Тема лекции № 5.

«Некариозные поражения зубов. Классификация Патрикеева. Патоморфология, клиника и диагностика поражений, возникающих до- и после прорезывания зубов. Лечение».

Некариозные поражения твердых тканей зуба - это группа заболеваний, которые характеризуются дефектами тканей зуба, не связанных с кариесом.

Классификация некариозных поражений тканей зуба. (В.К. Патрикеев, 1968)

1. Поражения зубов, возникающие в период фолликулярного развития, до прорезывания зубов:
- гипоплазия эмали
- гиперплазия эмали
- эндемический флюороз зубов
- аномалии развития и прорезывания зубов, изменения их цвета
- врожденные нарушения развития зубов.

2. Поражения зубов, возникающие после прорезывания:
- пигментация зубов и налеты
- стирание твердых тканей
- клиновидный дефект
- эрозия зубов
- некроз твердых тканей зубов
- травма зубов
- гиперестезия эмали зубов

<u>Гипоплазия</u> – это порок развития, характеризующийся недоразвитием зуба и его тканей.

В клинике наиболее часто встречается гипоплазия эмали. Поражаются временные и постоянные зубы.

<u>Этиология:</u>

- **Поражение белковой матрицы**
- **Ослабление процессов минерализации**
- **Одновременное нарушение минерального и белкового обмена в организме плода либо ребенка**

Зачатки временных зубов формируются внутриутробно, поэтому гипоплазия временных зубов возникает в результате заболеваний матери во II половине гестации

В постоянных зубах причинами развития гипоплазии эмали являются заболевания детей в периоде формирования и минерализации зубов.

Недоразвитие эмали необратимый процесс и изменения зубов остаются на весь период жизни.

Виды гипоплазии:

- Системная - поражение группы зубов, формирующихся в один период времени
- Очаговая – поражение нескольких рядом расположенных зубов разного периода развития
- Местная - поражение одного зуба

При системной и очаговой гипоплазии поражаются временные и постоянные зубы, при местной - только постоянные (обусловлены травмой фолликула при периодонтитах временных зубов либо воспалительных процессов в этой области).

Клинические проявления системной гипоплазии:

- **Изменение цвета эмали. Пятна белого или желтого цвета с четкими контурами, симметрично расположены на одноименных зубах, чаще локализуются на иммунных зонах. Возникают до прорезывания. Цвет, форма и размер пятен не изменяются в течение жизни. Поверхность пятен гладкая, блестящая, не окрашиваетс красителями. Отсутствие болевой чувствительности на различные раздражители.**

- **Недостаточное развитие эмали. Клинические проявления в виде волнистой, крапчатой и бороздчатой формы. *Волнистая* – цвет эмали не изменен, поверхность эмали в виде небольших валиков, между ними – углубления. *Крапчатая* – дефект эмали в виде точек, углублений, с плотным гладким дном и краями. *Борозчатая* – одиночные или множественные бороздки, расположены параллельно режущему краю, и чередуются с участками неизмененной эмали.**
- **Полное отсутствие эмали. Встречается на всей поверхности зуба или на дне при крапчатой или борозчатой форме. Виден дентин желтого цвета, чувствительный при действии раздражителей.**

Системная гипоплазия, сочетание волнистой и борозчатой формы

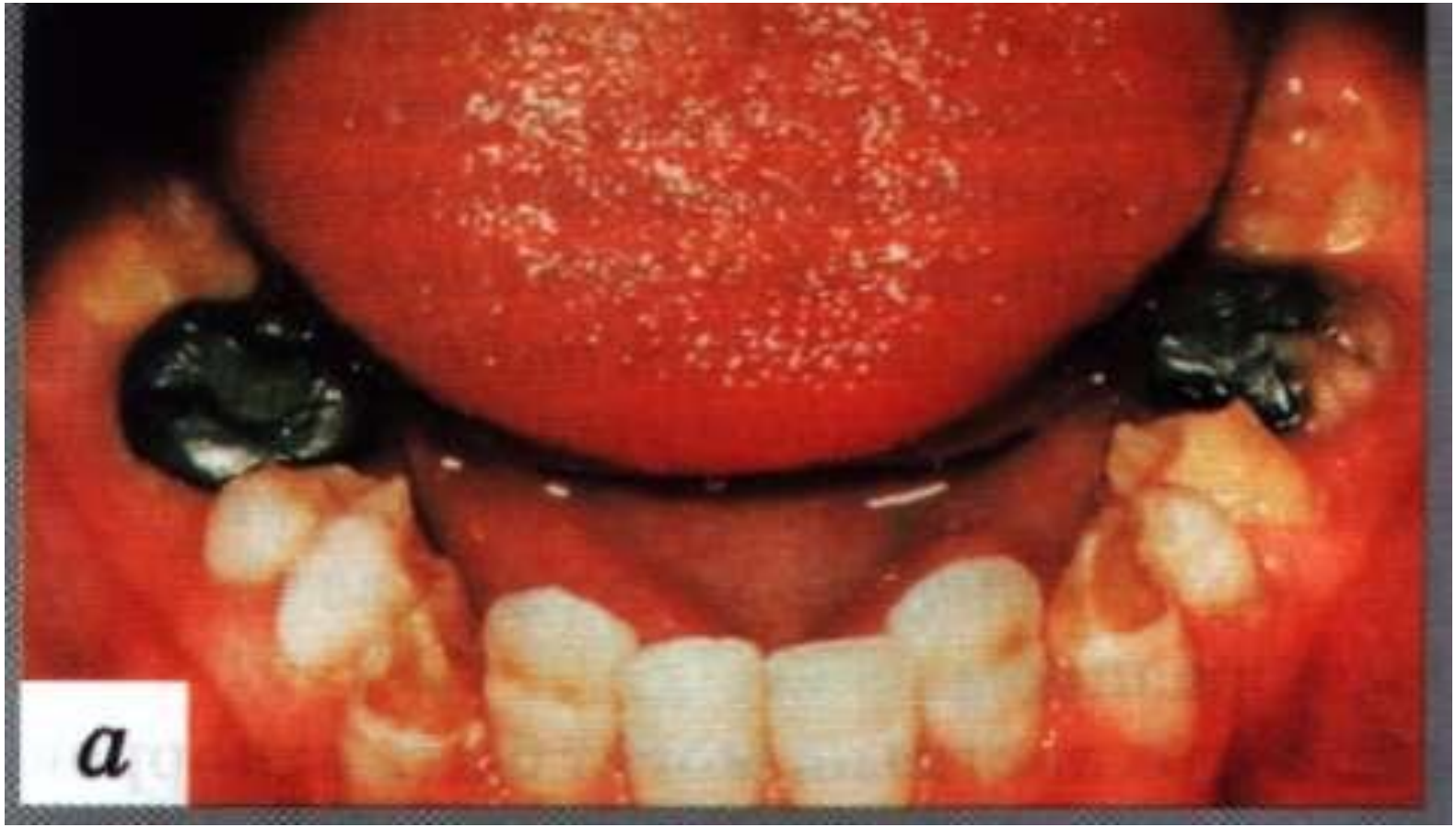

Системная гипоплазия, волнистая, бороздчатая форма и частичное отсутствие эмали

Системная гипоплазия, частичное отсутствие эмали

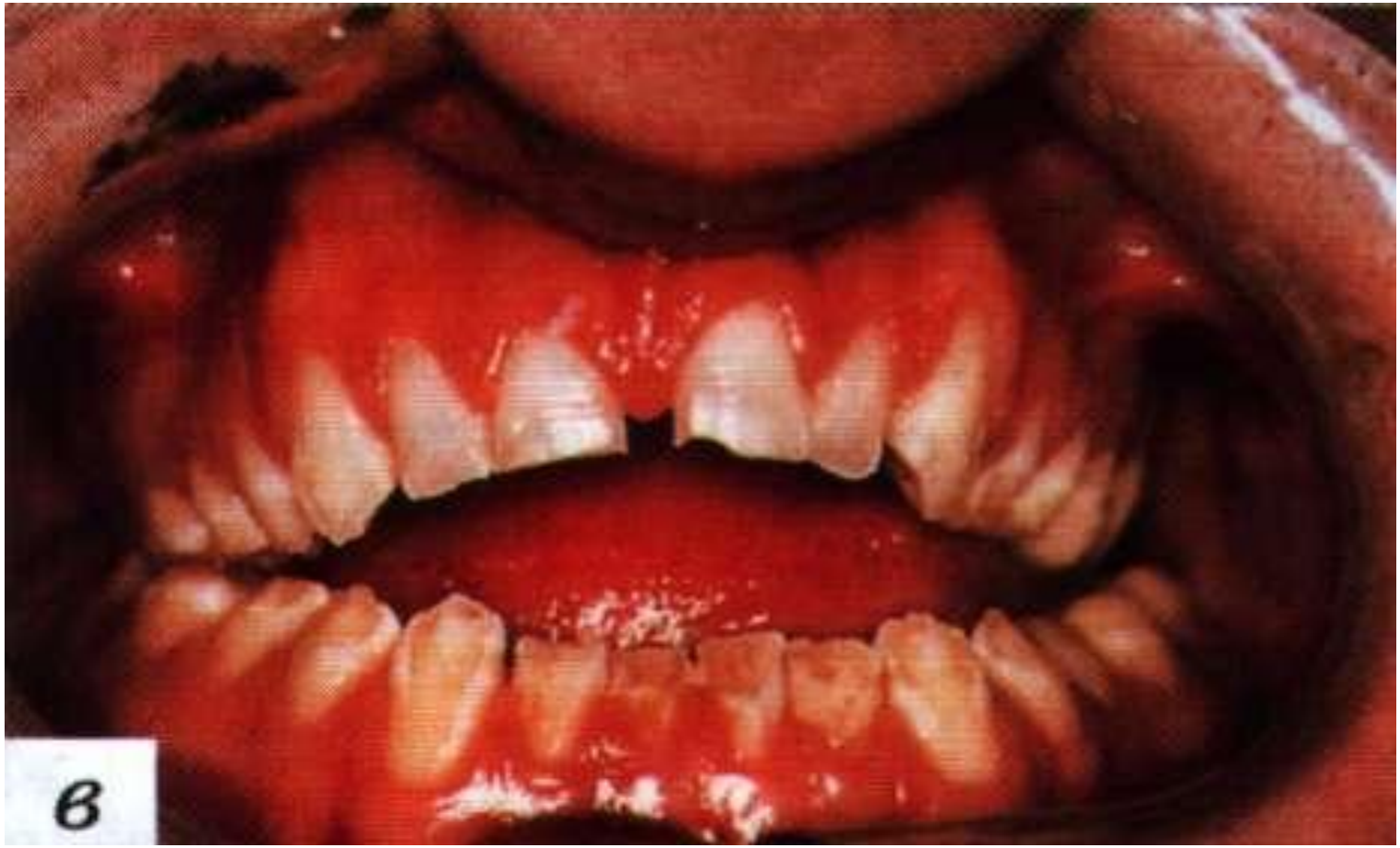

Системная гипоплазия, волнистая форма и частичное отсутствие эмали

Системная гипоплазия, частичное отсутствие эмали

Гистологические изменения:

В эмали

- изменение толщины эмали
- увеличение межпризменных пространств
- расширение линий Ретциуса
- изменение четкости и ориентации кристаллов ГА

В дентине и пульпе

- увеличение зоны интерглобулярного дентина
- интенсивное отложение заместительного дентина
- нарушение структуры дентинных трубочек
- уменьшение количества клеточных элементов в пульпе
- дегенеративные изменения в нервных элементах пульпы

Очаговая гипоплазия

(одонтодисплазия). Это редкая форма неясной этиологии, встречается у практически здоровых детей. Поражаются чаще все зубы одной половины челюсти. Клинические проявления такие же, как и при системной гипоплазии.

Местная гипоплазия – зуб Турнера. Проявляется в виде пятен, точечного углубления или аплазии (отсутствия) эмали на отдельном зубе.

<u>Дифференциальная диагностика</u>

проводится с:

- **флюорозом,**
- **начальным и поверхностным кариесом,**
- **эрозией твердых тканей зуба,**
- **пришеечным некрозом.**

Другие виды гипоплазии:

Зубы Гетчинсона **– центральные верхние резцы бочкообразной формы с полулунной вырезкой.**

Зубы Фурнье **– форма зубів така же, как у зубов Гетчинсона только без полулунной вырезки.**

Зубы Пфлюгера **– первые верхние моляры имеют форму конуса, размер коронки в области шейки шире, чем в области жевательной поверхности,недоразвиты бугры**

Зубы Гетчинсона и Фурнье встречаются при вродженному сифилисе и лепре, Пфлюгера – при вродженному сифилисе и болезни Кашинбека.

<u>Зубы Гетчинсона</u>

Зубы Гетчинсона

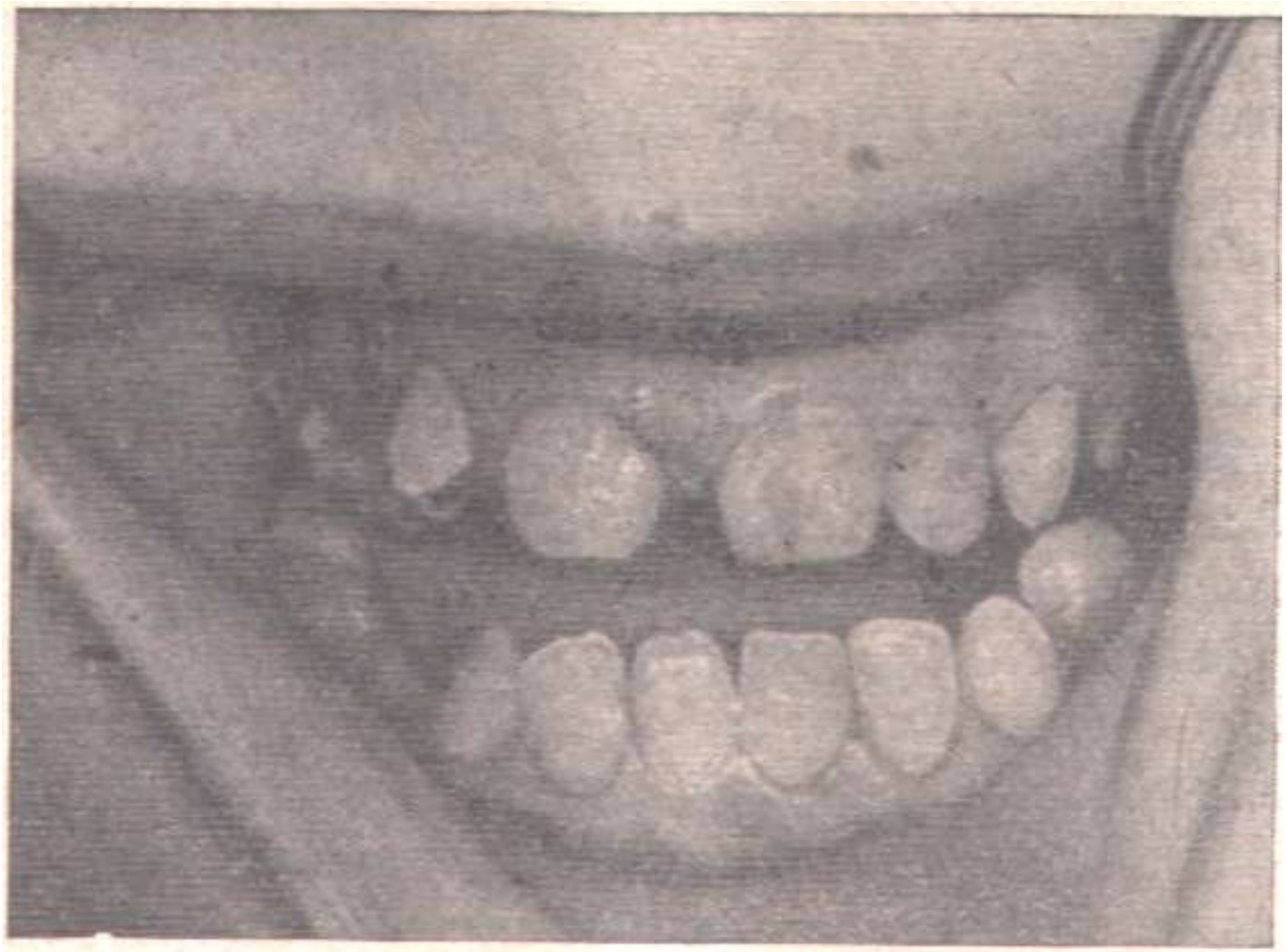

Зубы Фурнье

Зубы Пфлюгера

<u>Гиперплазия эмали</u> «эмалевые капли», «жемчужины» – это избыточное образование эмали при ее развитии. Они расположены в области шейки зуба на границе эмали и цемента, иногда в области бифуркации. Имеет круглую форму, напоминает каплю.

Флюороз – разновидность системной гипоплазии, который развивается вследствие нарушения минерального обмена под влиянием интоксикации фтором.

Флюороз встречается у людей, постоянно проживающих в местах с повышенным фтором в питьевой воде, и имеет характер эндемии. Поражения зубов - наиболее ранний признак заболевания. **Оптимальное содержание фтора в воде - 0,8 - 1,2 мг/л, допустимая концентрация - 1,5 мг/л.**

<u>Флюороз иногда возникает в связи</u>:

- с большим содержанием фтора в продуктах питания (продукты моря в приморских селениях),
- при неконтролируемой профилактике кариеса и приеме больших доз препаратов фтора,
- в районах с жарким климатом при употреблении большого количества воды.

<u>Патогенез</u>. В соответствии с гипотезой Робисона щелочная фосфатаза берет участие в расщеплении органических ссоединений фосфора – гексозофосфата с образованием гексозы и неорганического фосфора (PO_4^{---}), который соединяется с ионами кальция (Ca^{++}) и образуется фосфорнокислый кальций, который является основой для формирования кристаллов ГА. Фтор-протоплазматический яд и при его повышенном содержании происходит торможение активности щелочной фосфатазы и реакции расщепления гексозофосфата.

Поражаются как временные, так и постоянные зубы.

Эндемический флюороз временных зубов наблюдается у детей, если матери в период беременности проживали в местности с повышенным фтором в воде, постоянных - при проживании в такой местности от рождения до 3-4 лет.

Классификация Патрикеева В.К.:

1. Штриховая форма - на вестибулярной поверхности резцов имеются гладкие, белого цвета небольшие меловидные штрихи.

2. Пятнистая - меловидные пятна расположены на всех поверхностях зубов. Эмаль гладкая, плотная, блестящая, не окрашивается красителями.

3. Меловидно-крапчатая - вся поверхность эмали матового оттенка с утратой блеска. На эмали - множественные темные пятна и дефекты в виде небольших точек, размером 1-1,5 мм с неровными краями и темным дном. Эмаль быстро стирается.

4. Эрозивная – на фоне пигментированной эмали имеются дефекты, отсутствие эмали.

5. Деструктивная - изменение формы коронки за счет эрозий, отлома и стирания коронки. Наблюдается в очагах с большим содержанием фтора (6-10 мг/л).

Флюороз, меловидно-крапчатая форма

Флюороз, меловидно-крапчатая форма

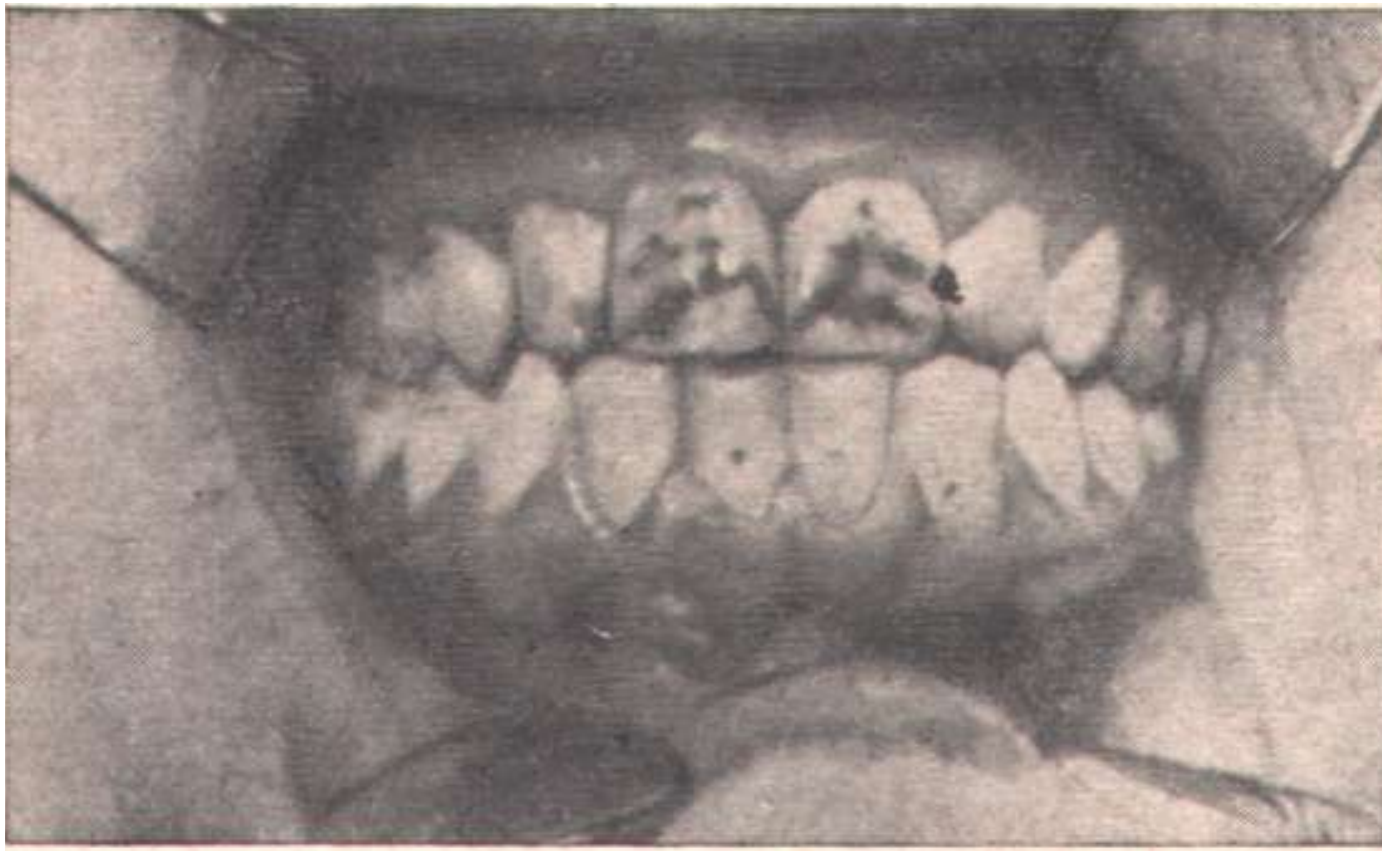

Флюороз, меловидно-крапчатая форма

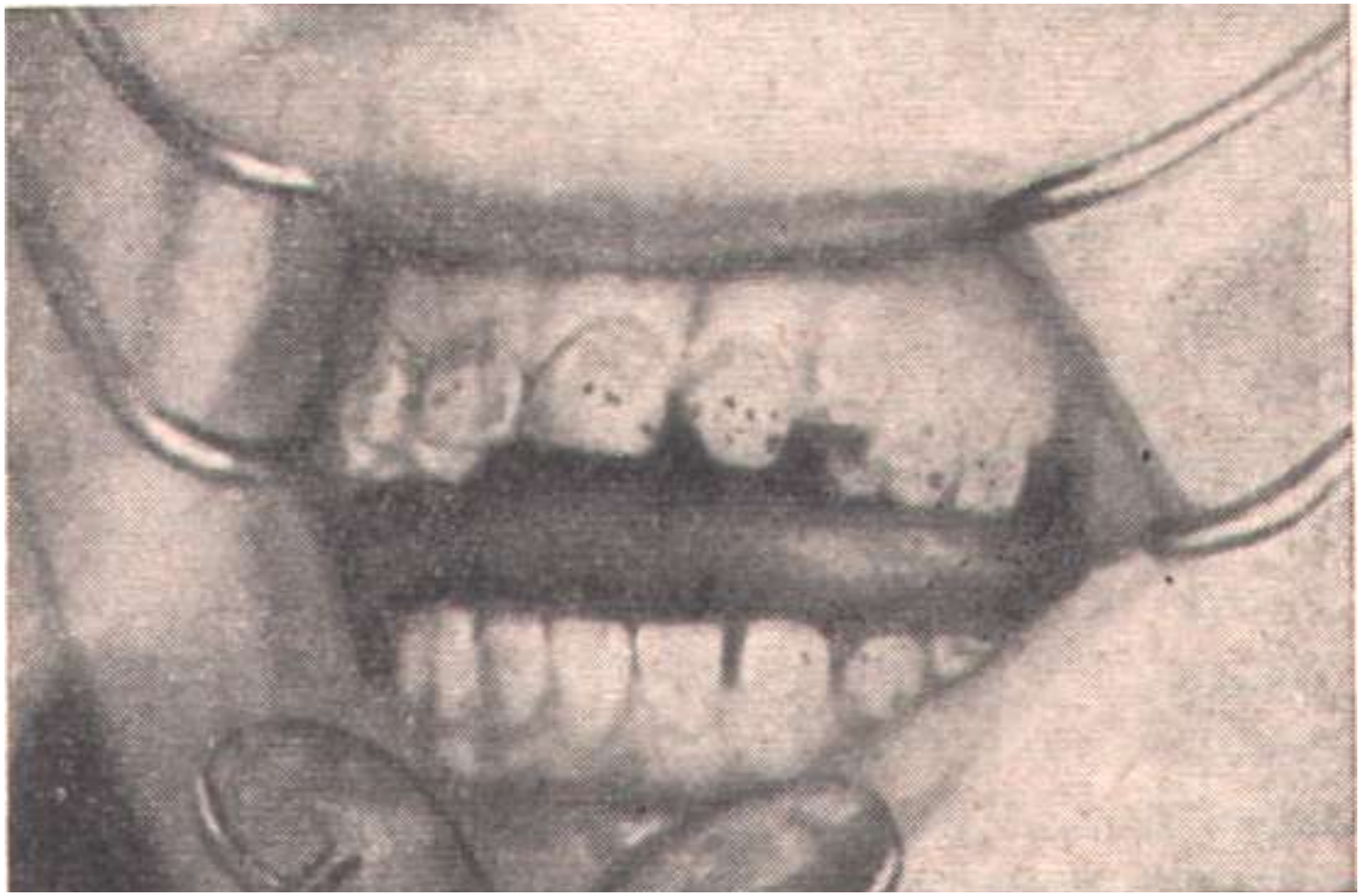

Флюороз, меловидно-крапчатая форма

Флюороз, деструктивная форма

Морфологические изменения

В емали

- расширение межпризматических пространств
- ослабление связей между структурными образованиями эмали
- нечеткость межэмалевых призм
- наличие очага распада эмали и аморфных образований.

В дентине и пульпе

- уплотнение структуры основного вещества дентина
- образование зон гиперминерализации интертубулярного дентина
- вакуолизация одонтобластов.

<u>Дифференциальная диагностика</u>
проводится с:

- **начальным и поверхностным кариесом,**
- **гипоплазией,**
- **эрозией твердых тканей зуба,**
- **пришеечным некрозом.**

Аномалии развития и прорезывания зубов, изменения их цвета

***Аномалии развития зубов*:**

- **Олигодентия – врожденое отсутствие одного либо нескольких зубов**
- **Сверхкомплектные зубы**
- **Изменение формы (при эктодермальной дисплазии)**
- **Макродентия**
- **Микродентия**
- **Инвагинированные зубы – «зуб в зубе»**
- **Эвагинированные зубы – премоляр Леонга – окклюзионная эмалевая жемчужина**
- **Двойной зуб**
- **Сращение зубов**
- **Жевательный бугорок Карабелли**
- **Бугорок Таллона**
- **Тауродонтизм – «бычий зуб» - удлиненная коронка и короткие корни зубов.**

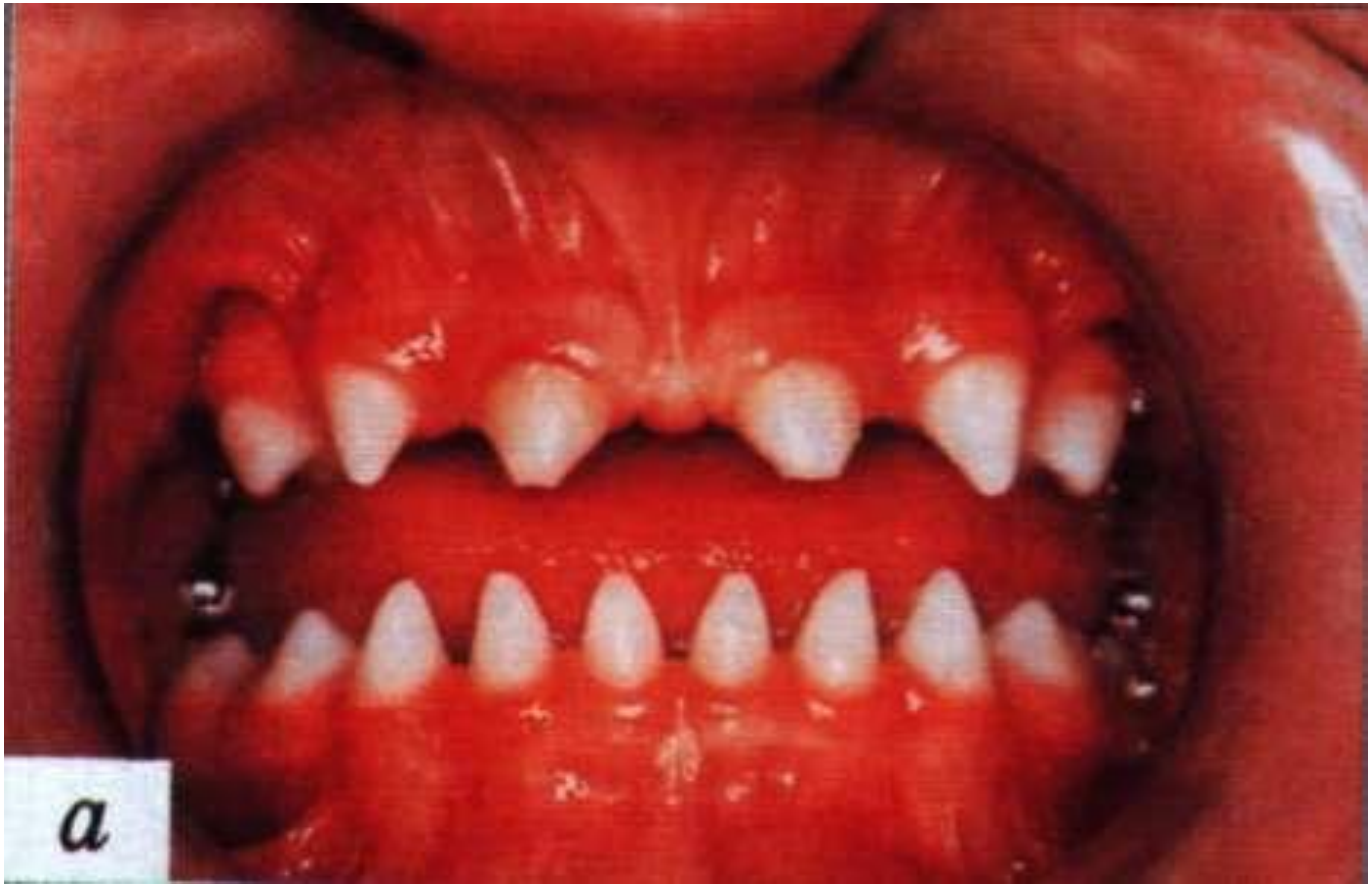

Изменение формы при эктодермальной дисплазии

Изменение формы при эктодермальной дисплазии

Двойной зуб

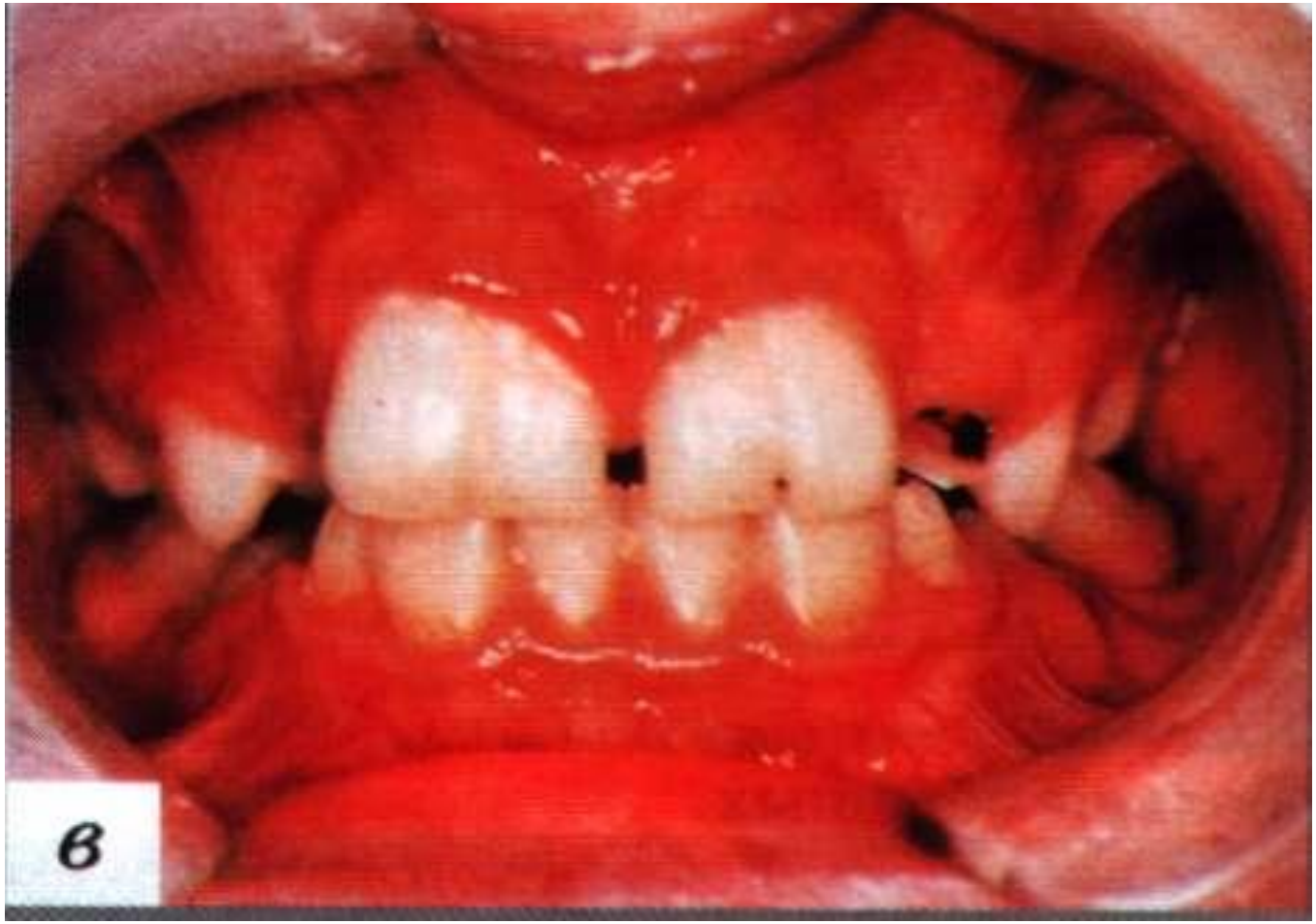

Сращение зубов

Сращение зубов

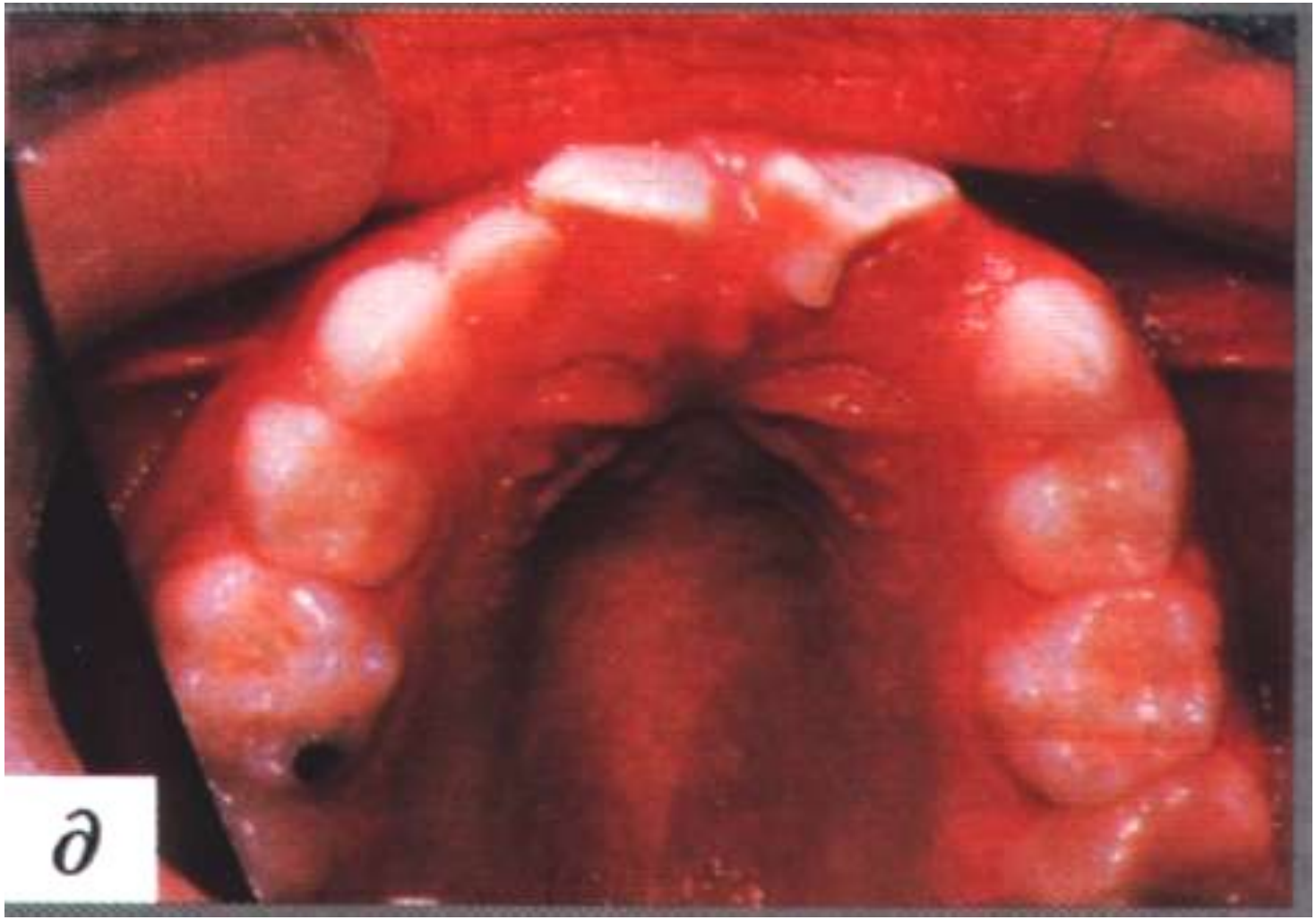

Бугорок Таллона

Бугорок Таллона

<u>Аномалии прорезывания</u>:

- **Преждевременное прорезывание**
- **Натальные и неонатальные зубы**
- **Позднее прорезывание**
- **Эктопия зубов (сращение с сверхкомплектным зубом)**
- **Ретенция (задержка прорезывания)**

Изменение цвета временных зубов (желтый, серо-желтый, темно-коричневый, серый, зеленый, голубой, черный) наблюдается у детей вследствие развития гемолитической болезни новорожденных, несовместимость матери и ребенка по резус-фактору, увеличение железа в крови.

Наследственные нарушения развития зубов:

- Несовершенный емалогенез
- Несовершенный дентиногенез
- Несовершенный остеогенез

<u>Несовершенный емалогенез</u> – это наследственное нарушение эмалеобразования с нарушением структуры и минерализации как временных, так и постоянных зубов. При этом поражены все зубы.

***<u>4 формы несовершенного емалогенеза</u>*:**

- **Изменение цвета зубов (желтый, коричневый), микродентия**
- **Матовая, шероховатая эмаль. Коронки зубов конической либо цилиндрической формы**
- **Эмаль имеет бороздки, которые расположены перпендикулярно режущему краю. Зубы нормальной величины, формы, цвета**
- **Эмаль меловидная, не имеет блеска. Эмаль быстро стирается, оголяется дентин, чувствительный температурным раздражителям.**

Несовершенный емалогенез

Несовершенный емалогенез

Несовершенный емалогенез

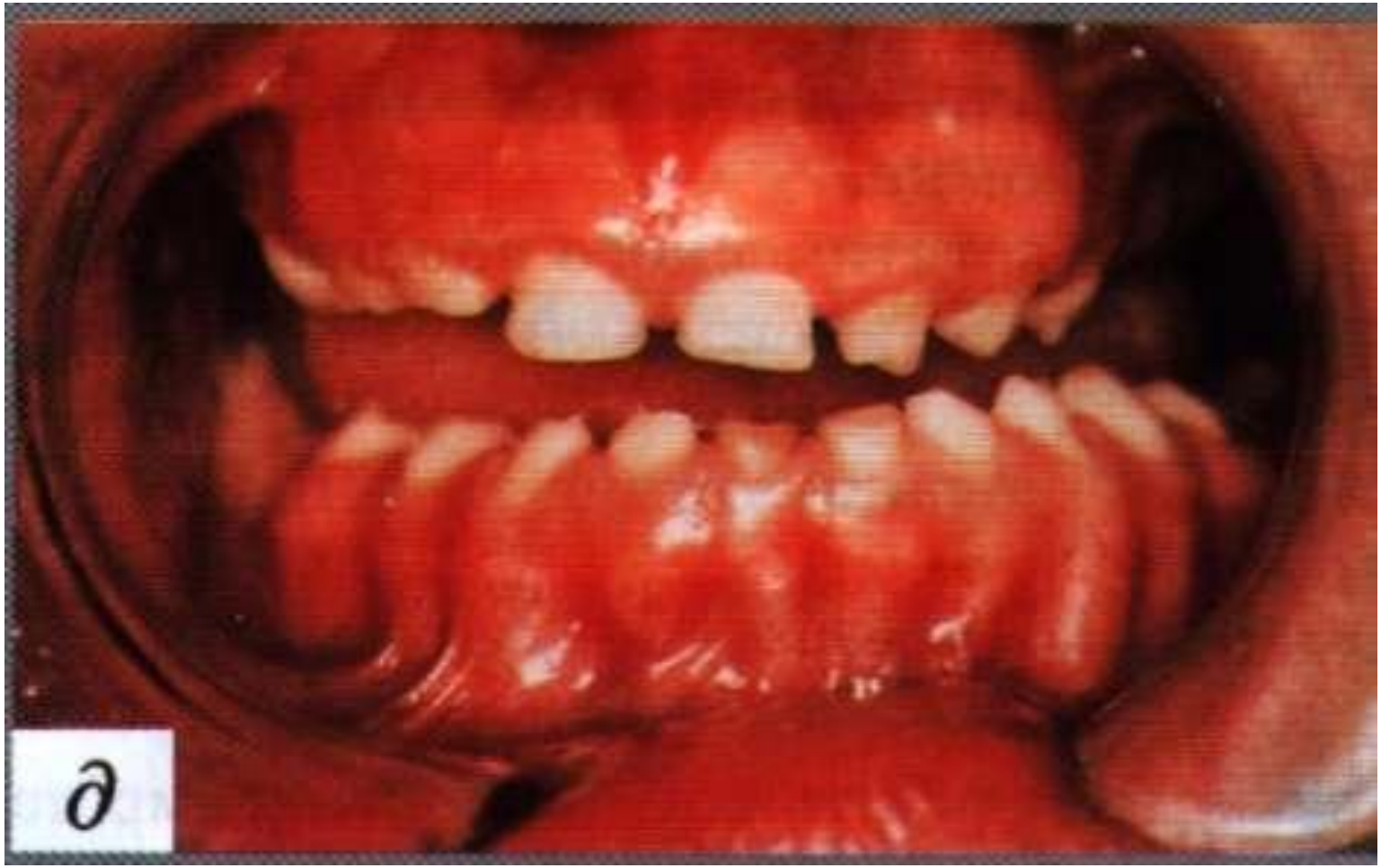

Несовершенный емалогенез

<u>Несовершенный дентиногенез</u> – наследственное нарушение развития дентина. Вперые описан Ballschmide в 1920 г. Коронки зубов имеют нормальную величину, цвет и форму. Характеризуется укороченными корнями. Клинически проявляется подвижностью зубов и заболеванями пародонта. Каналы отсутствуют, полость зуба заполнена дентиклями.

Несовершенный дентиногенез

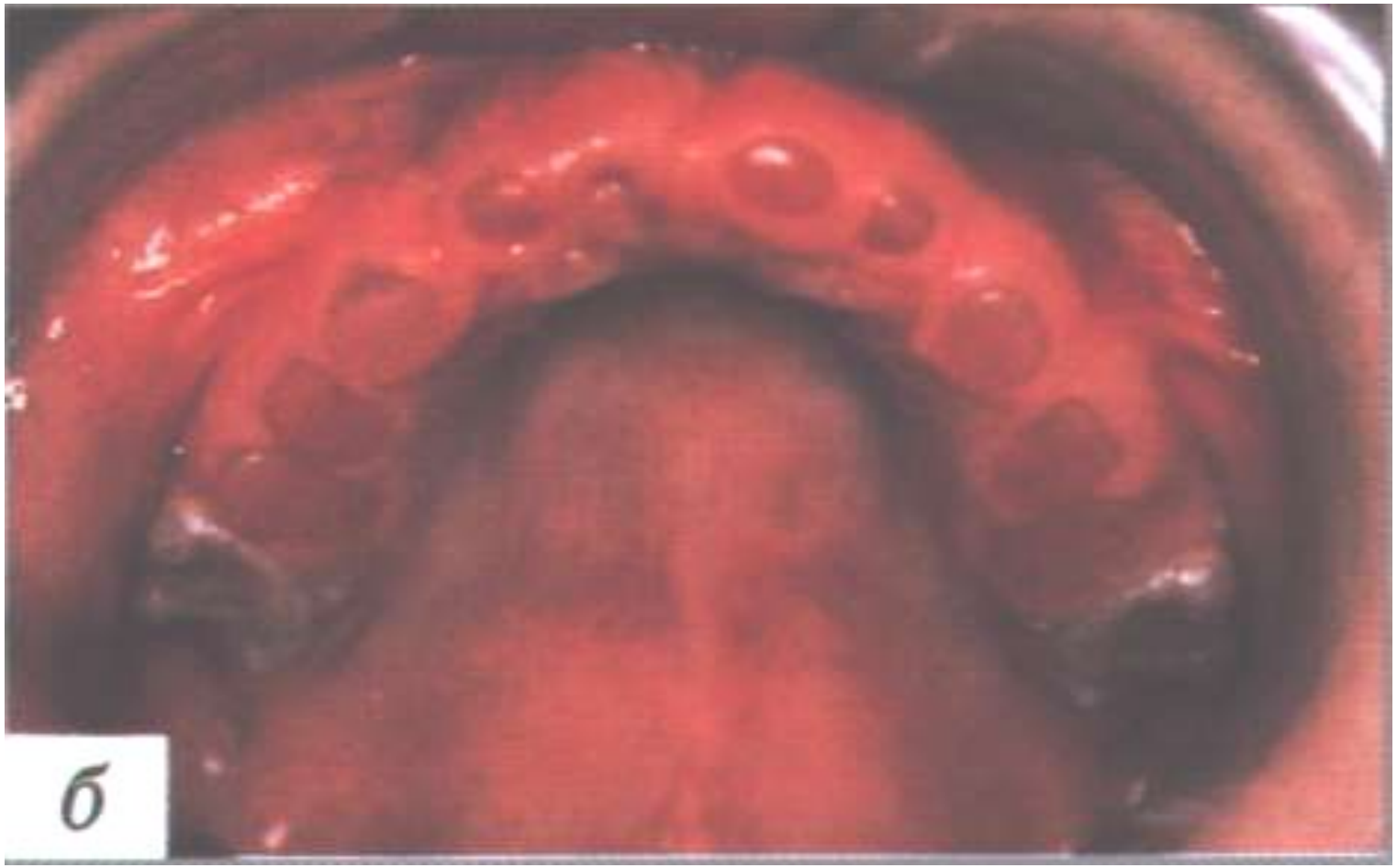

Несовершенный дентиногенез

<u>Дисплазия Стентона-Капдепона</u> – это одновременное нарушение емалогенеза и дентиногенеза. Поражаются преимущественно временные, реже – постоянные зубы. Зубы нормальной величины и формы но с измененным цветом (водянисто-серый, перламутровый, коричневый). Сразу после прорезывания эмаль скалывается, стирается, края ее острые, травмируют СОПР, оголяется дентин. Зубы нечувствительны к механическим, химическим и температурным раздражителям.

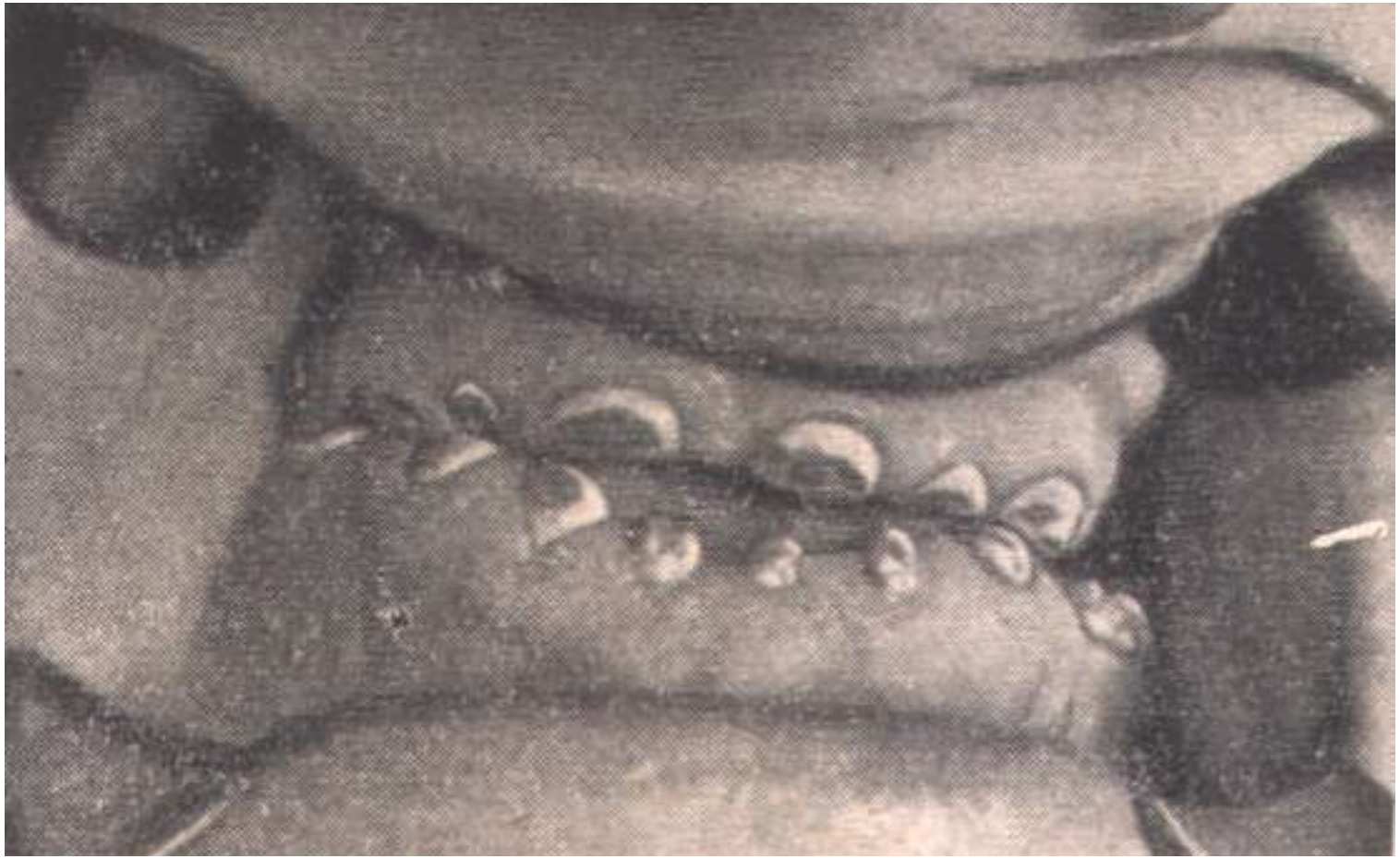

Дисплазия Стентона-Капдепона

Дисплазия Стентона-Капдепона

Несовершенный остеогенез:

- Врожденое несовершенное костеобразование (болезнь Фролика)
- Позднее несовершенное костеобразование (болезнь Лобштейна)

***Признаки болезни Фролика*:**

- Переломы длинных трубчатых костей
- Малый рост, уплощенный череп
- Увеличение массы тела
- Голубые склеры
- Глухота
- Зубы нормальной величины и формы, но цвет серо-синий, прозрачные
- Патологическое стирание зубов

***Признаки болезни Лобштейна*:**

- **Скрытое течение, иногда проявляется в юношеском возрасте**
- **Неполные переломы длинных трубчатых костей**
- **Голубые склеры**
- **Глухота**
- **Зубы нормальной величины и формы, но цвет серо-синий, прозрачный**
- **Патологическое стирание зубов**

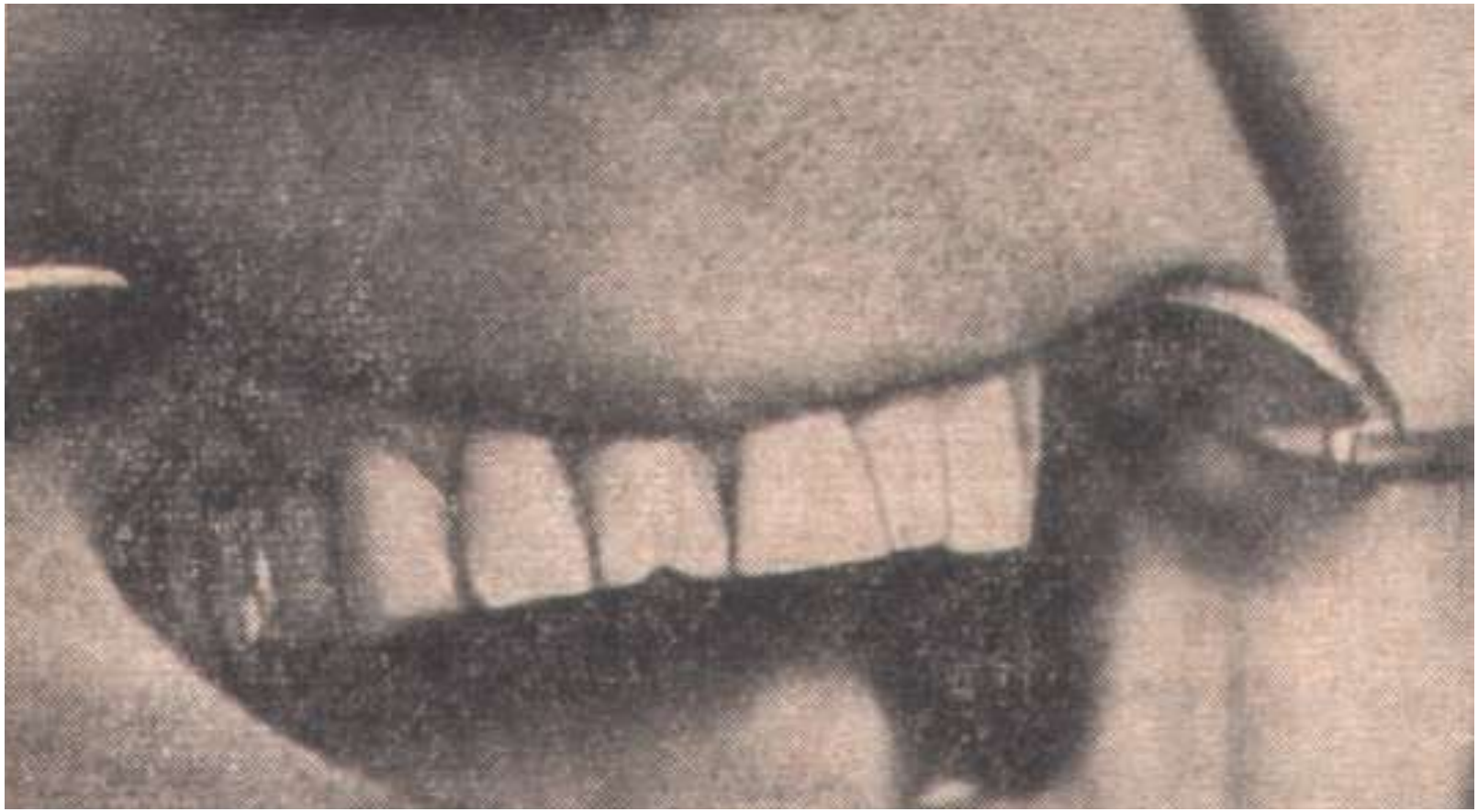

Патологическое стирание зубов, I степень

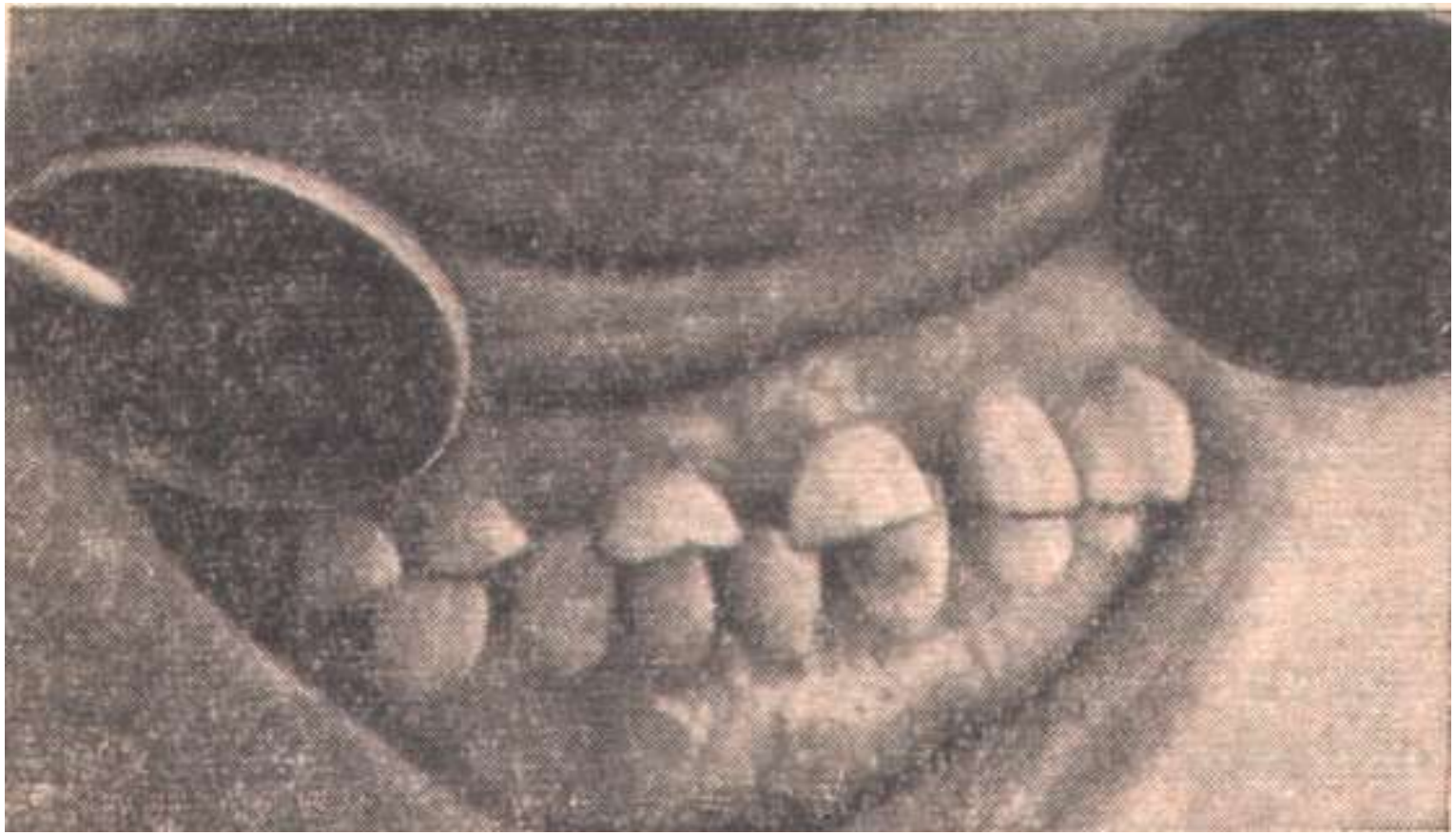

Патологическое стирание зубов, I степень

Патологическое стирание зубов, II степень

Клиновидный дефект.

Классификация:

- Начальные проявления (визуально не определяются, гиперестезия)
- Поверхностные дефекти, глубиной до 0,2 мм (усиление гиперестезии)
- Средние дефекты, глубиной до 0,3 мм (виден дентин желтого цвета)
- Глубокий дефект с поражением глубоких слоев дентина до коронковой полости зуба.

Классификация А. С. Бурлуцкого:

I форма - пришеечные дефекты.
II форма - коронковые дефекты.
III форма - корневые дефекты.

Коронковый клиновидный дефект

Коронковый клиновидный дефект

Пришеечный клиновидный дефект

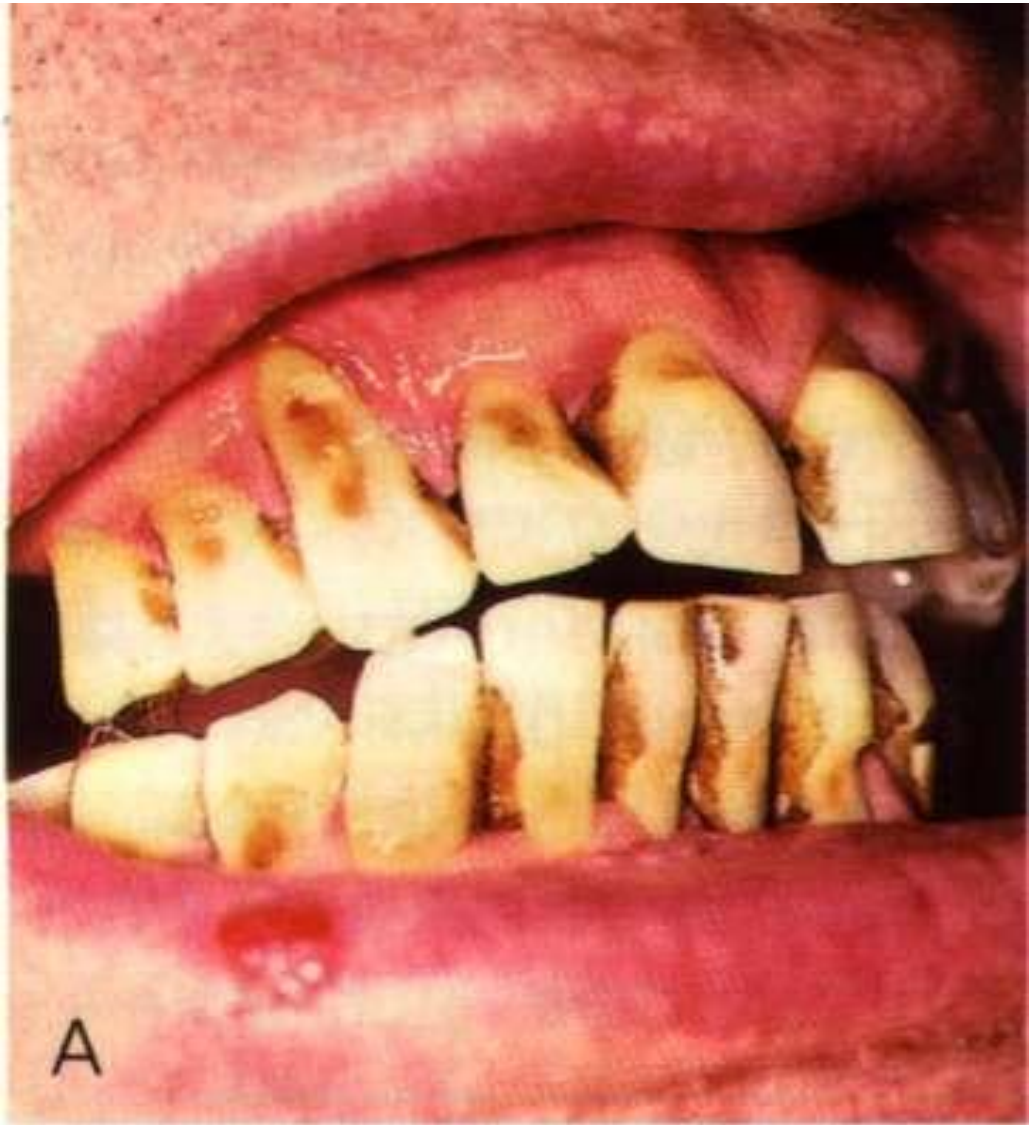

Пришеечный клиновидный дефект

Морфологическая картина

В эмали - снижение четкости контуров кристаллов ГА, уменьшение межпризматических пространств.

В дентине - значительное отложение вторичного и склерозированного дентина, полная облитерация дентинных канальцев.

В пульпе – в начальных стадиях дезорганизация и вакуолизация одонтобластов, пикноз ядер, склероз сосудов; в поздних - фиброзное перерожение пульпы, петрификация.

В цементе – гиперцементоз или неравномерная резорбция.

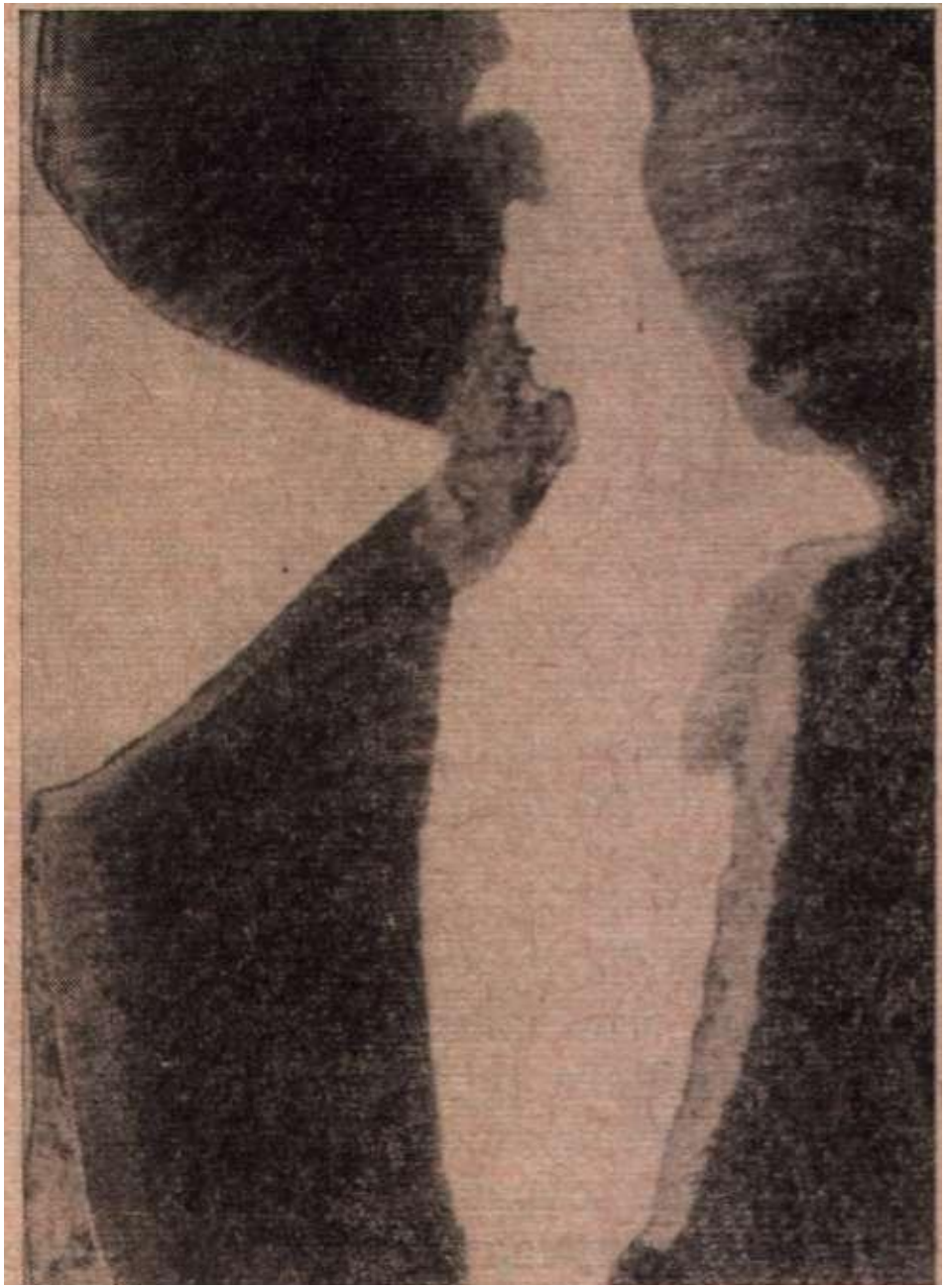

Морфологическ ие изменения при клиновидном дефекте

<u>Дифференциальная диагностика</u>

проводится с:

- **флюорозом,**
- **поверхностным кариесом,**
- **гипоплазией,**
- **эрозией твердых тканей зуба,**
- **пришеечным некрозом.**

Эрозия твердых тканей зуба.

Это прогрессирующая убыль твердых тканей зуба неясной этиологии.

Допускают следующие причины:

- механическое действие зубной щетки
- химическое действие (ягоды, плоды, сок цитрусовых)
- заболевания ЦНС, эндокринной системы (тиреотоксикоз).

Различают:

- Начальную ступень - поражение поверхностных слоев эмали
- Среднюю - поражение всей эмали до эмалево-дентинного соединения
- Глибокую - поражение поверхностных слоев дентина.

Е. В. Боровский и Ю. М. Максимовский различают:

- активную стадию
- стабилизированную стадию

Морфологическая картина аналогична клиновидному дефекту.

Дифференциальная диагностика проводится с:

- **флюорозом,**
- **поверхностным кариесом,**
- **гипоплазией,**
- **клиновидным дефектом,**
- **химическим некрозом.**

Пришеечный некроз твердых тканей зуба.

Этиология неизвестна, допускают такие причины:

- Заболевания эндокринной системы (поражения щитовидной и половых желез, гипертиреоз, в периоде беременности)
- заболевания ЦНС

Дифференциальная диагностика с:

- Начальным и поверхностным кариесом,
- клиновидным дефектом
- эрозией твердых тканей зуба.

<u>Кислотный (химический) некроз</u>.

Это заболевание твердых тканей зуба, возникающее у работников на производстве неорганических кислот: HCL, H_2SO_4, HNO_3 при накоплении в воздухе пар кислот.

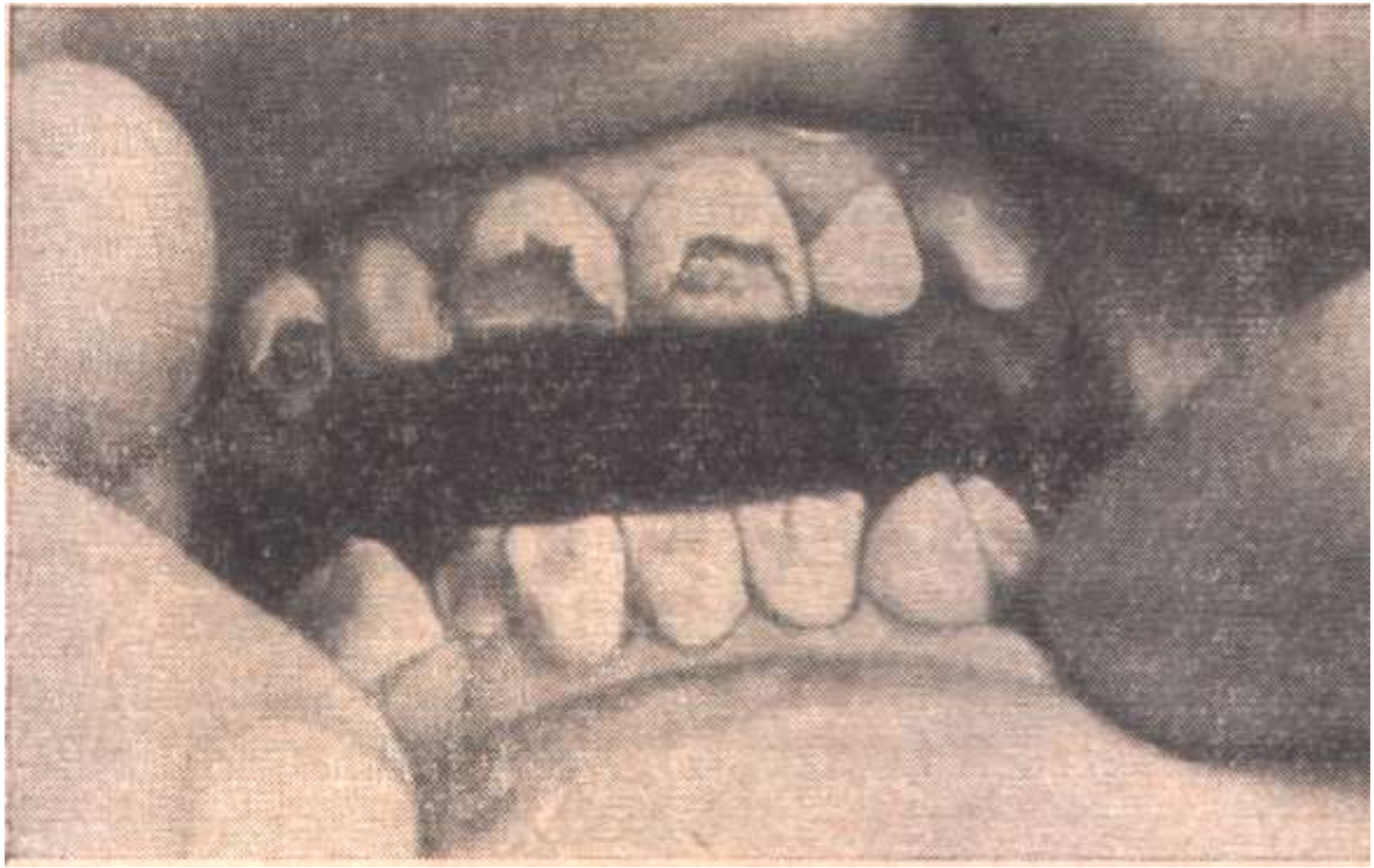

Кислотный некроз эмали зубов

<u>Радиационный некроз</u> встречается при действии на организм ионизирующей радиации в случае:

- лечения злокачественных опухолей

- при работе с рентген-техникой

- облучение в результате аварийных ситуаций.

Компьютерный некроз

возникает при:

- Работе с компьютером в течение 3-5 лет, ежедневно 8-10 часов

- в возрасте 25-35 лет

***Клинические признаки*:**

- множественные поражения зубов

- поражения иммунных зон, пришеечной области

- безболезненность

- гиперестезия эмали только вначале процесса

- размягченные ткани эмали и дентина темно-коричневого или черного цвета легко удаляются экскаватором

- непораженные участки эмали - матового цвета

- ЭОД - 25-35 мкА

Травма зубов.

Различают:

- острые травмы
- хронические травмы

Острые травмы: бытовые, спортивные, производственные, дорожные

Классификация острых травм по М. И. Грошикову:

1. Ушиб зуба (без повреждения или с повреждением сосудисто-нервного пучка)
2. Вывих зуба
- полный
- неполный
- вколоченный
3. Перелом
- коронки зуба
- шейки зуба
- корня (со смещением или без): поперечный, косой, продольный, оскольчатый.
4. Комбинированная травма
5. Травма зачатка зуба