

**Нейроофтальмологические  
нарушения при  
нейромышечных  
заболеваниях**

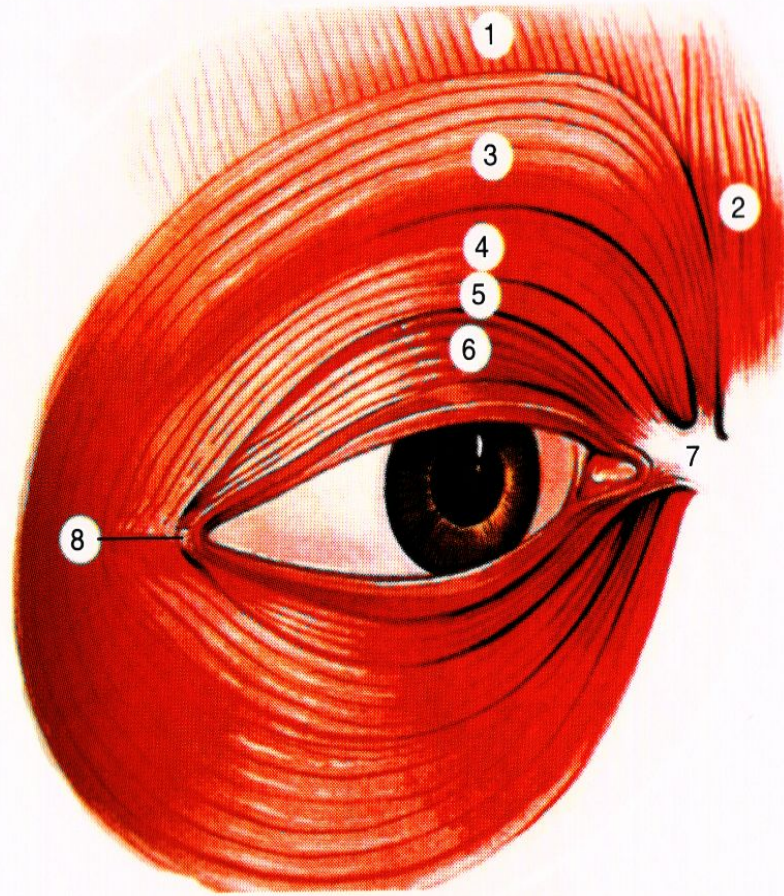
Клинический ординатор Галак Е.С.

Нервно-мышечные заболевания – обобщённое название различных видов первичной и вторичной мышечной патологии, которые включают:

- Наследственные, относительно не прогрессирующие миопатии;
- Системные заболевания, прежде всего прогрессирующие мышечные дистрофии (ПМД)

К прогрессирующим мышечным дистрофиям относятся:

1. Первичные миопатии (амиотрофии)
2. Вторичные (нейрогенные) спинальные и невральные амиотрофии
3. Миастении, миотонии (протекают с нарушением функции нервно-мышечного синаптического аппарата)



**Рис. 3.4.** Круговая мышца правого глаза.

1 — *m. frontalis*; 2 — *m. procerus*; 3 — *pars orbitalis m. orbicularis oculi*; 4 и 5 — пресептальные порции (глубокая и поверхностная) *pars palpebralis m. orbicularis oculi*; 6 — претарзальная порция (поверхностная) *pars palpebralis m. orbicularis oculi*; 7 и 8 — *ligamentum palpebrale mediale et laterale*.

Круговая мышца глаза

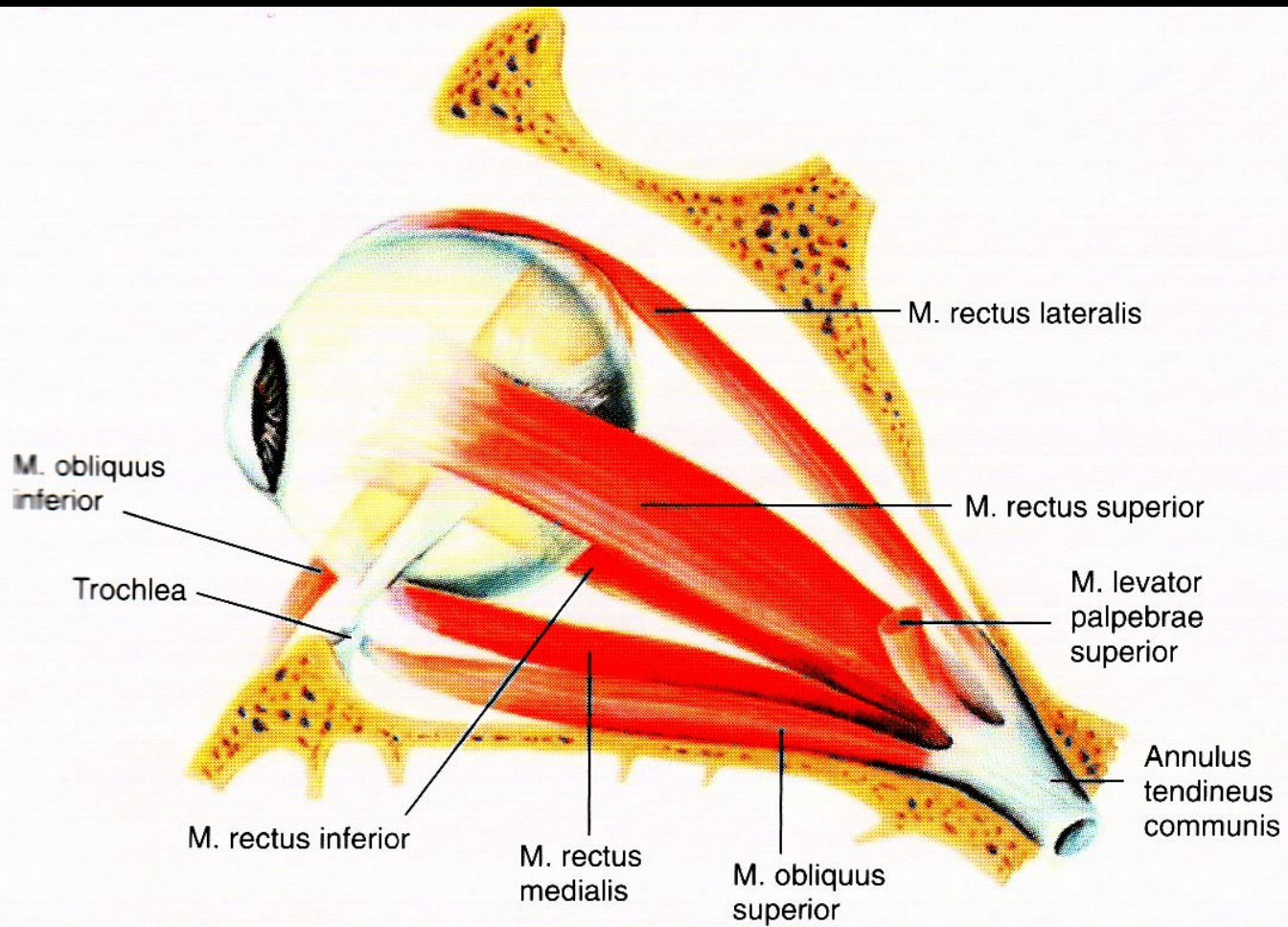


Рис. 3.18. Глазодвигательные мышцы правого глаза (вид сверху).

Глазодвигательные мышцы правого глаза

**Таблица 18.1 Действия наружных мышц глаза**

<b>Мышца</b>	<b>Первичное действие</b>	<b>Вторичное действие</b>	<b>Третичное действие</b>
Медиальная прямая мышца	Приведение		
Латеральная прямая мышца	Отведение		
Верхняя прямая мышца	Подъем	Приведение	Вращение кнутри (инторсия)
Нижняя прямая мышца	Опускание	Приведение	Вращение кнаружи (эксторсия)
Верхняя косая мышца	Опускание	Инторсионные движения	Отведение
Нижняя косая мышца	Подъем	Эксторсионные движения	Отведение

# Обследование пациентов:

1. Генеалогический анализ
2. Неврологический статус
3. Нейроофтальмологическое обследование
4. Электромиография(ЭМГ)
5. Электронейромиография(ЭНМГ)
6. Биохимические исследования
7. Биопсия изменённых мышц с гистологическим изучением биоптата

# ЭМГ и ЭНМГ позволяют судить:

- О локализации патологического процесса
- Выявить поражения мышц
- Поражения нервно-мышечных синапсов
- Поражения периферических нервов
- Уровень поражения периферических (нижних) мотонейронов.

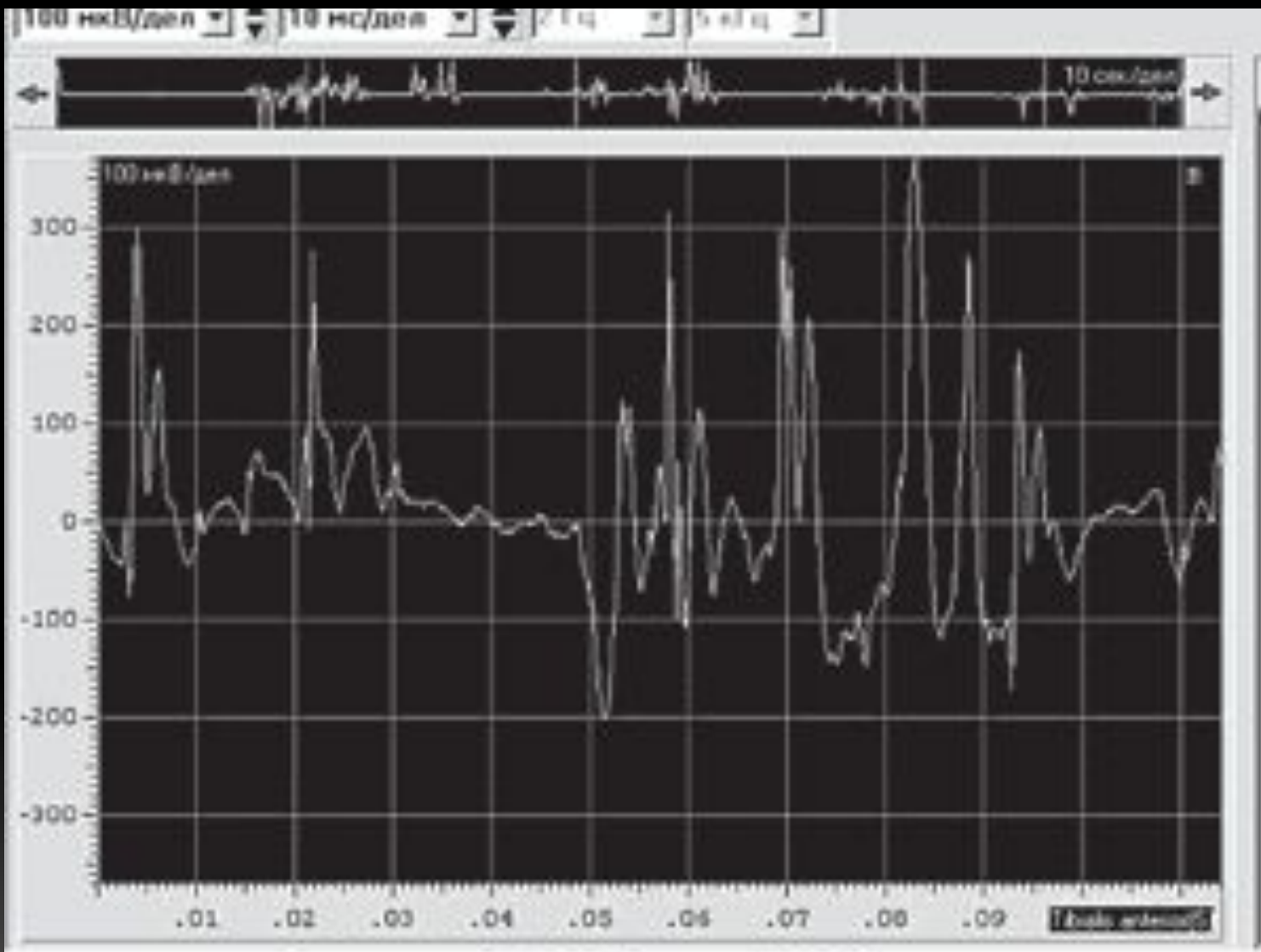


# Электрофизиологические тесты позволяют легко дифференцировать причину мышечной слабости.

Существуют две стандартные методики исследования:

1. ЭМГ, при которой игольчатые электроды вводятся в мышцы, что позволяет регистрировать спонтанную активность (потенциалы фибрилляции, потенциалы фасцикуляции, положительные острые волны, миотонические разряды, псевдомиотонические разряды), изменение параметров потенциалов двигательных единиц (ПДЕ).
2. Чрескожная стимуляция периферических нервов с регистрацией моторных и сенсорных потенциалов действия (исследование скорости проведения возбуждения по двигательным и чувствительным волокнам).

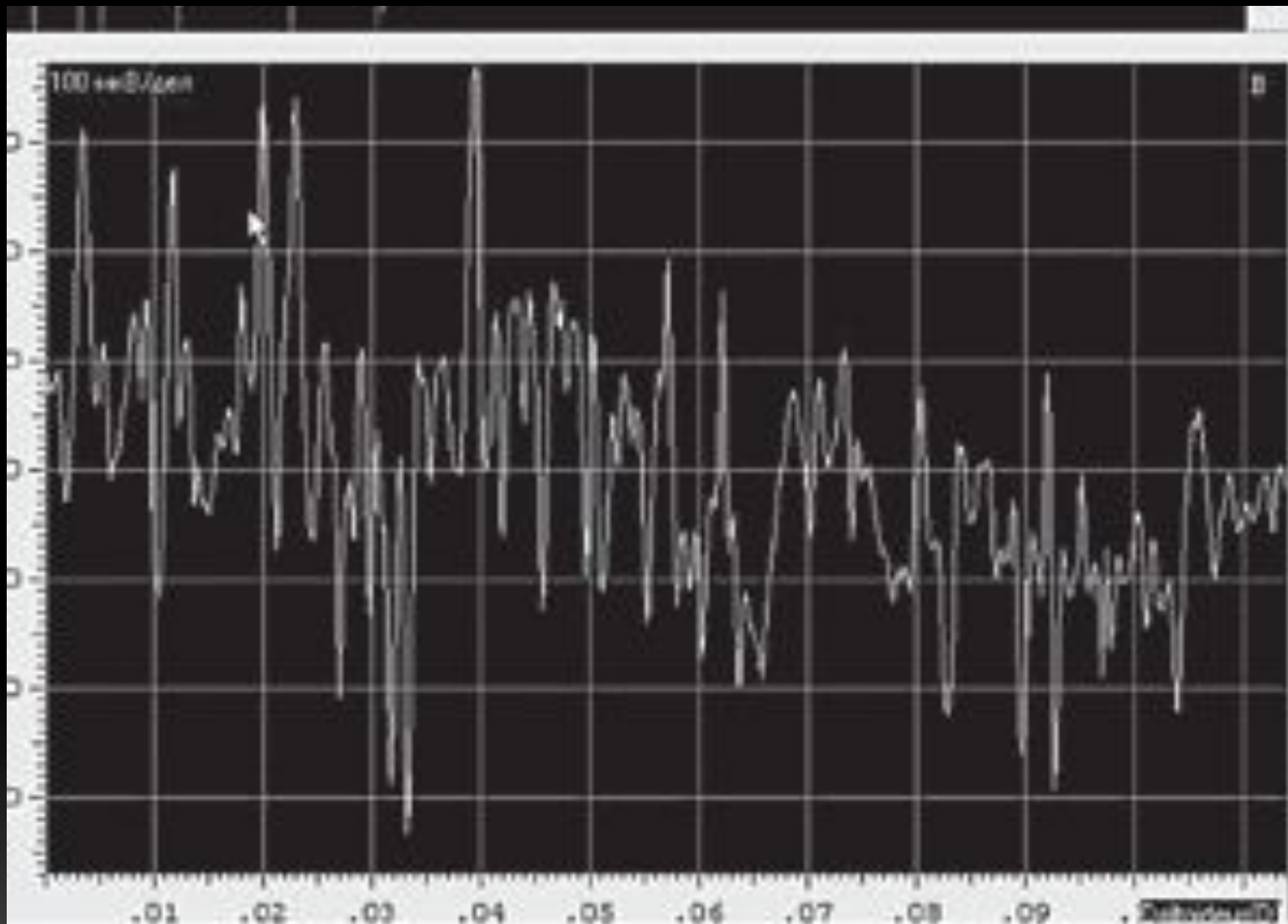
# ЭЛЕКТРОМИОГРАФИЯ



Ребёнок 14 лет, ЭМГ картина в норме

## Для миопатического типа поражения характерно, на ЭМГ:

- 1) уменьшение средней длительности ПДЕ (на 21 % и более);
- 2) снижение амплитуды ПДЕ (100–300 мкВ при норме 350–600 мкВ);
- 3) повышение фазности потенциалов (60–70 % при норме до 5 %), выраженная полифазия (до 90 %) отмечается при злокачественных формах ПМД;



**Рисунок 2. Больной Д., 4 лет. Диагноз:**

Прогрессирующая мышечная дистрофия (наибольшая выраженность спонтанной активности в виде потенциалов фибрилляций)

# Биохимические исследования

Уровень ферментов:

- Креатинфосфокиназы (КФК  
общая крови)  $N=10-110$  МЕ
- Лактатдегидрогеназы (ЛДГ  
крови)  $N=0.8-4.0$  ммоль/(ч\*л)
- Креатинкреатининовый индекс  
(Уровень ферментов повышается  
при первичных мышечных  
дистрофиях и существенно не  
изменяется при вторичных формах).

# Биопсия изменённых мышц с исследованием биоптата

1. Миопатии и миодистрофии характеризуются диффузной потерей мышечных волокон, которые замещаются жировой или соединительной тканью.
2. При полимиозите появляются признаки воспалительных изменений. Денервационные атрофии характеризуются выраженным уменьшением размеров мышечных волокон в пораженных двигательных единицах и увеличением интактных двигательных единиц.
3. Избыточное накопление липидов или гликогена в сохранных мышечных волокнах позволяет заподозрить липидные и гликогеновые болезни накопления.
4. Митохондриальные заболевания различных типов можно обнаружить при окраске препаратов трихромом по Гомори, позволяющей определить скопления митохондрий, которые окрашиваются в красный цвет, увеличение числа и размера митохондрий.
5. С помощью световой и электронной микроскопии можно выявить демиелинизацию, формирование луковичеобразных утолщений нервного ствола, аксональную дегенерацию.

# Прогрессирующие наследственные нейромышечные заболевания

Классификация (1974 г. J.Schmitt и J.Renny):

1. Изолированная окулярная миопатия
2. Поздняя окулярная миопатия:  
офтальмофарингеальная,  
окулофациальнолопаточная,  
офтальмомиопатия Килона-Невина
3. Окулярная миопатия:  
синдром Кирнса-Сейра  
поражение миокарда  
дегенеративные процессы в структурах  
центральной и периферической нервной  
системы

# Прогрессирующие наследственные нейромышечные заболевания

- Окулярная миодистрофия Грефе
- Офтальмопатия Килона-Невина
- Окулофарингеальная миодистрофия
- Бульбарно-паралитическая миопатия Гоффмана
- Бульбарная амиотрофия Фацио-Лонде
- Окулокраниоскелетная прогрессирующая ядерная миопатия Кирнса-Ши
- Плечелопаточнолицевая миодистрофия Ландузи-Дежерина
- Офтальмоплегическая прогрессирующая ядерная миопатия с пигментным ретинитом, скротальным языком и снижением интеллекта.
- Невральная амиотрофия Шарко-Мари-Тута-Гоффманна
- Синдром Кирнса-Сейра



# Наружная прогрессирующая офтальмопатия Килона - Невина

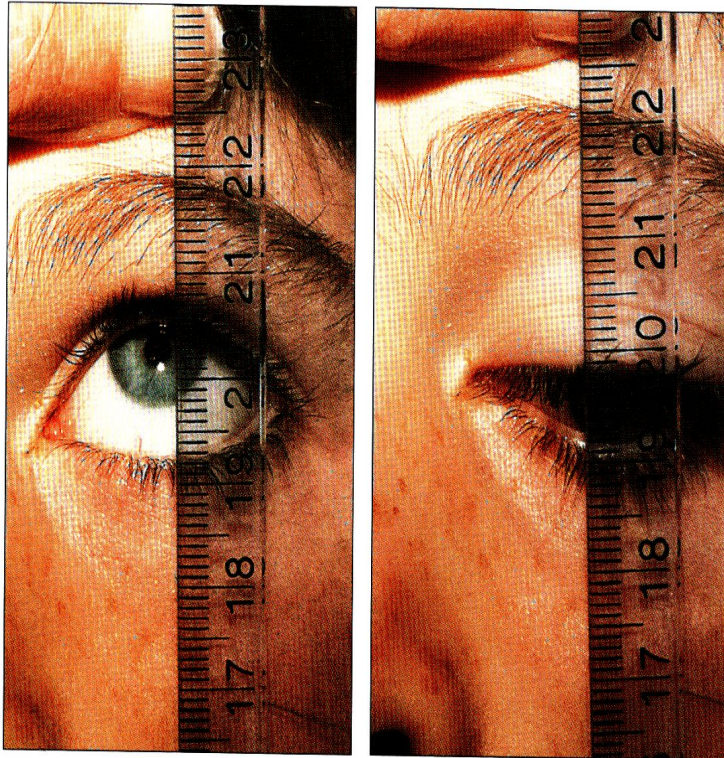
Начало заболевания в возрасте до 20 лет, но может встречаться от 8 мес.-80 лет.

## Клиника:

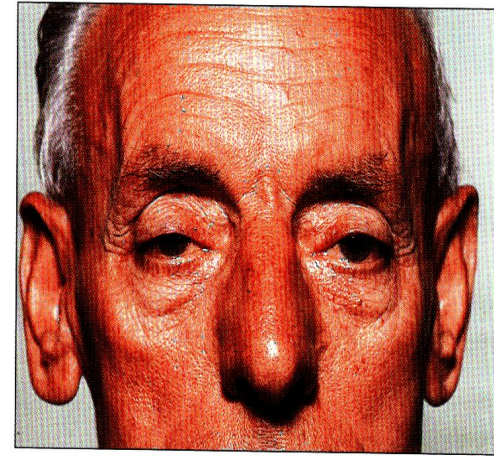
- \*Двусторонний птоз, затем-двусторонняя офтальмоплегия(парез и паралич зора без диплопии)
- \*Поражение мышц глотки, дисфагия
- \*Снижение силы и гипотрофия мышц-разгибателей шеи
- \*Вовлечение в процесс мышц туловища и проксимальных мышц конечностей

Тип наследования: аутосомно-доминантный  
спорадически

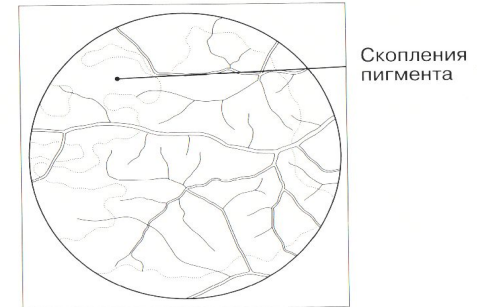
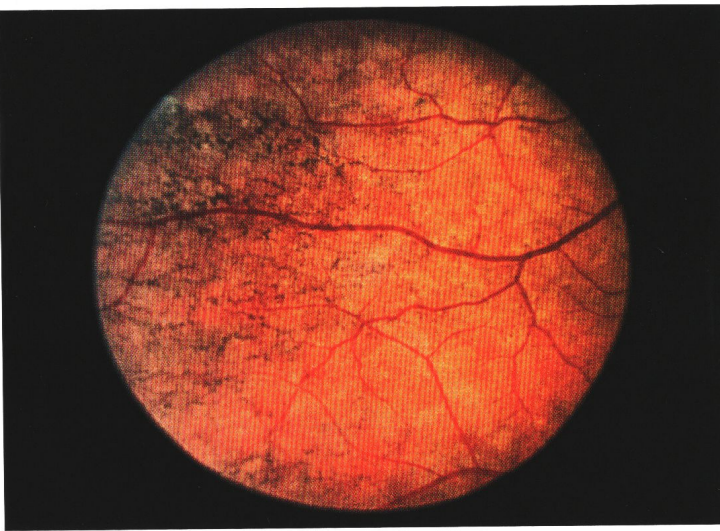
Диагностика: биопсия- признаки первичной атрофии волокон, их жировая инфильтрация, фиброз, характерные для митохондриальных болезней разорванные красные волокна(ragged-red fibrils), большое количество изменённых и увеличенных митохондрий.



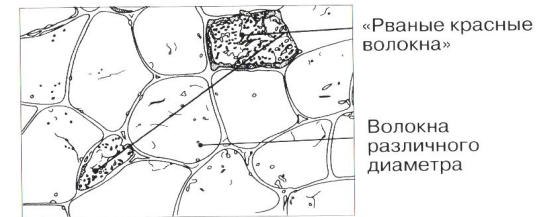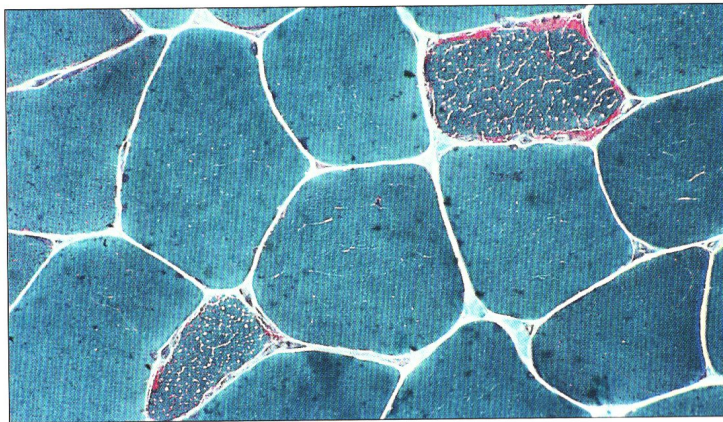
**Рис. 2.23** Выбор того или иного хирургического подхода для коррекции птоза зависит главным образом от степени сохранности функции леватора верхнего века, которую оценивают по амплитуде экскурсий края верхнего века от положения при взгляде вниз до положения при взгляде вверх. Влияние лобной мышцы стараются исключить, придерживая кожу над бровью. Если функция леватора составляет 4 мм и более, мышцу можно укоротить. Если функция ослаблена в большей степени, необходим альтернативный метод подъема века, например, подтяжка бровей.



**Рис. 2.24** Миопатия мышц глазного яблока обычно проявляется двусторонним прогрессирующим симметричным птозом с ограничением подвижности глазных яблок, замедлением саккад и слабостью круговой мышцы глаза. В большинстве случаев причина состояния – митохондриальная миопатия, но во всех случаях необходимо исключать *Myasthenia gravis*. Глазная миопатия может сочетаться с системными проявлениями, такими как генерализованная мышечная слабость, нарушения акта глотания и сердечной проводимости. Хирургическое лечение применяется с осторожностью, так как у таких пациентов ослаблен феномен Белла и в результате операции может нарушиться защита роговицы. Хирургия выполняется только под местным обезболиванием, необходимо учесть возможность дополнительной коррекции положения века при дальнейшем прогрессировании птоза. Могут быть эффективны специальные приспособления для приподнимания века. Обратите внимание на двустороннее повышение активности лобной мышцы у представленного пациента и утрату мимики верхней половины лица.



**Рис. 2.25** Фотография глазного дна, демонстрирующая легкую периферическую пигментную ретинопатию у пациента с глазной митохондриальной миопатией. Такие изменения часто бывают минимальными, значительно скромнее, чем при пигментном ретините. На ЭРГ могут выявляться изменения.



**Рис. 2.26** Аномалии митохондрий лучше всего видны в биоптате скелетной мышцы, где при окраске по Гомори обнаруживают «рваные красные волокна».

МИТОХОНДРИАЛЬНАЯ МИОПАТИЯ

# Окулярная миодистрофия Грефе

Наружная хроническая прогрессирующая офтальмоплегия  
Дебют клинических проявлений в возрасте 20-30 лет.

## Клиника:

- \* в начале заболевания-двусторонний парез мышцы, поднимающей верхнее веко, затем-стойкий птоз верхних век, исход-полная наружная офтальмоплегия без диплопии;
- \*зрачковые реакции сохранены, т.к. поражается только поперечнополосатая мускулатура;
- \* может сопровождаться пигментным или беспигментным ретинитом;
- \* умеренная слабость круговой мышцы глаза, лобной , мимических,
- \* гипотония и гипотрофия скелетных мышц плечевого пояса;
- \* снижение сухожильных рефлексов;
- \* мышцы языка не страдают.

Тип наследования: аутосомно-доминантный.

Диагностика: ЭМГ+биопсия поражённой мышцы(гистологически в мышце-рассеянные красные волокна, жировые капли, продукты дегенерации и распада).

# Окулофарингеальная миодистрофия

Медленное доброкачественное течение, начало заболевания в возрасте 50 лет.

## Клиника:

- \* двусторонний парез мышцы, поднимающей верхнее веко;
- \* парез мышц глотки и гортани;
- \* дисфония и дисфагия;
- \* офтальмопарез, парез мимических, жевательных, мышц шеи и проксимальных отделов конечностей;
- \* кахексия.

Диагностика: умеренно повышенный уровень КФК, ЭМГ признаки миодистрофии в поражённых мышцах.

Тип наследования: аутосомно-доминантный, патологический ген связан с 14-й хромосомой.

# Бульбарно-паралитическая миопатия Гоффмана

## Клиника:

- \*птоз;
- \*парез взора;
- \*лицо миопата;
- \*нарушение глотания, жевания;
- \*дизартрия;
- \*гипотония и гипотрофия мышц плечевого пояса.

# Бульбарная амиотрофия Фацио-Лонде

Вторичная прогрессирующая мышечная дистрофия.

Дебютирует в возрасте от 2-12 лет.

В основе - поражение двигательных ядер черепных нервов, слабость мышц, иннервируемых 12, 10, 9, 7, 5, 4 и 3 парой черепно-мозговых нервов.


Клиника:

\*признаки бульбарного синдрома ( фасцикулярные подергивания в языке, парез мимических и жевательных мышц, офтальмопарез);

\*вялые парезы рук.

Исход: смерть от нарастания бульбарного синдрома через 1-8 лет от начала заболевания.

Тип наследования : аутосомно-рецессивный.



**Рис. 2.17** Паралитический эктропион возникает в результате ослабления круговой мышцы глаза (паралич VII пары черепных нервов) и последующего растяжения век. Возможным осложнением в такой ситуации будет экспозиция роговицы, которая наиболее вероятна в случае сопутствующего снижения чувствительности в зоне иннервации тройничного нерва (например, при опухоли мостомозжечкового угла, такой как невринома VIII пары черепных нервов). Феномен Белла защищает глаза при усиленном закрытии век, но в некоторых случаях он не сохраняется. Если ожидается постепенное восстановление функции лицевого нерва, с целью защиты роговицы может быть вызван искусственный птоз верхнего века, с этой целью в него вводят препараты ботулинического токсина. Могут помочь пластическая операция на медиальном углу глаза, наложение петли на латеральный угол глазной щели и целый ряд аналогичных операций. Утрата способности морщить брови указывает на поражение периферического мотонейрона лицевого нерва.



# Окулокраниоскелетная прогрессирующая ядерная миопатия Кирнса-Ши

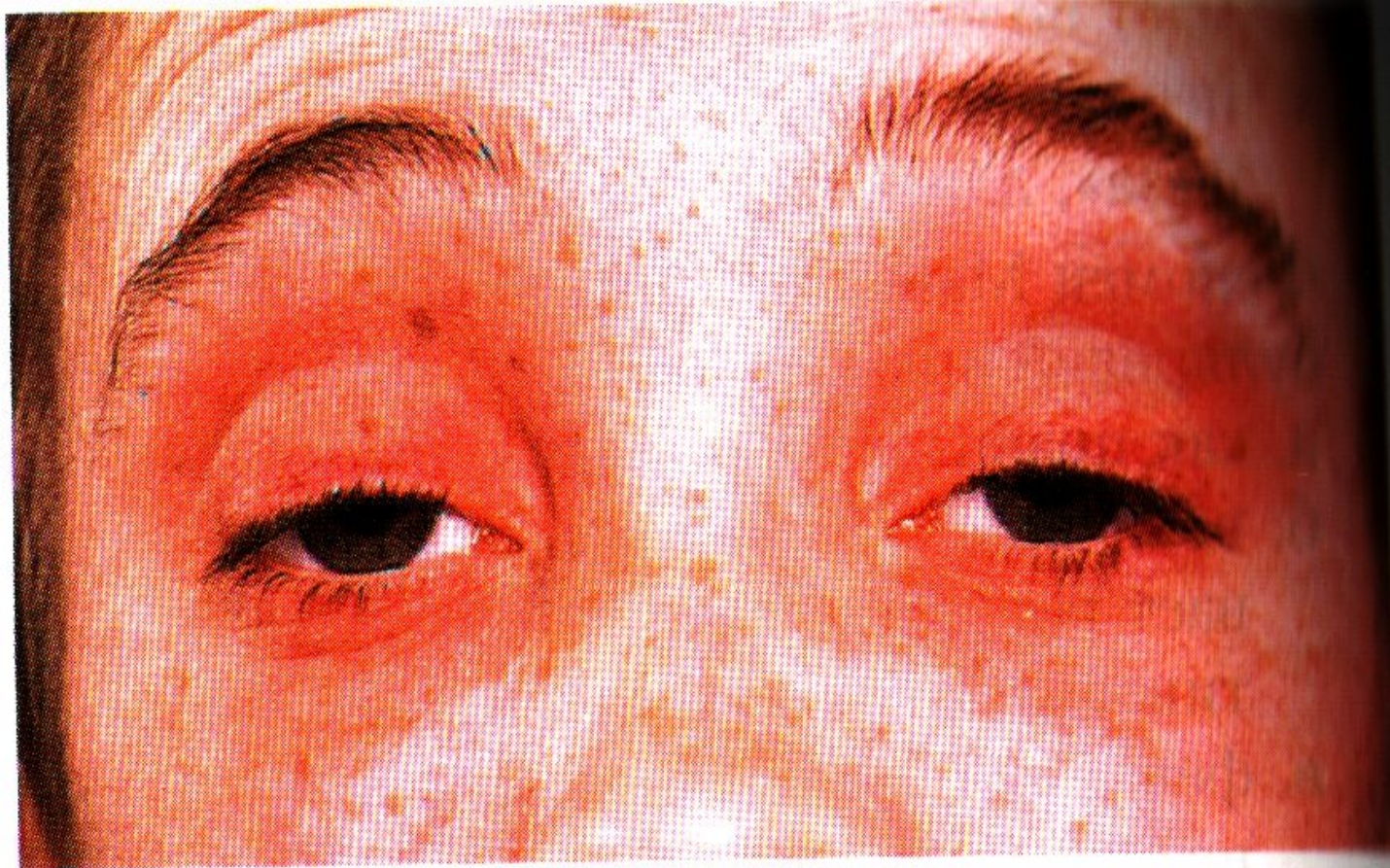Начало заболевания в возрасте до 15 лет.

## Клиника:

- \*наружный офтальмопарез, постепенно переходящий в офтальмоплегия;
- \*прогрессирующая миодистрофия мышц лица, шеи, плеч, тазового пояса, проксимальных отделов конечностей;
- \*снижение слуха;
- \*бульбарный синдром: дизартрия, дисфония, дисфагия.

Диагностика: ликвор – белково-клеточная диссоциация;

биопсия- дистрофические изменённые, увеличенные митохондрии, паракристаллические включения.



**Рис. 8.9.** Наружная офтальмоплегия. Двусторонний птоз. Больной открывает глаза за счет приподнимания бровей

Офтальмоплегия

# Плече-лопаточно-лицевая миодистрофия Ландузи-Дежерина

Чаще встречается у лиц женского пола в возрасте 10-25 лет, медленно прогрессирует.

## Клиника:

- \*в начале заболевания- слабость поперечнополосатых мышц лица, плечевого пояса и проксимальных отделов рук;
- \*поражение лобной мышцы, круговых мышц глаз и рта, невозможность закрытия глаз, «губы топира», «поперечная улыбка»;
- \*«крыловидные лопатки»;
- \*миопатия больших грудных мышц, трапециевидной, зубчатой мышц- больной не может поднять руки выше горизонтали;
- \*миопатия мышц спины, живота, межрёберных, ягодичных, бедренных мышц;
- \*уплощение грудной клетки в передне-заднем направлении;
- \*поясничный гиперлордоз , «осинная талия»;
- \*пояснично-крестцовые боли(вертеброгенный корешковый синдром);
- \*поражение мышц может быть несимметричным;
- \*атрофия вспомогательной дыхательной мускулатуры(хр.бронхит);
- \*умеренная псевдогипертрофия мышц голеней;
- \*у женщин- неблагоприятное течение беременности, родов, ранняя детская смертность.

Тип наследования: аутосомно-доминантный.

Диагностика: на ЭКГ- внутрипредсердные и внутрижелудочковые нарушения проводимости.

Исход: через 6-7 лет от начала заболевания- затруднение самообслуживания и самостоятельного передвижения.

# Офтальмоплегическая прогрессирующая ядерная миопатия с пигментным ретинитом, скротальным языком и снижением интеллекта

## Клиника:

- \*офтальмоплегия;
- \*значительное снижение остроты зрения (пигментная дистрофия сетчатки);
- \*скротальный язык( увеличен в размере с поперечными бороздами);
- \*снижение интеллекта.

# Невральная амиотрофия Шарко-Мари-Тута-Гоффма

Невральная амиотрофия типа А или сочетание признаков наследственной моторной и сенсорной невропатии(НМСН) 1-го типа (демиелинизирующая форма) и 2-го типа (нейрональная форма).  
Наследственная хроническая медленно прогрессирующая демиелинизирующая полинейропатия.  
Проявляется чаще в возрасте от 5-12 лет, начало связано с физическим перенапряжением, простудными заболеваниями.

## Клиника:

- \*первый признак- «походка аиста»( слабость мышц перонеальной группы);
- \*атрофия мышц стоп, голеней;
- \*исчезновение ахилловых, коленных рефлексов;
- \*«свисающие» стопы с углубленным сводом(peg cavus) и согнутыми пальцами(камптодактилия), «птичья нога», симптом «опрокинутой бутылки» ;
- \*«когтистая лапа»(вовлечение в процесс дистальных мышц рук, западение межкостных промежутков, уплотнение мышц тенора и гипотенора);
- \*дисрафический статус: высокое нёбо, кифосколиоз, «крыловидные» лопатки;
- \*подергивания и судороги мышц;
- \*нистагм)
- \*болезненность при пальпации периферических нервов;
- \*acroangiopathy, гипергидроз и похолодание стоп;
- \*Ретробульбарный неврит с последующей атрофией ДЗН;
- \*хориоретинальная дегенерация;
- \*наружный офтальмопарез;
- \*зрачковые расстройства;
- \*недостаточность функций обонятельного и слухового нерва.

Природа метаболического дефекта не уточнена.

Тип наследования : аутосомно- рецессивный, сцепленный с X- хромосомой.

# Синдром Кирнса-Сейра

Офтальмоплегия-плюс, окулокраниосоматическое нейромышечное заболевание, вариант митохондриальной энцефаломиопатии.

Болеют чаще лица мужского пола в ювенильном периоде, основные клинические проявления возникают в 20 лет.

## Клиника:

- \* в дебюте заболевания- неполный симметричный птоз верхних век + хронический прогрессирующий офтальмопарез;
- \* офтальмоплегия;
- \* сокращение лобных мышц при взоре вверх;
- \* двусторонний лагофтальм ( поражение круговой мышцы глаза);
- \* слабость мимических, жевательных мышц (маскообразное лицо « Гатчинсона »);
- \* зрачковые реакции сохранены;
- \* пигментная ретинопатия ( сужение поля зрения, снижение остроты зрения, гемералопия);
- \* изменение проводимости сердечной мышцы ( возможны полная а/в блокада, синдром Морганьи- Адамса- Стокса);
- \* парезы мышц: глотки, гортани, шеи, плечевого пояса и рук;
- \* нейросенсорная глухота;
- \* нистагм;
- \* скандированная речь;
- \* мозжечковая атаксия;
- \* интенционный тремор;
- \* эндокринные расстройства;
- \* отставание в интеллектуальном развитии.

# Диагностика:

- Ликвор – белково-клеточная диссоциация;
- КТ – признаки диффузной гипотрофии головного и спинного мозга;
- Биохимия крови – лактат- пируватный ацидоз;
- ЭМГ – первично-мышечные изменения;
- Биопсия – разорванные красные волокна (мультисистемная митохондриальная цитопатия).

Тип наследования:- спорадически;

-семейный вариант( слабость мышц шеи и конечностей)

# Миастении:

- Миастения Эрба-Гольдфлама (MIASTENIA GRAVIS)
- Миастенические кризы
- Холинергический криз
- Глазная форма миастении
- Бульбарная форма миастении
- Ранняя детская форма миастении
- Юношеская форма миастении
- Врождённая форма миастении



# Миастения Эрба-Гольдфлама (MIASTENIA GRAVIS)

Хроническое заболевание, проявляющееся слабостью и патологической утомляемостью поперечнополосатых мышц, обусловленное нарушением проведения двигательных импульсов через нервно-мышечные синапсы.

Этиология не уточнена, дебют заболевания в 20-40 лет, чаще у молодых женщин.

## Характерные признаки для мышечной утомляемости при миастении ( М.И. Кузин и Б.М. Гехт, 1996 г.)

- Избирательное поражение мышц
- Несоответствие локализации поражения зоне иннервации отдельных нервов
- Лабильность патологической утомляемости мышц
- Угнетение утомляемости мышц при приёме антихолинэстеразных препаратов ( прозерин, окасазил и т. п.)

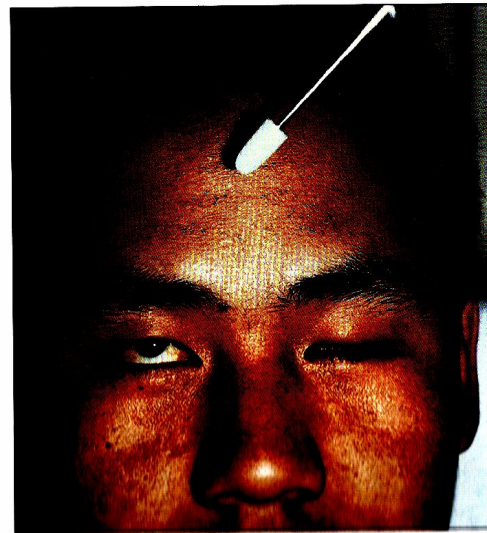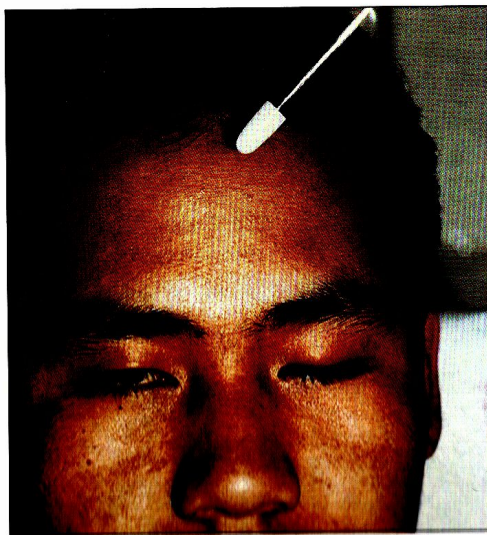
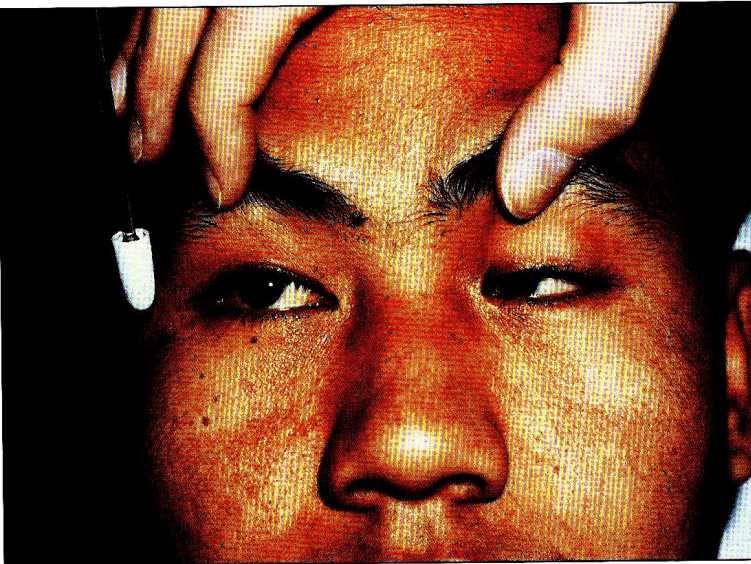## Клиника:

- \*птоз верхних век и парезы наружных мышц глаза;
- \*ограничение перемещения взора, страбизм, диплопия;
- \*поражение жевательных, мимических, мышц глотки, гортани, языка;
- \*мышечная слабость нарастает к вечеру.

Тип наследования: аутоиммунное заболевание, не исключён семейный характер наследования.

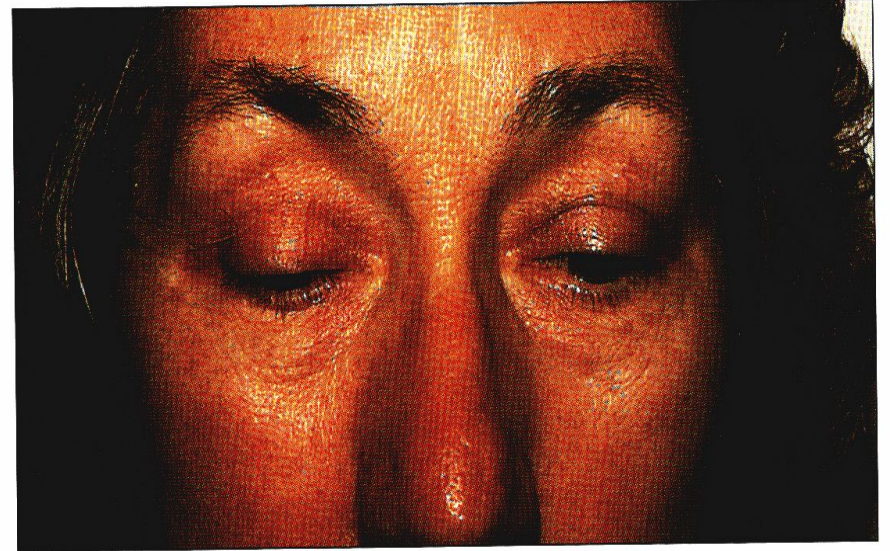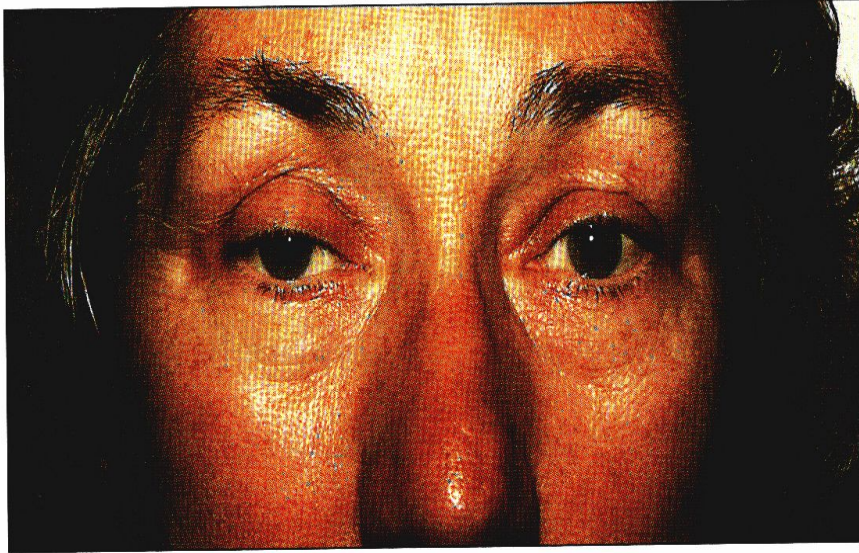# Пробы на миастению:

- Увеличение нагрузки на исследуемые мышцы: например, если 10-20 раз чередовать зажмуривание и максимальное раскрытие глаз, при миастении нарастает птоз;
- Тест- охлаждения: на верхнее веко кладут обёрнутый салфеткой кусочек льда на 5-10 минут, при миастении нервно-мышечная передача улучшается под влиянием охлаждения;
- Прозериновая проба: уменьшение мышечной слабости в течение 40 минут после введения подкожно 2 мл 0.05 % прозерина;
- Быстрое снижение сократительной способности мышц при повторном раздражении электрическим током.



**Рис. 18.67** При обращении у этого пациента выявлены кажущийся парез правого отводящего нерва и двусторонний птоз, более выраженный слева. Усталость провоцировала усиление глазодвигательных нарушений.

Миастения



**Рис. 2.22** Одной из наиболее частых причин птоза является нарушение прикрепления (отделение) апоневроза. Оно проявляется подъемом кожной складки вверх, птозом при взгляде вниз при нормальной функции леватора верхнего века. Эти симптомы часто компенсируются повышенной активностью лобной мышцы. У представленной пациентки имеется двусторонний птоз, более выраженный справа, чем слева, высокое стояние кожных складок и двустороннее усиление активности лобной мышцы. Правое верхнее веко сильнее опускается при взгляде вниз. Данные симптомы необходимо интерпретировать с осторожностью, так как аналогичная картина возможна и при *Myasthenia gravis*.

# Миастенические кризы

Выраженные обострения заболевания MYASTHENIA GRAVIS. Проявляются нарушением дыхания, сердечно-сосудистыми расстройствами.

Экстренная помощь:

1. контроль за состоянием дыхательных путей,
2. При отсутствии передозировки АХЭП, в машине скорой помощи вводят 1-2 мл прозерина подкожно, дыхание O<sub>2</sub> через маску ,
3. Экстренная госпитализация в отделение интенсивной терапии, ввести 0.5 мг/ч прозерина подкожно или внутривенно.
4. При дыхательной недостаточности- интубация и ИВЛ.
5. Плазмоферез через день, до 5-6 сеансов.

**Таблица 28.1.** Лекарственные средства, которые могут провоцировать обострение миастении и возможности их замены (по Штульману Д.Р. и Левину О.С.)

Препараты из группы	Могут увеличить мышечную слабость	Безопасные при миастении сходные средства
Антибактериальные препараты	Аминогликозиды (стрептомицин, гентамицин и др.), полимиксин В, колистин, тетрациклин, линкомицин, клиндамицин, большие дозы пенициллина, ампициллин, ципрофлоксацин	Цефалоспорины, левомецитин, рефампицин, нитрофураны, изониазид
Антиэпилептические средства	Триметин, дифенин, барбитураты, карбамазепин, высокие дозы бензодиазепинов	Вальпроевая кислота, гексамидин
Психотропные средства	Нейролептики, amitриптилин, высокие дозы бензодиазепинов	Тиоридазин (сонапакс), малые дозы бензодиазепинов
Эндокринологические средства	Высокие дозы кортикостероидов, препараты АКТГ, окситоцин, гормоны щитовидной железы, оральные контрацептивы	
Кардиологические средства	Бета-блокаторы, хинидин, лидокаин, новокаинамид, антагонисты кальция, ганглиоблокаторы, гуанетидин	Дигоксин, резерпин, метилдофа, спиронолактон, триамтерен
Анальгетики и противовоспалительные средства	Производные морфина, хинин, хлорохин, D-пеницилламин	Аспирин. Нестероидные противовоспалительные средства, пентазоцин, соли золота
Другие средства	Миорелаксанты, соли магния, йодсодержащие контрастные средства	



# Холинергический криз

Возникает при передозировке АХЭП при лечении миастении.

## Клиника:

- \*миоклонии в мышцах глаз, лица, шеи, плеч, тазового пояса;
- \*дыхательные расстройства;
- \*сужение зрачков;
- \*бледность кожных покровов, мраморность кожи;
- \*похолодание конечностей;
- \*обильное слюноотделение;
- \*Скопление слизи в бронхах;
- \*гипергидроз;
- \*гиперперистальтика;
- \*спастические боли в животе;
- \*диарея;
- \*учащённое мочеиспускание;
- \*нарушение дыхания;
- \*Возможно развитие коматозного состояния.

Антидот – препараты группы атропина ( М-холинолитики).

# Глазная форма миастении

## Клиника:

- \* нарастающий парез мышцы поднимающей верхнее веко;
- \* парез наружных мышц глаза;
- \* слабость круговой мышцы глаза;
- \* птоз верхних век;
- \* ограничение сочетанных движений глаз;
- \* страбизм;
- \* диплопия;
- \* резистентность к АХЭП.

# Бульбарная форма миастении

## Клиника:

- \* нарастающая дисфагия;
- \* нарастающее утомление звучности голоса;
- \* слабость мышц шеи, плеч, тазового пояса, конечностей;
- \* слабость дыхательных мышц, диафрагмы.

# Ранняя детская форма миастении

Проявляется в первые годы жизни.

Клиника:

- \*опущение верхних век;
- \*бульбарный синдром;
- \*нарушение функции дыхательных мышц;
- \*мышцы, обеспечивающие движение глазных яблок, в процесс вовлекаются редко.

# Юношеская форма миастении

## Клиника:

- \*проявляется в пубертате, чаще у девочек;
- \*Поражение наружных мышц глаза (птоз, страбизм, диплопия, расстройство зрения);
- \*бульбарный синдром;
- \*парезы дыхательных мышц;
- \*гипотрофия мышц;
- \*генерализованная мышечная слабость;

# Врождённая форма миастении

## Клиника:

- \*чаще встречается у мальчиков;
- \*проявляется при рождении (слабый крик, затруднённое сосание);
- \*птоз верхних век, страбизм, диплопия, парез взора;
- \*бульбарный синдром;
- \*в меньшей степени страдают мышцы лица, конечностей, туловища.

# МИОТОНИИ

- Миотония Томсена
- Дистрофическая миотония Штейнерта-Баттена-Куршмана
- Хондродистрофическая миопатия или синдром Шварца-Джампела

# Миотония Томсона

Миотонический синдром с рождения или в пубертате.

## Клиника:

- \* появление миотонии при активных движениях и распространение на все мышечные группы ;
- \* спазмы в мышцах конечностей, языке, глотке, лица, ног, кистей рук, жевательной мускулатуре ;
- \* тонический мышечный спазм с затруднением расслабления;
- \* миотонические реакции и рефлекссы;
- \* повышение механической возбудимости поперечно полосатой мускулатуры;
- \* ухудшение в холодное время года, уменьшение миотонии в тёплом помещении;
- \* тонический спазм круговой мышцы глаз ( затруднение при открывании глаз после плотного смыкания век);
- \* симптом Грефе (характерен для гипертиреоза, при миотонии ложный – уменьшение отставания верхних век при взоре вниз);
- \* симптом мышечного валика – при ударе молоточком по мышце появляется углубление или валик на 4-10 секунд, особенно ярко при перкуссии языка, икроножных, дельтовидных, ягодичных мышц;

Диагностика: изменения на ЭМГ.

Тип наследования: аутосомно-доминантный, чаще у лиц мужского пола.



# Дистрофическая миотония Штейнерта-Баттена-Куршмана

## Клиника:

- \* начало с ослабления мышечной силы в предплечьях и кистях;
- \* поражение жевательных и мышц языка, их отёчность;
- \* блефароптоз;
- \* поражение грудиноключичнососцевидной мышцы, ограничение свободного движения головы;
- \* парестезии кожи в области поражённых мышц;
- \* смазанность речи;
- \* «петушинная походка»;
- \* выпадение волос, атрофия жировой ткани, яичек/яичников;
- \* в поздних стадиях – помутнение хрусталика, ЦХРД, вторичная глаукома;
- \* снижение интеллекта и слабоумие;
- \* сопутствуют : сахарный диабет, гипогонадизм, гиперсомния, открытая гидроцефалия, апноэ во сне.

Диагностика: краниограммы – гиперостоз, уменьшение размеров турецкого седла, КФК – умеренно повышен.

Тип наследования: аутосомно-доминантный

# Хондродистрофическая миопатия или синдром Шварца-Джампела

## Клиника:

- \*у детей 3-5 лет;
  - \*задержка роста;
  - \*дисплазия костей таза;
  - \*«килевидная» грудь;
  - \*высокое нёбо;
  - \*гипоплазия гортани;
  - \*слабость сфинктеров;
  - \*блефароспазм, блефарофимоз;
  - \*ХРД на глазном дне;
  - \*пятно Фукса в макуле;
  - \*Патологическая пигментация сетчатки у зубчатой линии, мелкие кисты сетчатки, ретиношизис.
- Тип наследования: аутосомно-рецессивный.

# Лечение нейромышечных заболеваний:

- **1. Сбалансированное лечебное питание** (продукты, содержащие белок, полиненасыщенные жирные кислоты, витамины, микроэлементы): овощи, творог, рыба, печень, соевое мясо. Весной и осенью — курсовой прием поливитаминных препаратов и микроэлементов (активал, мультитабс, биовиталь, мильгамма, нейровитан, неуробекс).
- **2. Медикаментозное лечение прогрессирующих мышечных дистрофий.**
- Медикаментозное лечение назначается с учетом полученных результатов клинико-инструментального исследования и сопутствующей патологии (кардио-, пневмопатии). При доброкачественных формах ПМД, в стадии стойкой компенсации, при легкой, легко-средней степени тяжести заболевания целесообразно назначение курсами препаратов «метаболического» действия, направленных на улучшение, поддержание обменных, «энергетических» процессов неповрежденных миоцитов, кардиомиоцитов. К таким препаратам относятся: АТФ-лонг, цитофлавин, кардонат, элькар, милдронат, магнерот, витамин Е, метионин. Назначается по 1–2 препарата курсами 2–3 раза в год.
- При наличии жалоб на боли в мышцах нижних конечностей, чувство «стягивания» мышц особенно хорошо зарекомендовал себя цитрулина малат. Препарат способствует «утилизации» молочной кислоты, одновременно обладая метаболическими свойствами. Данный препарат широко используют в профессиональном спорте при физическом перенапряжении, перед соревнованиями.
- При доброкачественных формах в стадии субкомпенсации, при средней степени тяжести заболевания, на ранних стадиях патологического процесса в стадии компенсации при злокачественных (быстро прогрессирующих) формах ПМД назначается 10% раствор карнитина хлорида (данный препарат обладает метаболическим, нейротрофическим, кардиотрофическим и антиоксидантными свойствами) с кокарбоксылазой, аскорбиновой кислотой в/в капельно на фоне в/м введения пиридоксина гидрохлорида и перорального приема метионина. 3–4 курса № 10 в год с дальнейшим переходом на пероральный прием препарата кардонат в амбулаторных условиях длительностью до 2 мес.
- У детей до 5 лет предпочтение отдается жидким формам карнитинсодержащих препаратов ввиду удобства применения и лучшей переносимости.
- При этих же формах для фармакопунктур используются антигомотоксические препараты, препараты нейротрофического действия (церебрум композитум, траумель и др.).
- При наличии церебрастенического, амиотрофического синдрома назначается мильгамма по 1–2 мл в/м через день № 10 с дальнейшим переходом на прием препарата внутрь в виде драже до 1 мес.

- **На стадии развернутой клинической картины миодистрофии назначается иммуноглобулин человека нормальный мл/кг на инфузию** . Весь объем в дозе **5,0–7,0** иммуноглобулина растворяется в 4 раза изотоническим раствором и вводится со скоростью 15 капель в минуту. Количество инфузий — от 3 до 5. На фоне малых доз преднизолона по 5 мг 1 раз в день 3–6 мес. Иммуноглобулин продемонстрировал достаточно высокую эффективность, было отмечено снижение показателей КФК, ЛДГ, АЛТ, АСТ в среднем на 20 %, дети отмечали нарастание силы, переносимости физических нагрузок.
- Кроме того, этим же детям назначаются поддерживающие дозы преднизолона 5–10 мг утром 1–3 месяца (курсами).
- цераксон по 2 мл 2–3 раза в день внутрь до 45 дней; нуклео ЦМФ форте в/м с дальнейшим переходом на прием внутрь, мильгамму в/м. Амбулаторно назначаются традиционные препараты метаболического действия: триметабол, кардонат, АТФ-лонг, фолиевая кислота, витамины Е и А, метионин, нейровитан, никотиновая кислота, тиоцетам, пирацетам.
- В определении тактики лечения невралгических амиотрофий помогают ЭМГ-данные, позволяющие установить преимущественный тип поражения нервного волокна (аксональный, демиелинизирующий, смешанный). При обнаружении миелінопатии целесообразно назначение мильгаммы, входящий в состав данного препарата бенфотиамин увеличивает биодоступность в ткани, пиридоксин усиливает регенеративные процессы в нервной ткани (дозировки: детям с 5 лет до 8 лет — по 0,5–1 мл в/м № 10 через день, с 8 до 15 лет — по 1–2 мл в/м № 10 через день с дальнейшим переходом на пероральный прием по 1 драже 2–3 раза в день); нуклео ЦМФ форте, проявляющий трофические свойства за счет обеспечения фосфатных групп, необходимых для формирования сфингомиелина и глицерофосфата — основных компонентов миелиновой оболочки (дозировки: детям от 1 года до 3 лет — по 1/4 мл в/м 1 раз в день № 6, от 3 до 7 лет — 1/2–1 мл в/м 1 раз в день № 6, старше 7 лет — по 2 мл 1 раз в день № 6 с дальнейшим переходом на пероральный прием в виде капсул по возрастным дозировкам), в промежутках между приемами назначаем семакс 0,1%, брэйин комплекс, тиоцетам.
- При выявлении аксонального типа поражения используем нейромидин 0,5%, 1,5% в/м № 20 с дальнейшим переходом на пероральный прием, цераксон (раствор для приема внутрь) и нейромедин 1 табл. 2 раза в сутки