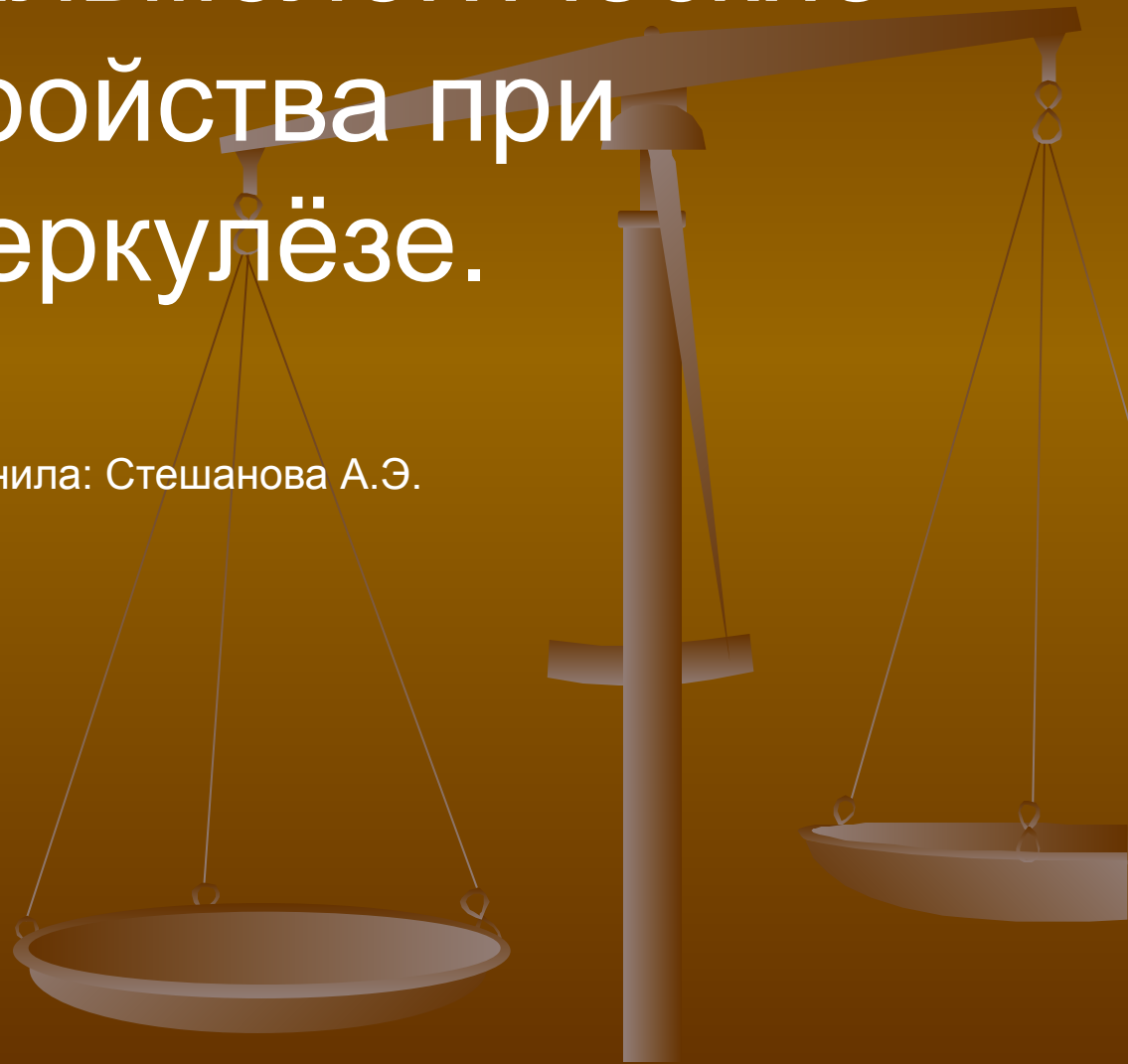
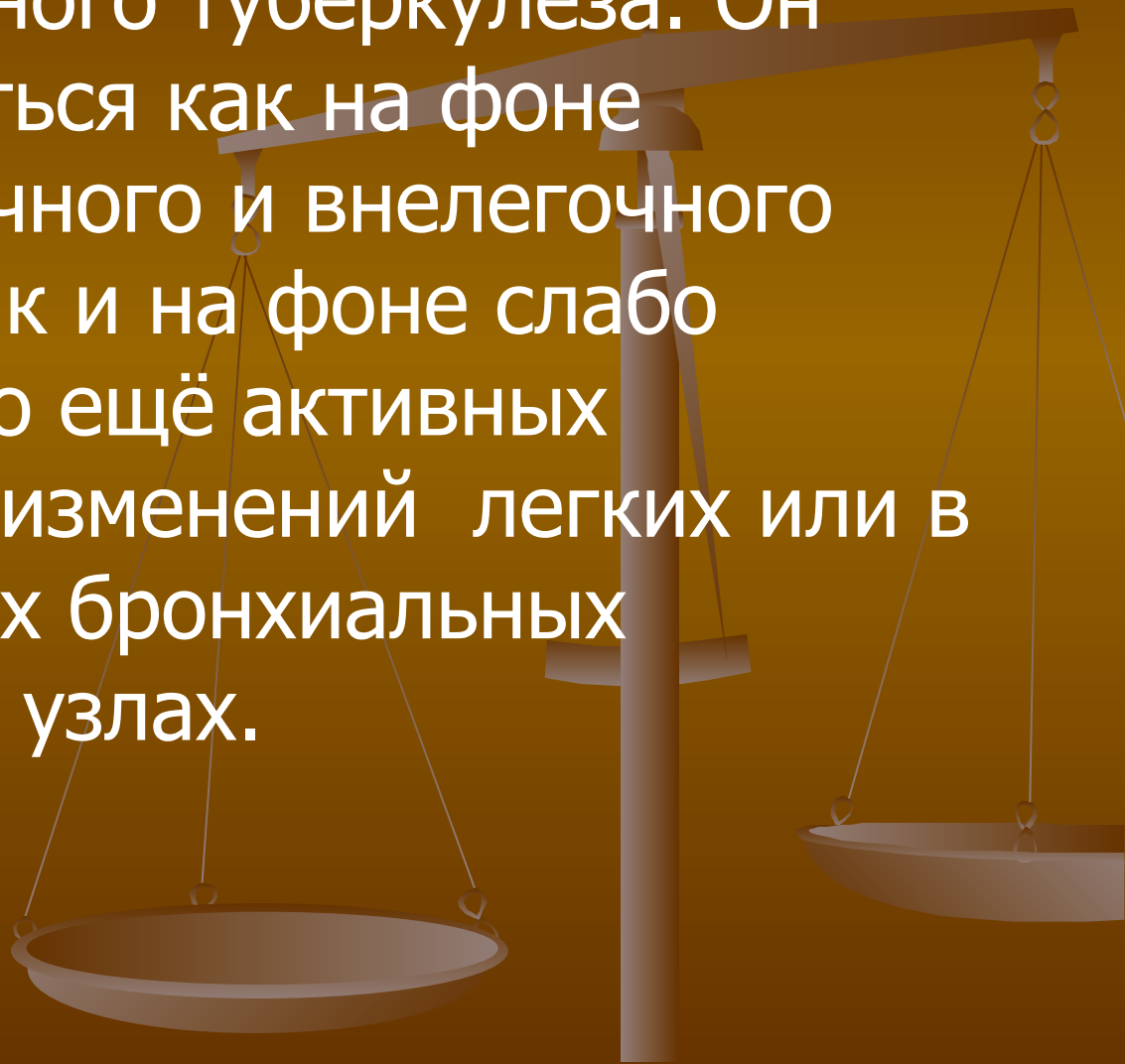


# Нейроофтальмологические расстройства при туберкулёзе.

Выполнила: Стешанова А.Э.

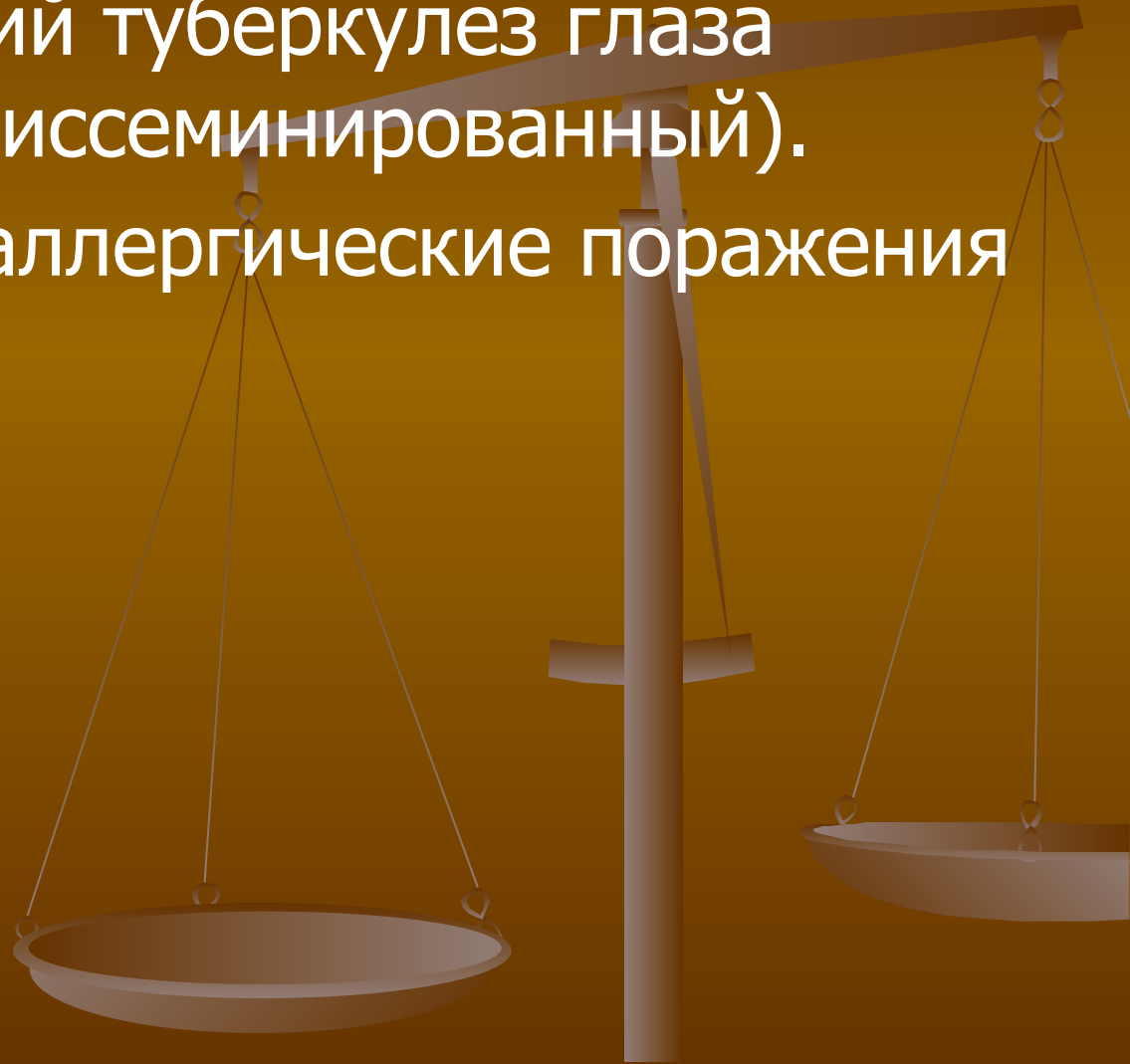


Туберкулезные поражения глаз- одна из форм внелегочного туберкулеза. Он может развиваться как на фоне активного легочного и внелегочного туберкулеза, так и на фоне слабо выраженных, но ещё активных туберкулезных изменений легких или в прикорнеальных бронхиальных лимфатических узлах.



# Классификация:

- Метастатический туберкулез глаза (гематогенно-диссеминированный).
- Туберкулезно-аллергические поражения глаз.

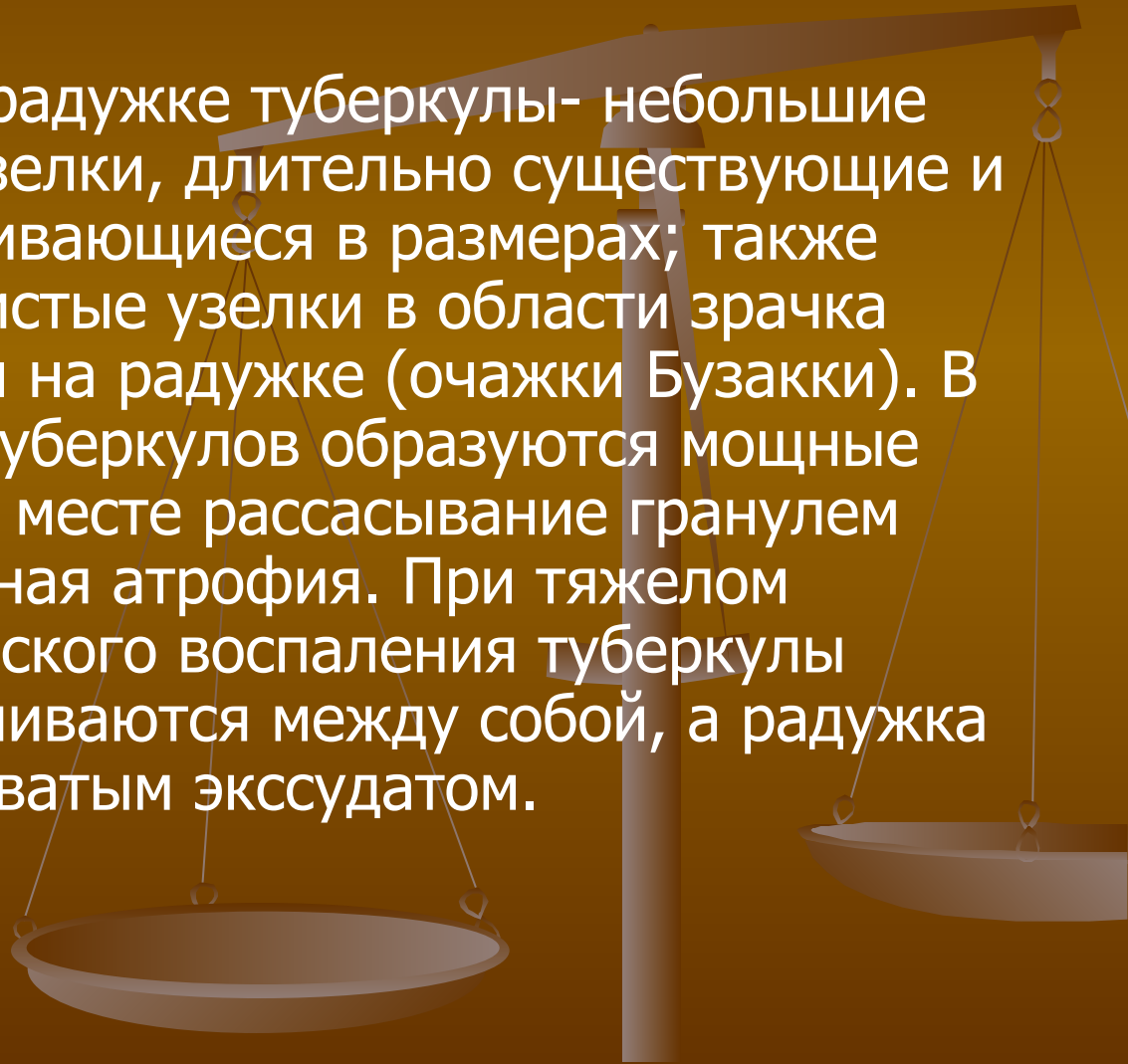


Основной путь распространения- гематогенный.

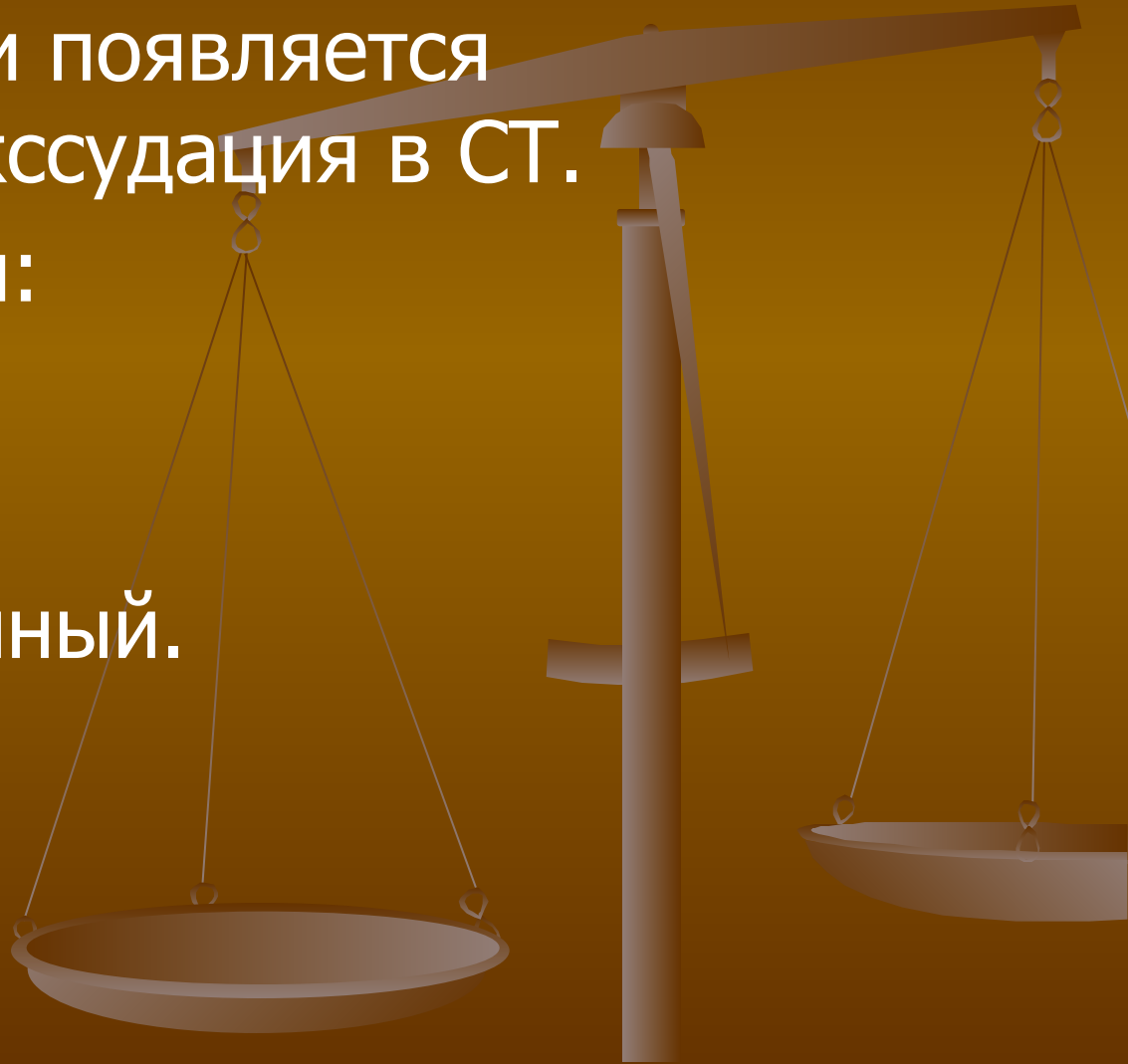Микобактерии оседают в слое сосудов среднего калибра хориоидеи и вызывают латентно протекающее специфическое воспаление с формированием атрофического хориоретинального очага и с отложением пигмента вокруг него. При прогрессировании процесс распространяется на капиллярный слой хориоидеи, на сетчатку, а также на другие ткани и среды глаза.

# Увеиты туберкулезной этиологии:

- Ириты;
- Кератоириты;
- Иридоциклиты: на радужке туберкулы- небольшие серовато-желтые узелки, длительно существующие и постепенно увеличивающиеся в размерах; также образуются студенистые узелки в области зрачка (очажки Кеппе) или на радужке (очажки Бузакки). В зоне локализации туберкулов образуются мощные задние синехии. На месте рассасывание гранулем остается сегментарная атрофия. При тяжелом течении специфического воспаления туберкулы увеличиваются и сливаются между собой, а радужка покрывается желтоватым экссудатом.

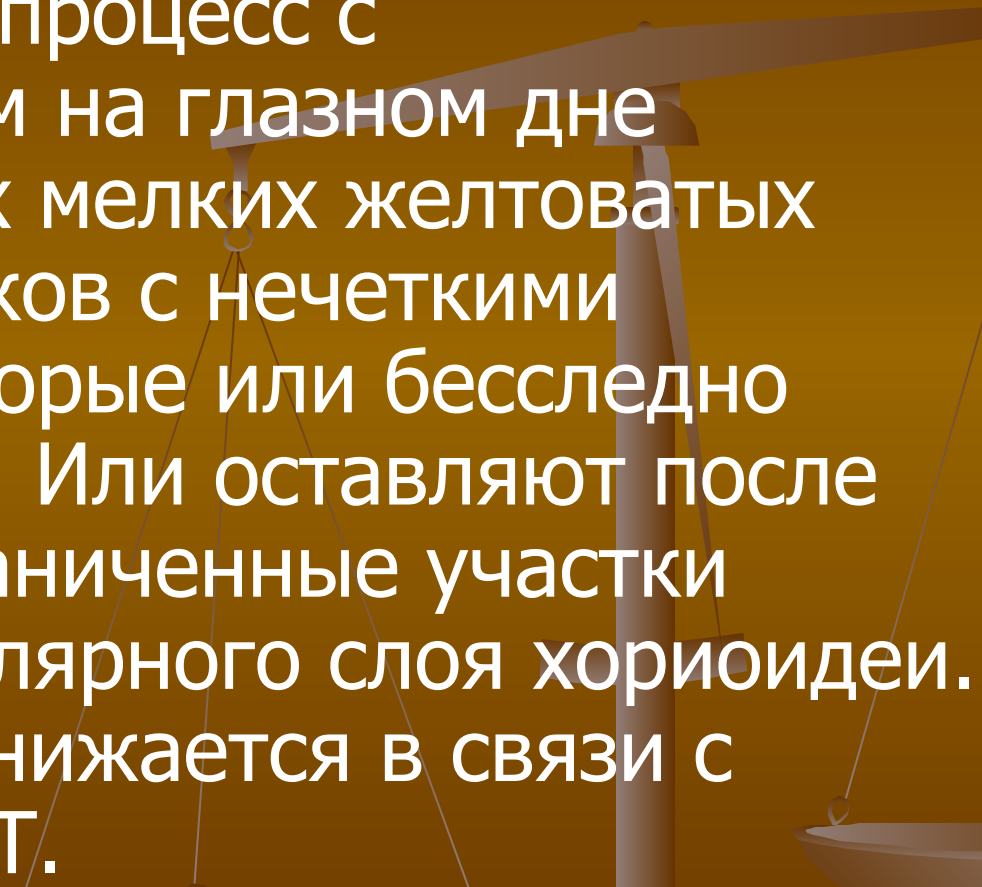


- Циклиты: протекает на совершенно спокойном глазу. Формируется небольшое количество мелких преципитатов и появляется интенсивная экссудация в СТ.
- Хориоретиниты:
  - милиарный;
  - очаговый;
  - диссеминированный.

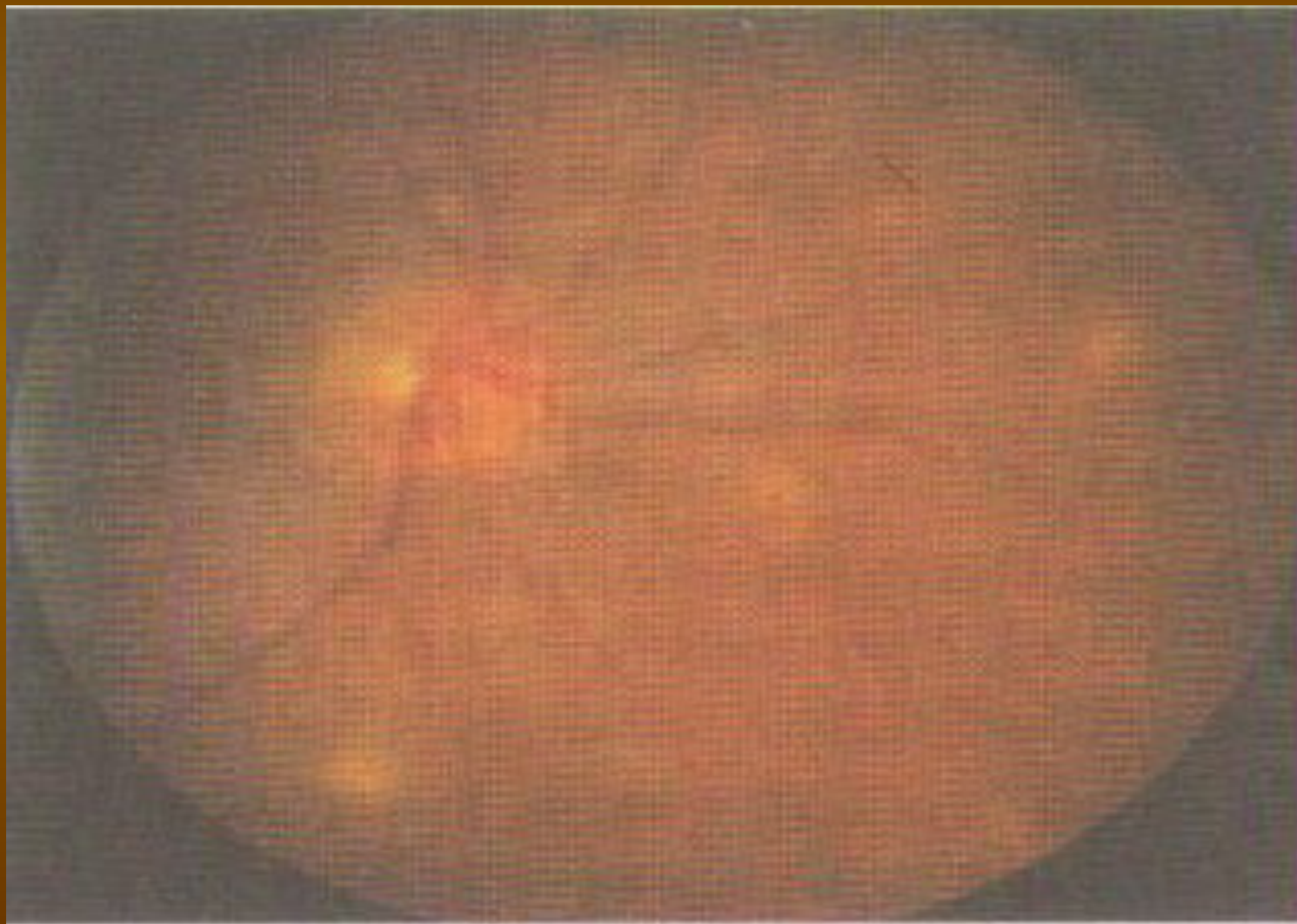


# Миллиардный хориоретинит:

Двухсторонний процесс с формированием на глазном дне множественных мелких желтоватых округлых очажков с нечеткими границами, которые или бесследно рассасываются. Или оставляют после себя четко ограниченные участки атрофии капиллярного слоя хориоидеи. Зрение резко снижается в связи с помутнением СТ.



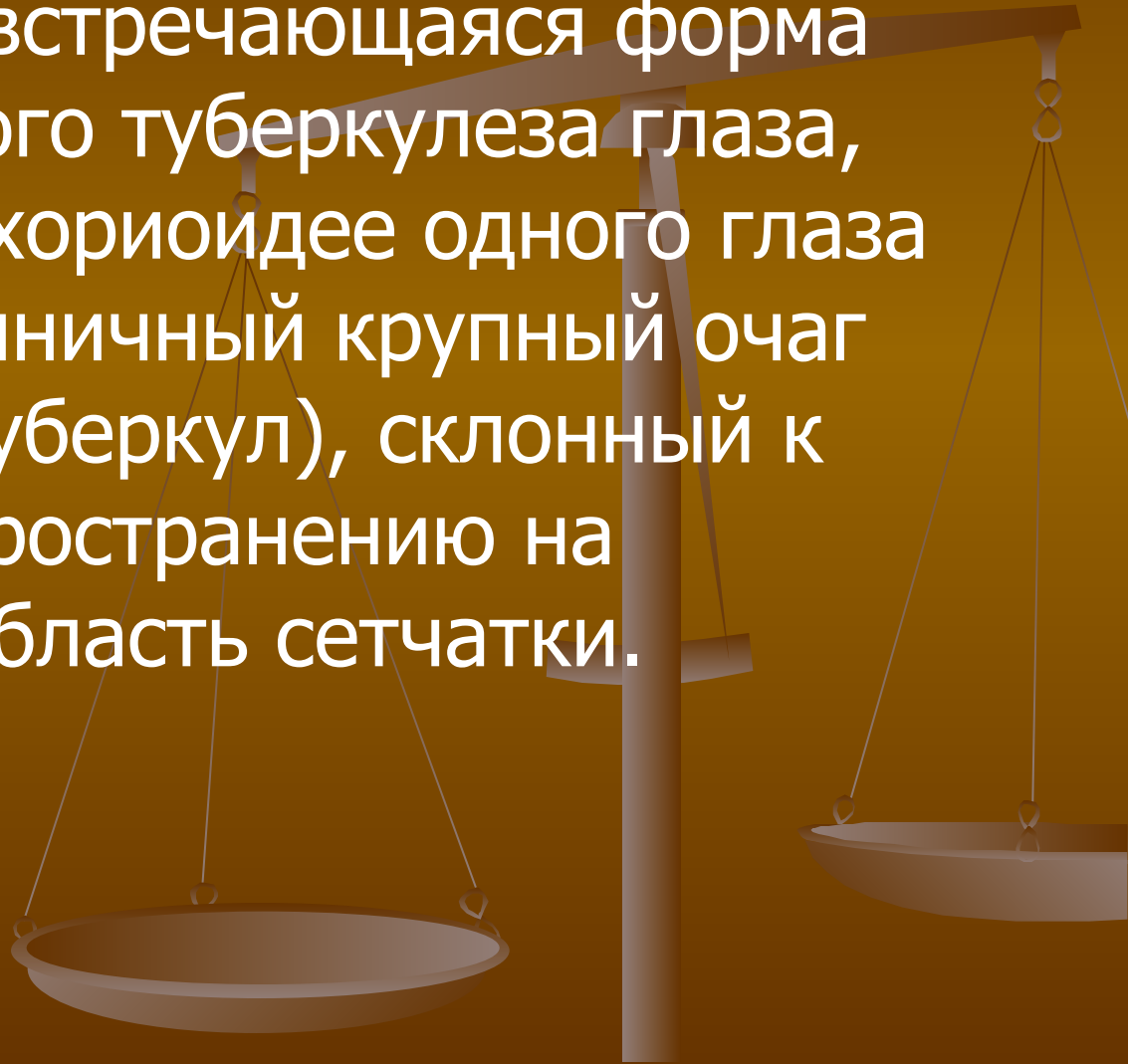
# Милиарный туберкулезный хориоретинит:





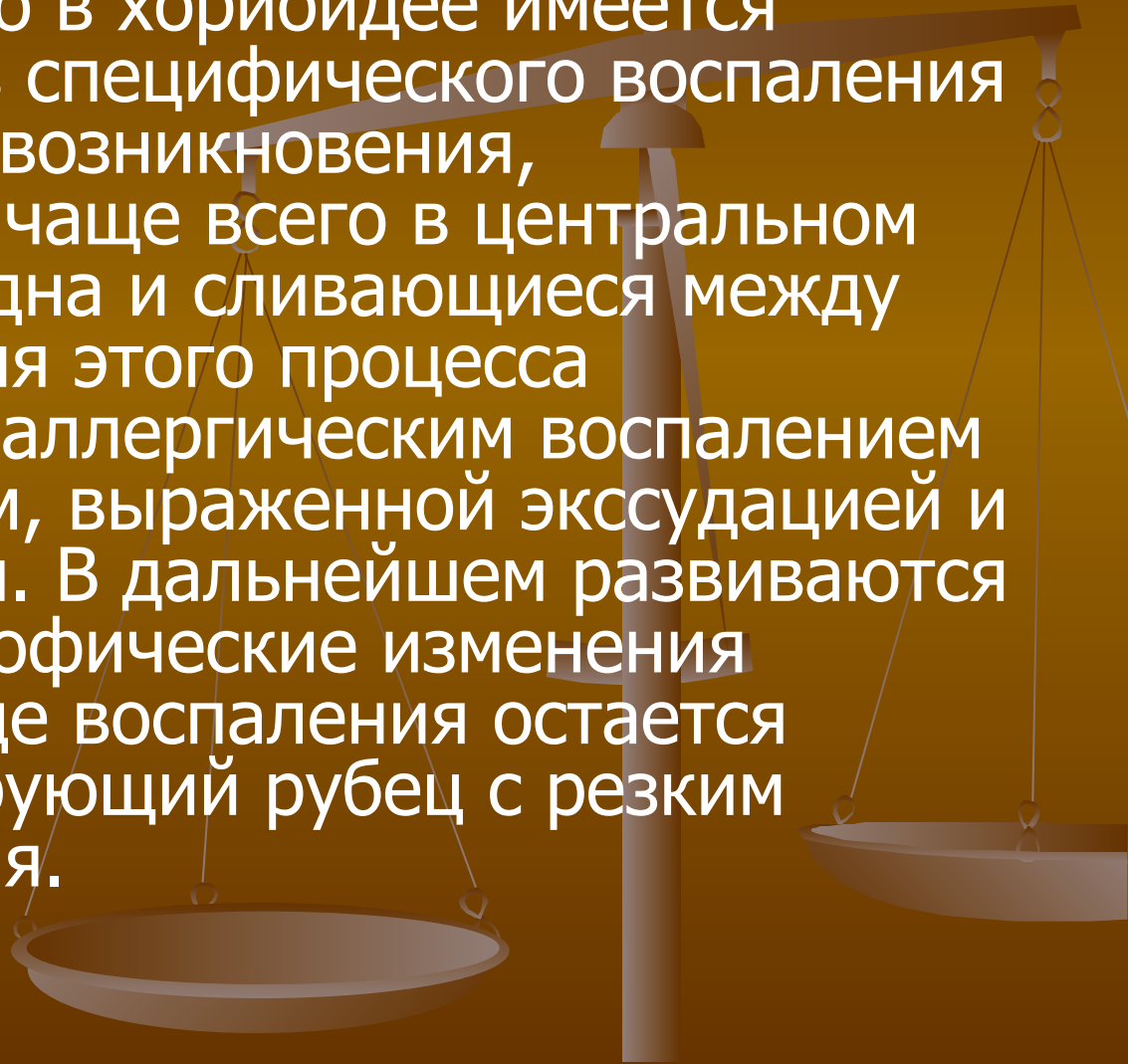
# Очаговый хориоретинит:

Наиболее часто встречающаяся форма метастатического туберкулеза глаза, при которой в хориоидее одного глаза появляется единичный крупный очаг воспаления ( туберкул), склонный к быстрому распространению на прилежащую область сетчатки.



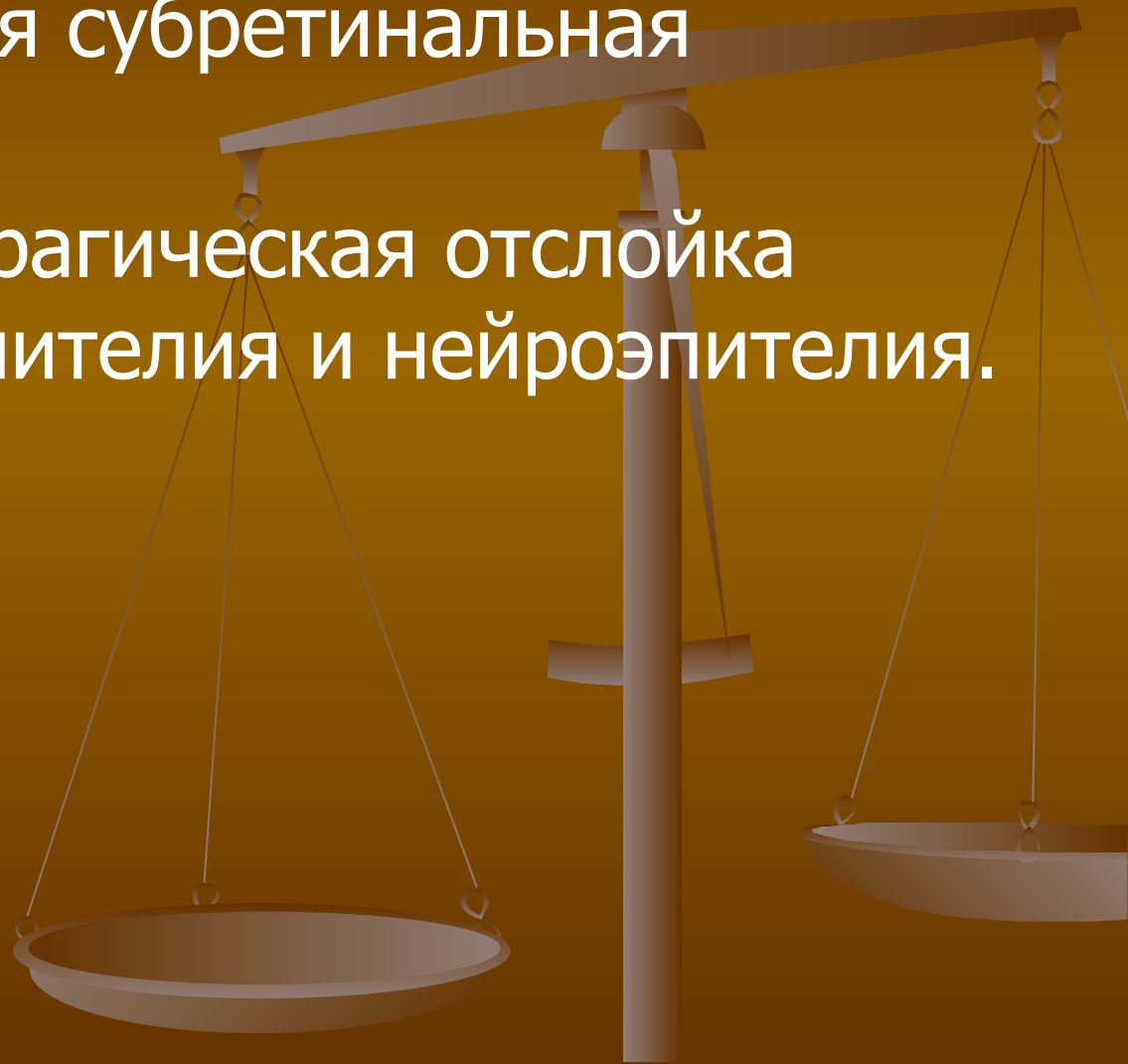# Диссеминированный хориоретинит:

Отличается тем, что в хориоидее имеется несколько очагов специфического воспаления разной давности возникновения, локализующихся чаще всего в центральном отделе глазного дна и сливающиеся между собой. Обострения этого процесса сопровождаются аллергическим воспалением сетчатки с отеком, выраженной экссудацией и кровоизлияниями. В дальнейшем развиваются вторичные дистрофические изменения сетчатки. В исходе воспаления остается грубый проминирующий рубец с резким снижением зрения.



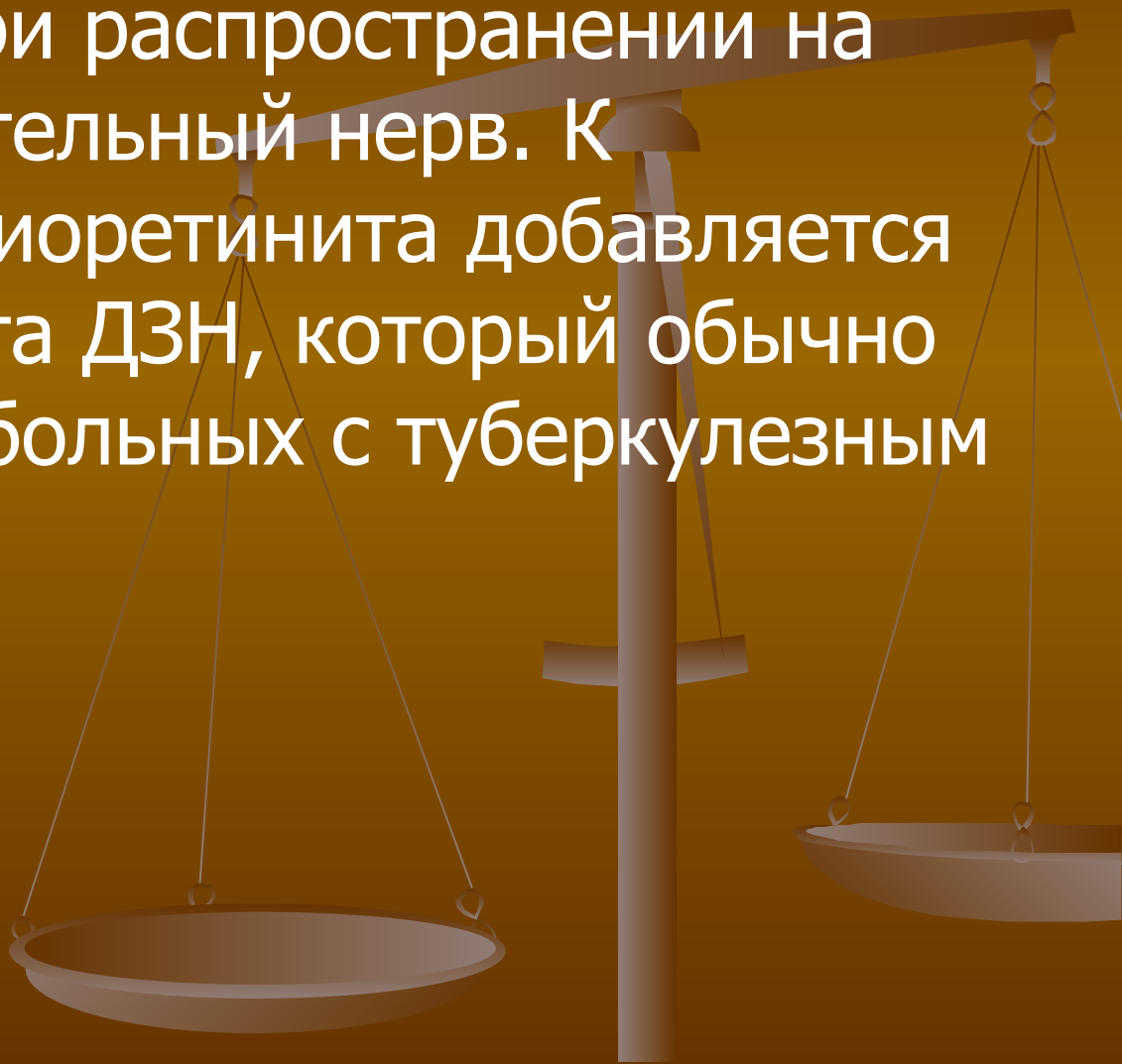
# Осложнения хориоретинитов:

- Неоваскулярная субретинальная мембрана;
- Серозно-геморрагическая отслойка пигментного эпителия и нейроэпителия.



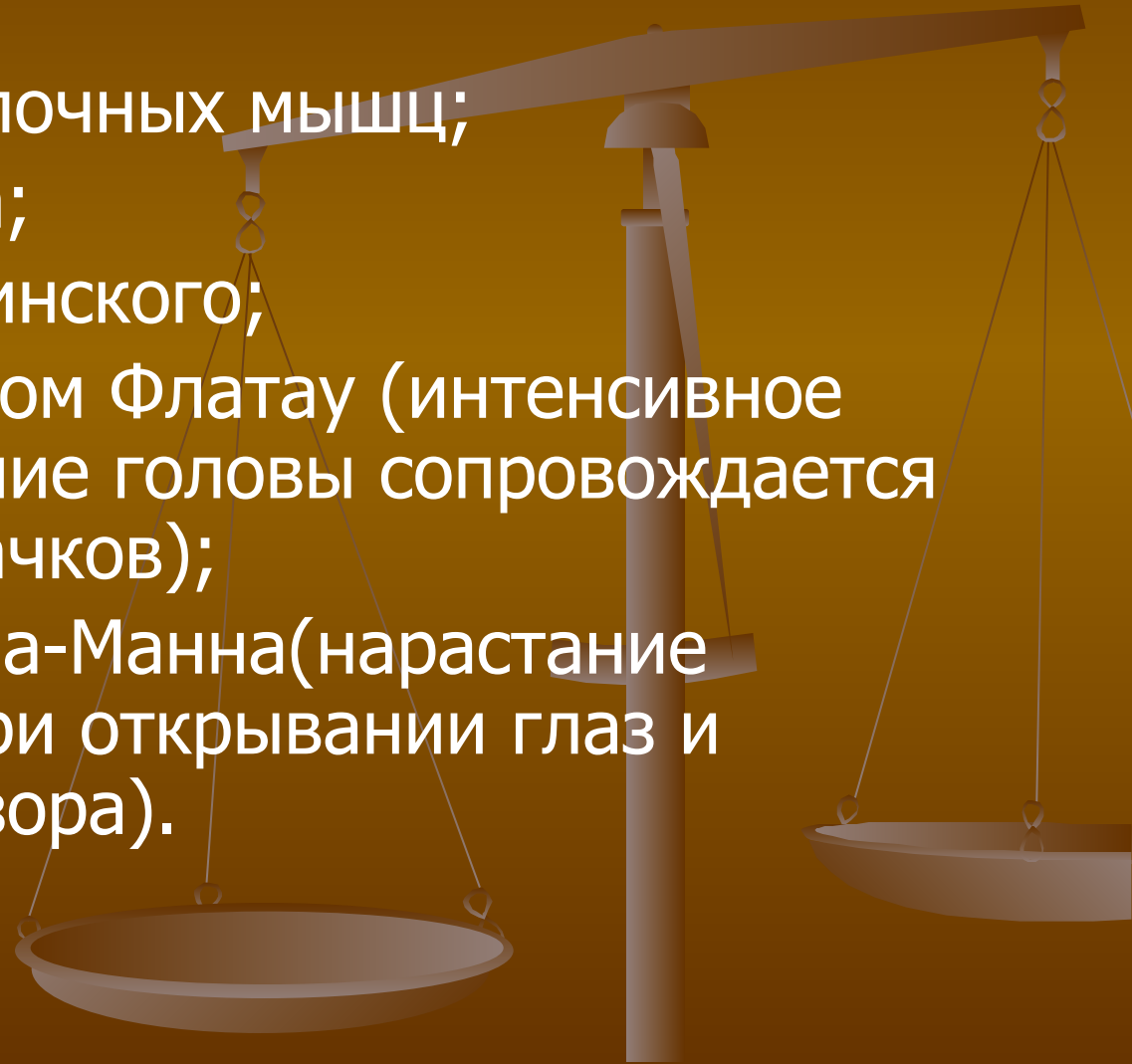
# Нейрохориоретинит:

Развивается при распространении на сетчатку и зрительный нерв. К симптомам хориоретинита добавляется картина неврита ДЗН, который обычно развивается у больных с туберкулезным менингитом.



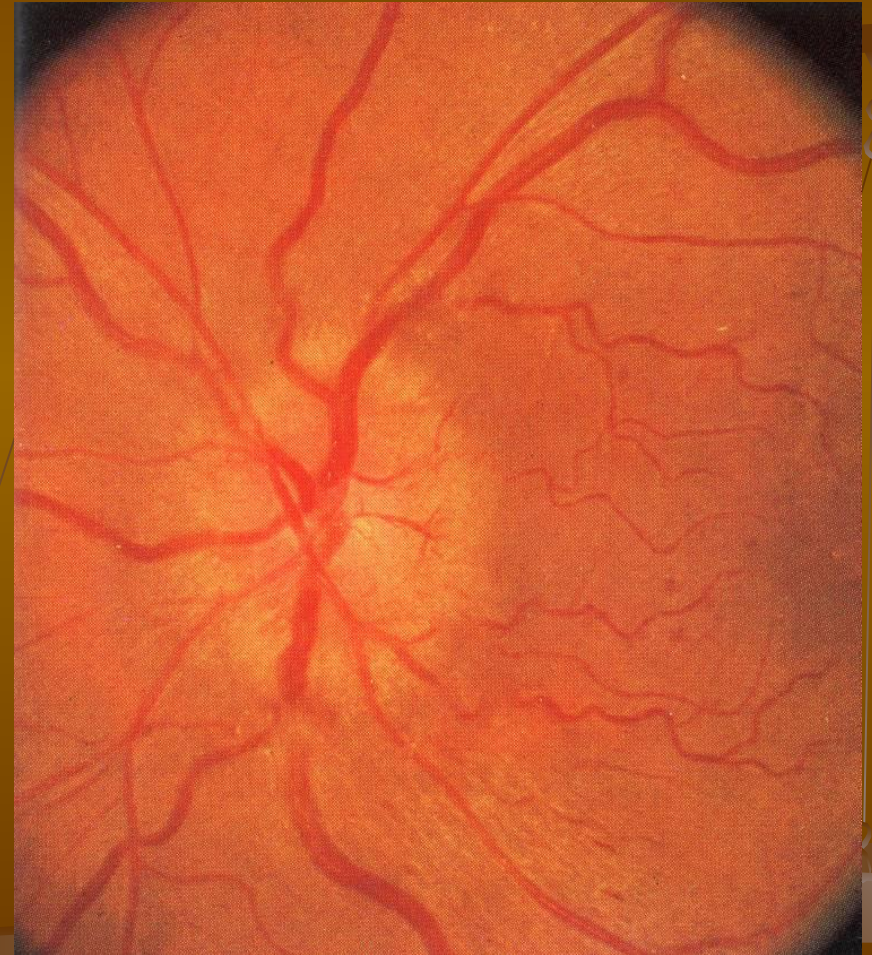# Симптомы при туберкулёзном менингите:

- Ригидность затылочных мышц;
- Симптом Кернига;
- Симптомы Брудзинского;
- Зрачковый симптом Флатау (интенсивное пассивное сгибание головы сопровождается расширением зрачков);
- Симптом Гуревича-Манна (нарастание головной боли при открывании глаз и перемещениях взгляда).



# Туберкулёзный неврит:

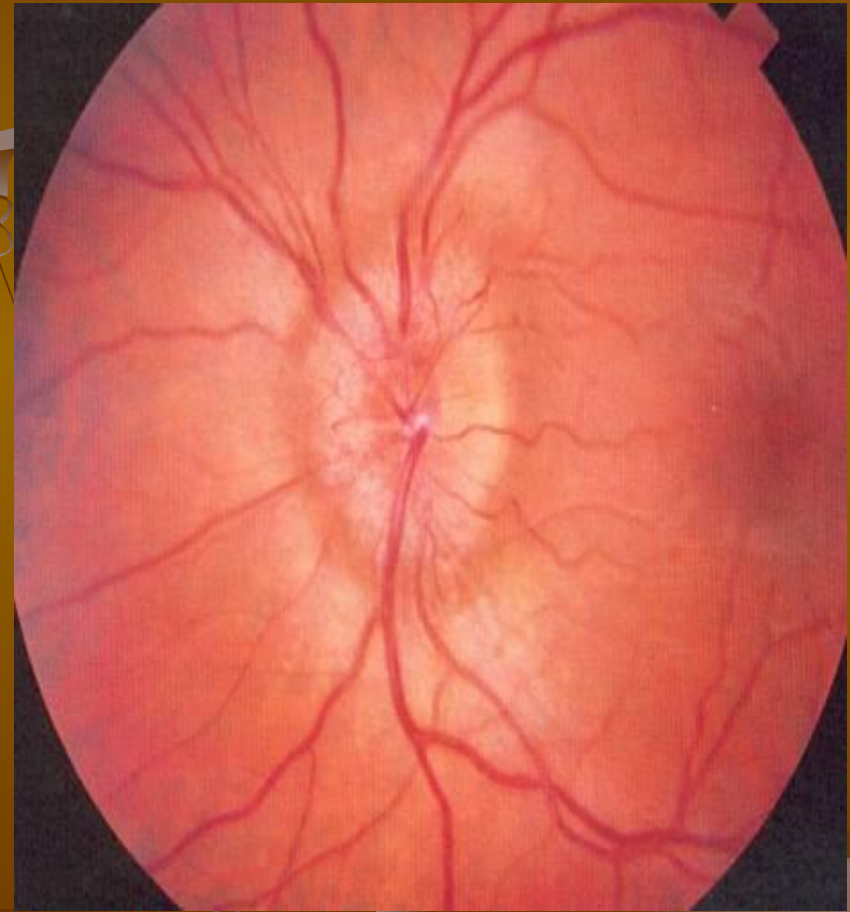- гиперемия диска;
- перипапиллярный отек;
- ступенчатость границ ДЗН;
- отсутствует физиологическая экскавация;
- концентрическое сужение поля зрения на цвета.





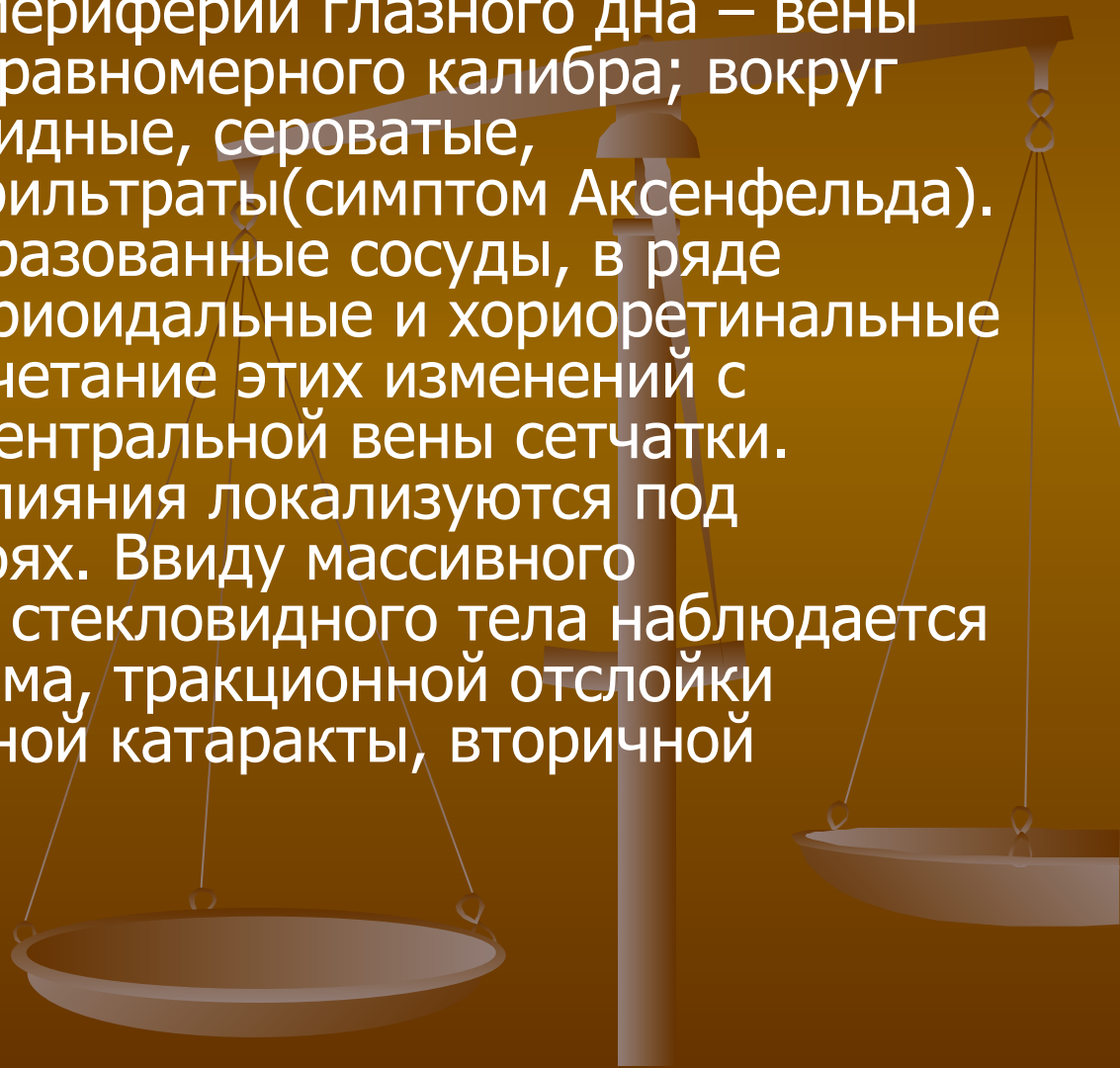
# Застойный ДЗН:

При **туберкулезном менингите** повышение внутричерепного давления не бывает резким и длительным, поэтому застойные соски обычно слабо выражены, иногда имеют ремиттирующее течение (явления застоя то убывают, то нарастают, могут полностью исчезать с последующим рецидивом).



# Туберкулезный перифлебит:

В раннем периоде на периферии глазного дна – вены сетчатки извиты, неравномерного калибра; вокруг вен мелкие хлопьевидные, сероватые, муфтообразные инфильтраты (симптом Аксенфельда). Появляются новообразованные сосуды, в ряде случаев заметны хориоидальные и хориоретинальные очаги. Возможно сочетание этих изменений с тромбозом ветвей центральной вены сетчатки. Массивные кровоизлияния локализируются под сетчаткой и в ее слоях. Ввиду массивного швартообразования стекловидного тела наблюдается развитие гемофтальма, тракционной отслойки сетчатки, осложненной катаракты, вторичной глаукомы.





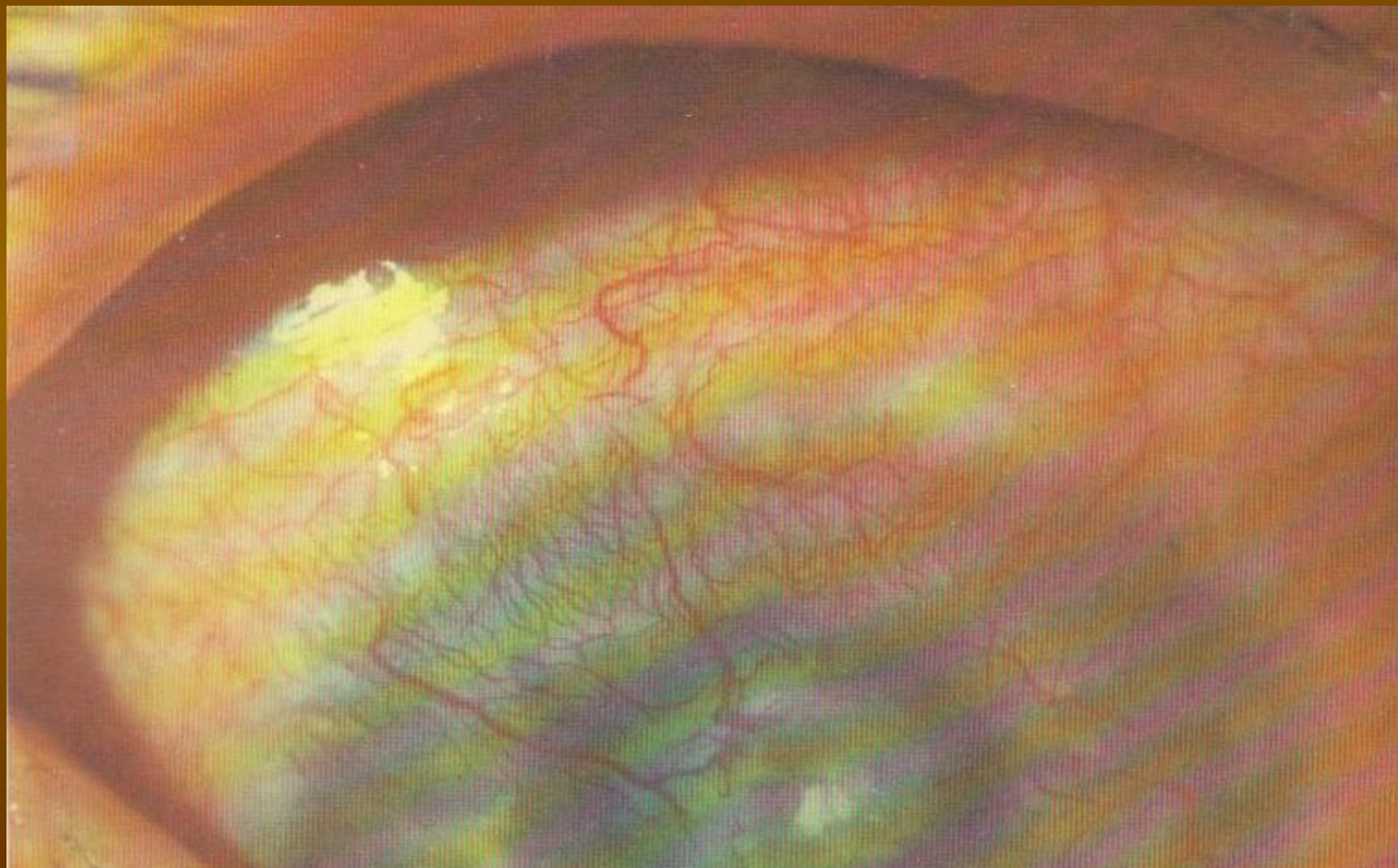
# Токсико-аллергический фликтенулезный кератоконъюнктивит:

- Туберкулезно-аллергический процесс, связанный с сенсibilизацией конъюнктивы и роговицы туберкулезными токсинами. В области лимба появляются узелки (фликтены), к которым тянутся сосуды со стороны конъюнктивы. Фликтены состоят из лимфоцитов, эпителиоидных и гигантских клеток. Затем фликтены появляются и на роговице, ближе в ее центру, а новообразованные сосуды в виде «хвоста» тянутся к ним в ткани роговицы. Фликтены могут рассасываться, но чаще изъязвляются, после чего образуются помутнения.

# Туберкулезно-метастатический гематогенный кератит:

- Глубокий диффузный кератит (стромальный кератит): поражается один глаз и имеет хроническое рецидивирующее течение. Проявляется диффузной инфильтрацией средних и глубоких слоев стромы роговицы, на фоне которой формируются отдельные инфильтраты желто-розового цвета, не склонные к слиянию. Сопровождается образованием активных сосудов, врастающих в поверхностные и глубокие слои роговицы. Исход: вторичная дегенерация роговицы с помутнением.

# Диффузный глубокий туберкулезный кератит:

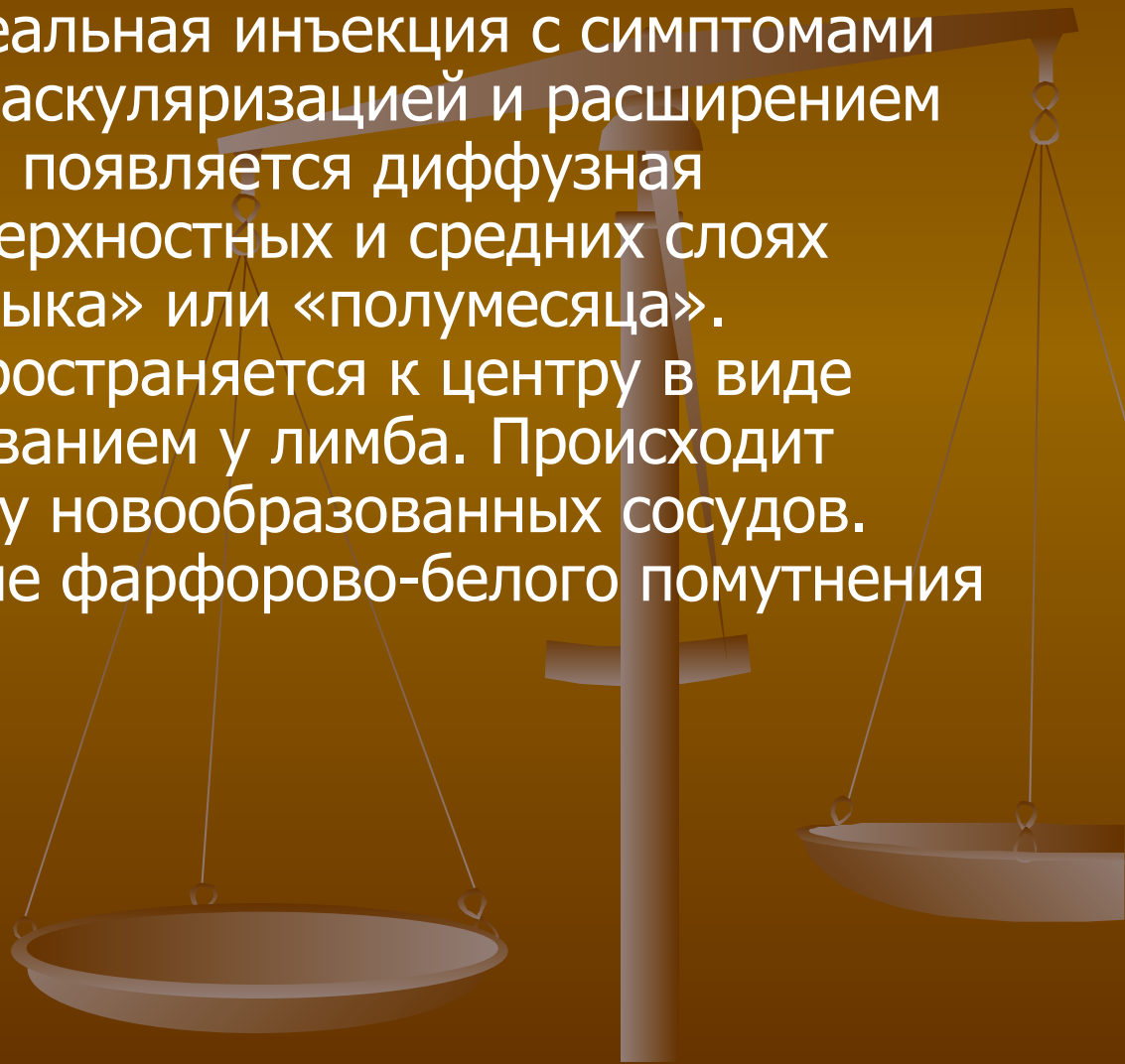


- Глубокие инфильтраты роговицы (стромальный кератит):

Начинается остро. В толще роговицы (чаще в нижнем ее сегменте) формируется желто-серый инфильтрат размером в 4-7 мм, вокруг которого образуется зона тусклого отечного эпителия и выраженного отека стромы. В зоне инфильтрата возникают десцемитит и отек эндотелия. На эндотелии «сальные» преципитаты. Формируются сосуды, окружающие инфильтрат. Инфильтрат некротизируется с формированием рубца.

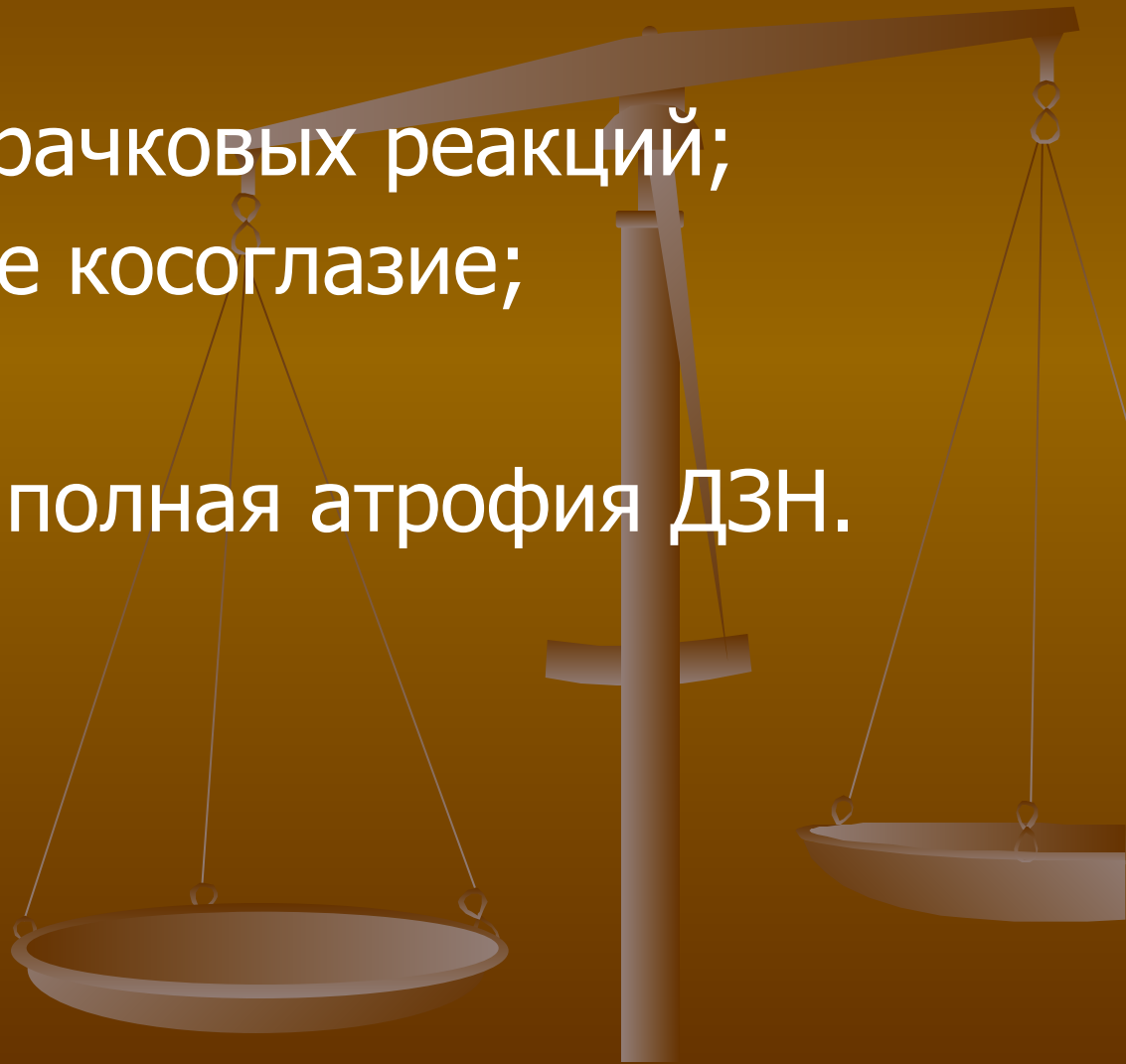
- Склерозирующий кератит:

Является продолжением эписклерита или глубокого склерита. Перикорнеальная инъекция с симптомами лимбита с отеком, васкуляризацией и расширением границ лимба. Затем появляется диффузная инфильтрация в поверхностных и средних слоях роговицы в виде «языка» или «полумесяца». Инфильтрация распространяется к центру в виде треугольника с основанием у лимба. Происходит врастание в роговицу новообразованных сосудов. Исход: формирование фарфорово-белого помутнения роговицы.



# Последствия перенесенного туберкулёза:

- Анизокория;
- Расстройство зрачковых реакций;
- Паралитическое косоглазие;
- Нистагм;
- Частичная или полная атрофия ДЗН.



Спасибо за внимание

