

# НЕВРОПАТИЯ ЛИЦЕВОГО НЕРВА

- Невропатия лицевого нерва (*синоним – паралич Белла*) - заболевание из группы мононевропатий, характеризующееся острым началом, быстрым развитием клинических проявлений, вероятными стойкими последствиями .

- По образному выражению Г. Лихтенберга “самая знаминательная для нас поверхность на земле - это человеческое лицо” . Именно движения мышц лица (мимика) отражают наши эмоции. Мимические выражения несут более 70 % информации , т.е лицо человека способно сказать больше , чем произнесенные им слова



Упоминания о неврите  
лицевого нерва  
встречаются еще в  
трудах Авиценны



- Но впервые описал данный вид паралича 1821 г шотландский анатом и физиолог сэр Чарлз Белл.



# АНАТОМИЯ

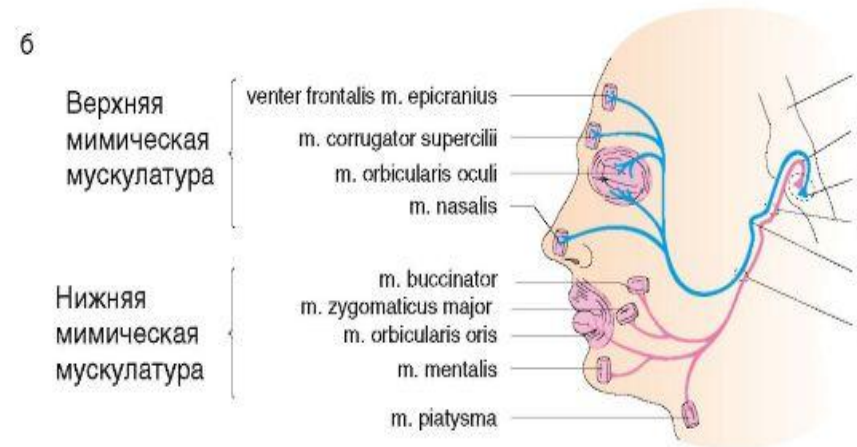
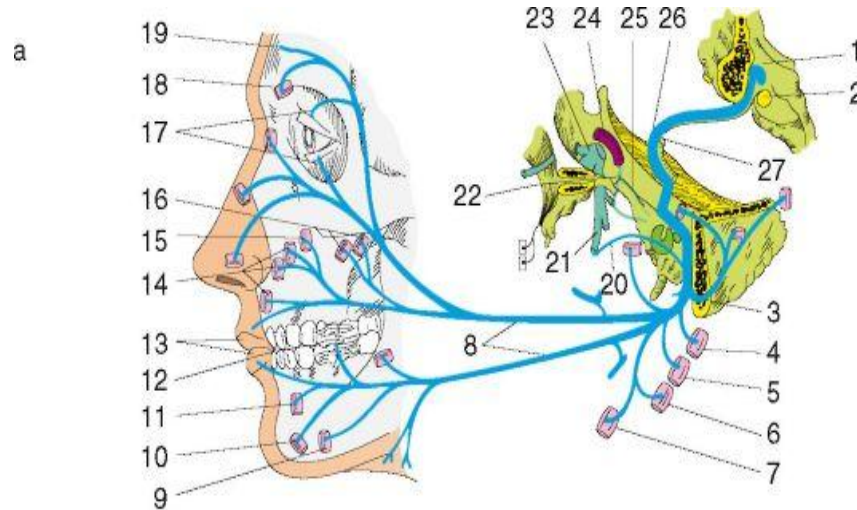
- Лицевой нерв является смешанным. Двигательное ядро нерва заложено в сетчатом веществе покрышки моста мозга на границе с продолговатым мозгом. Аксоны клеток этого ядра идут в дорсомедиальном направлении, огибая под дном IV желудочка ядро отводящего нерва и образуя так называемое внутреннее колено лицевого нерва. На основании мозга лицевой нерв выходит между мостом мозга и продолговатым мозгом из мостомозжечкового угла, далее направляется через внутренний слуховой проход в лицевой канал, где образует внешнее колено.



- Отдает три ветви:
- 1) N. petrosus major - парасимпатические слезоотделительные волокна - ganglion pterigopalatinum - иннервация слезной железы.

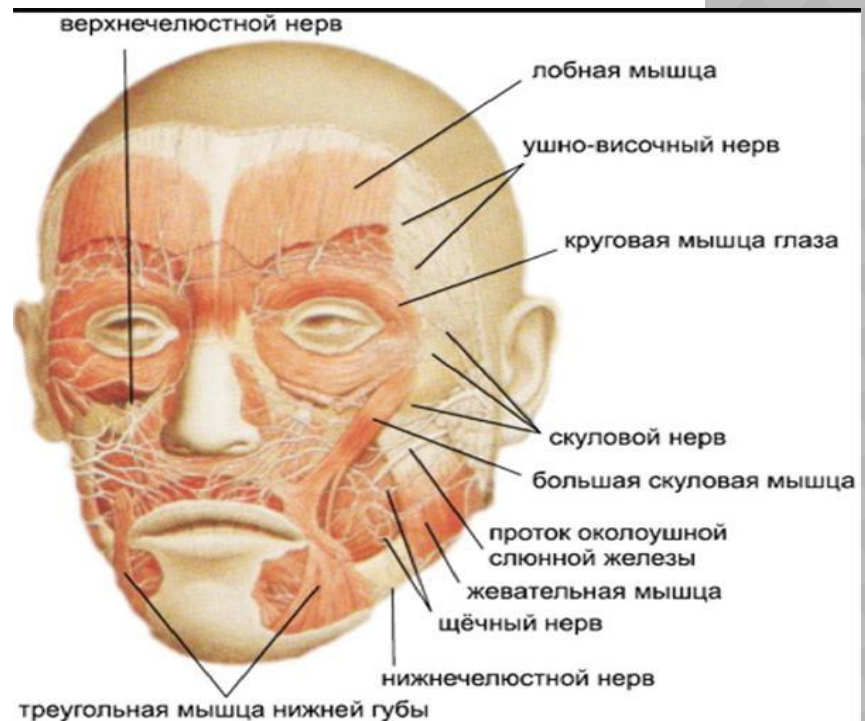
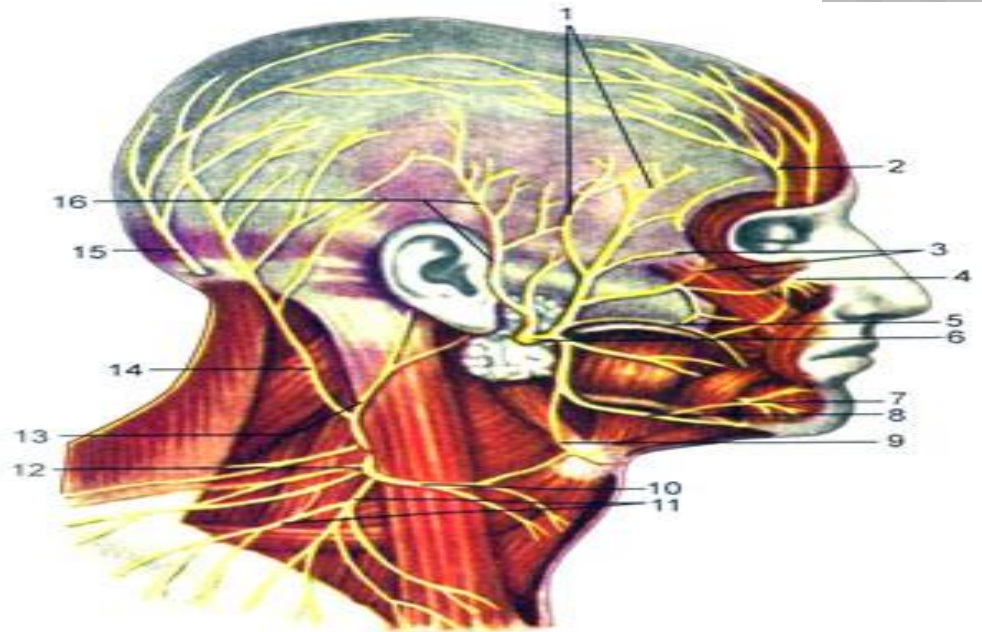
2) N. stapedius - иннервация стременной мышцы.

3) Chorda tympani - ganglion submandibulare - n. lingualis - иннервация слюнных желез и вкуса на передних двух третях языка.



# ИННЕРВАЦИЯ

- M. frontalis (наморщивает кожу лба )
- M. corrugator supercilii . (хмурит брови )
- M. orbicularis oculi . (ажмуривает глаза )
- M. buccinator (напрягает щеку )
- M. risorius (отводит углы рта)
- M. zygomaticus major . ( поднимает углы рта )
- M. orbicularis oris (вытягивает губы вперед , закрывает или сжимает рот).



# ПРИЧИНЫ

опухоли (височной кости,  
околоушной железы, первичной  
опухоли лицевого нерва )

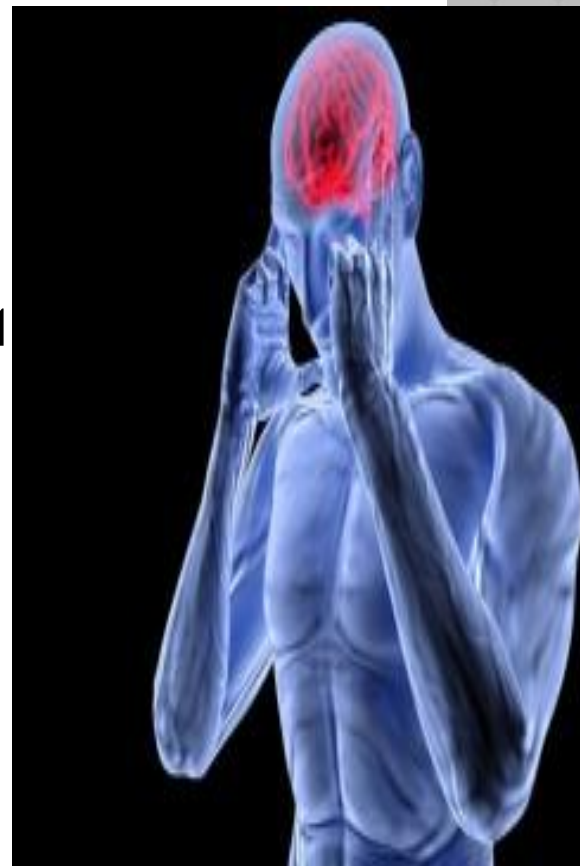ЧМТ

патология среднего уха (острый и  
хронический отит )

саркоидозе

коллагенозы

синдром Гийена-Барре

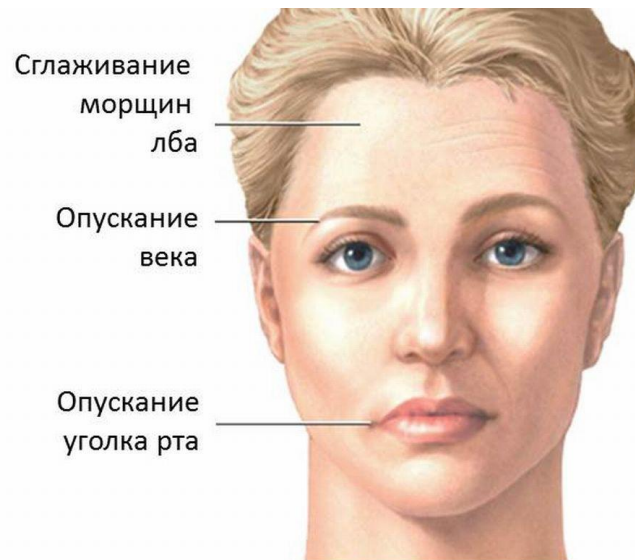




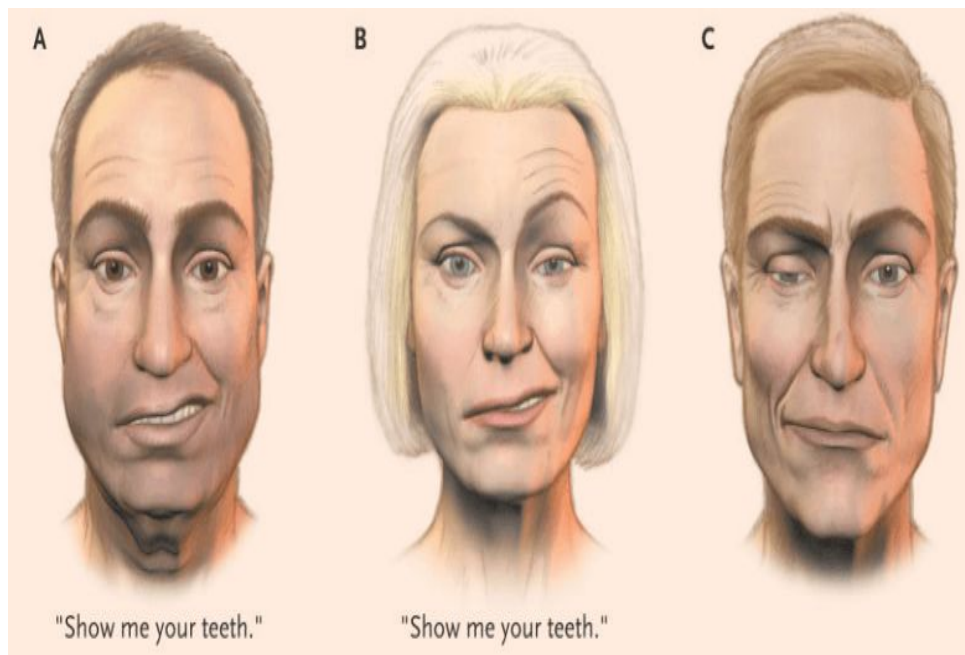
- Предрасполагающие факторы :  
вирусные инфекции (вирусы простого герпеса, Эпштейна - Барр, гриппа , аденовирусы и др .)  
переохлаждение  
бактериальные инфекции  
артериальная гипертензия  
сахарный диабет  
беременность

# КЛИНИЧЕСКАЯ КАРТИНА


- Основным синдромом поражения лицевого нерва является слабость мимической мускулатуры (прозопапарез ) на всей ипсилатеральной половине лица . Лицо становится ассиметричным , кожные складки на стороне поражения сглаживаются угол рта опущен .



Больной не может  
поднять бровь,  
наморщить лоб,  
зажмурить глаз,  
надуть щеку,  
свиснуть, при  
оскаливании зубов  
ротовая щель  
перетягивается в  
здоровую сторону



- При зажмуривании веки не смыкаются ,а в результате того ,что глазное яблоко отводится кверху (вследствие феномена Белла)остается видна белая полоска склеры .При зажмуривании ресницы не полностью” прячутся ”в глазную щель (симптом ресниц).





- Речь становится невнятной .Во время жевания больной иногда прикусывает щеку , пища застревает между щекой и десной ,жидкая пища выливается из угла рта .

- У большинства больных отмечается боль в околоушной области , которую объясняют вовлечением волокон заднего ушного нерва . Примерно в  $2/3$  случаев отмечается слезотечение Лишь у  $1/6$  больных возникает сухость глаза вследствие проксимального поражения нерва Почти у половины отмечается снижение вкуса на передних  $2/3$  языка , а гиперакаузия отмечается примерно у четверти больных .

# ДИФФЕРЕНЦИАЛЬНАЯ ДИАГНОСТИКА

## Центральный

- На противоположной стороне  
Верхняя лицевая мускулатура практически не страдает и пораженной оказывается только нижняя половина лица.
- Надбровный рефлекс сохранен
- Отрицательный симптом Хвостека

## Периферический

- На стороне поражения  
Парез всей половины лица (не закрывается глаз, сглажена носогубная складка)  
Надбровный рефлекс отсутствует  
Положительный симптом Хвостека

- Диагноз нейропатия лицевого нерва ставится клинически (то есть, врач при осмотре увидел симптомы заболевания), но для исключения более серьёзной причины или при обнаружении дополнительных симптомов необходимо дополнительное обследование:
  - Электронейромиография
- МРТ головного мозга и/или
- КТ головного мозга и костей черепа

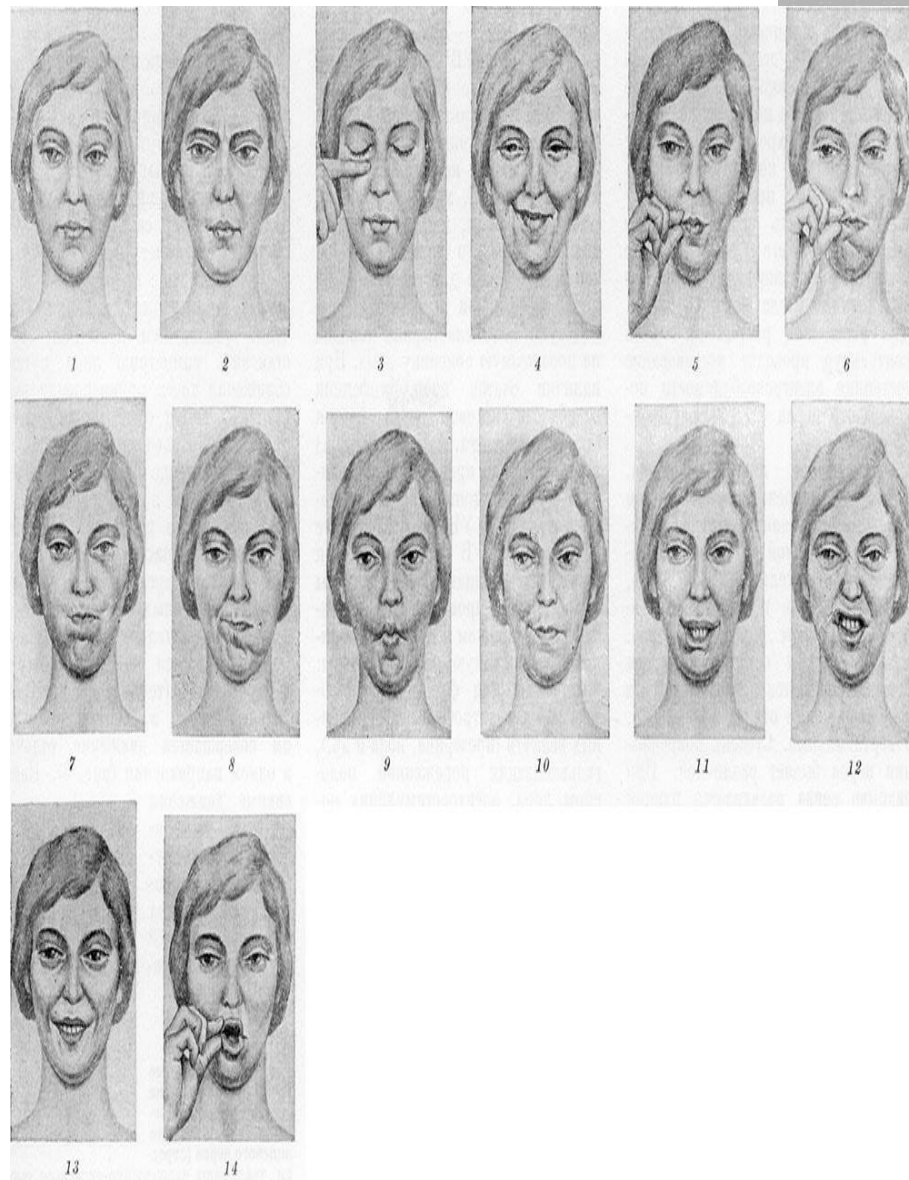


# ЛЕЧЕНИЕ

- Глюкокортикоиды (преднизолон в суточной дозе 60-80 мг на протяжении 7 дней с последующей постепенной отменой в течении 3-5 дней .) Витамины группы В (пиридоксин, фолиевая кислота, тиамин ) Тиоктовая кислота, пентоксифиллин .

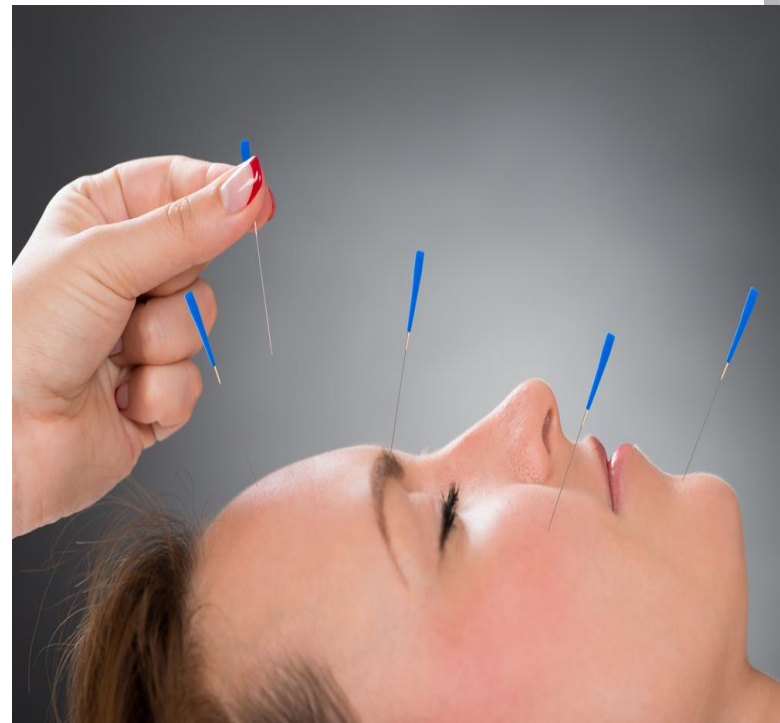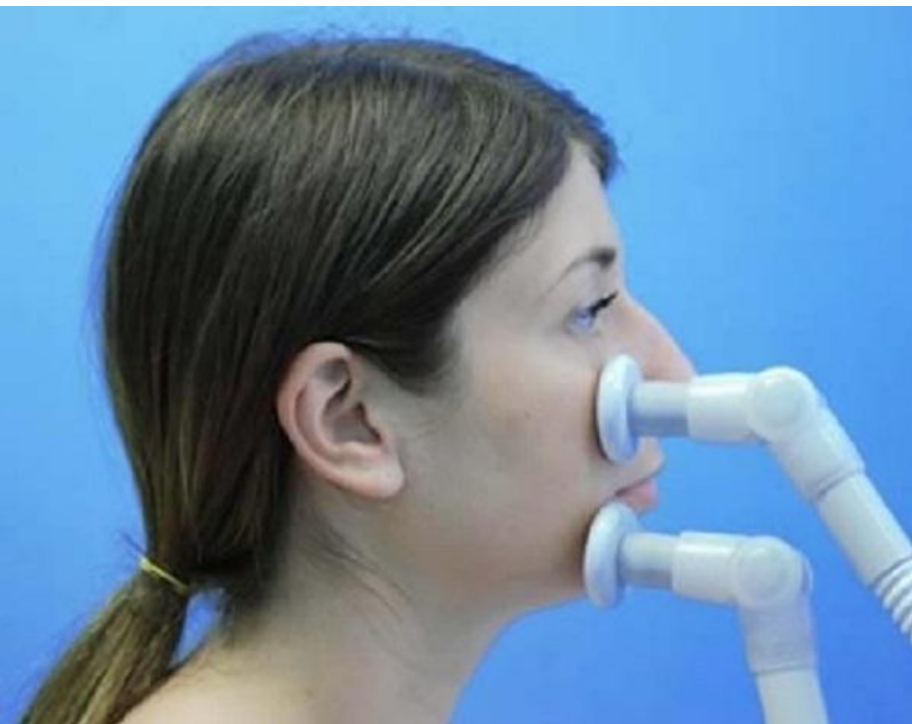- Помимо медикаментозных препаратов при лечении невралгии лицевого нерва широко используют различные физические методы лечения .Так, в раннем периоде назначают лечение положением ,которое включает следующие рекомендации спать на боку (на стороне поражения ) в течение 10-15 минут 3-4 раза в день сидеть, склонив голову в сторону поражения ,поддерживая ее тыльной стороной кисти (с опорой на локоть ).

- Лечебная гимнастика проводится в основном для мышц здоровой стороны дозированное напряжение и расслабление отдельных мышц ,изолированное напряжение (и расслабление)мышечных групп, которые обеспечивают определенную мимику (смех внимание печаль )или активно участвуют в артикуляции некоторых губных звуков (п,б, м,в,ф,у). Занятие гимнастикой продолжается 10-12 минут и повторяется 2 раза в течение дня . Массаж начинают через неделю сначала здоровой стороны и воротниковой зоны . Приемы массажа (поглаживание ,растирание ,легкое разминание ,вибрация ) проводят по очень щадящей методике.



Также рекомендуется :

- электрическое поле УВЧ
- переменное магнитное поле
- иглорефлексотерапия.





- Одним из главных прогностических критериев осложнений при нейропатиях лицевого нерва является длительность паралича мимической мускулатуры. Если в течение четырех и более недель не началось спонтанного или индуцированного лечением восстановления или оно крайне незначительно, то вероятность развития контрактур или синкинезий очень велика.



- Первым симптомом является наличие легкой спонтанной боли в лице. Однако, в отличие от тех болей, которые нередко наблюдаются в первые дни заболевания, сами мышцы также оказываются болезненными при пальпации. Пациент отмечает незаметные на глаз пульсирующие подергивания отдельных мышечных пучков, ощущения стягивания на пораженной половине лица. Эти пульсации легко определяются приложенным пальцем.
- Чаще контрактура возникает на фоне неполного восстановления паралича Белла. В далеко зашедших случаях при осмотре больного создается впечатление, что парализованной является не больная, а здоровая сторона. Обнаруживаются следующие признаки контрактуры: глазная щель становится уже; носогубная складка в покое выражена отчетливые; наблюдаются спонтанные гиперкинезы в виде мелких "фибриллярных" подергиваний подбородка или век. Механическая возбудимость мимических мышц резко повышается. Ощущения стягивания на пораженной половине лица усиливаются, особенно при волнении, на холоде, при физических и умственных нагрузках. Во время массажа отчетливо ощущается, что щека толще, чем на здоровой стороне.

- При сформировавшейся контрактуре гипертонус можно найти в любой мимической мышце. Наиболее грубые гипертонусы обнаруживаются в мускулатуре щеки, скуловых мышцах; мышце, поднимающей угол рта, верхнюю губу.

# ПОКАЗАНИЯ К ХИРУРГИЧЕСКОМУ ЛЕЧЕНИЮ:

Длительное отсутствие признаков восстановления функции нерва (10-12 месяцев), несмотря на его анатомическую целостность .

В случаях переломов височной кости с отсутствием признаков восстановления функции нерва в течении 4 месяцев .



## ВИДЫ ОПЕРАЦИЙ:

- 1. Реиннервация лицевого нерва добавочным, подъязычным, диафрагмальным нервами.
- 2. Аутопластика нерва свободным трансплантатом.
- 3. Шов лицевого нерва.
- 4. Невролиз лицевого нерва.
- 5. Пластические операции, корректирующие косметический дефект (свыше 4 лет от начала заболевания).
- 6. Декомпрессия нерва в фаллопиевом канале.

# Прогноз

- Своевременно начатое лечение увеличивает шансы на выздоровление. При отсутствии такой помощи, неблагоприятном течении и неполном восстановлении возникают осложнения - контрактура, стягивание, непроизвольные сокращения мышц лица, развивающиеся на протяжении месяца после дебюта болезни.
- Полностью выздоровление наступает у трех из четырех больных, поэтому прогноз можно назвать благоприятным.
- Восстановительный период, в зависимости от тяжести поражения, составляет от одного месяца до года

**СПАСИБО** ЗА ВНИМАНИЕ

