

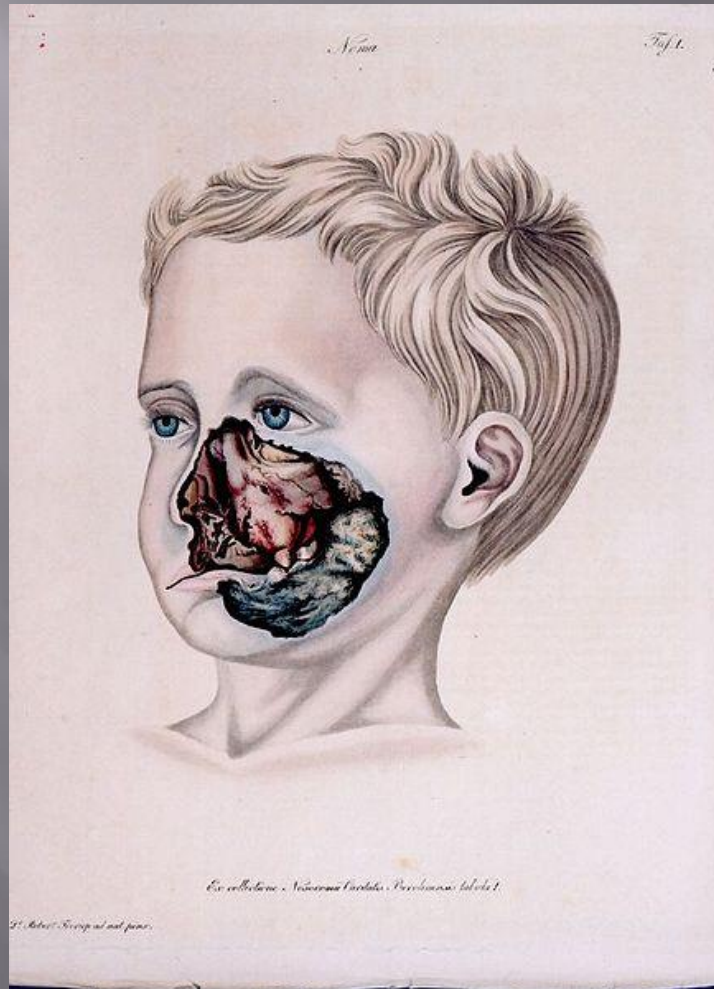
ГОУ ВПО Нижегородская Государственная Медицинская Академия Минздрава и
Соцразвития РФ
Кафедра хирургической стоматологии и челюстно-лицевой хирургии

Учебная научно-исследовательская работа на тему

НОМА

Выполнила
Студентка 464 группы
Казмирук Д.С.

Нома (нома; греч. *nomē* распространение) — инфекционное заболевание, разновидность влажной гангрены, при которой, как правило, поражаются ткани лица, челюстей, полости рта.




Этиология

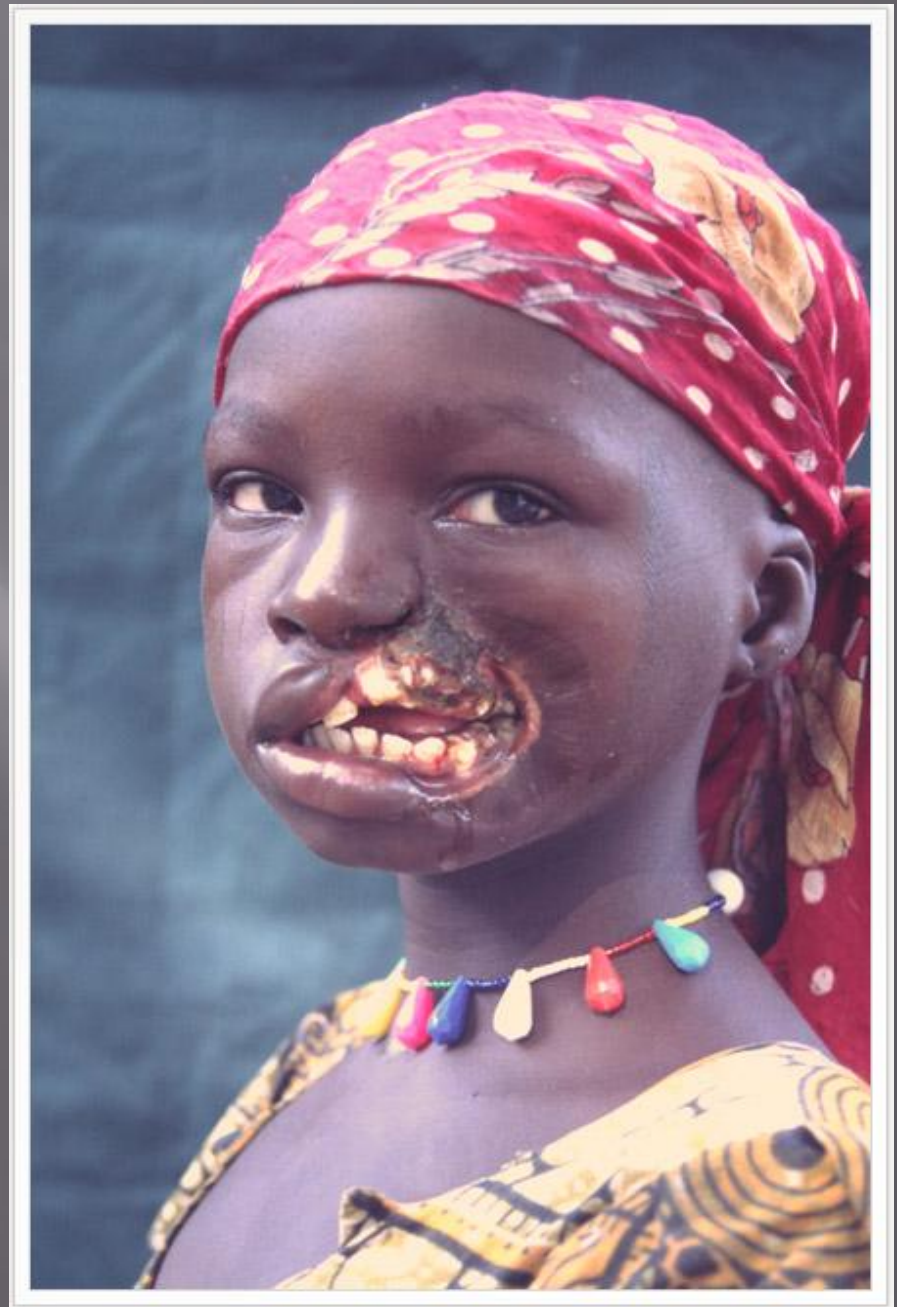
- полностью не выяснена. Некоторые авторы отмечают роль анаэробной инфекции, и в первую очередь — *Glostridium perfringens*. В очаге поражения обнаруживают также большое количество фузоспирохет, кокков и других представителей аэробной и анаэробной микрофлоры. Возникновение заболевания связывают главным образом с резким снижением сопротивляемости организма, в связи с чем сапрофитная микрофлора приобретает патогенные свойства. Заболевание чаще наблюдается у ослабленных (например, в результате перенесённой инфекционной болезни, такой как, корь, скарлатина, тиф, туберкулёз, дизентерия) детей, у взрослых встречается редко, обычно при истощении или на фоне нарушения функции сердечно-сосудистой системы. Предрасполагающими моментами являются негигиеничное содержание полости рта, травма полости рта или лица.

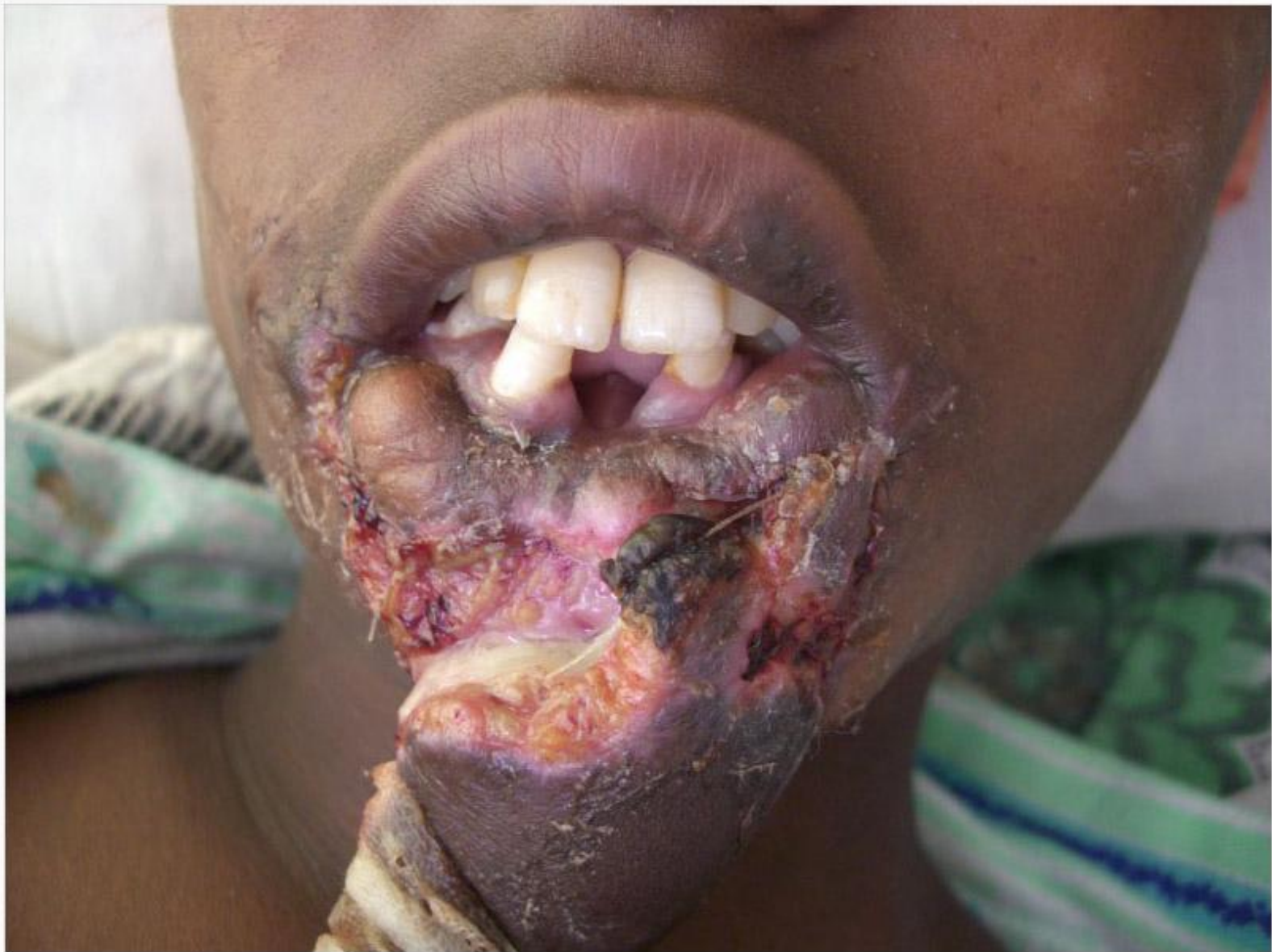Клиническая картина

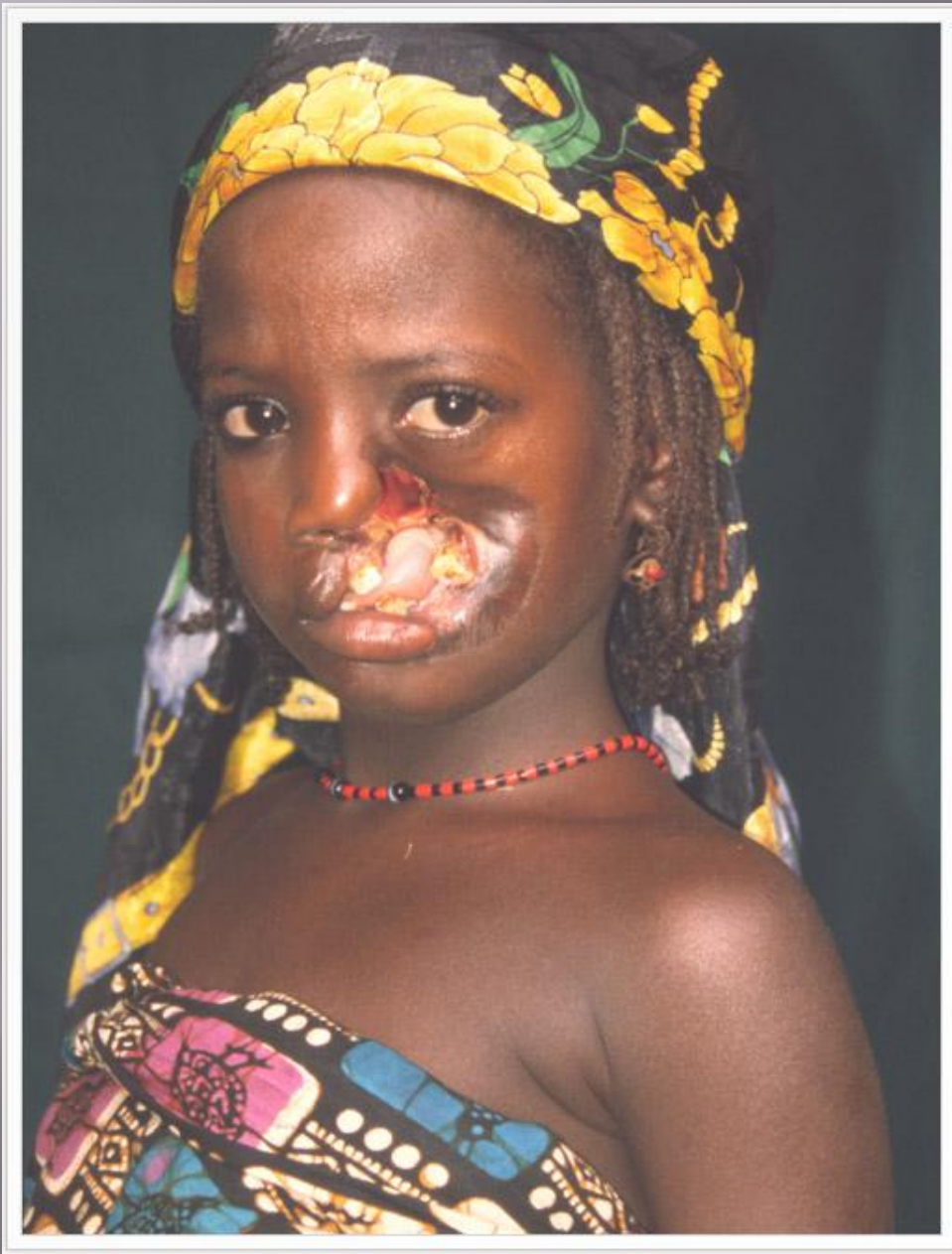
- характеризуется бурным течением. На слизистой оболочке полости рта или коже лица возникает воспалительный очаг. Сначала он представляет собой пузырек, заполненный мутной или геморрагической жидкостью, который затем превращается в пятно тёмно-синего цвета.



- Окружающая кожа приобретает восковую с перламутровым оттенком окраску (восковидная зона), прилежащие ткани отечны, при пальпации плотные на ощупь (стекловидный отек), остаются пальцевые вдавления, гиперемия отсутствует. В центре кожа перфорируется, и ткани расплавляются. Процесс быстро (в течение приблизительно 3 дней) распространяется вширь и вглубь (захватывает всю толщу щеки и губы).

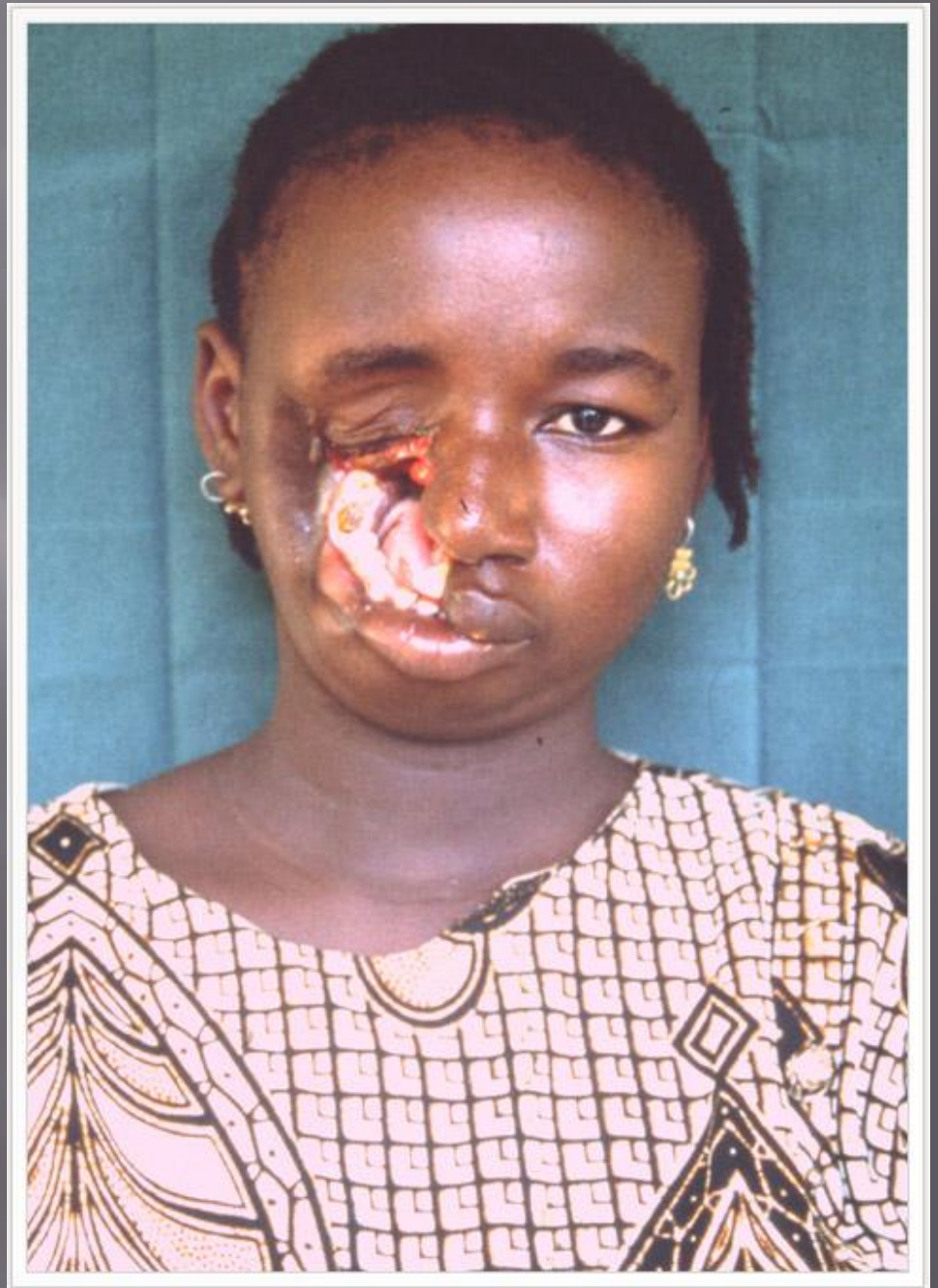



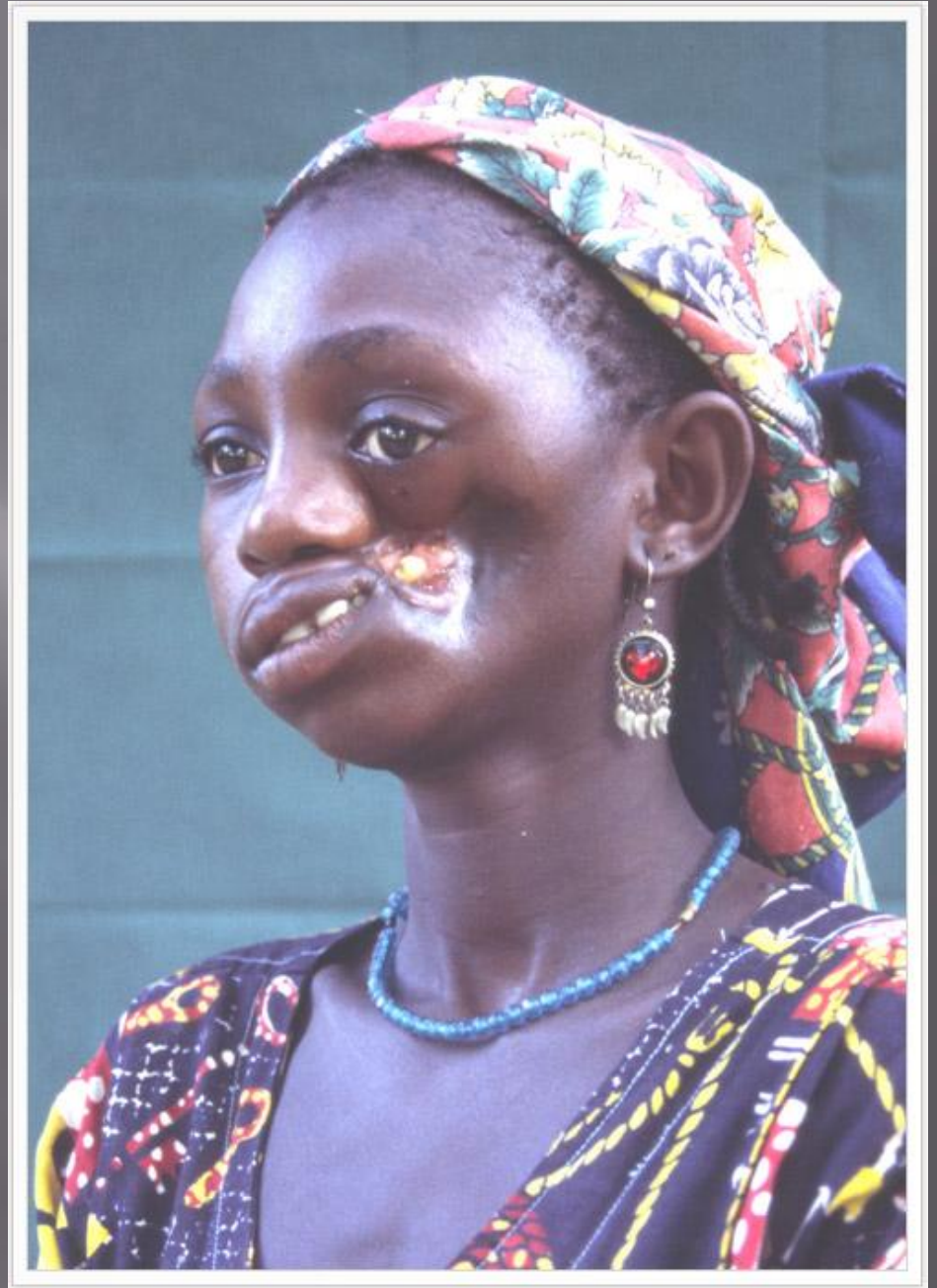


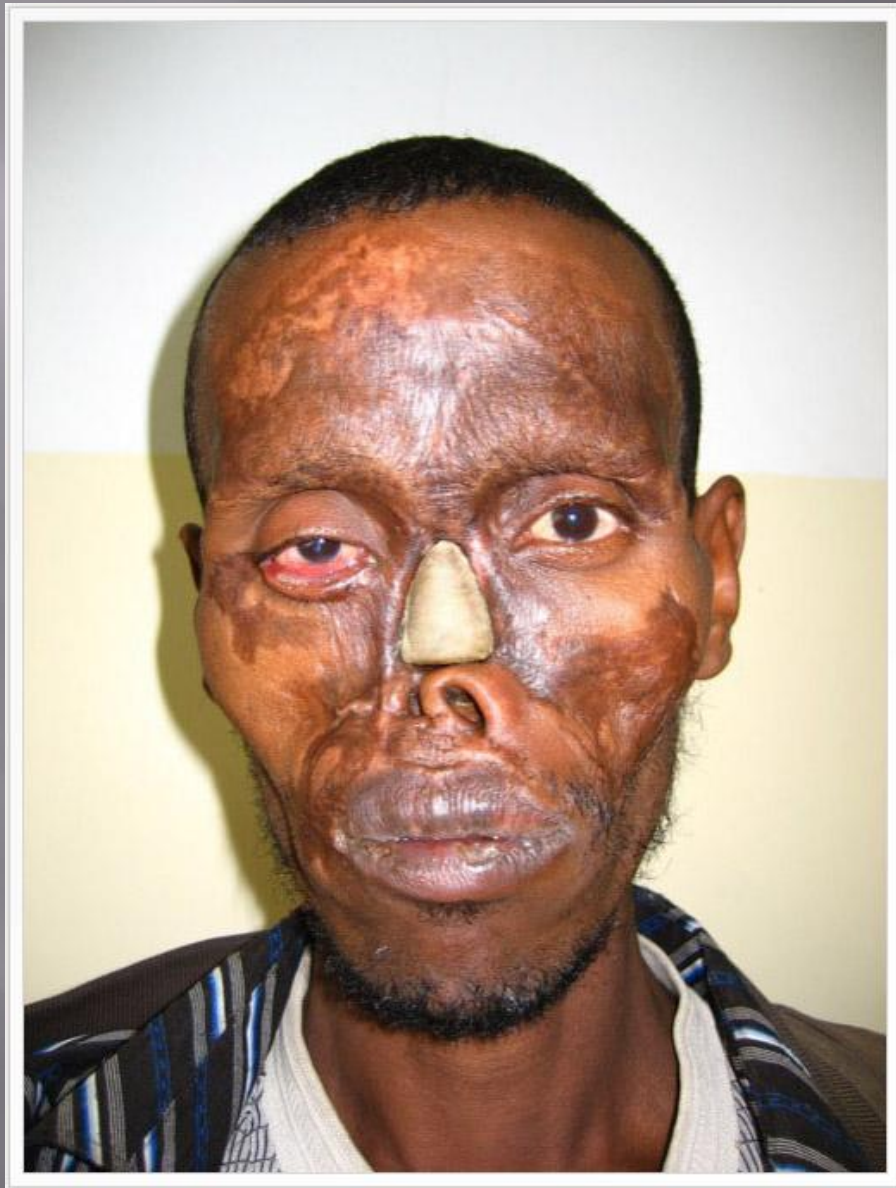В зависимости от локализации первичного поражения процесс может переходить на альвеолярный отросток, вызывая подвижность зубов и секвестрацию челюстей, на твердое небо, верхнечелюстную пазуху, мягкие ткани полости рта. Пораженные участки тёмного, грязно-серого цвета, резко болезненны, от некротизированных тканей исходит гнилостный запах.

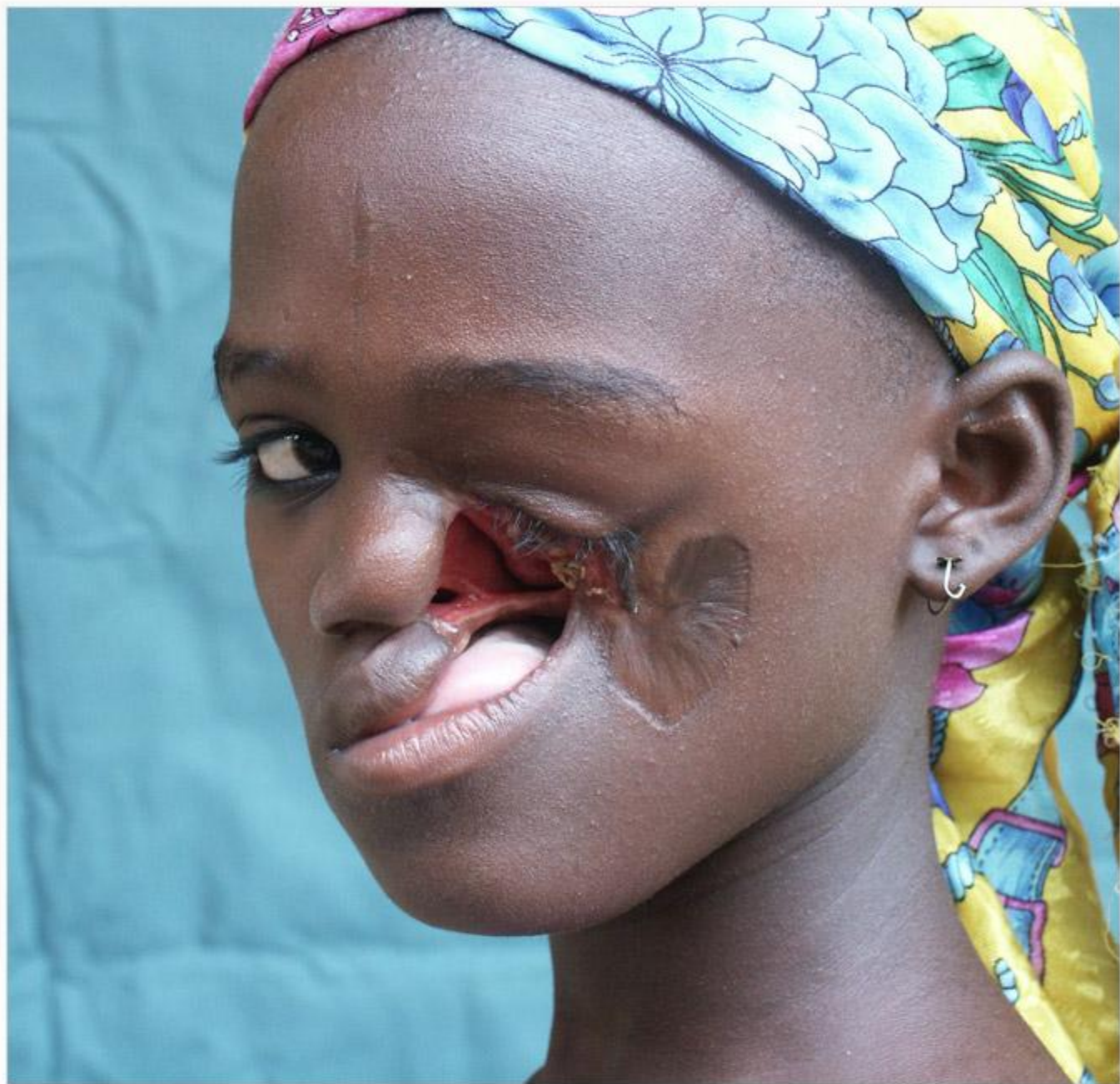- После их отторжения из раны выделяется мутная зловонная жидкость; кровотечение отсутствует. Общее состояние больного тяжелое, температура тела повышается до $39 - 40^{\circ}$, наблюдаются другие симптомы выраженной интоксикации (озноб, недомогание, слабость, бред).



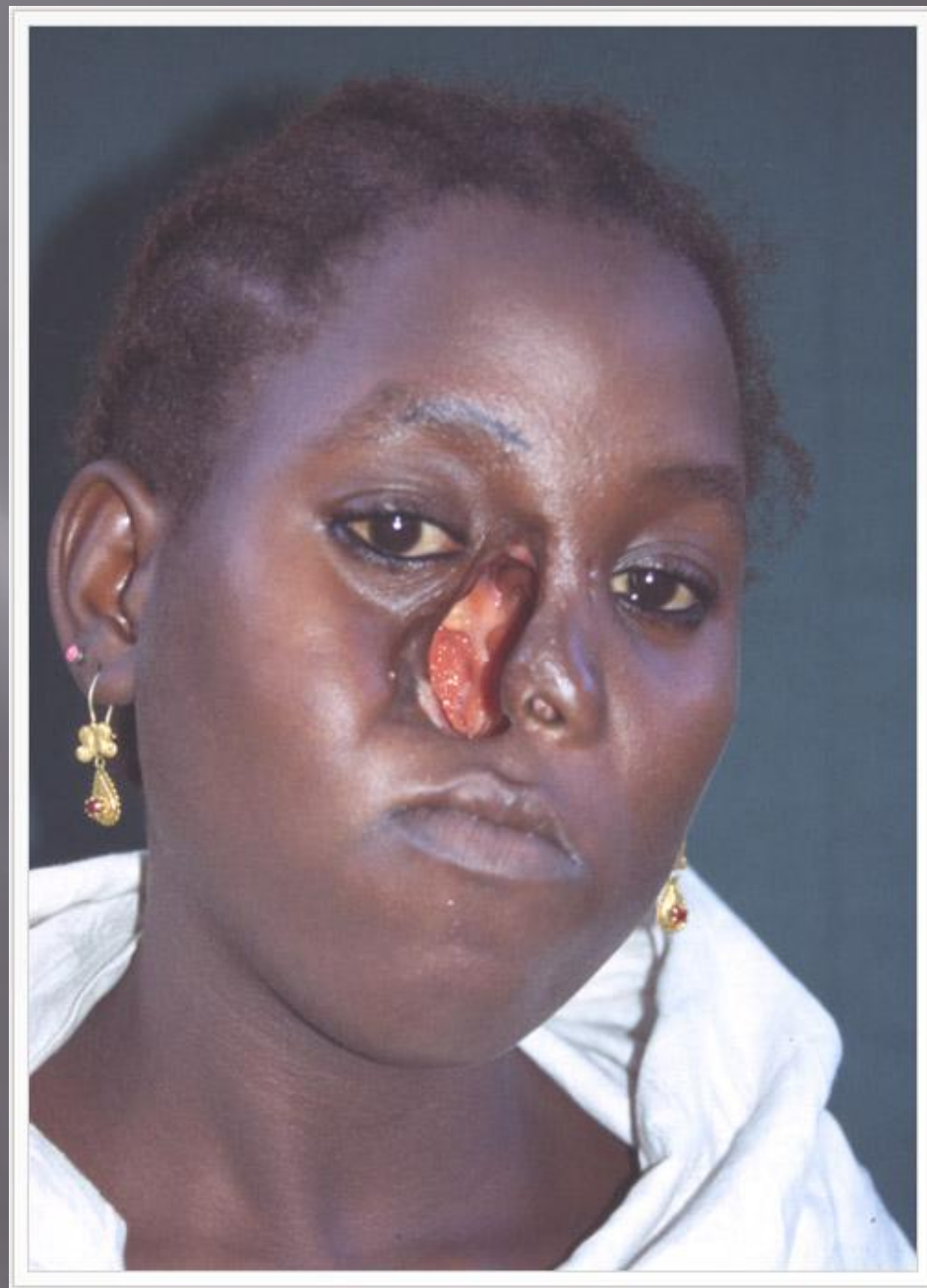- При благоприятном исходе после постепенного очищения раны (процесс заживления проходит медленно) на месте некротизированных тканей образуются грубые обезображивающие рубцы.

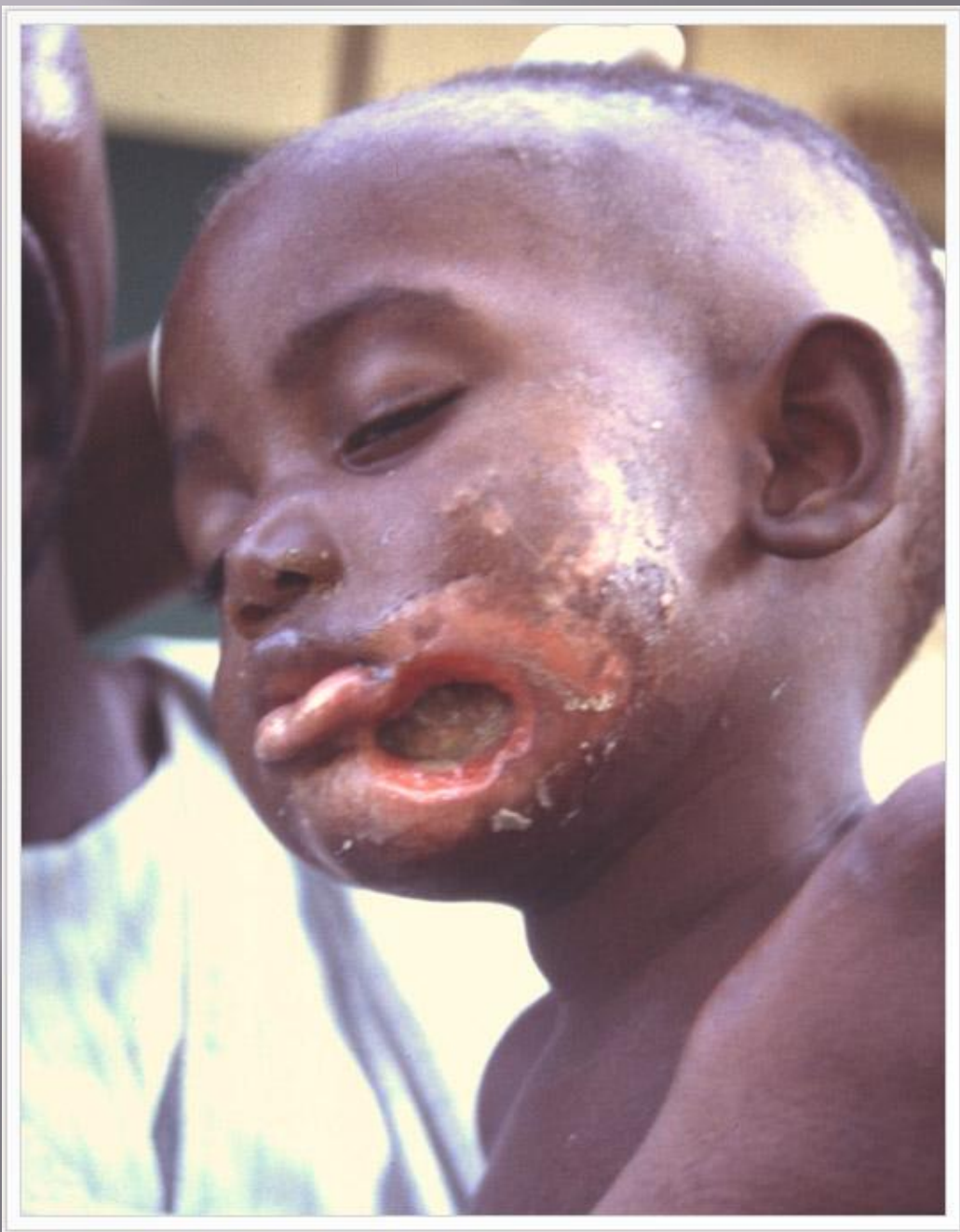




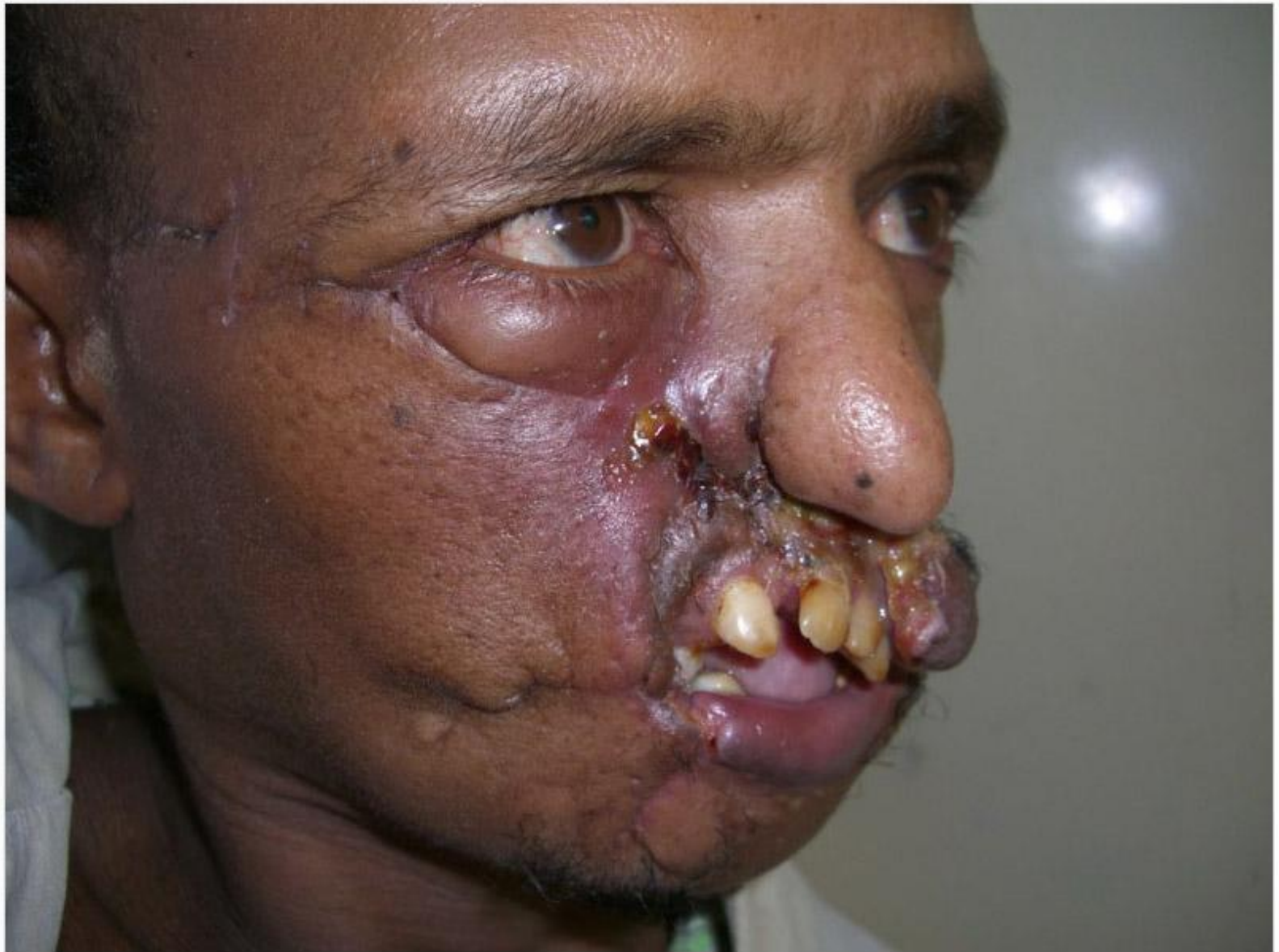

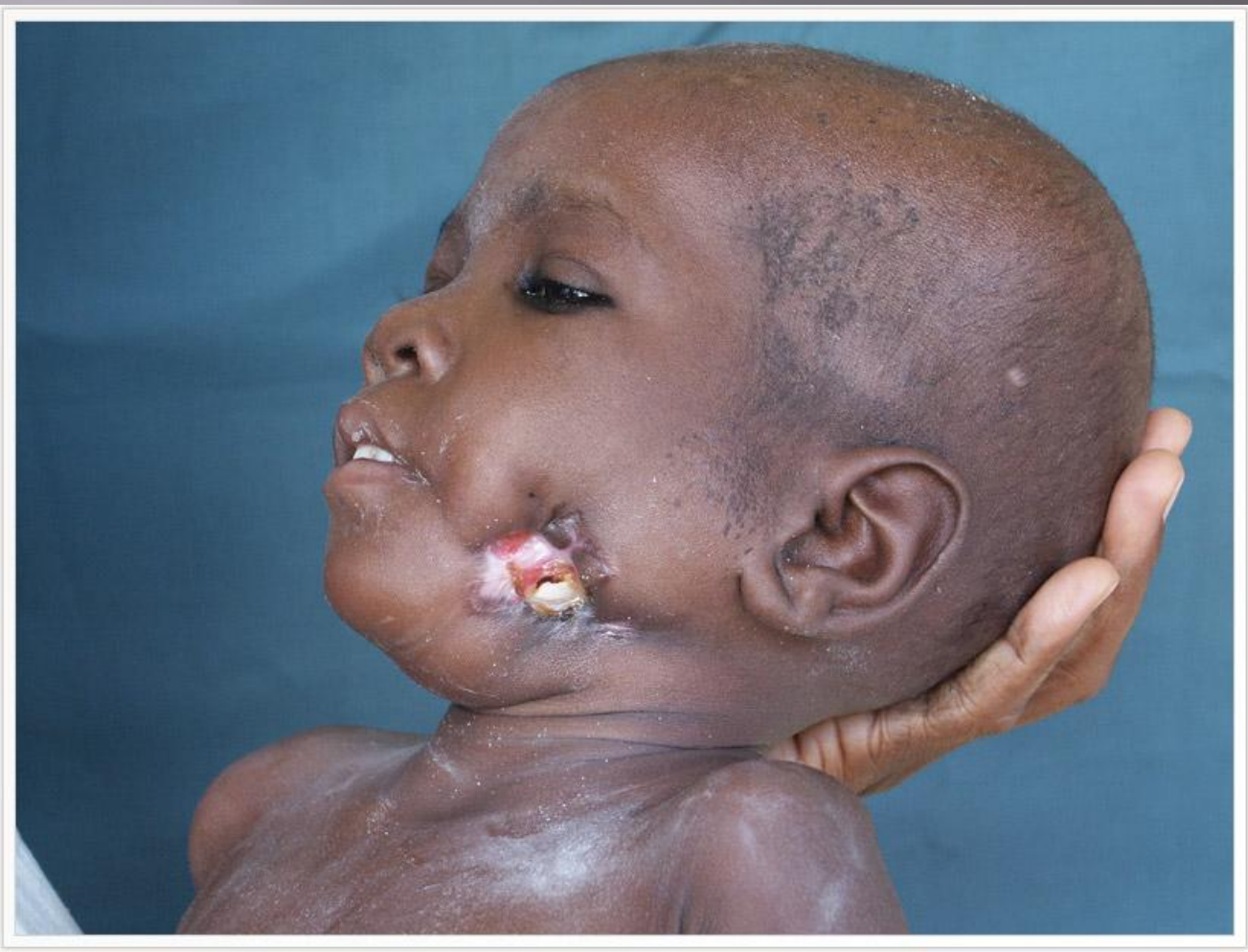- Сопровождающие их контрактуры, например височно-нижнечелюстного сустава, приводят к функциональным нарушениям, затрудняющим приём пищи.





- Нома может осложниться пневмонией, гангреной лёгкого, сепсисом.





Дифференциальная диагностика

- ишемический или циркулярный некроз;
- гнилостно-некротические флегмоны;
- некротическое поражение при острых лейкозах;
- распад злокачественных опухолей;
- вич-инфекция.

Лечение

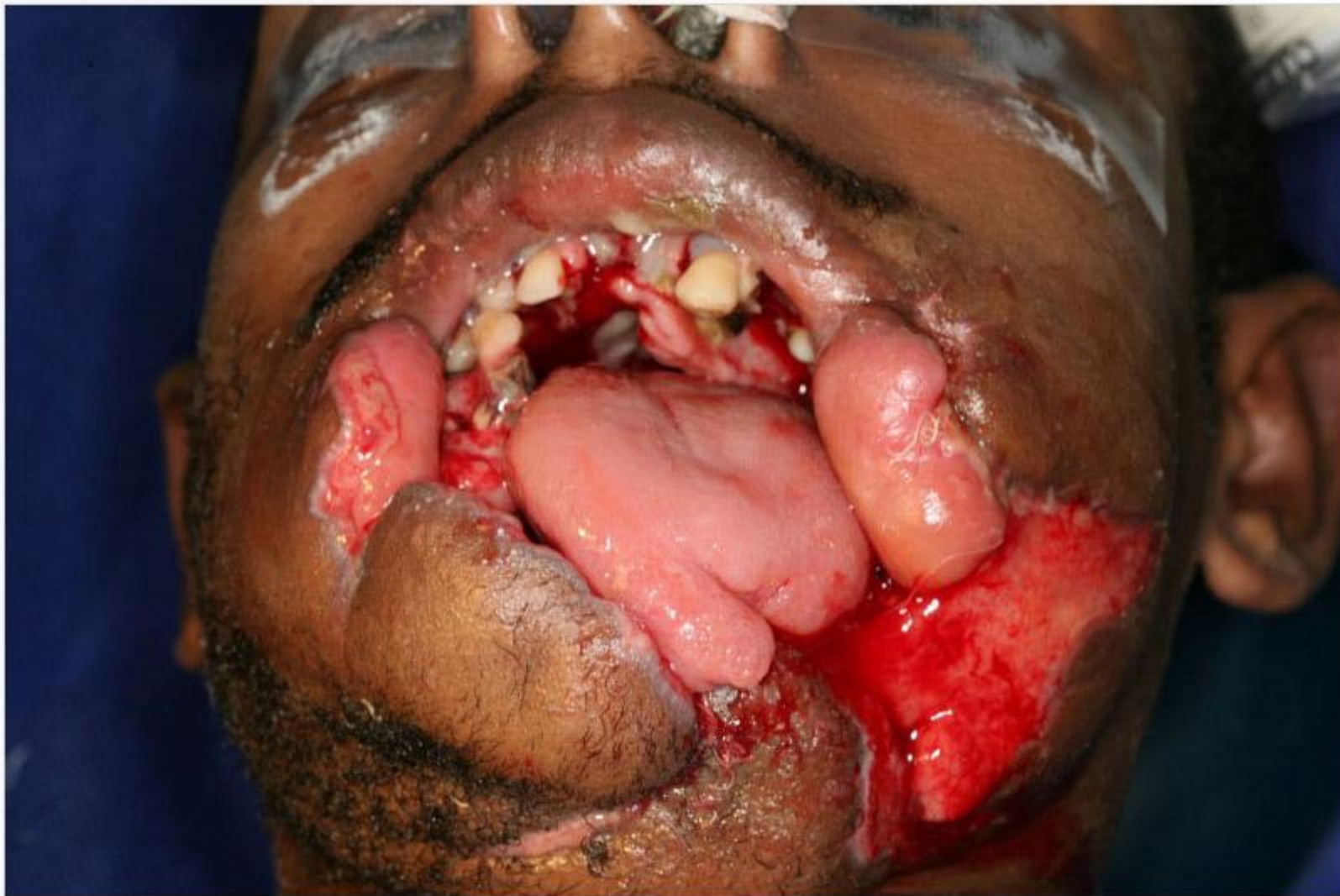Местное:

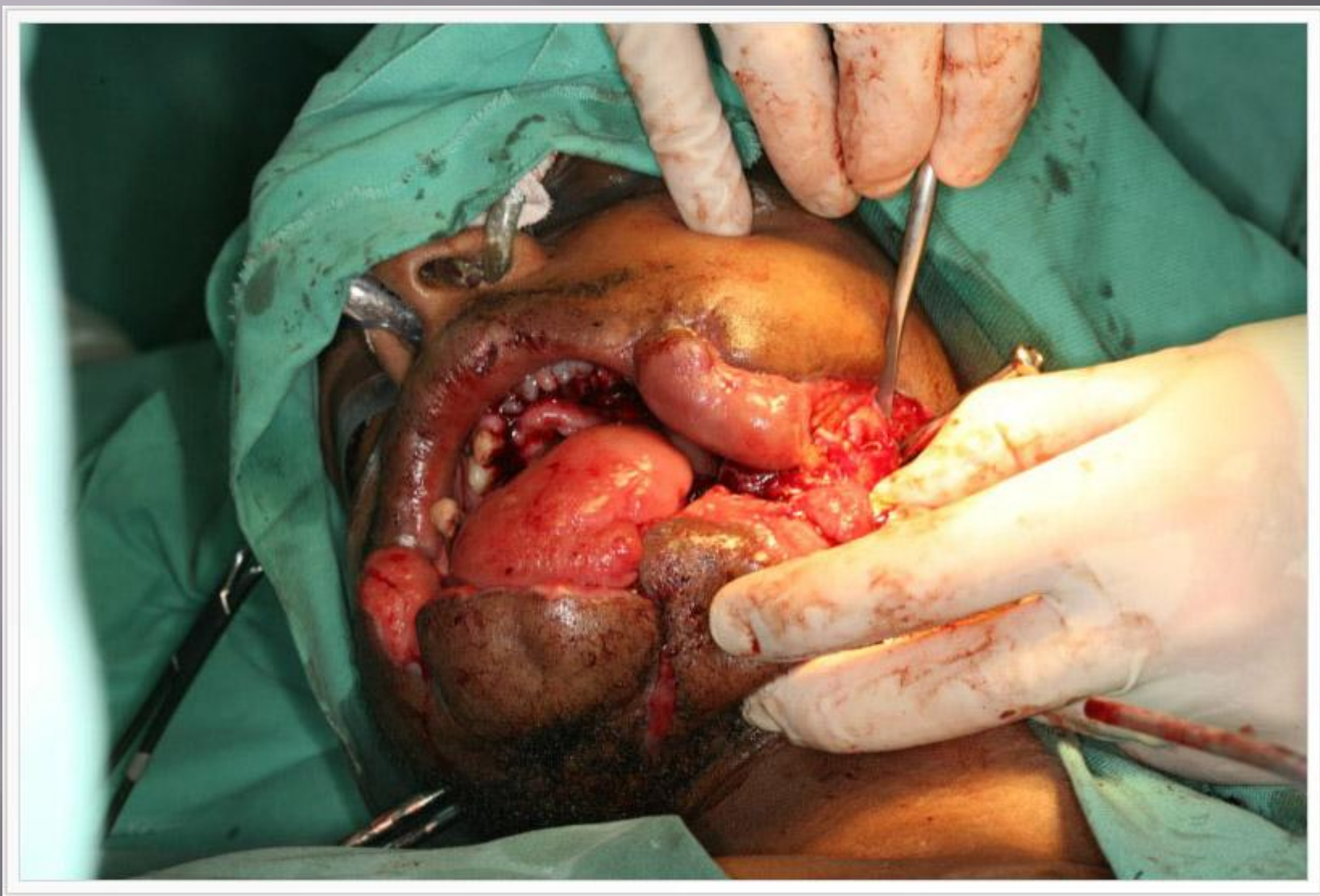- ▣ хирургическое лечение;
- ▣ орошения и промывания пораженных участков антисептическими растворами;
- ▣ наложение повязок с антибиотиками, препаратами нитрофуранового ряда, мазью Вишневского.

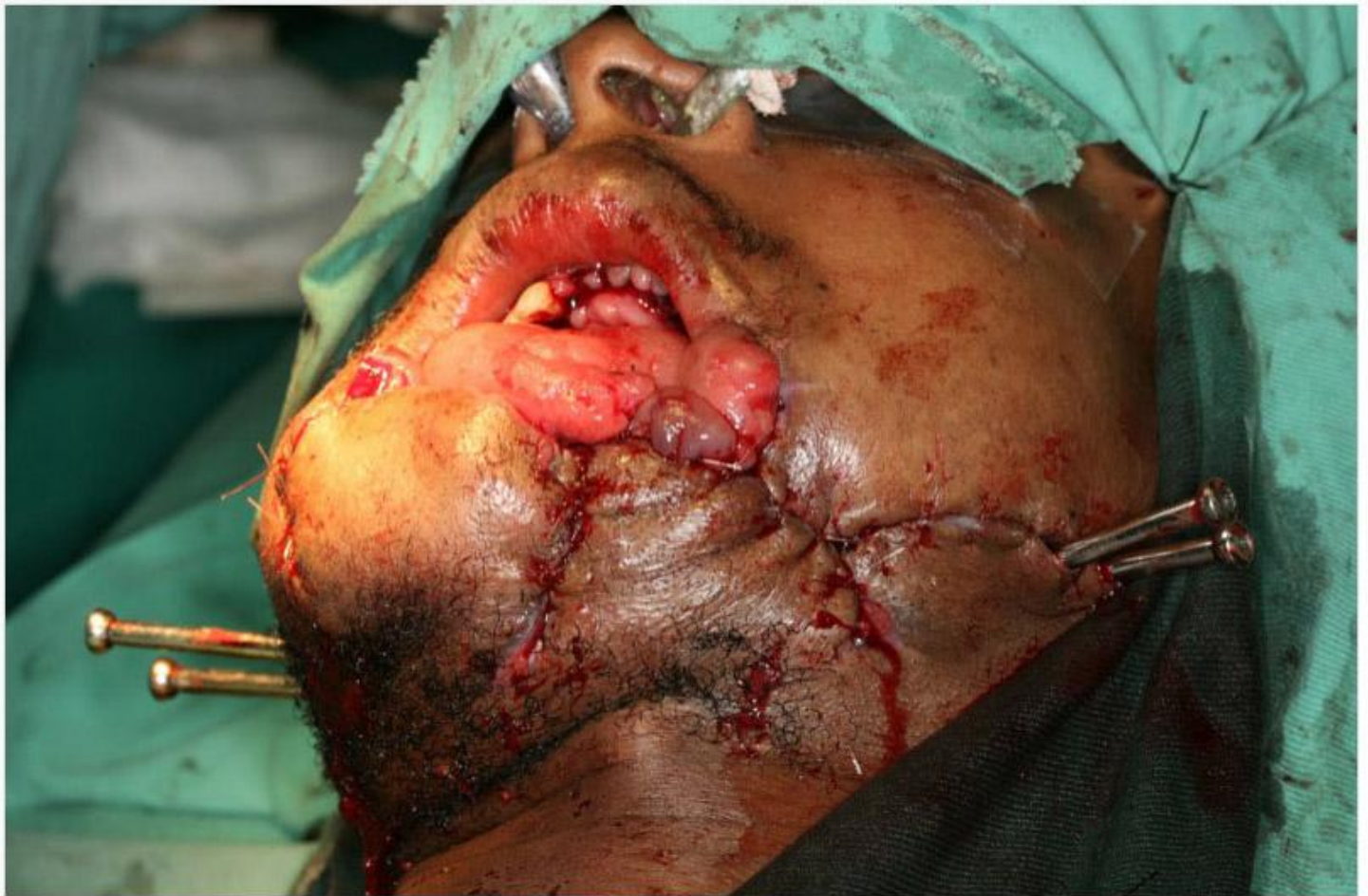Общее:

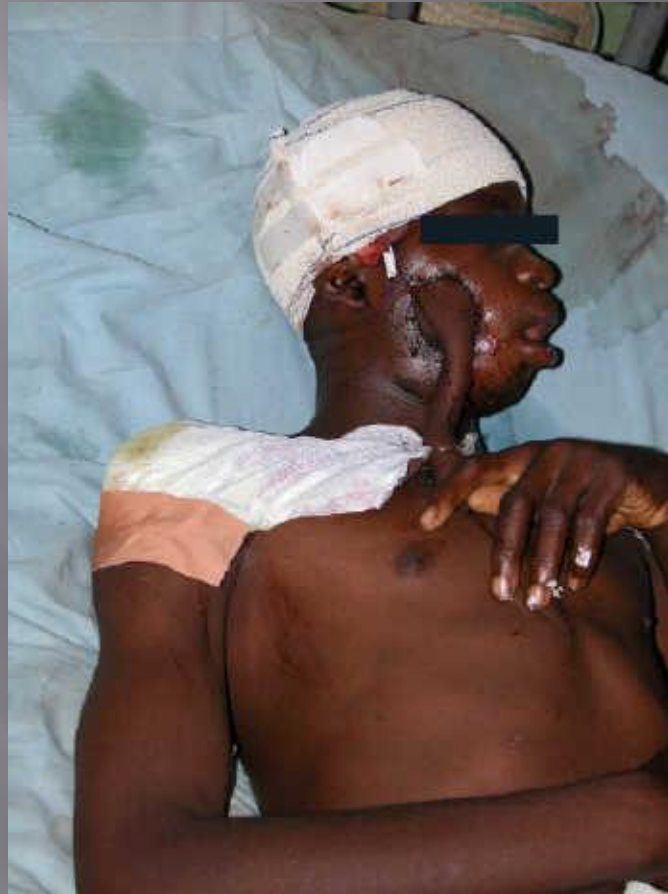- ▣ антибактериальная терапия - парентерально антибиотики широкого спектра действия (тетрациклины, цефалоспорины, макролиды); сульфаниламиды;
- ▣ десенсибилизирующая терапия;
- ▣ дезинтоксикационную терапию;
- ▣ симптоматическое лечение;
- ▣ общеукрепляющее лечение.

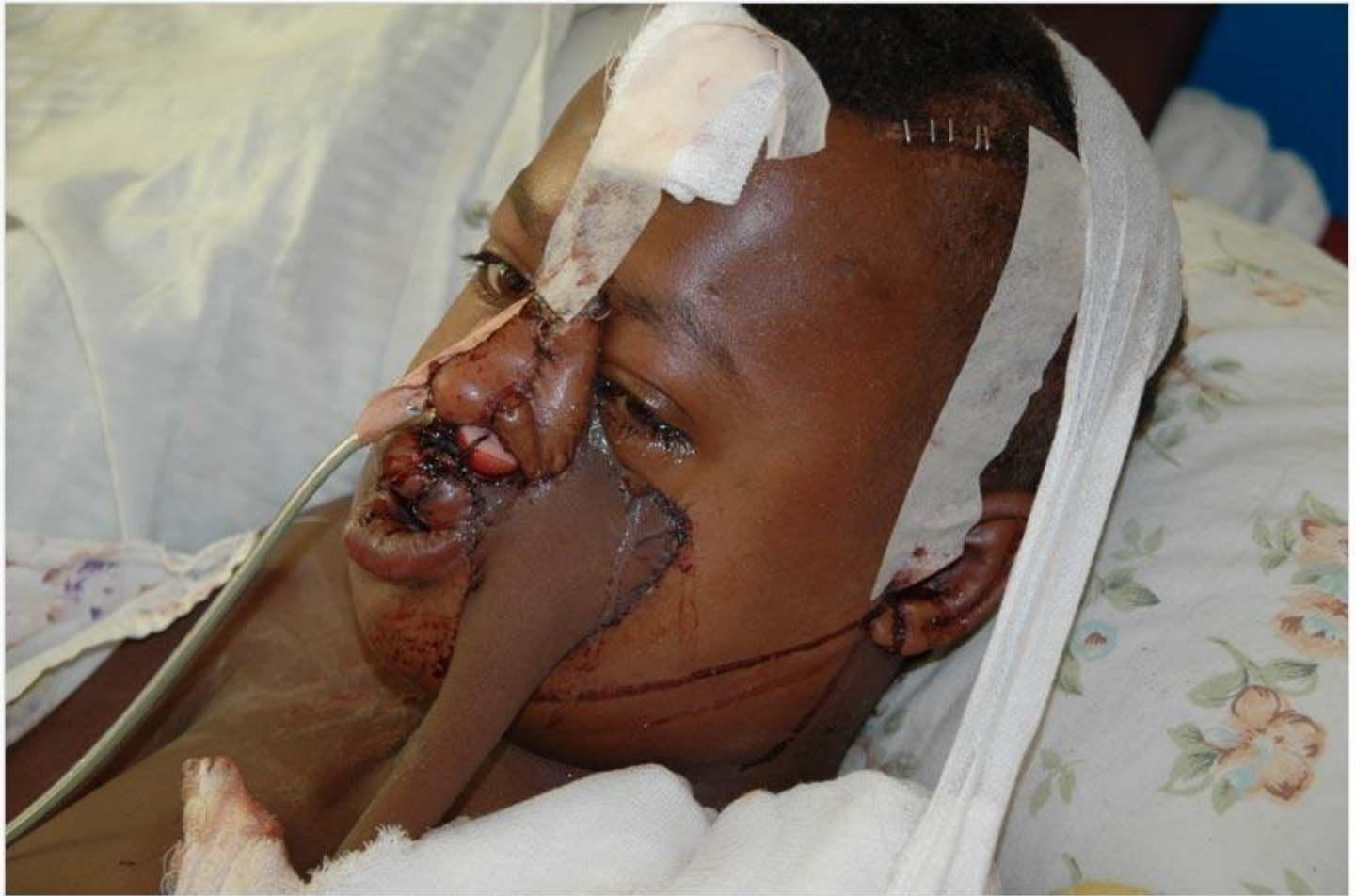- Хирургическое лечение сводится к радикальному удалению некротизированного участка, иссечению рубцовой ткани. Образовавшийся в полости рта дефект во избежание рецидива должен быть заменен эпителизированной тканью, для чего выкраивают кожный лоскут на шее (Бобров, Алмазова), или с целью предупреждения образования новых рубцов вдали - на груди, руке или спине, воспользовавшись для этого принципом мигрирующего стебельчатого лоскута. Лоскут через отверстие, сделанное под основанием лоскута (Бобров), или через особое отверстие, сделанное на щеке впереди жевательной мышцы, проводится в полость рта, где он прикладывается своей окровавленной стороной к щеке на месте образовавшегося после иссечения рубцов дефекта слизистой; верхушка лоскута дублируется и идет на покрытие дефекта щеки и угла рта. По приживлении лоскута ножка отрезается и задняя его часть идет на замещение слизистой в глубине у восходящего отростка нижней челюсти. Ротовое отверстие восстанавливается из остатков губ и дублированного лоскута. Кожа ослизняется, но сохраняет свое строение.

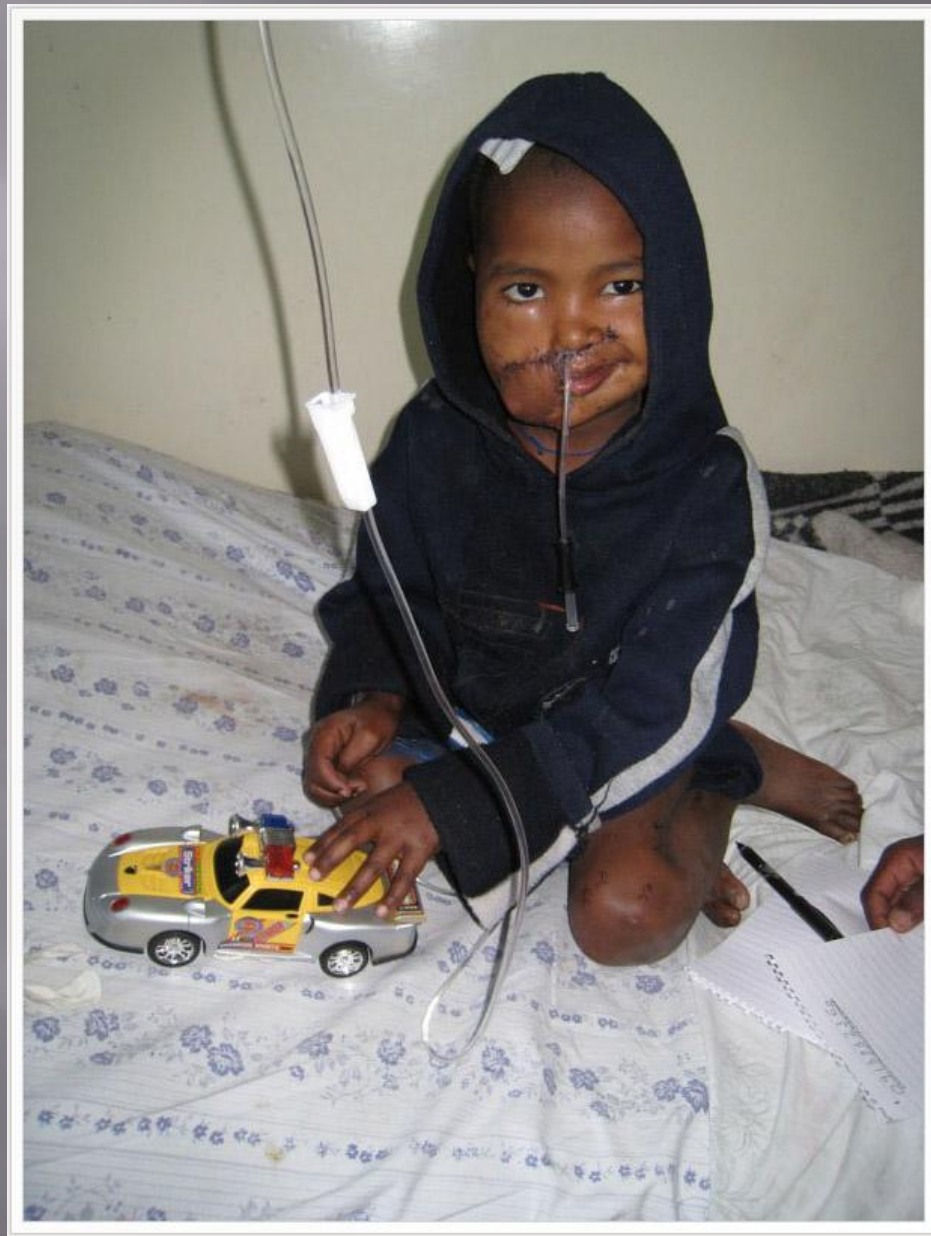











Список литературы

- Дурново Е.А. «Специфические воспалительные заболевания челюстно-лицевой области»;
- Заусаев В.И. «Хирургическая стоматология»;
- Евдокимов А.И. «Руководство по хирургической стоматологии»;
- Гайсинский В. «К вопросу о номе. Одонтология»;
- Гинзберг М. «К вопросу о пластике Филатовским стеблем»;
- Голяницкий Н. «К вопросу о патологии и оперативном лечении номы»;
- материалы сайта
<http://www.facingafrica.org/>.