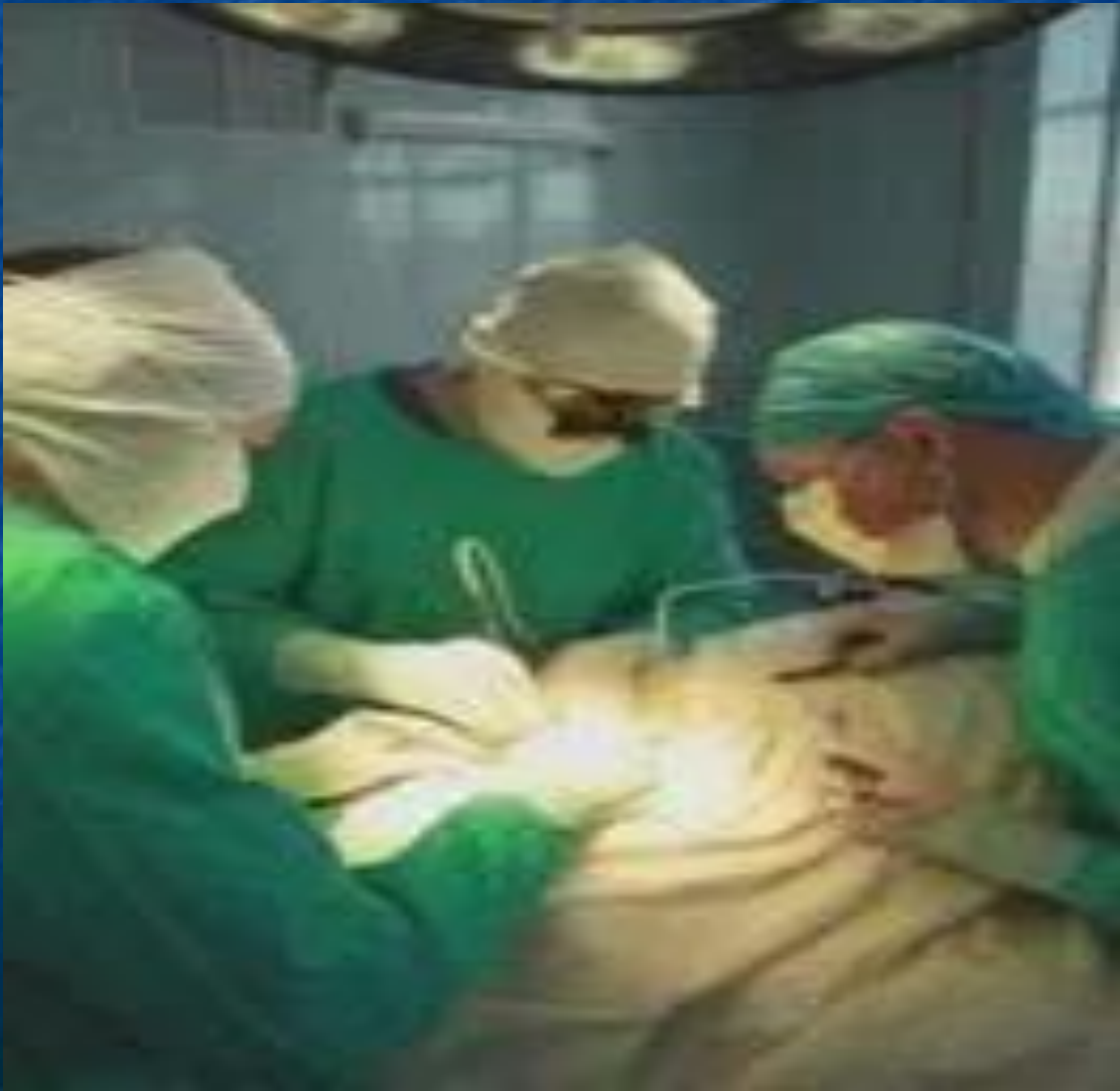

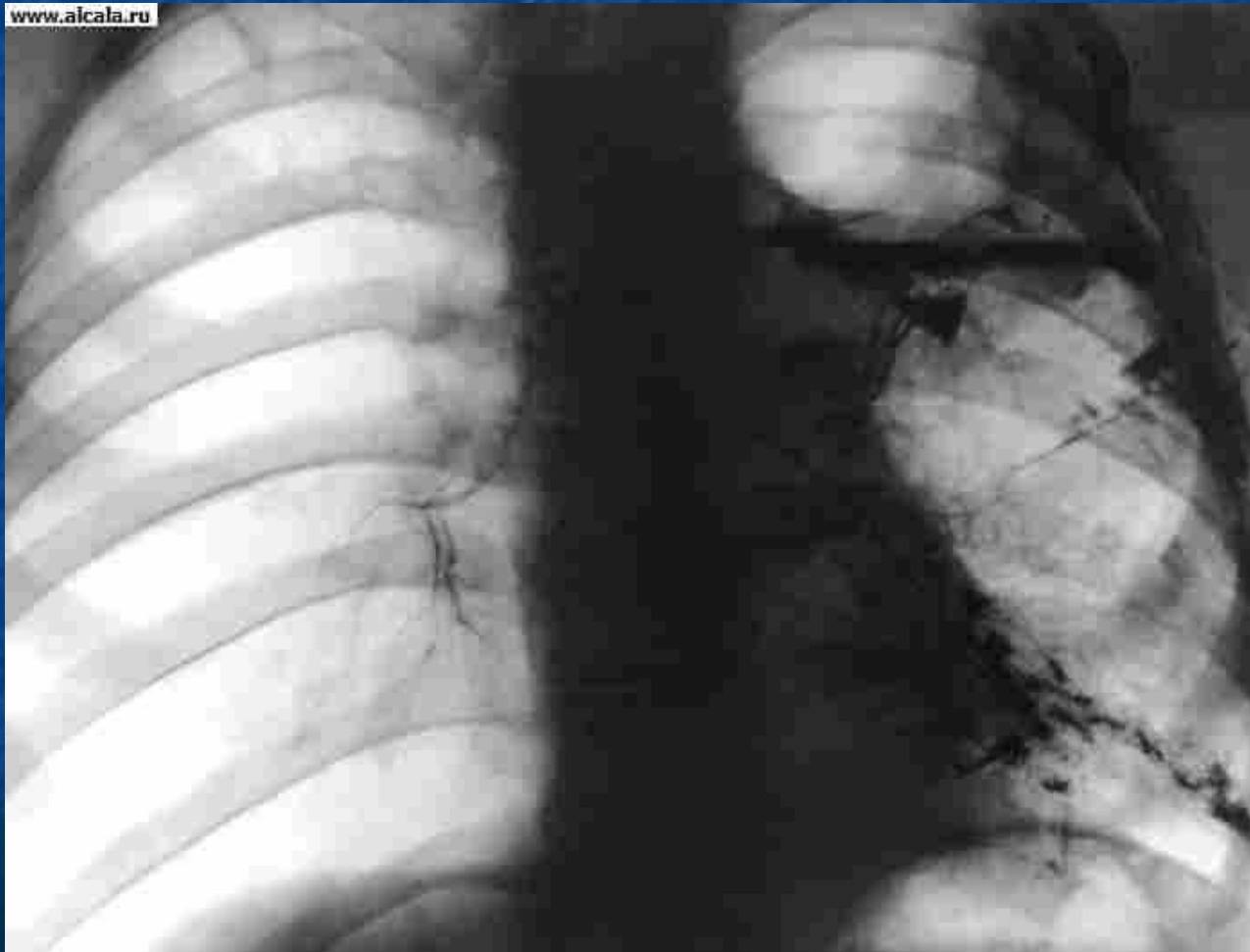Нориці



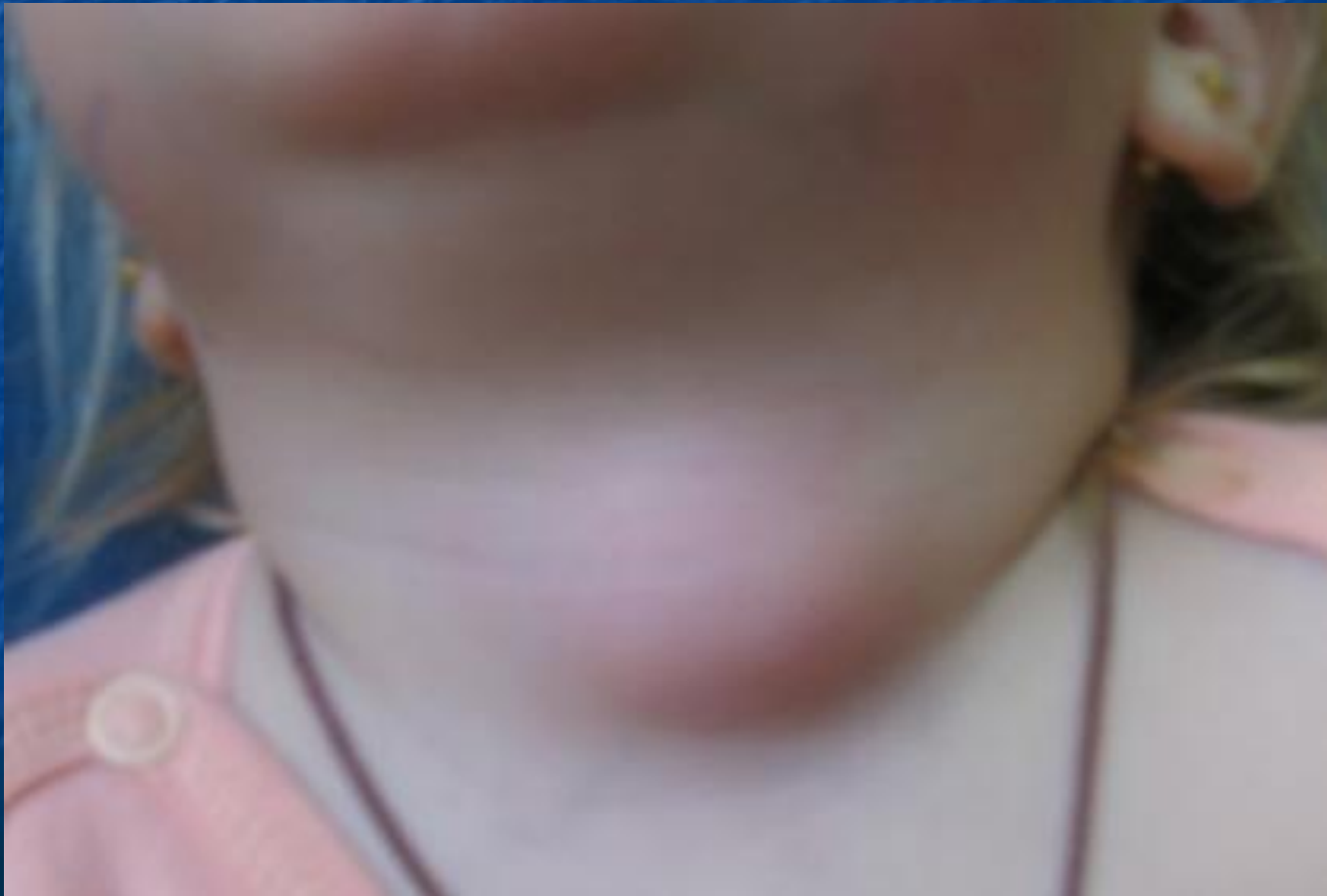- **Нориця (також Фістула)** — патологічний канал, що зв'язує внутрішні органи чи патологічні осередки: зі шкірними покривами (зовнішні нориці) або між собою (внутрішні нориці). Загалом, з фістули виділяється рідкий вміст. Патологічний канал, так чи інакше, утворюється внаслідок омертвіння тканин, тому нориці є одним із видів змертвіння.

- За своїм походженням розрізняють природжені фістули (аномалії розвитку плоду), та набуті фістули, що утворилися внаслідок травми, операції, патологічного процесу (абсцес, флегмона, остеомієліт, парапроктит та інш.).

Бронхіальні нориці



Кіста шиї (вроджена аномалія)

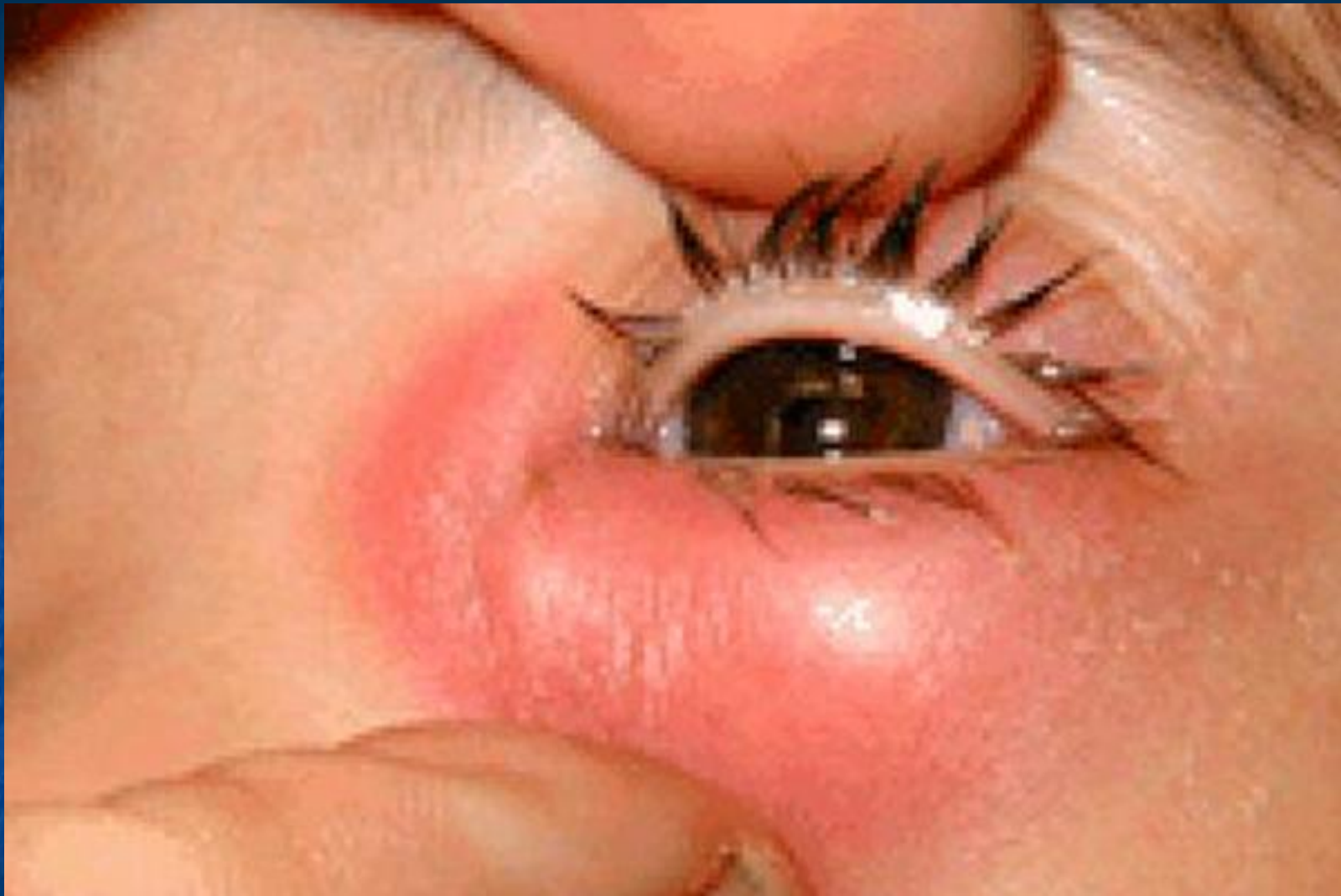

- Нориці виникають як післяопераційне ускладнення, але також сама операція може мати за мету сформувати стому (або норицю). Щодо останнього, існує певна суперечка — чи можна називати стоми норицями, так як нориці є одним із видів змертвіння, а операція не має на меті некротизувати живі тканини.

- 1 Види нориць1.1 Нориці гнійні
- 1.2 Нориці шлунково-кишкового тракту
- 1.3 Нориці шиї вроджені
- 1.4 Нориця сечового міхура
- 1.5 Інші нориці

Гнійні нориці

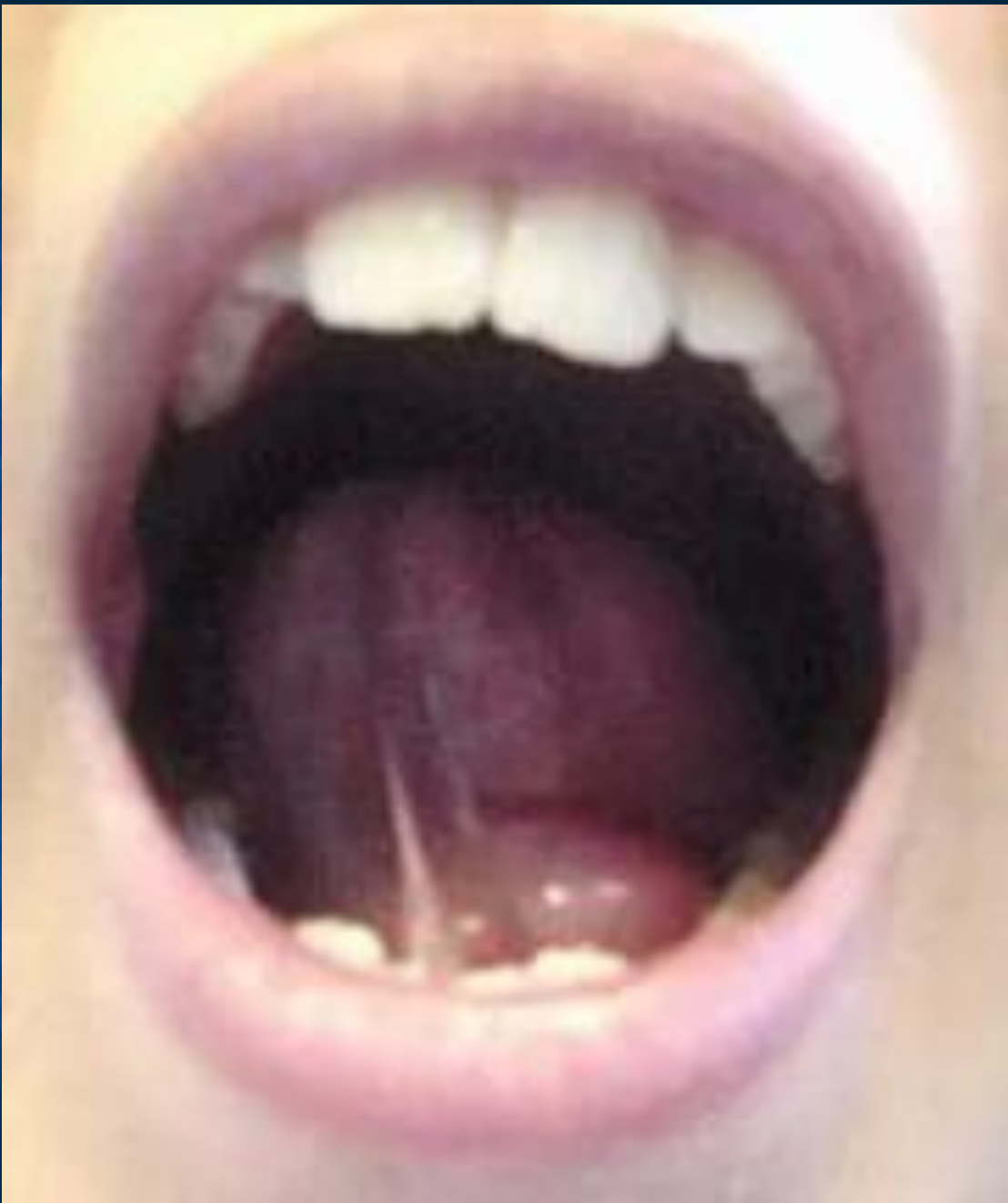- Гній, що утворився внаслідок розпаду осередку запалення, прокладає собі шлях назовні, або до найближчої порожнини. Канал, через який гній витікає назовні, після ліквідації запального процесу зазвичай загоюється. Але якщо запальний процес не ліквідований та у тканинах залишається інфікована порожнина, іноді із секвестром (стороннє тіло), то цей канал не зростається, а формується гнійна нориця. Гнійні фістули часто утворюються після сліпих вогнепальних поранень, якщо куля або скалки не були видалені оперативно, навколо них розвивається нагноєння. Нориці виникають також при нагноєнні швів навколо лігатур, різного роду сторонніх тіл, кісткових секвестрів, що залишилися глибоко у тканинах.
- Лікування видалення сторонніх тіл, навколо яких утворилася порожнина, механічне та хімічне очищення порожнини та розсічення каналу нориці.

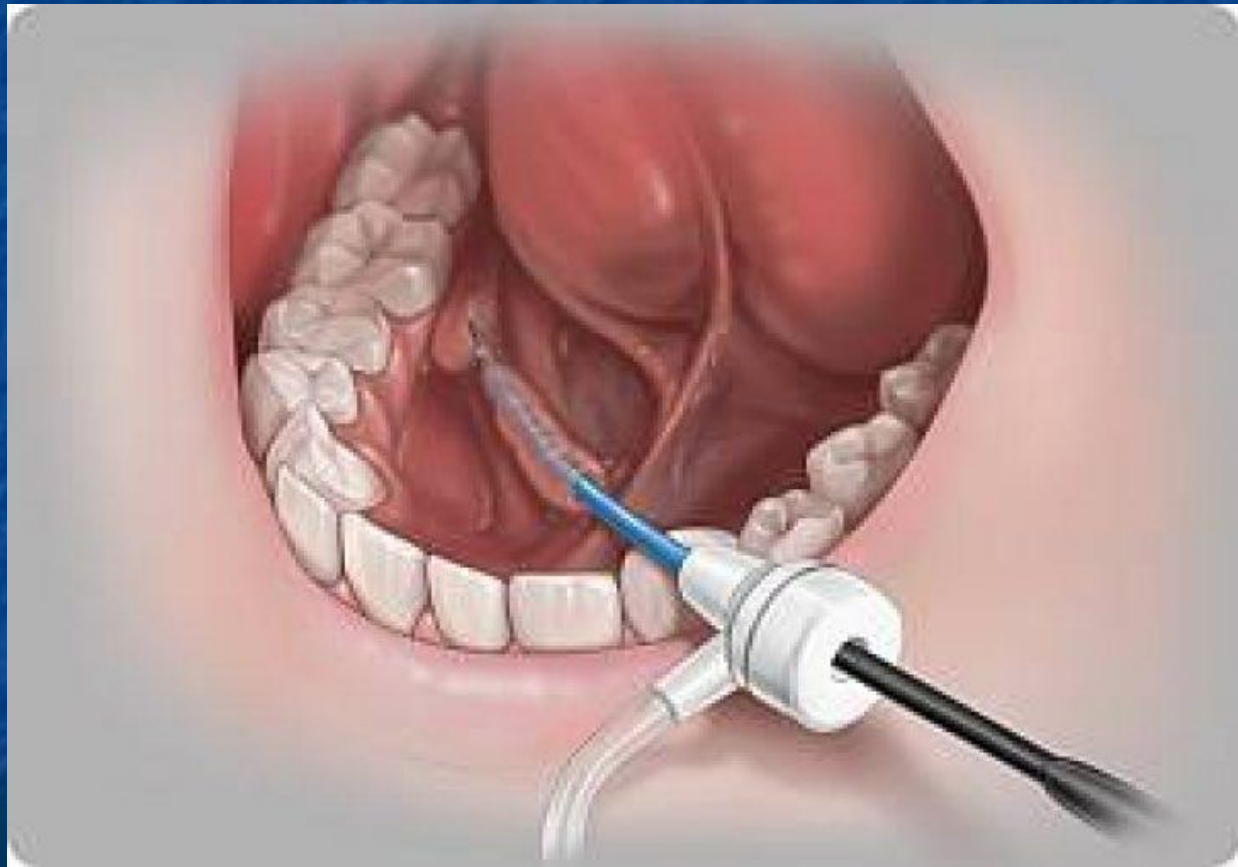


Нориці шлунково-кишкового тракту

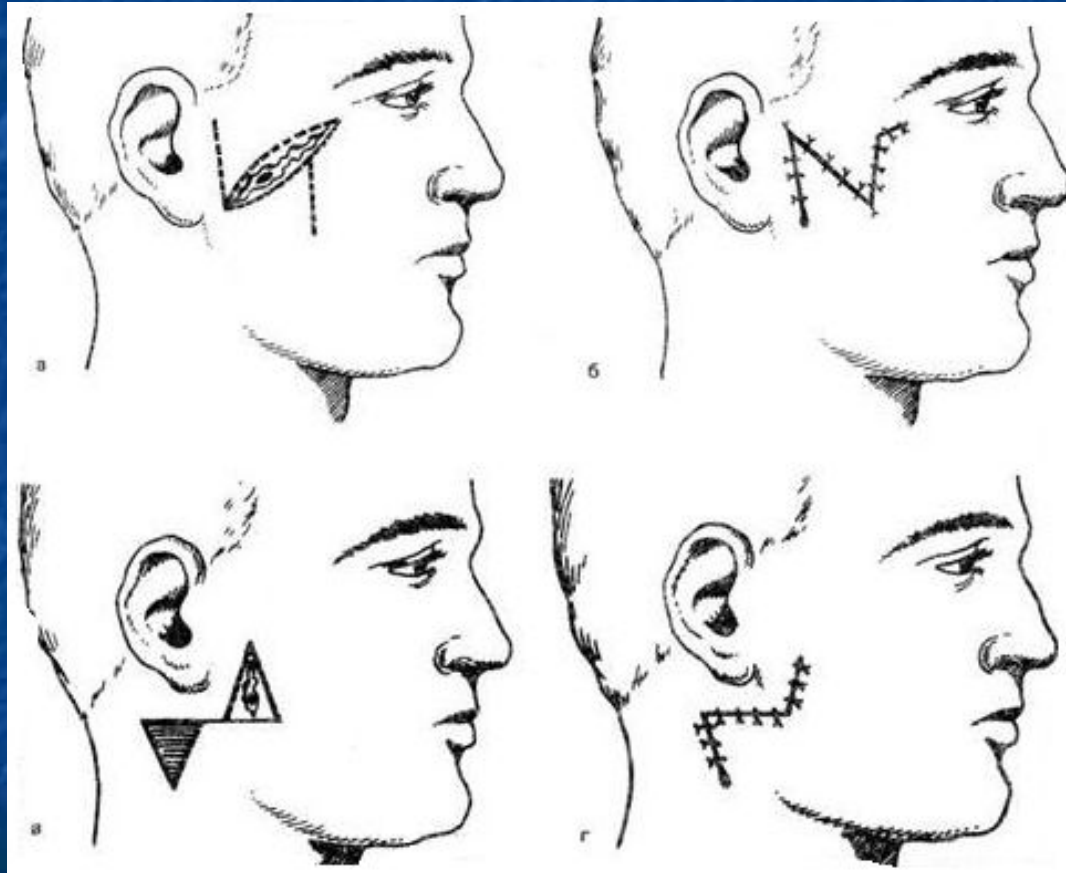
- Ці нориці, одні із найрозповсюдженіших за кількістю серед усіх фістул.
Виникають як наслідок важких травм ШКТ(шлунково-кишкового тракту), після масивних та складних операцій. До них належать слинні нориці, нориці стравоходу, шлункові, тонкокишкові, панкреатичні, жовчеві, нориці товстого кишечника, параректальні, вроджені прикуприкові ходи. Okремо виділяють прямокишково-пiхвові нориці.

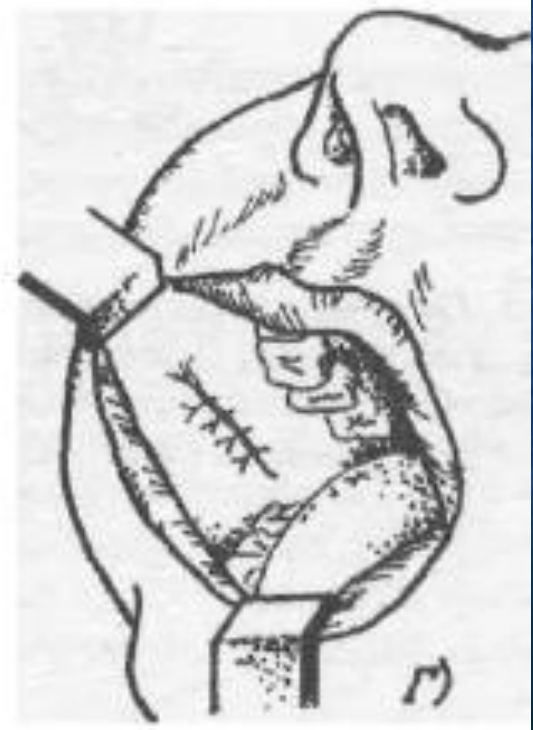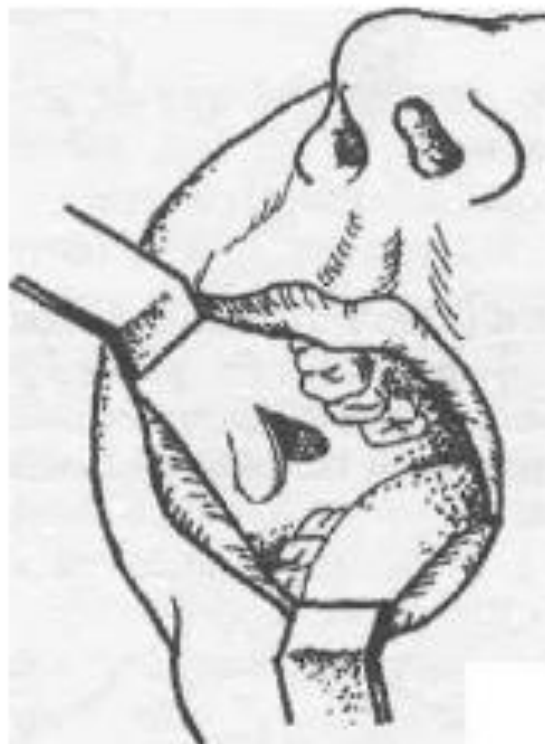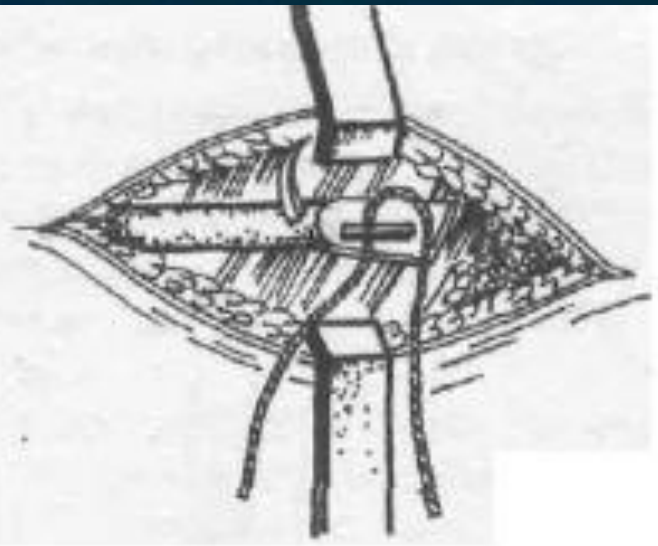
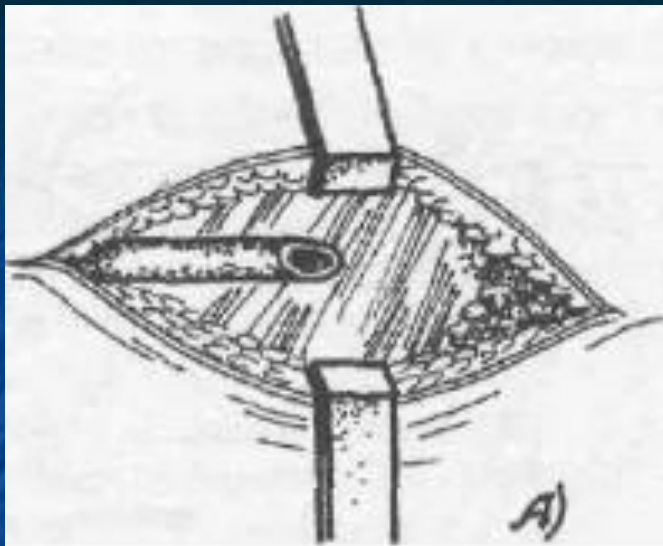
- Дуоденобіліарна нориця, що візуалізується за допомогою пасажу барію, що ретроградно контрастує жовчні протоки печінки. Нориця слинна Утворюється після поранення слинної залози та її протоки. При слинних норицях під час їжі відбувається виділення слини назовні, що веде до значного подразнення шкіри. Лікування: пластична операція



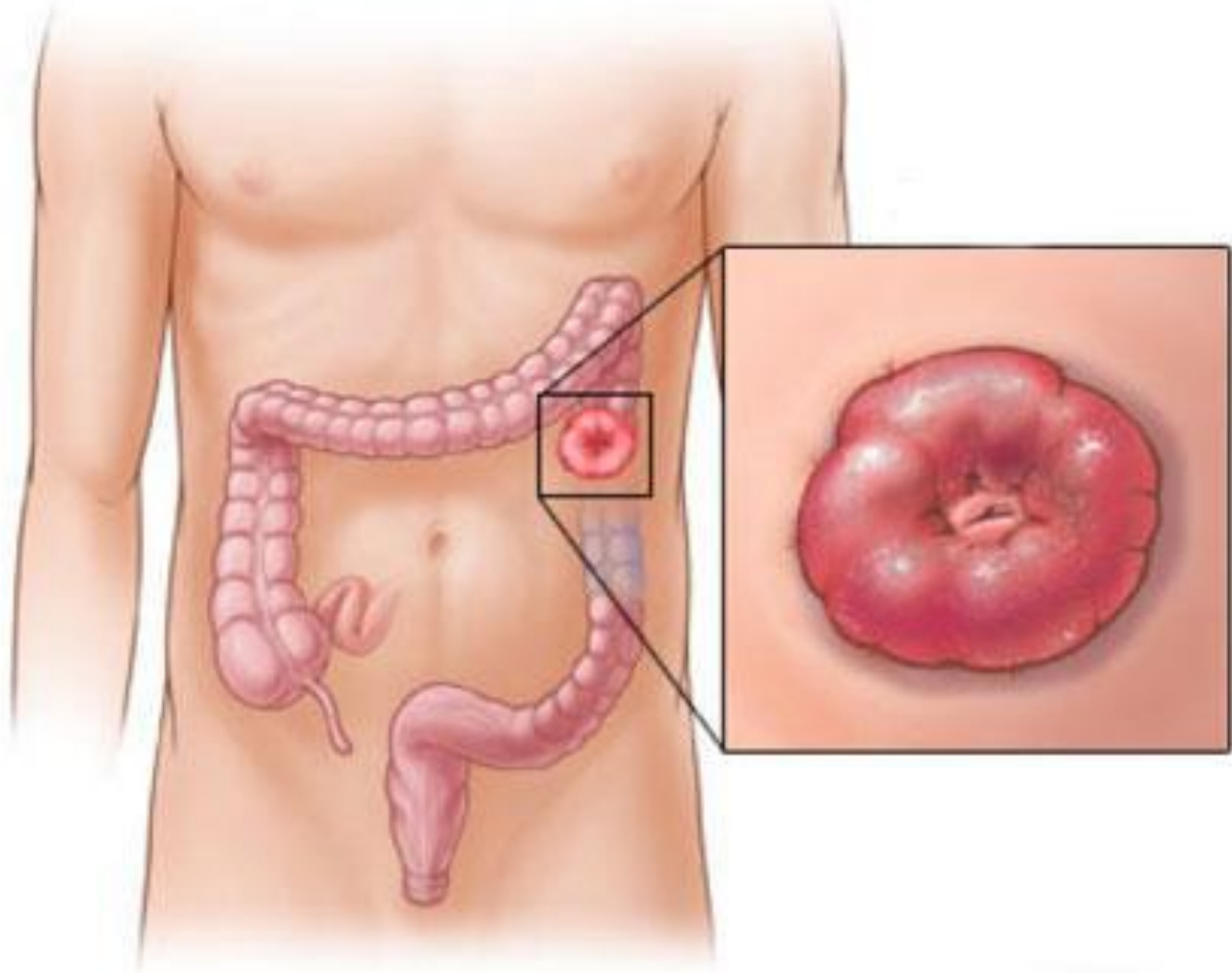


Операція біля вушної слюної залози





- Нориця шлункова В тих випадках, коли по якійсь причині радикальну операцію на стравоході провести не можна (порушення ковтання, рак стравоходу, та звуження його після опіку), накладають шлункову норицю (хірургія — стому). Ця операція називається гастростомією.

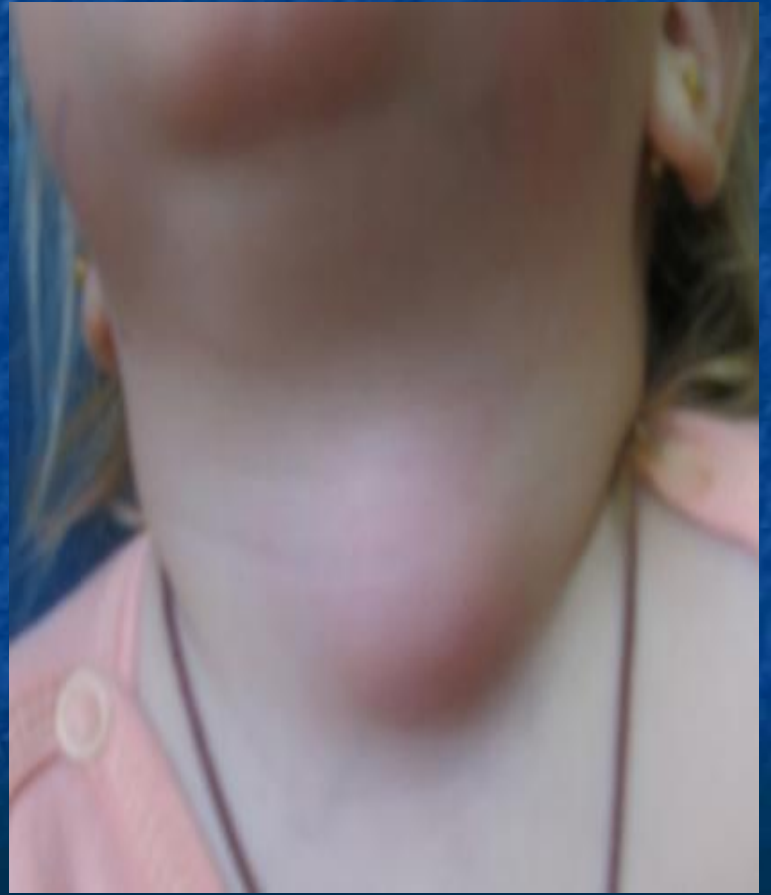
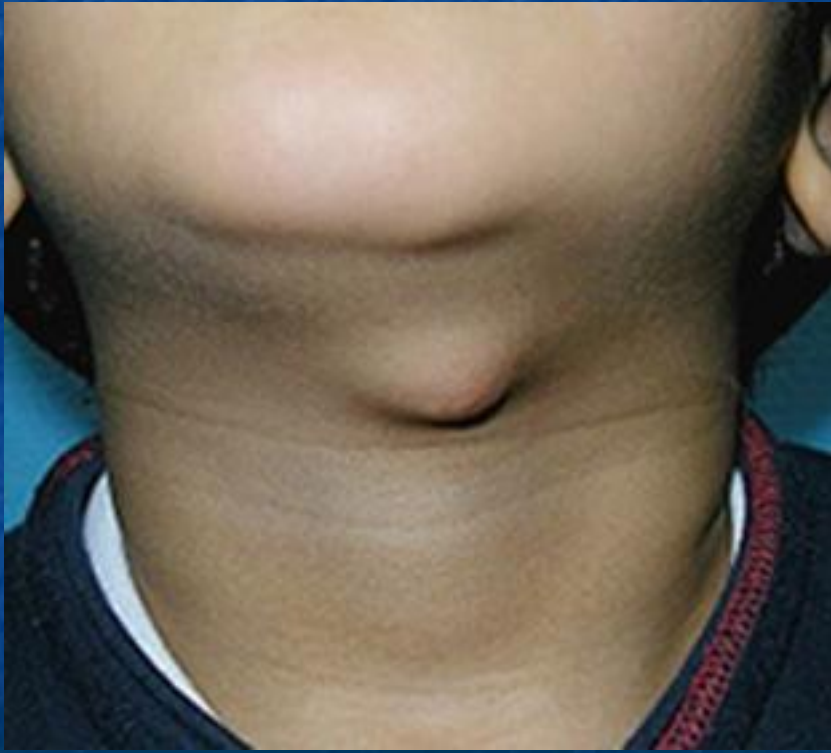
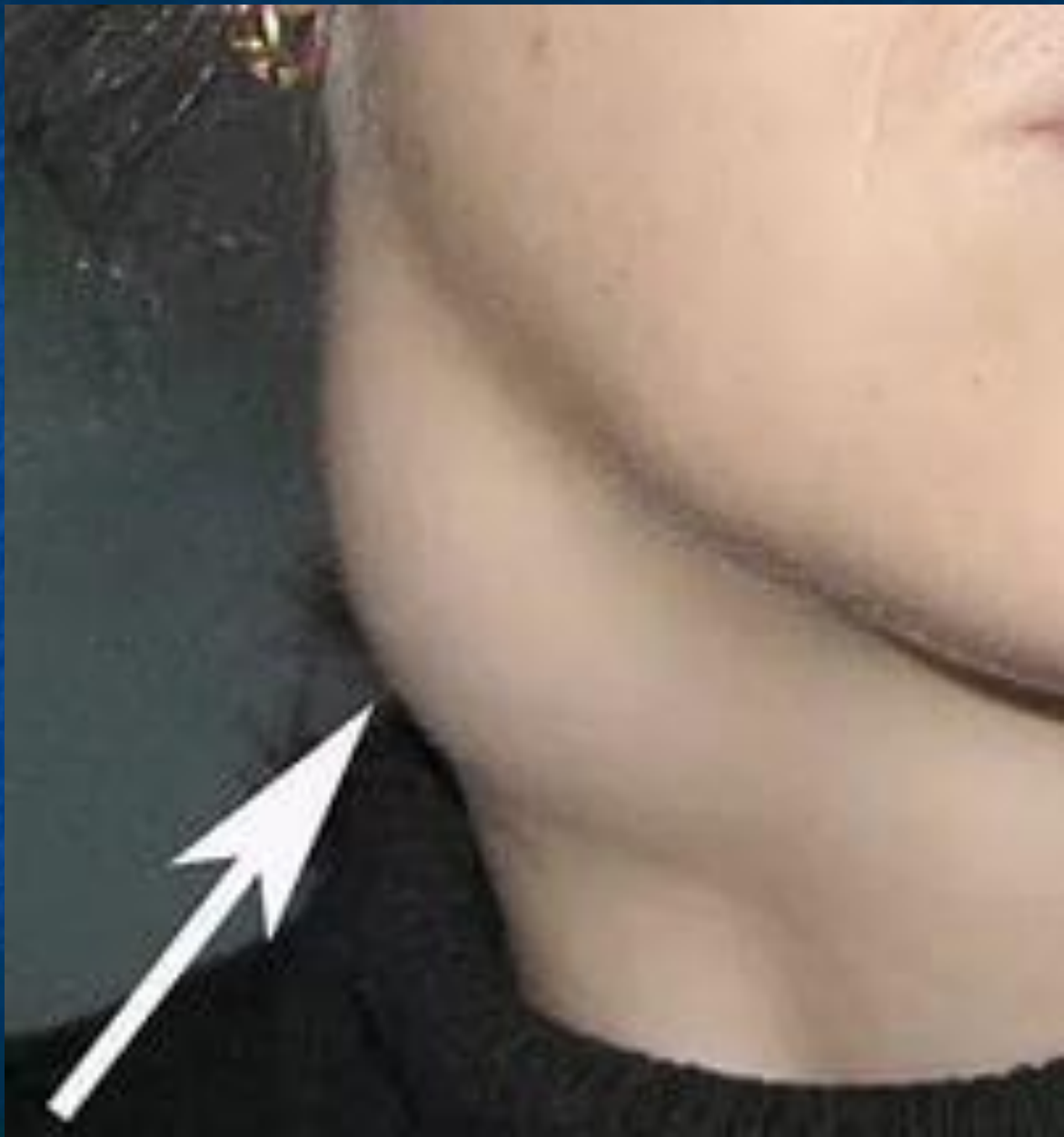- Нориці кишечникаТакі нориці виникають після травм, також після певних видів операцій, невдалого/незавершеного лікування захворювань органів черевної порожнини. Стійкі до лікування, такі фістули потребують «визрівання», після чого ефективним є хірургічна операція.

- Нориці жовчеві Утворюються іноді після операцій на жовчних протоках. Для їхнього усунення доводиться проводити повторні операції, обсяг яких визначається тими змінами, що виникли після першого разу.

Нориці шиї вроджені

- Розрізняють серединні та бокові нориці шиї. Серединні локалізуються за середньою лінією між підязиковою кісткою та рукояткою грудини. Утворюються внаслідок незаростання ембріональної протоки щитоподібної залози. Бокові нориці та кісти шиї виникають при незаростанні ембріональної протоки виличкової залози. Також нориці можуть сполучати трахею і стравохід, що має особливу симптоматику — поява кашлю під час прийому їжі.
- Лікування Оперативне





Нориця сечового міхура

- Цистостома — накладають при повній затримці сечі внаслідок гіпертрофії статевої залози або звуження сечовивідного каналу. Також, при травмах виникає нориця сечового міхура, по якій виділяється сеча на зовні чи у порожнини та органи.

Інші нориці

- Серед інших нориць, можна виділити судинні, отоларингологічні, нейроофтальмологічні, мамарні.

