


Министерство здравоохранения России  
Иркутский Государственный Медицинский  
Университет

Кафедра факультетской хирургии.  
**Облитерирующий  
тромбангиит**



Подготовила:  
студентка 404 группы  
Журба Л.С.

# Эпидемиология



- На долю облитерирующего тромбангиита (ОТ) приходится около 0,5-2% случаев облитерирующих заболеваний периферических артерий.
- В настоящее время болезнь Бюргера-Винивартера рассматривается как системное иммунопатологическое воспалительное заболевание артерий и вен, преимущественно мелкого и среднего диаметра, с вторичными элементами аутоиммунной агрессии.
- Страдают в основном мужчины-курильщики в возрасте 25-30 лет.

# ЭТИОЛОГИЯ



□ Предполагается:

□ Вирусная

□ Хламидийная

ЭТИОЛОГИЯ

□ Грибковая

□ риккетциозная

# Морфология

- Для этого заболевания характерно первичное поражение именно микроциркуляторного русла, воспаление артерий и вен мелкого и среднего калибра. Поражение сосудов носит восходящий характер.
- Так же характерно чередование периодов ремиссии и обострения, нередко связанное с различными интоксикациями или другими провоцирующими факторами (травма, переохлаждение).
- Воспалительные изменения чаще захватывают нижние конечности, но поражение верхних конечностей встречается довольно часто (около 40-50%). Имеет место одновременное поражение и верхних и нижних конечностей (13-75%).
- В 13-40 % случаев встречается тромбофлебит поверхностных вен, в том числе классический «мигрирующий».
- Практически у всех больных выявляются признаки

# Классификация Н.Г. Захаровой (1972г.):

- Спастическая стадия (по клинике напоминающую I-II степени ХАН)
- Стадия облитерации.

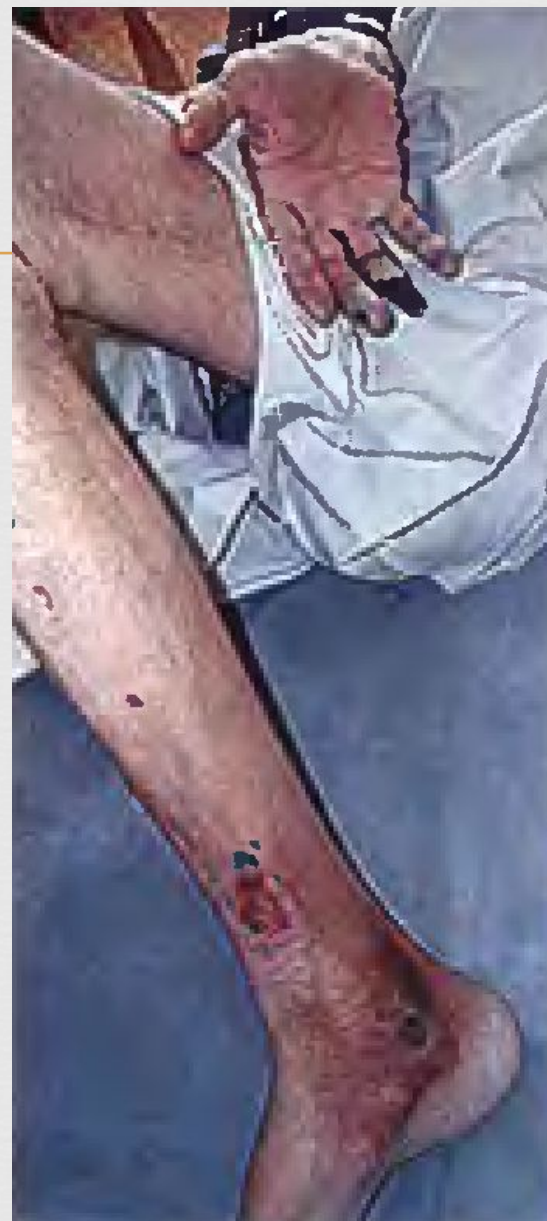# Классификация А.В. Покровской (1979г.)

- По степени регионарной гипоксии:
- I-функциональная компенсация;
- II-декомпенсация при физической нагрузке;
- III-декомпенсация покоя;
- IV-некротическая (деструктивная, гангренозная).

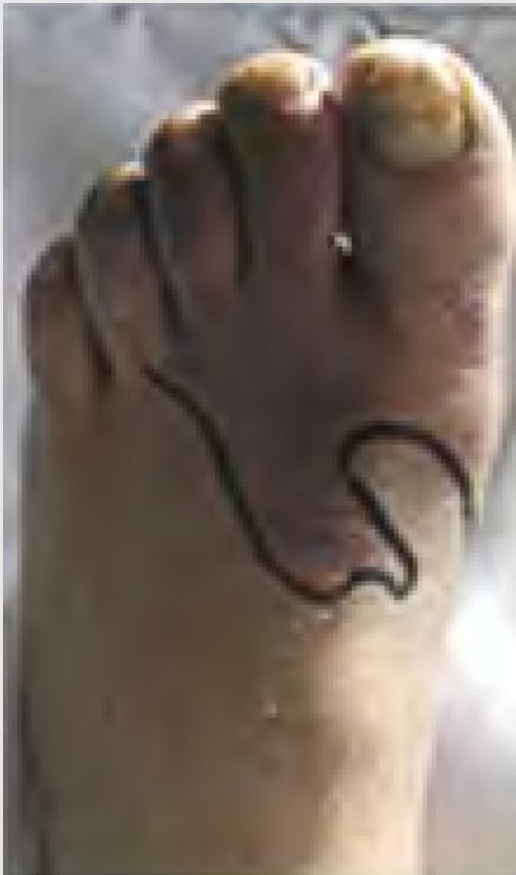# Клиника



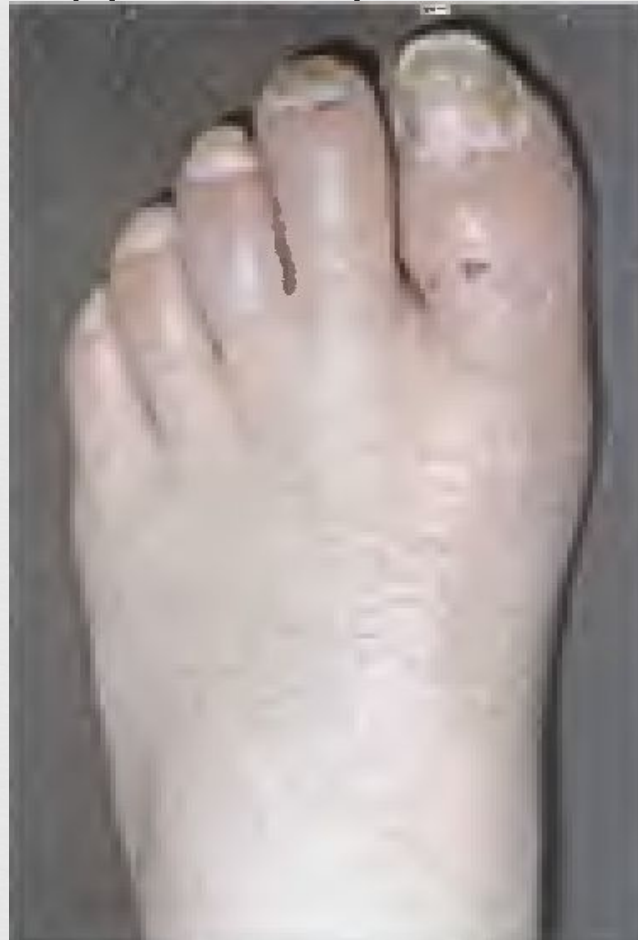- В терминальных стадиях весьма переменчива и может проявляться бурным началом заболевания или обострения с интенсивными болями, присоединением тромбофлебита и лимфангоита, цианозом стопы и лихорадкой, вплоть до развития влажной гангрены конечности.



□ Цианоз и болевой синдром в дебюте заболевания.



□ Вид стопы через 14 суток. Боли и цианоз купированы. Терапия вазопростан и фраксипарин.



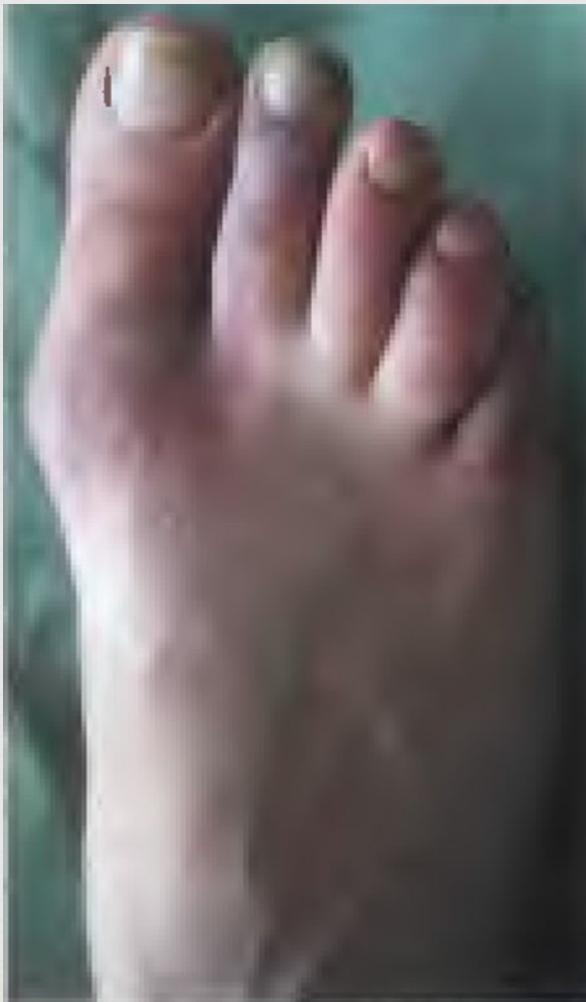# Клиника (продолжение):

---

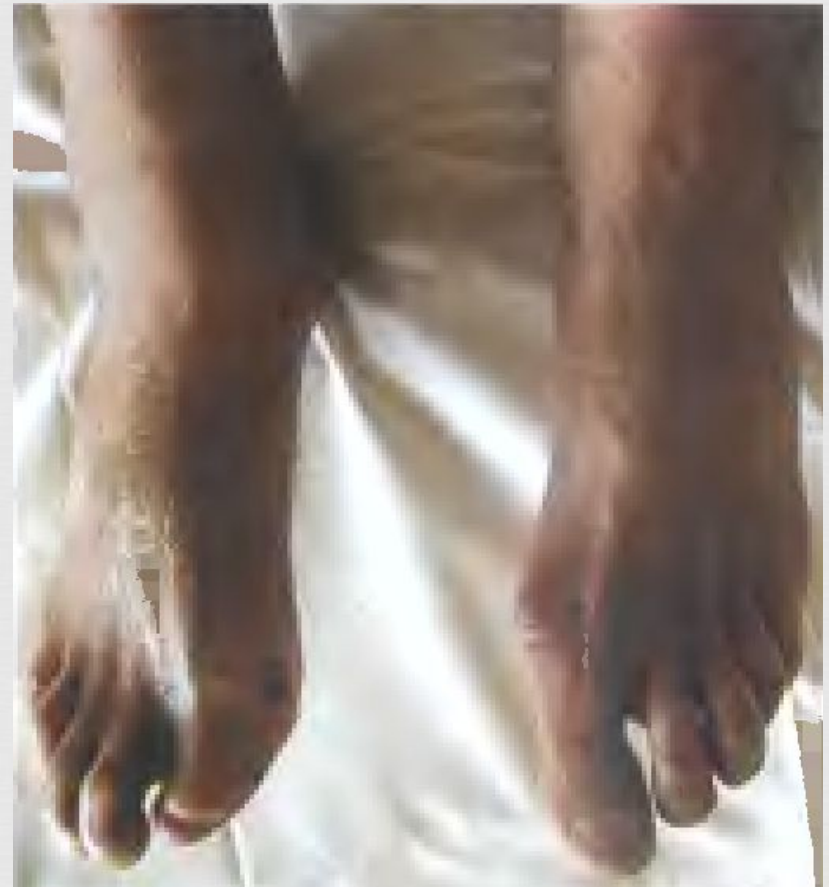- Наиболее часто при ОТ встречается вариант волнообразного течения с возникновением некоторых симптомов заболевания и чередованием периодов обострения и ремиссии.



- Цианоз и боли при обострение связанное с переохлаждением стопы и ношением влажной обуви.



- Стадия ремиссии. В анамнезе ампутация первой фаланги I пальца правой стопы по поводу гангрены.



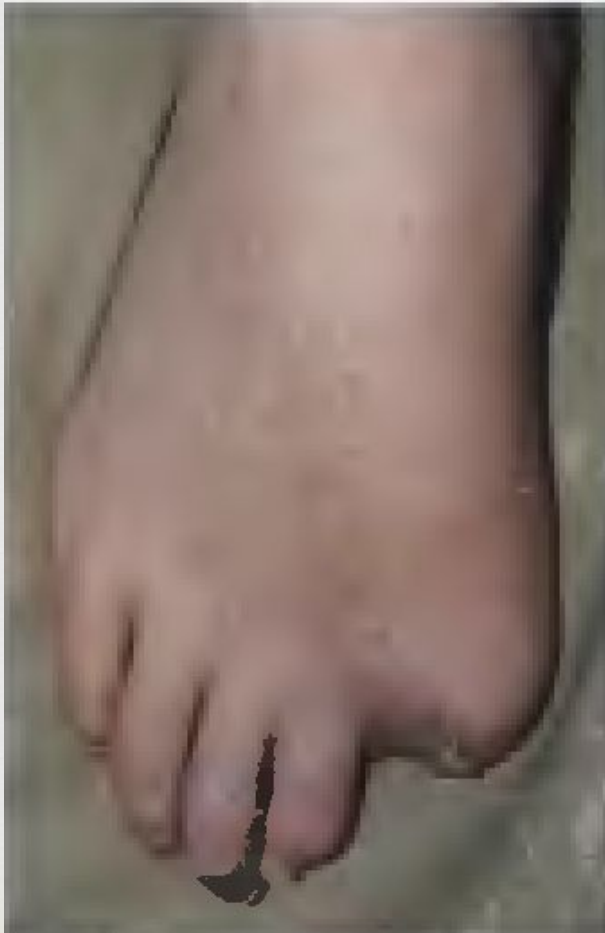# Клиника

## (продолжение):

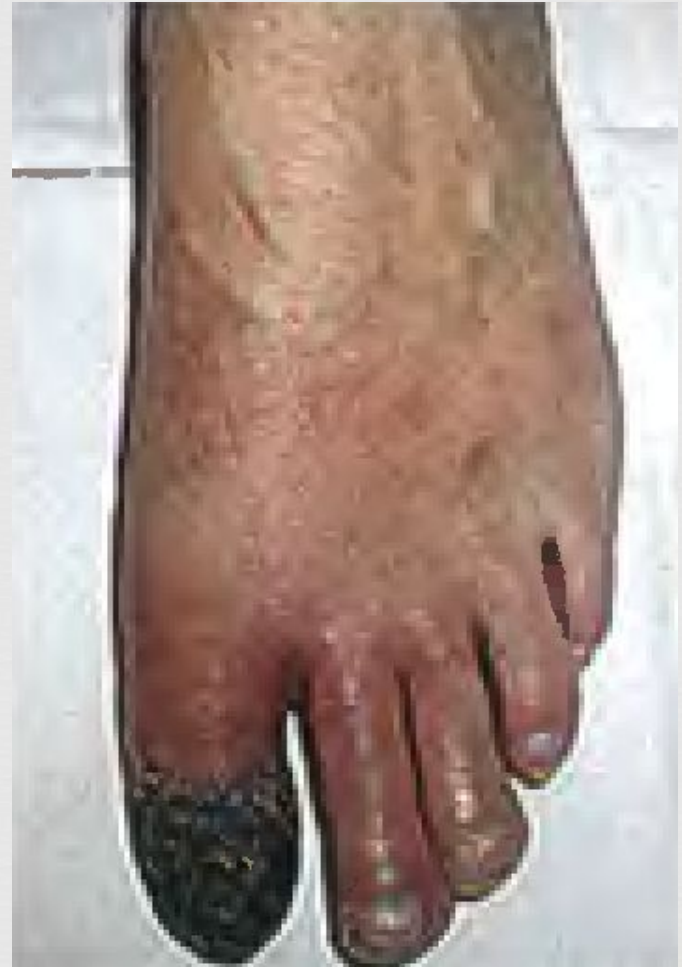---

- Нередко встречается вариант постепенного прогрессирования с исходом в арильные некрозы или язвы, чаще расположенные на I-IV пальцах стопы при стёртой клинической картине

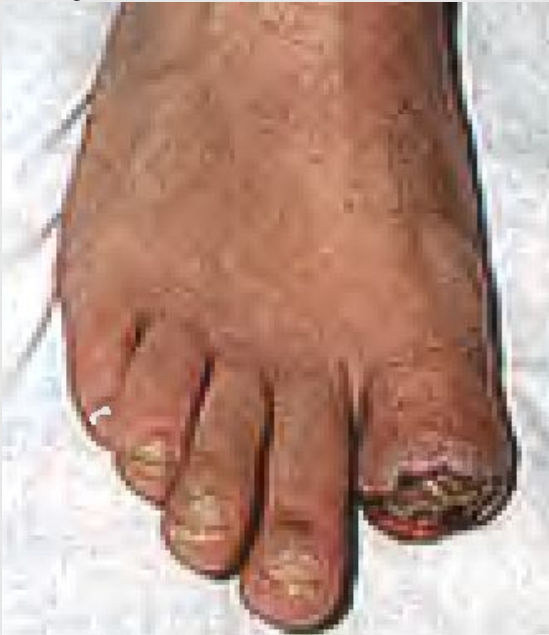- Сухой некроз на ногтевой фаланге III пальца. В анамнезе ампутация I пальца
- 
- ПО ПОВОДУ



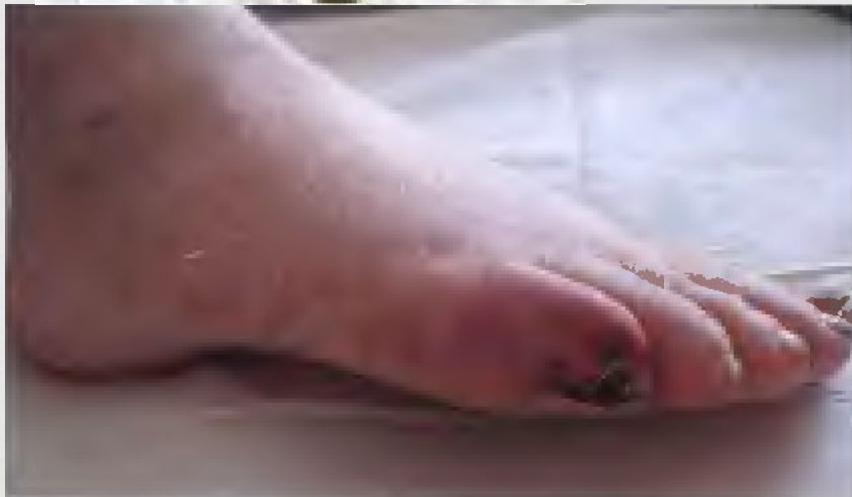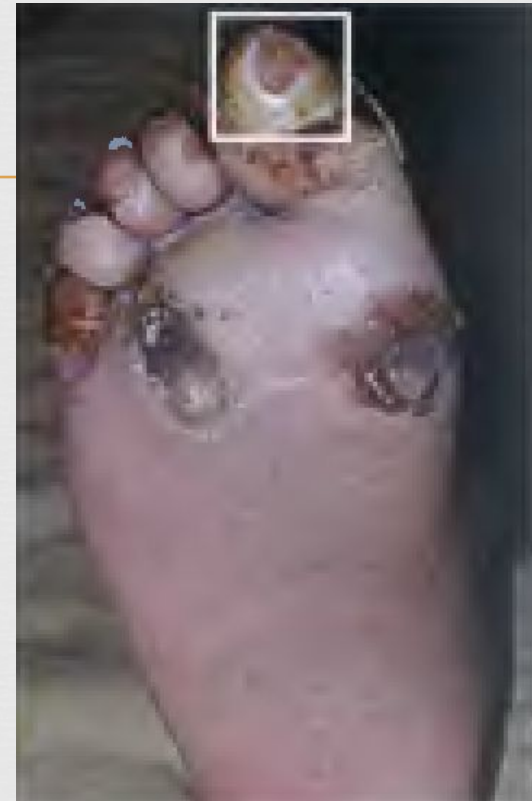- Гангрена ногтевой фаланги I пальца.
- 



- Трофическая язва  
культи I пальца.



- Трофическая  
язва I пальца.



- Трофическая язва  
IV пальца стопы.

# Клиника

## (продолжение):

---

- Характерны для ОТ сакральные изменения конечностей язвенно-некротического характера при практически нормальных показателях магистрального кровотока на стопе и голени, завышенные цифры ЛПИ : 0,5-0,9 в III-IV стадии ХАН.
- Язвенно-гангренозные изменения встречаются при полной или частичной облитерации сосудов голени и стопы встречаются в 57-62% случаев, перемежающаяся хромота и цианоз реже 23 и 15 % больных соответственно, а при сохранении притока хотя бы по одному сосуду- частота указанных осложнений встречается лишь у 7 % случаев.

# Диагностика

При ОТ часто регистрируется повышение

- уровней циркулирующих иммунных комплексов и иммуноглобулинов G и M;
- Повышение СОЭ;
- Уровня С-реактивного белка.

} неспецифичны

Ангиографические признаки:

- Диффузный, дистальный характер окклюзии с редким поражением аорто-подвздошного сегмента, равномерное сужение бедренных артерий, отсутствие проходимости при артерий голени, внезапный обрыв контрастирования близких атеросклерозе к месту окклюзии сосудов, штопорообразные, ветвящиеся и прямые коллатерали.

} могут быть

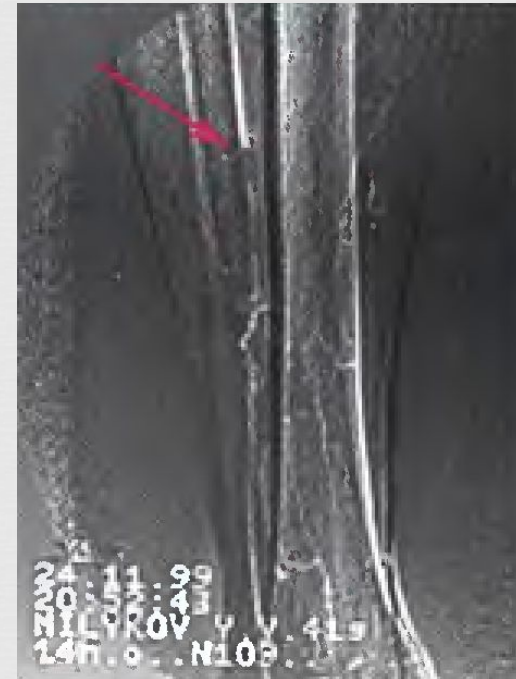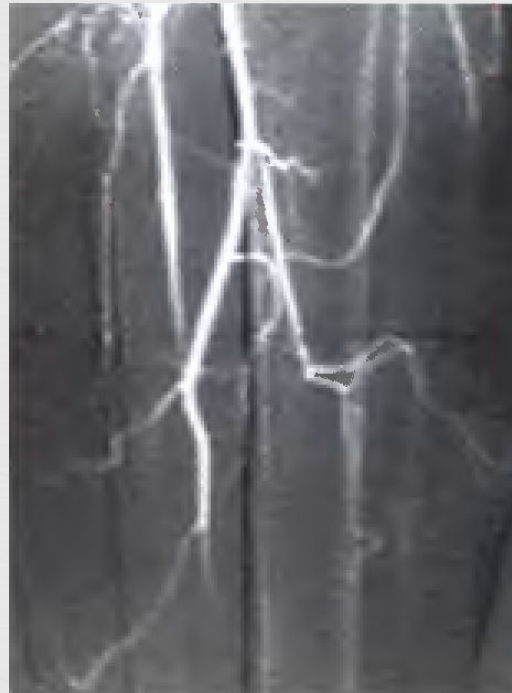- Встречается поражение бедренно-подколенного сегментов или изолированное поражение бедренной артерии.

# АНГИОГРАММЫ:

□ Внезапный обрыв контрастирования бедренных артерий (тонкие стрелки), штопоробразные коллатерали (толстые

□ Коллатерали в виде корня дерева

□ Обрыв контрастирования артерии



# Диагностика (продолжение):

---

- Объективно поставить диагноз помогает комбинация таких исследований, как ангиография, дуплексное сканирование, тредмил-теста, ЛДФ и трансвазкулярной оксиметрии, проб с компрессией заднеберцовых



# Лечение консервативное

---

- Эффективный способ- отказ от курения.
- Помимо общих мероприятий по купированию ишемии и воспаления, особое внимание уделяется синтетическим аналогам простаглицлина (илопрост) и простогландину E1 (вазапростан), как препаратам выбора в консервативной терапии ОТ.
- Другие схемы включают применение дезагравантов, пентоксифиллина, прямых антикоагулянтов, антагонистов серотонина (перитол) и периферических вазодилататоров.
- При неэффективности вазодилататоров и простогландина E1 применяют цитостатики и глюкокортикоиды

# Оперативное лечение:

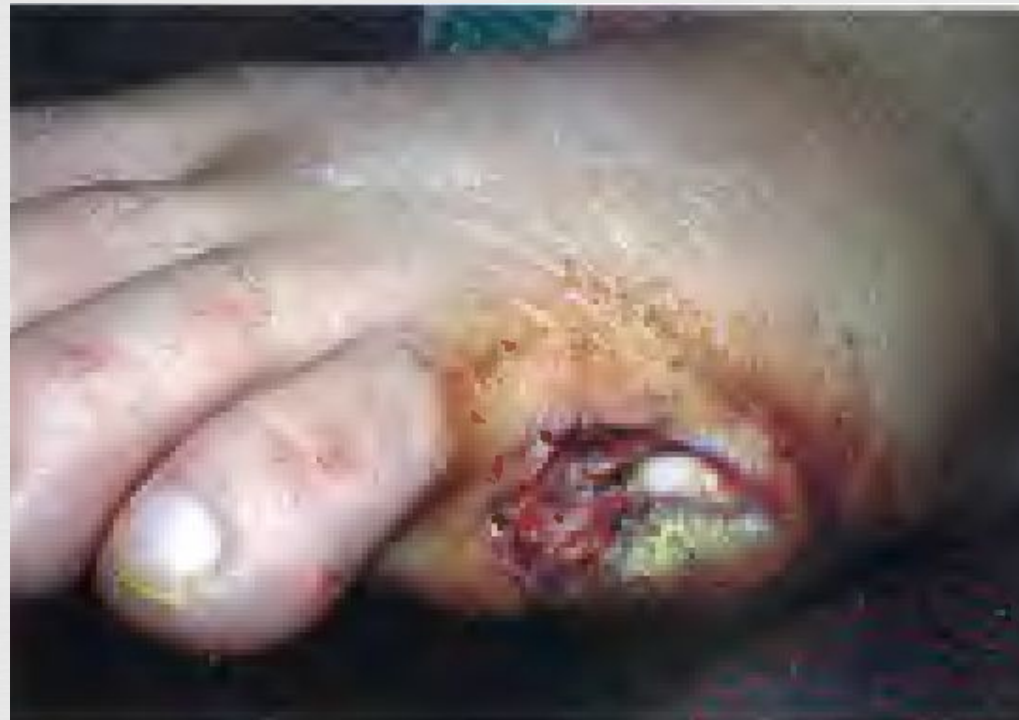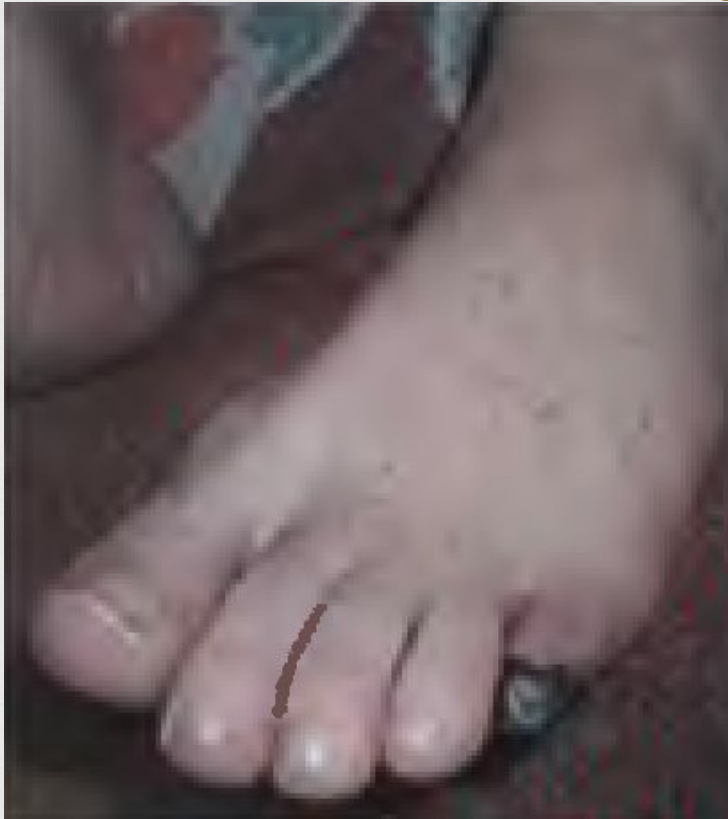- Классические реконструктивные операции в связи с дистальным характером окклюзии или невыполнимы или имеют плохие результаты;
- Новая перспективная разработка- шунтирование артерий стоп. Однако, выполняются они редко.
- Непрямая реваскуляризация конечностей так же редко выполняется;
- Иногда выполняется резекция задних большеберцовых вен;
- Некоторые авторы рекомендуют поясничную симпатэктомию.
- При невозможности проведения ни одной из представленных операций- производится хирургические обработки очага, ампутации, различные виды пластик.

# Тактика после оперативного лечения

- Достижение стойкой ремиссии заболевания после таких операций возможно при повторном лечении 1-2 раза в год курсами простагландина E1, а при резистентности к последнему активном васкулите, с помощью повторных курсов (в течение 6-9 месяцев) пульс-терапии метилпреднизолона (10 мг/кг в сутки) и циклофосфата (10 мг/кг в сутки), в сочетании с приёмом

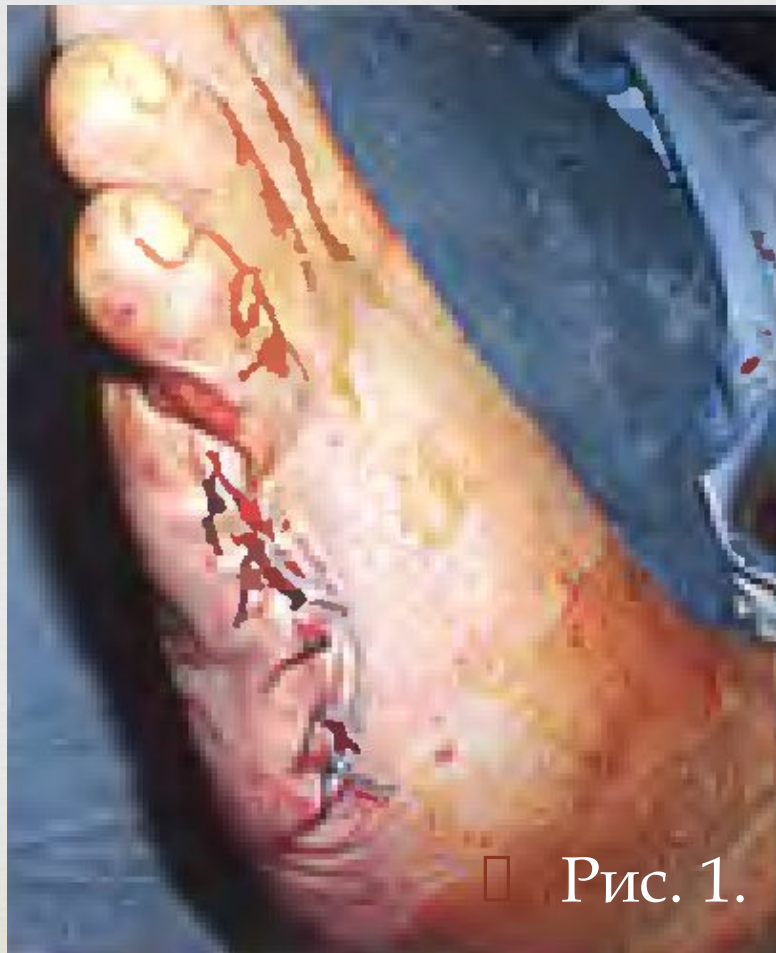Облитерирующий тромбангит.  
Окклюзия артерий левой стопы и голени. Влажная гангрена V пальца стопы.

---

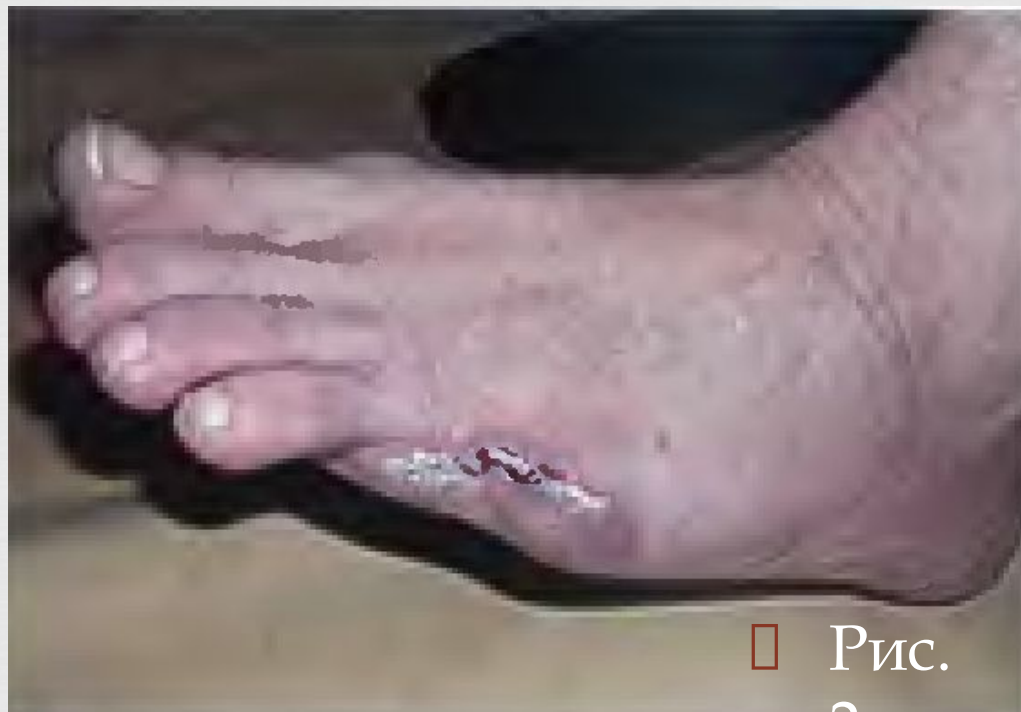

- Произведена экзартикуляция пальца в плюстефаланговом суставе. Терапия: вазапростан, амоксицилав, фраксипарин

- Тот же больной: вид стопы по окончании операции: косой резекции V плюстной кости и пластики раны местными тканями (1), и вид того же больного после 1 месяца лечения (2).



□ Рис. 1.



□ Рис.  
2.

# Заключение

- Не смотря на достижения современной ангиорекострукции количество пациентов, которым необходима высокая ампутация, не уменьшается. Не только с этой операцией, но и с возникновением самого состояния- гангрена; связана высокая летальность и большое число осложнений.
- В наше время одной из основных задач лечения этого контингента больных является не только сохранение жизни больных, но и улучшение её качества. Выполнению этой задачи служит применение эффективных медикаментозных средств коррекции ишемии, внедрение малоинвазивных рентгеноваскулярных вмешательств, малотравматической видеоэндоскопической ПСЭ, выполнение «малых ампутаций», пластических и реконструктивных операций.
- Лишь своевременное, комплексное и многокомпонентное лечение этих пациентов даёт хорошие результаты, позволяет сохранить конечность.
- Лучшая ампутация- это её предупреждение.

Спасибо за  
внимание!