Волгоградский Государственный Медицинский Университет
Кафедра анатомии человека

ОБОЛОЧКИ ГОЛОВНОГО И СПИННОГО МОЗГА

Лектор: к.м.н., доцент Ефимова Е.Ю.

Оболочки спинного и головного мозга

- Твердая
- Паутинная
- Мягкая

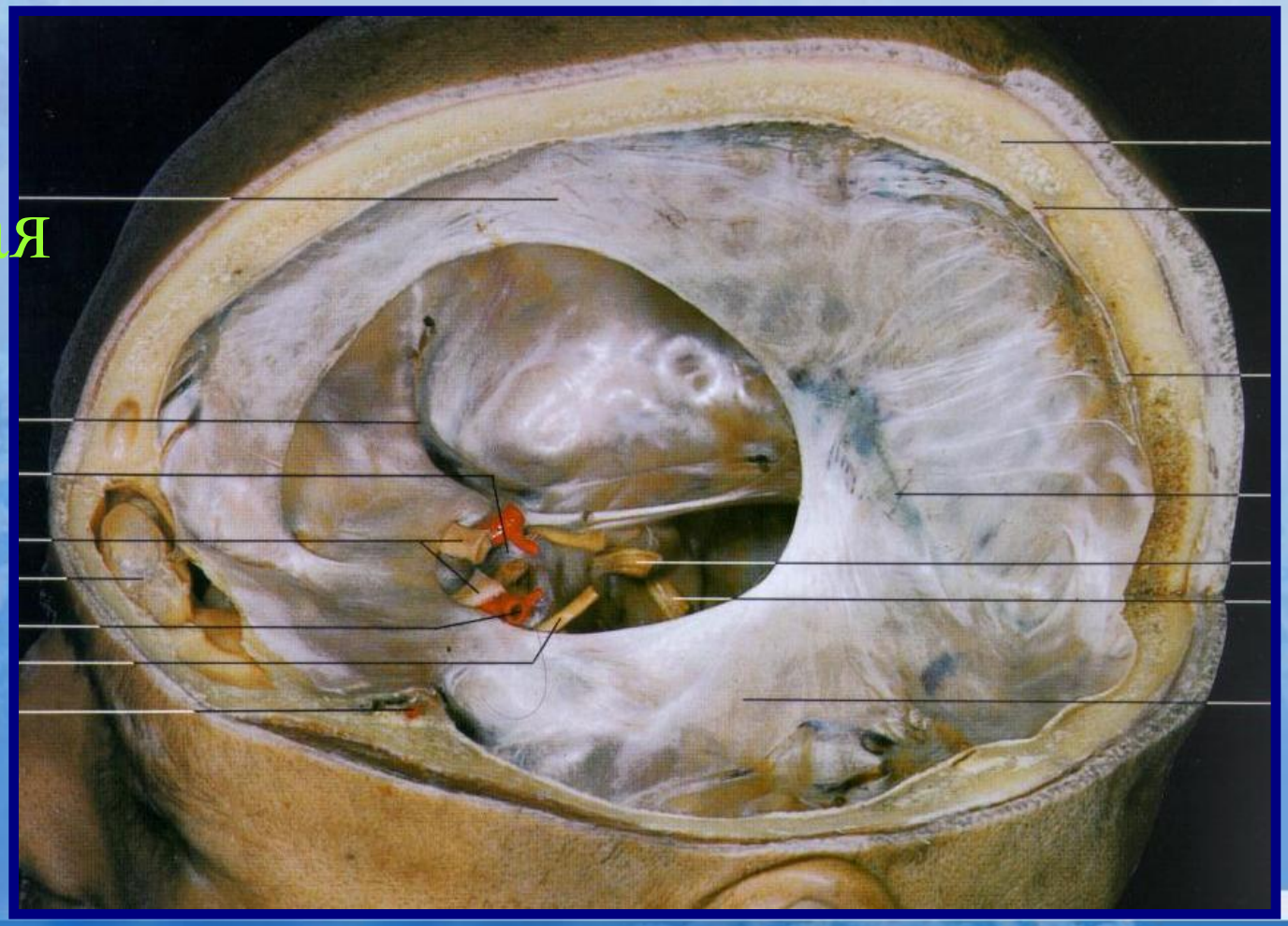

Развитие мозговых оболочек

- конец 1-го - начало 2-го месяца
- образуется из мезенхимы сегментированного отдела среднего зародышевого листа (за счет ткани сомитов).

- вторая половина 2-го месяца - дифференцировка на наружный и внутренний слои.
- из наружного слоя - твердая мозговая оболочка.

- Вокруг головного мозга будущая твердая оболочка остается сплошной, а вокруг туловищного отдела нервной трубки делится на наружную и внутреннюю пластинки.

- Наружная пластинка - это надкостница позвоночного канала.

- внутренний слой - дифференцировка на паутинную и мягкую оболочки.

Филогенез

- У примитивных позвоночных - общая соединительно-тканная оболочка, которая подразделяется на наружную и внутреннюю.

- У птиц и млекопитающих имеются три оболочки мозга: твердая, паутинная и мягкая.

Оболочки спинного мозга

Пространства

- Эпидуральное
- Субдуральное
- Субарахноидальное
  - Ликвор

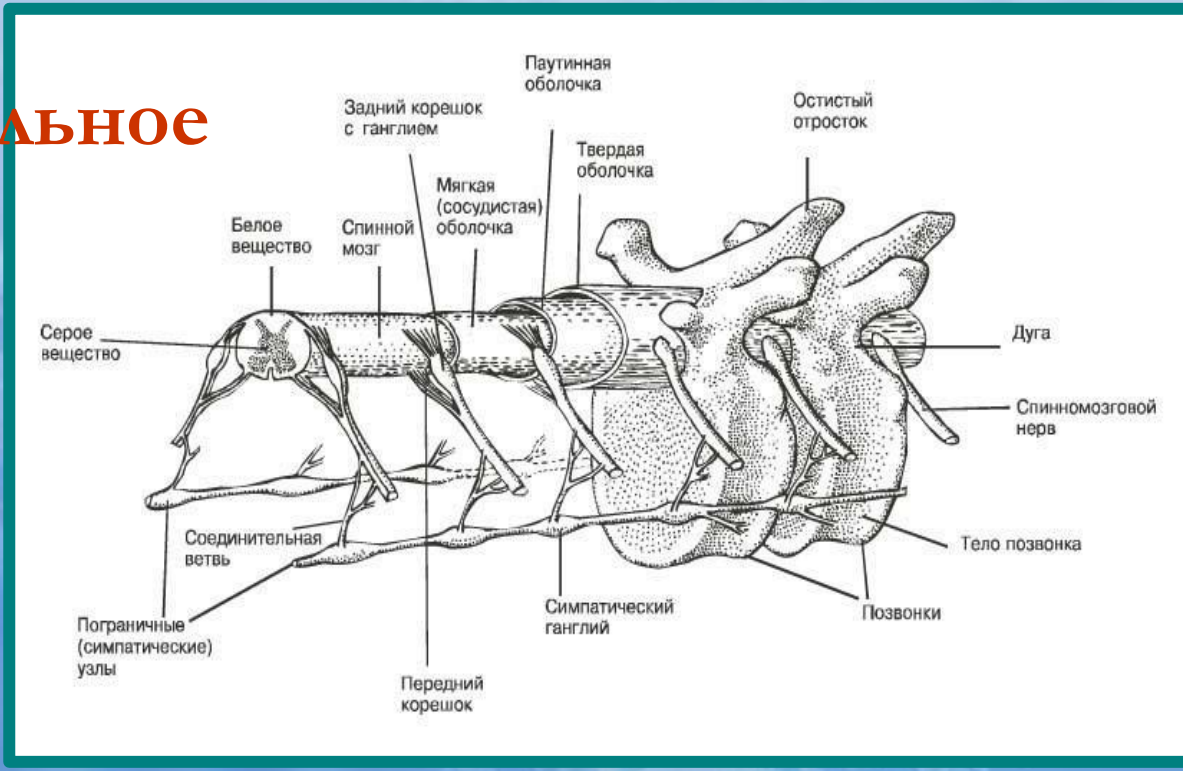

Твердая оболочка спинного мозга

эпидуральное пространство содержит:

- рыхлую волокнистую соединительную ткань, содержащую жировую ткань;
- внутреннее позвоночное венозное сплетение.

Твердая оболочка спинного мозга

- построена за счет плотной волокнистой соединительной ткани с продольными соединительнотканными пучками (соответственно механическим тягам, при движениях позвоночного столба);

- обильно снабжена кровью, хорошо иннервирована чувствительными ветвями от спинномозговых нервов.

Твердая оболочка спинного мозга

- прикреплена к надкостнице позвоночного канала передними, дорсальными и латеральными связками.

Паутинная оболочка спинного мозга

- тонкая, полупрозрачная, но плотная;
- её основа - сетчатая соединительная ткань с клетками различной формы;
- покрыта плоскими клетками, напоминающими мезотелий или эндотелий.

Мягкая, или сосудистая, оболочка спинного мозга

- состоит из наружного продольного и внутреннего кругового слоя пучков соединительнотканных коллагеновых волокон;
- они сращены друг с другом и с мозговой тканью;
- в толще мягкой оболочки - сеть кровеносных сосудов, оплетающих мозг.

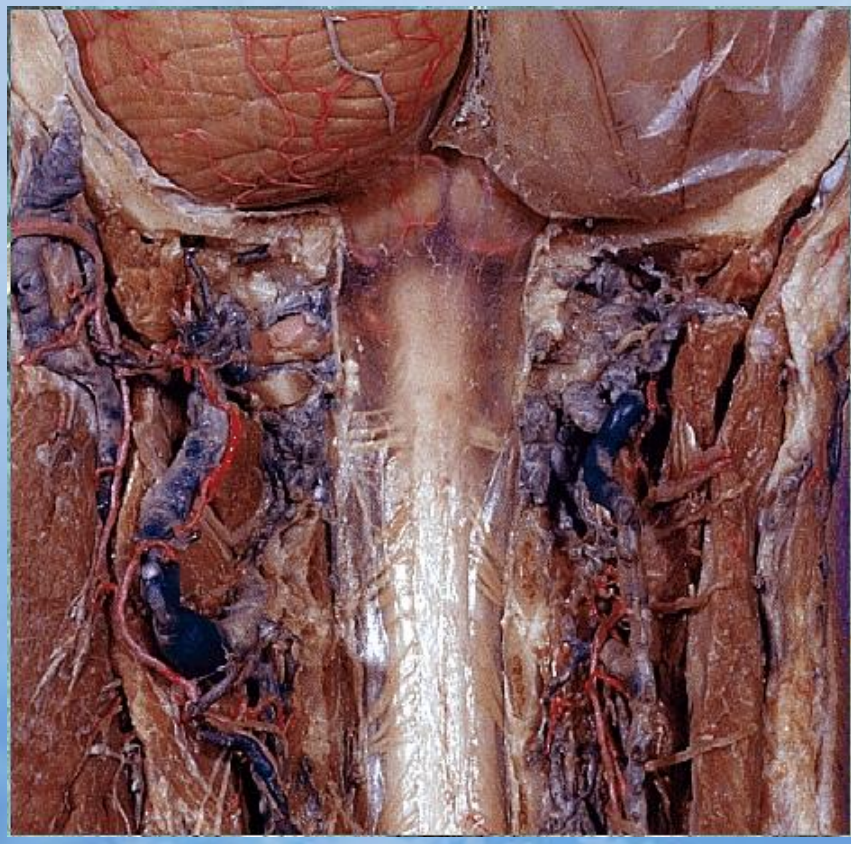

Твердая оболочка головного мозга

- это волокнистая пластинка, прилегающая к внутренней поверхности черепа;
- является одновременно наружной оболочкой головного мозга и надкостницей, выстилающей полость черепа;
- складывается из наружного и внутреннего листков, сросшихся друг с другом.

внутричерепные отростки твердой оболочки головного мозга:

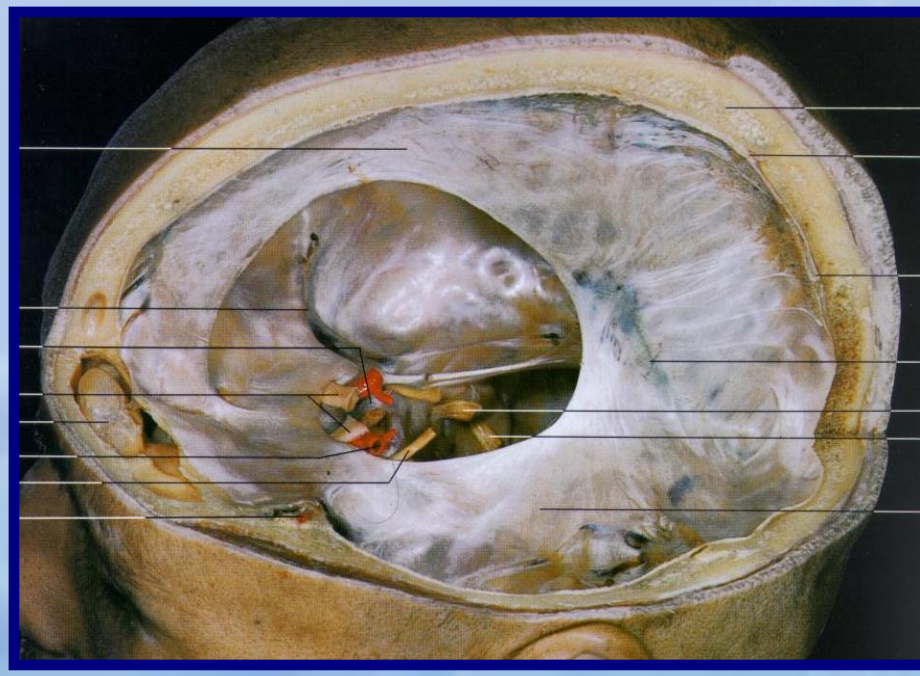

- серп большого мозга,
- серп мозжечка,
- намет мозжечка,
- диафрагма турецкого седла,
- складки, прикрывающие правый и левый полулунный узел,
- складки возле обонятельных луковиц.

Синусы твердой мозговой оболочки головного мозга

- выстланы только эндотелием;
- внутренняя их поверхность местами покрыта тяжами – перекладинами;
- между ними выступают в просвет пазух пахионовы грануляции.

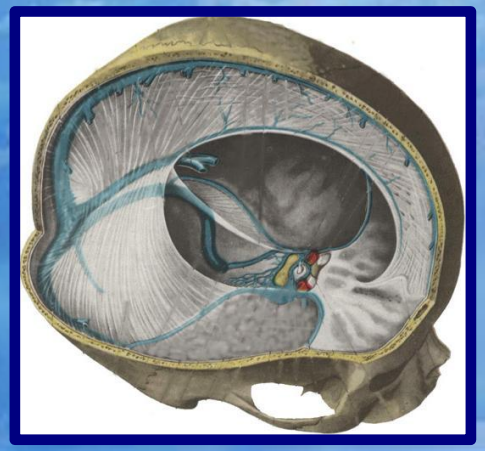

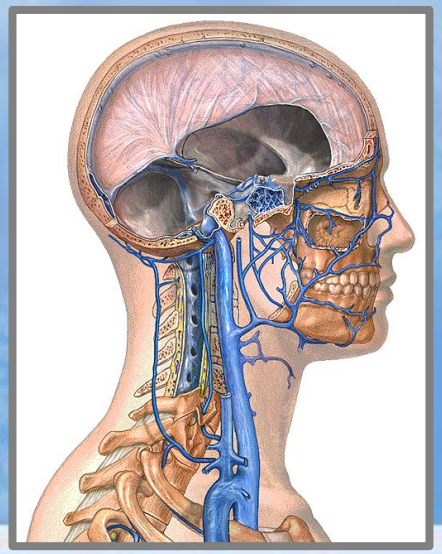

Топографически венозные синусы можно разделить на две основные группы:

1) пристеночные, находящиеся в составе несвободных краев внутричерепных отростков твердой оболочки (синусы, которые непосредственно примыкают к стенке черепа);
2) синусы, входящие в состав свободных краев внутричерепных отростков твердой оболочки (не прилежащие к стенке черепа).

Венозные синусы

- *верхний сагиттальный*
- *нижний сагиттальный*
- *поперечный*
- *сигмовидный*
- *пещеристый*
- *межпещеристый*
- *клиновидно-теменной*
- *верхний и нижний каменистый*

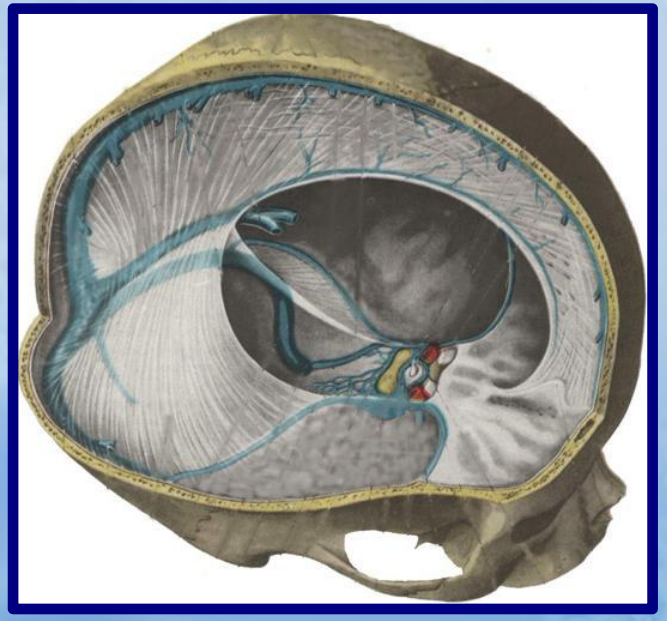

Отток крови от синусов

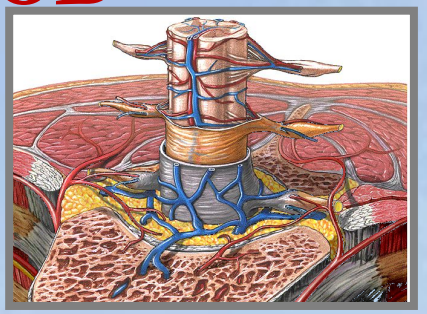

- собственные вены (базилярное сплетение и затылочный синус);
- во внутреннюю яремную вену;
- через диплоические вены;
- венозные выпускники, или эмиссарии.

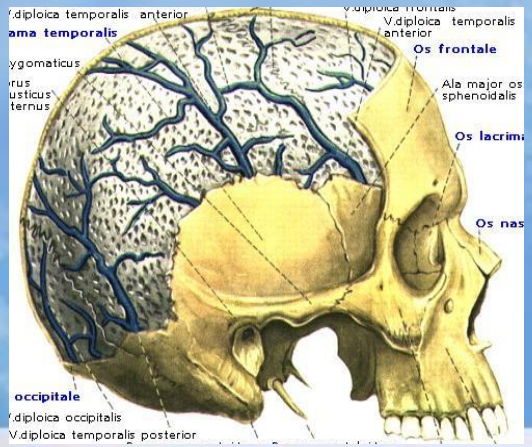

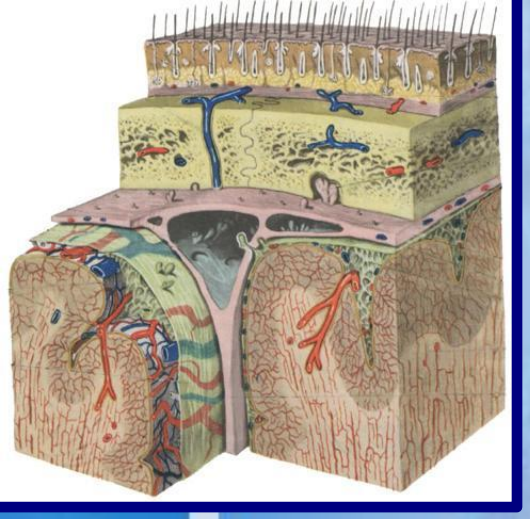

Паутинная оболочка

- покрывает головной мозг в целом;
- образуются расширения подпаутинного пространства - цистерны

Мягкая мозговая оболочка

содержит сосудистые сплетения, которые осуществляют ультрафильтрацию и секрецию спинномозговой жидкости из крови в полость желудочков.

Ликвор

- Среда для мозга
- Механическая защита
- Гематоэнцефалический барьер

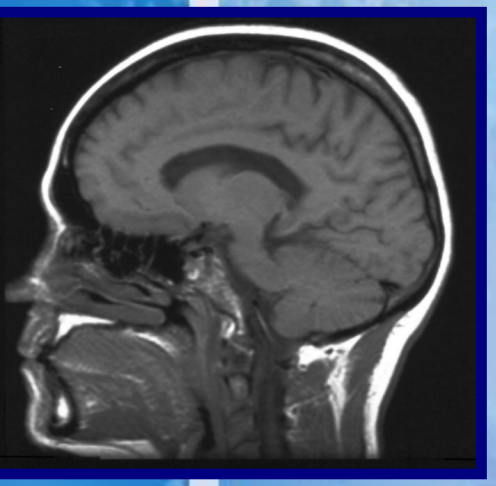

Сосудистые сплетения

Боковые желудочки

Манроево отверстие

Третий желудочек

Водопровод

Четвертый желудочек

- **Отверстия**
  - **Маженди** (сообщение IV желудочка и мозжечково-мозговой цистерны)
  - **Лушка** (боковые углубления IV желудочка
- **Подпаутинное пространство**
- **Пахионовые грануляции**
- **Синусы твердой оболочки**
- **Кровеносные сосуды (вены)**

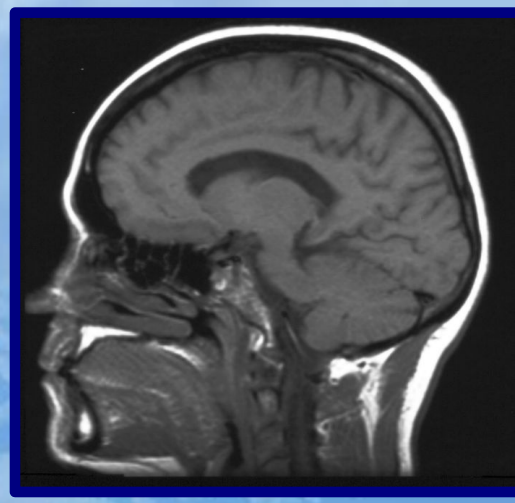

источники спинномозговой жидкости:

- сосудистые сплетения,
- сосудистые адвентициальные пространства по всей поверхности мозга,
- по нервным стволам тканевая жидкость непрерывно течет в щелях эндоневрия

Отток спинномозговой жидкости

- в венозную систему оболочек мозга;
- оттекает в корни лимфатической системы (через лимфатическую систему носовой полости)

Спинномозговая пункция

- Поясничный прокол (между L III и L IV или L II и L III)
- Цистеральный прокол (большая цистерна)

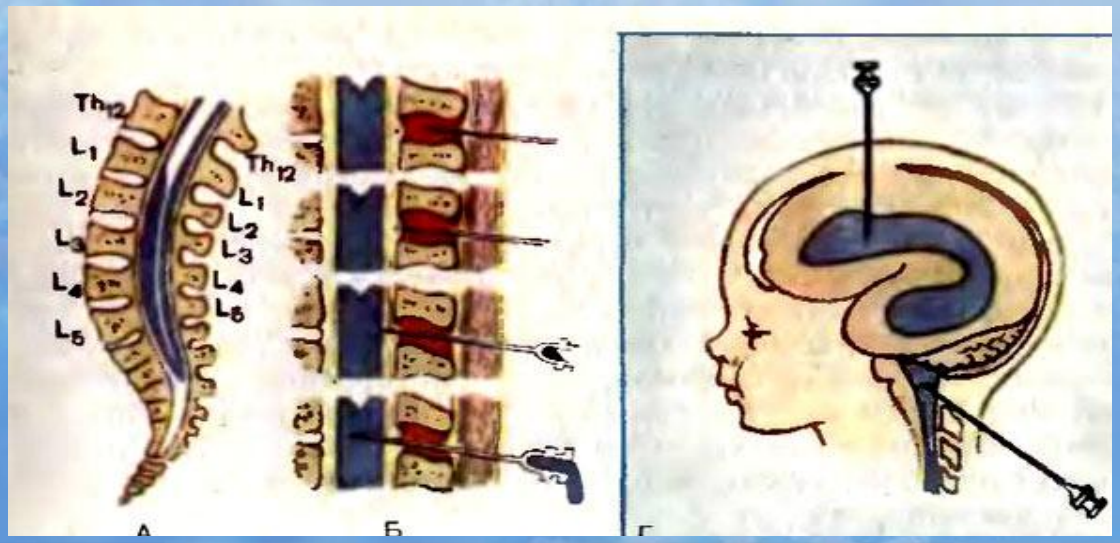

Органы чувств

Функции нервной системы

- Организм - единое целое
- Связь с внешней средой

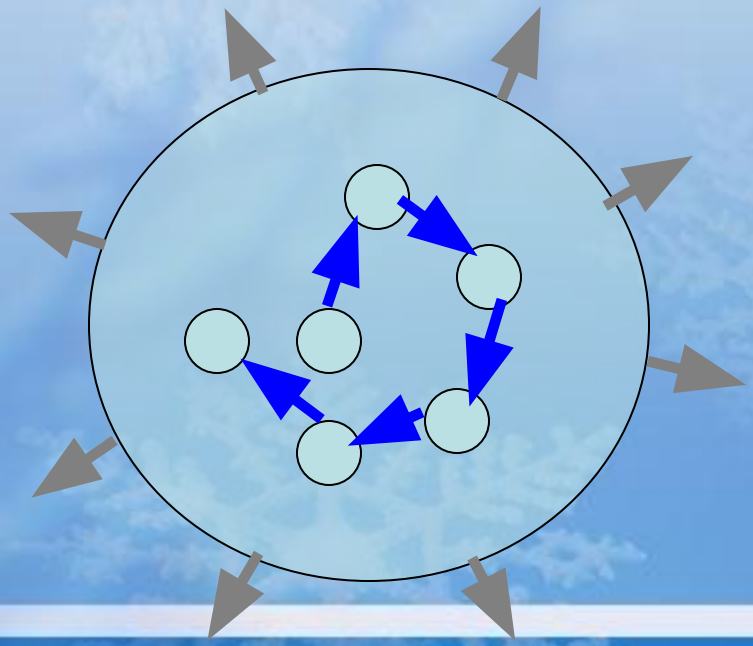

Анализаторы обеспечивают связь с

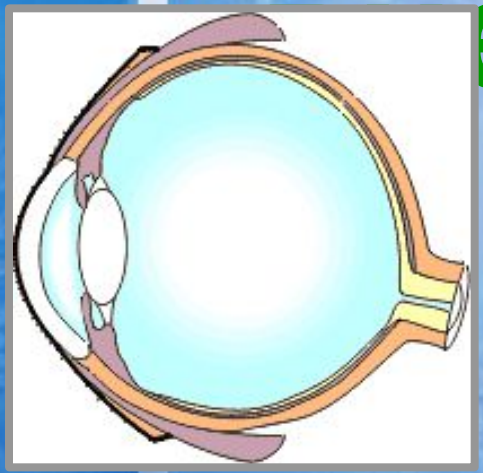

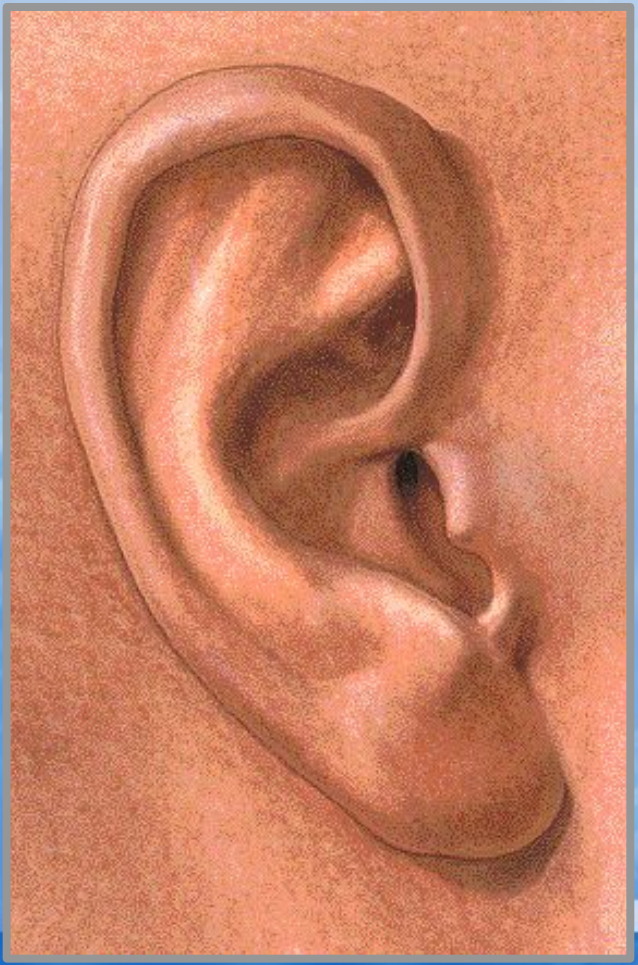

Анализатор

- Комплекс нервных структур
- Локализован на разных этажах нервной системы
- Контролирует одну функцию

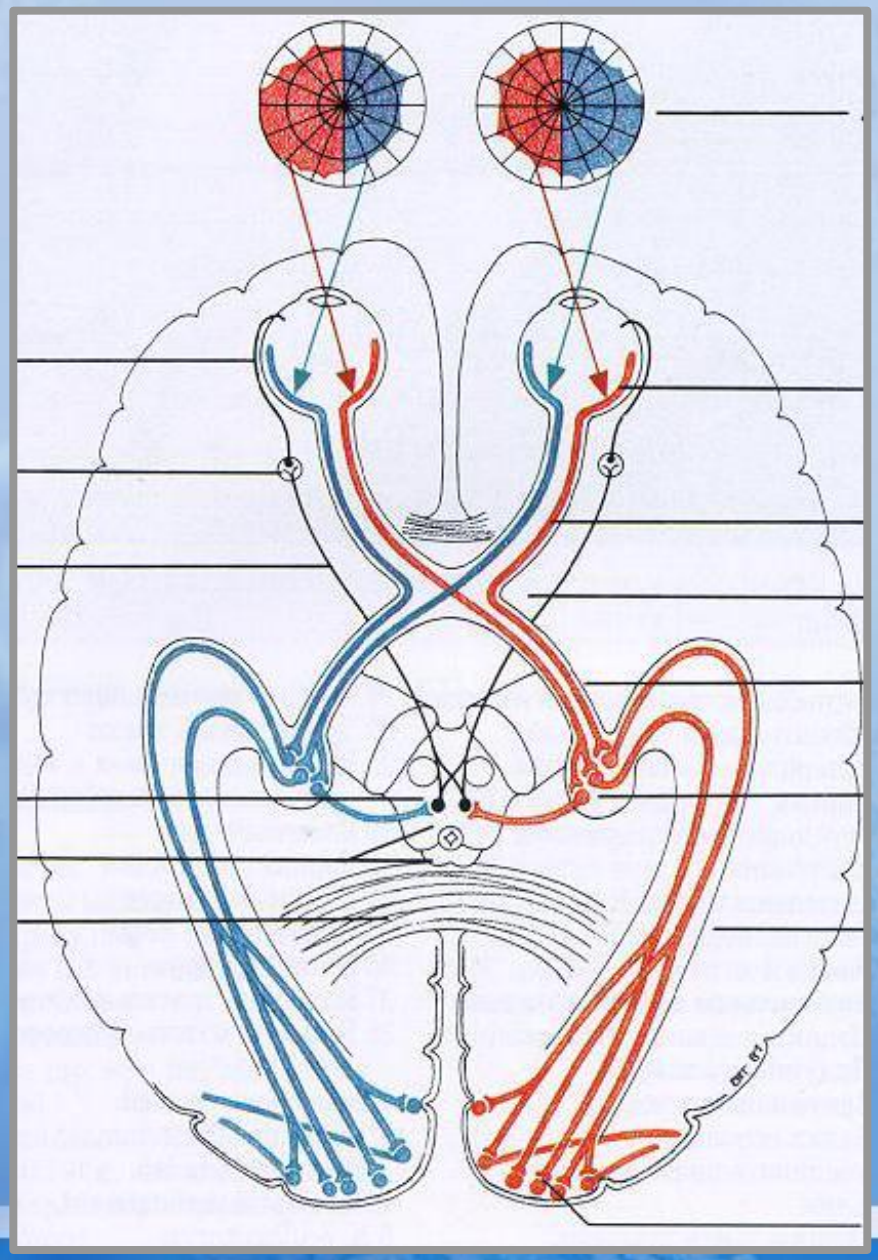

Анализатор

- Рецептор
- Кондуктор
- Подкорковый центр
- Корковый центр

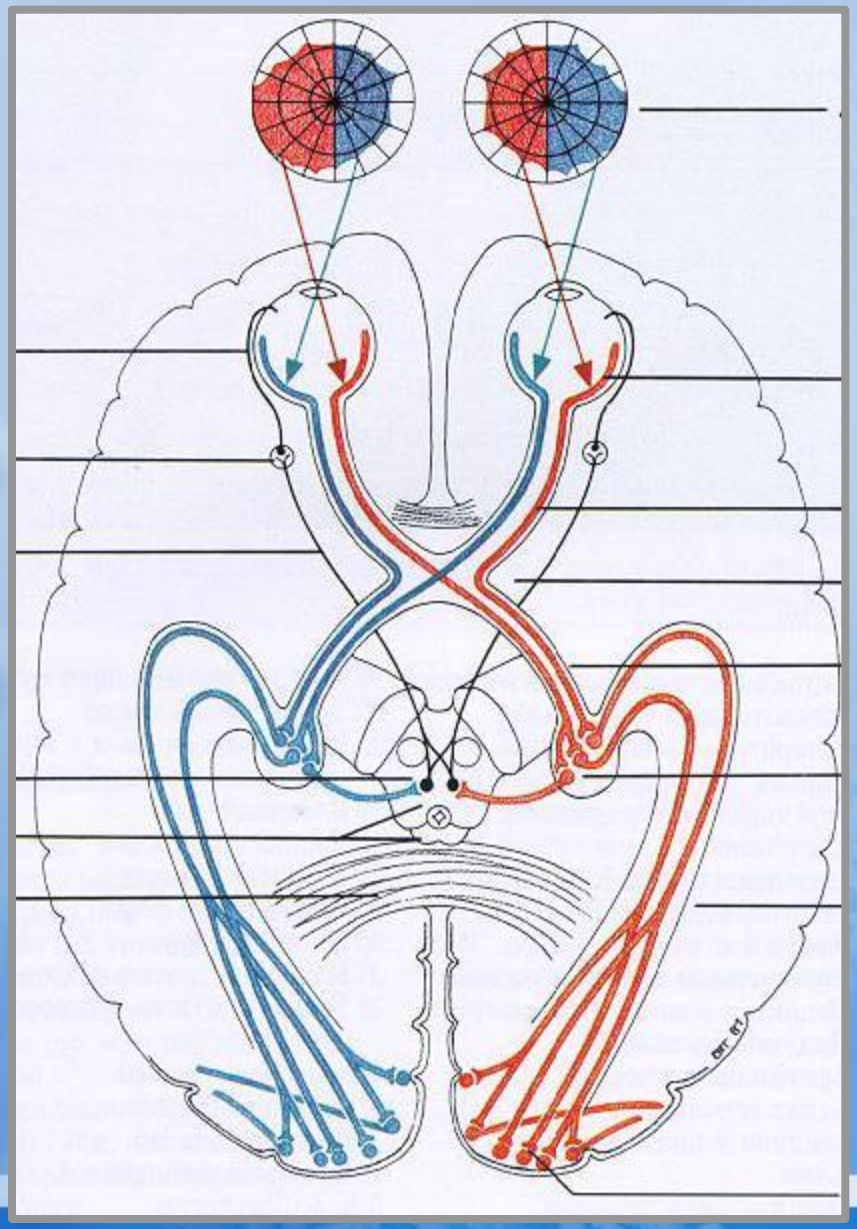

Рецептор

- Общее строение для всего живого мира
- Основная часть органа чувств
- Трансформирует энергию раздражителя в нервный импульс
- Концевой отдел дендрита



Рецептор

- Первичный анализ информации
  - Строгая специфичность
  - Один вид информации
- При потере одного рецептора развивается другой

Классификация рецепторо

- *Экстерорецепторы*
- *Интерорецепторы*
- *Рецепторы мышечно-суставного чувства*

- **Дистантные**
- **Контактные**

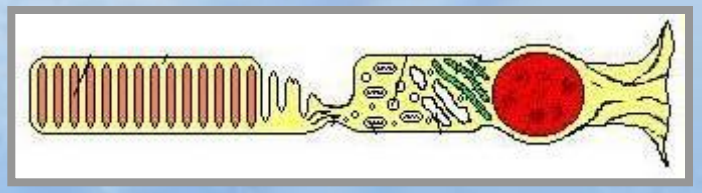

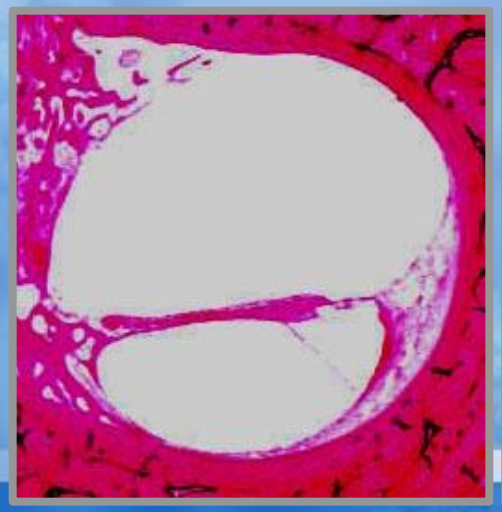

Экстерорецепторы

- Слух
- Статокинетические
- Зрение
- Обоняние
- Вкус
- Осязание

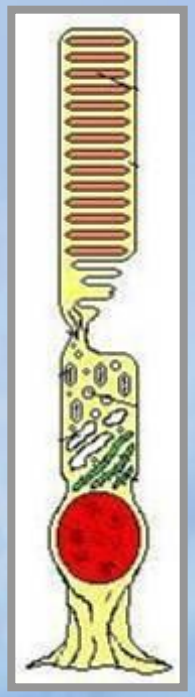

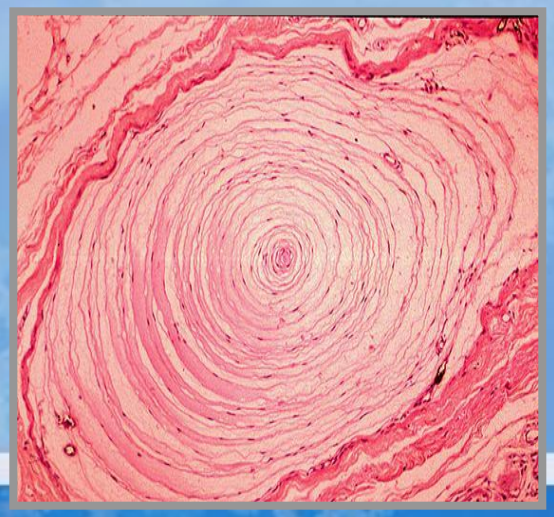

Орган чувств

- Это орган
- Рецепторы бывают простые и окруженные вспомогательным аппаратом
- Обладает оптимальными условиями для восприятия энергии раздражителя

Типы людей (Низами)

- Информация вошла и вышла
- Информация вошла и не вышла
- Информация вошла и принята

Орган зрения

Глазное яблоко

Проводящий путь

Вспомогательный аппарат

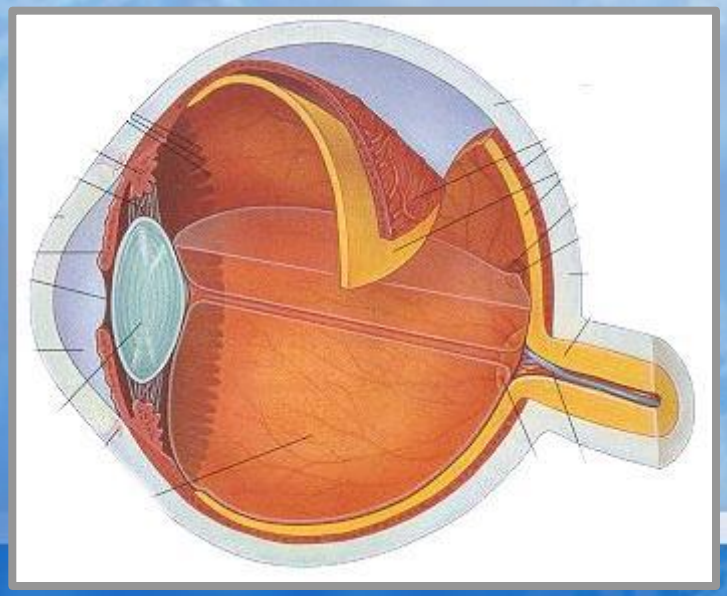

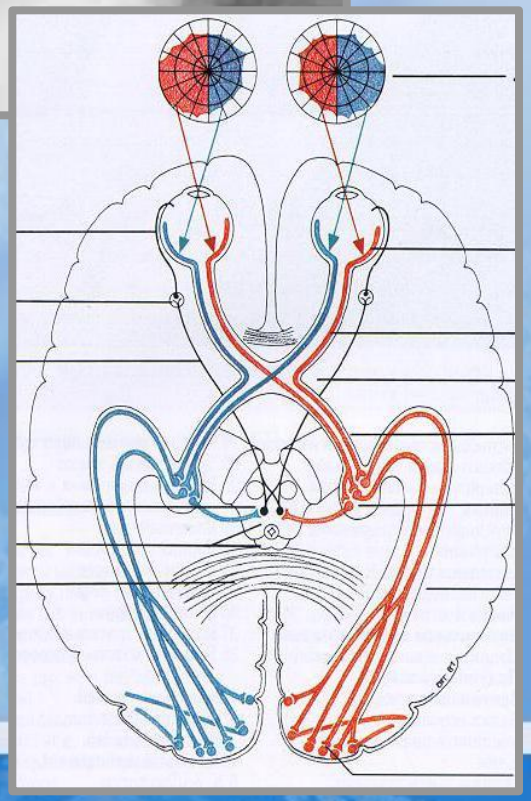

Глазное яблоко

- Оболочки
  - Склера
  - Белочная
  - Роговица
- Ядро

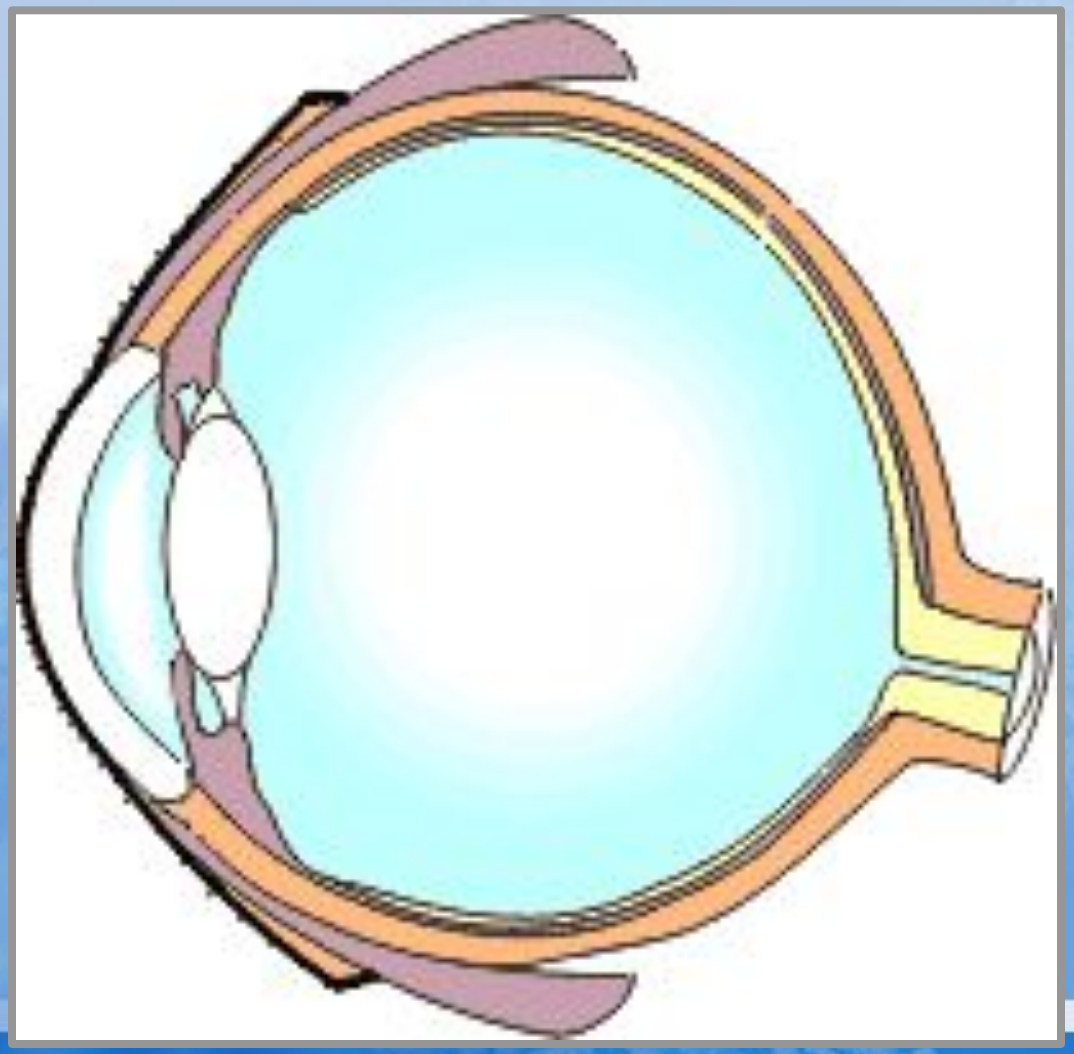

Глазное яблоко

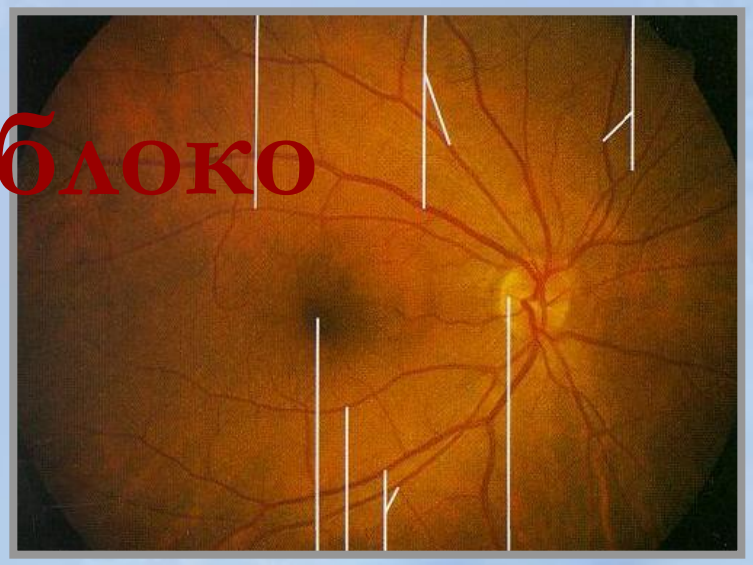

- Сетчатка
- Сосудистая оболочка
  - Собственно сосудистая
  - Ресничное тело
  - Радужка

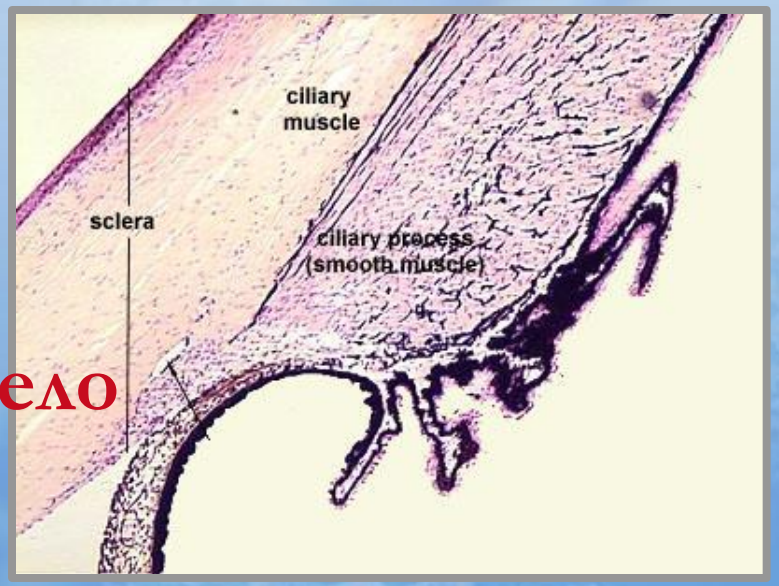

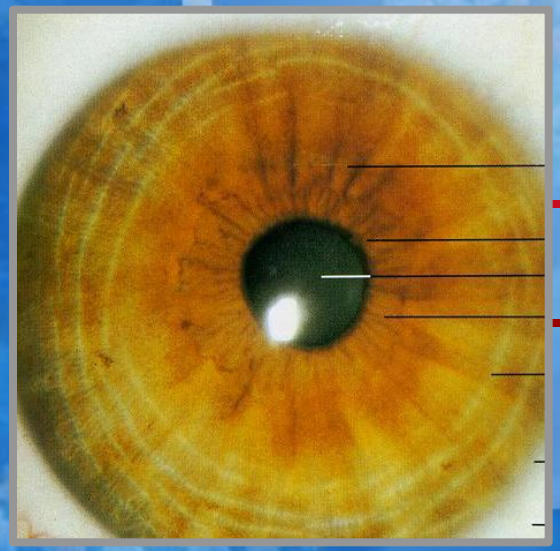

Вспомогательный аппарат

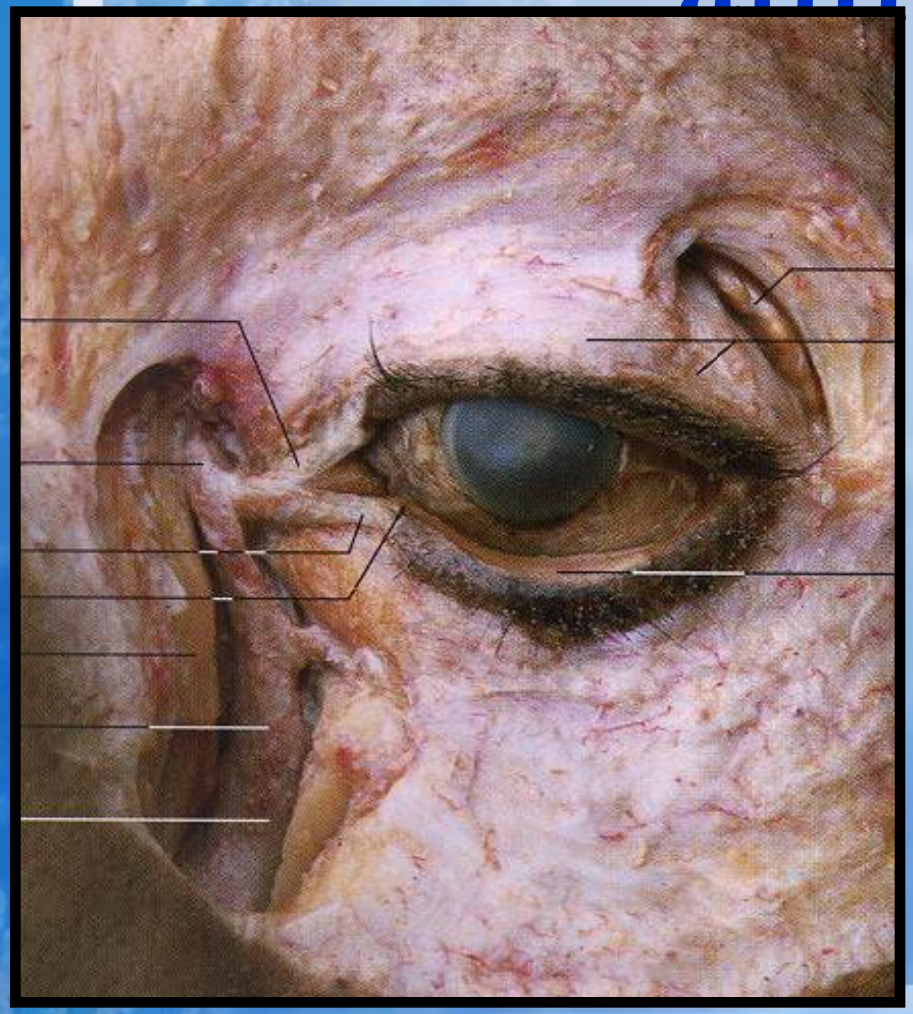

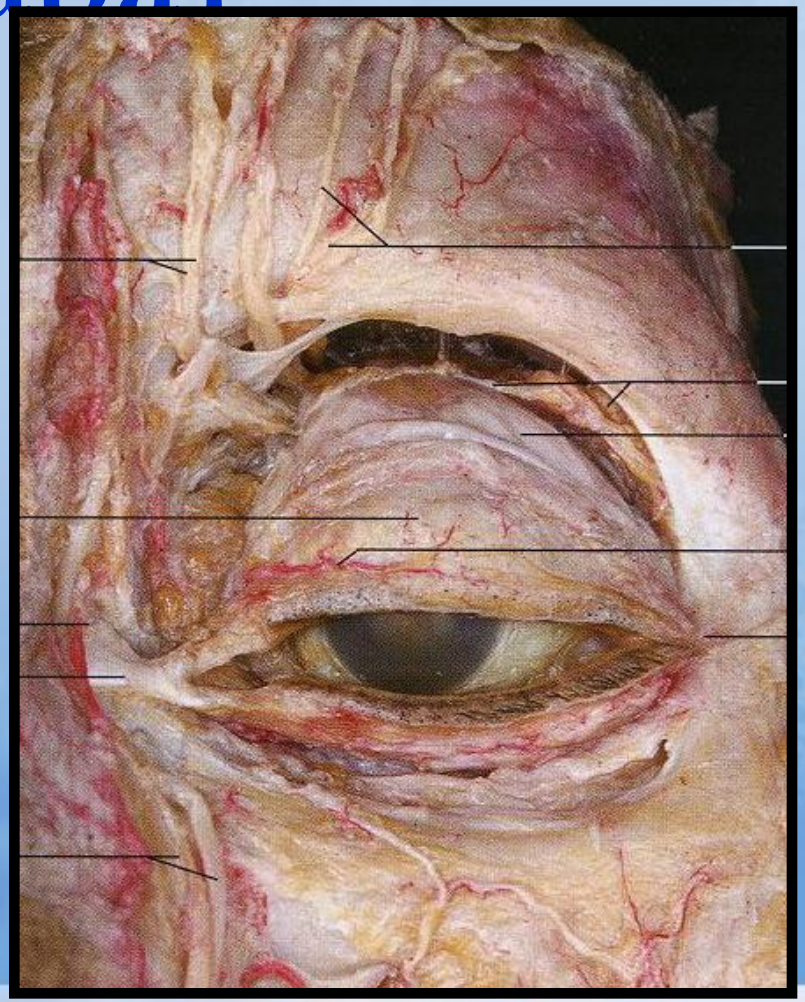

Проводящий путь (схема)

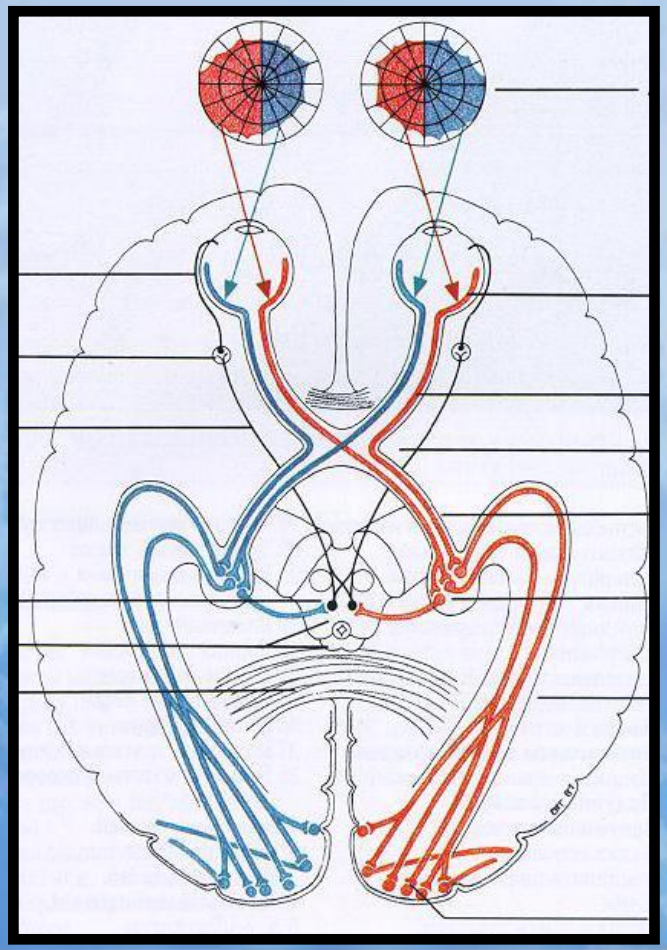

Орган слуха и равновесия

- Внутреннее ухо
- Среднее ухо
- Наружное ухо

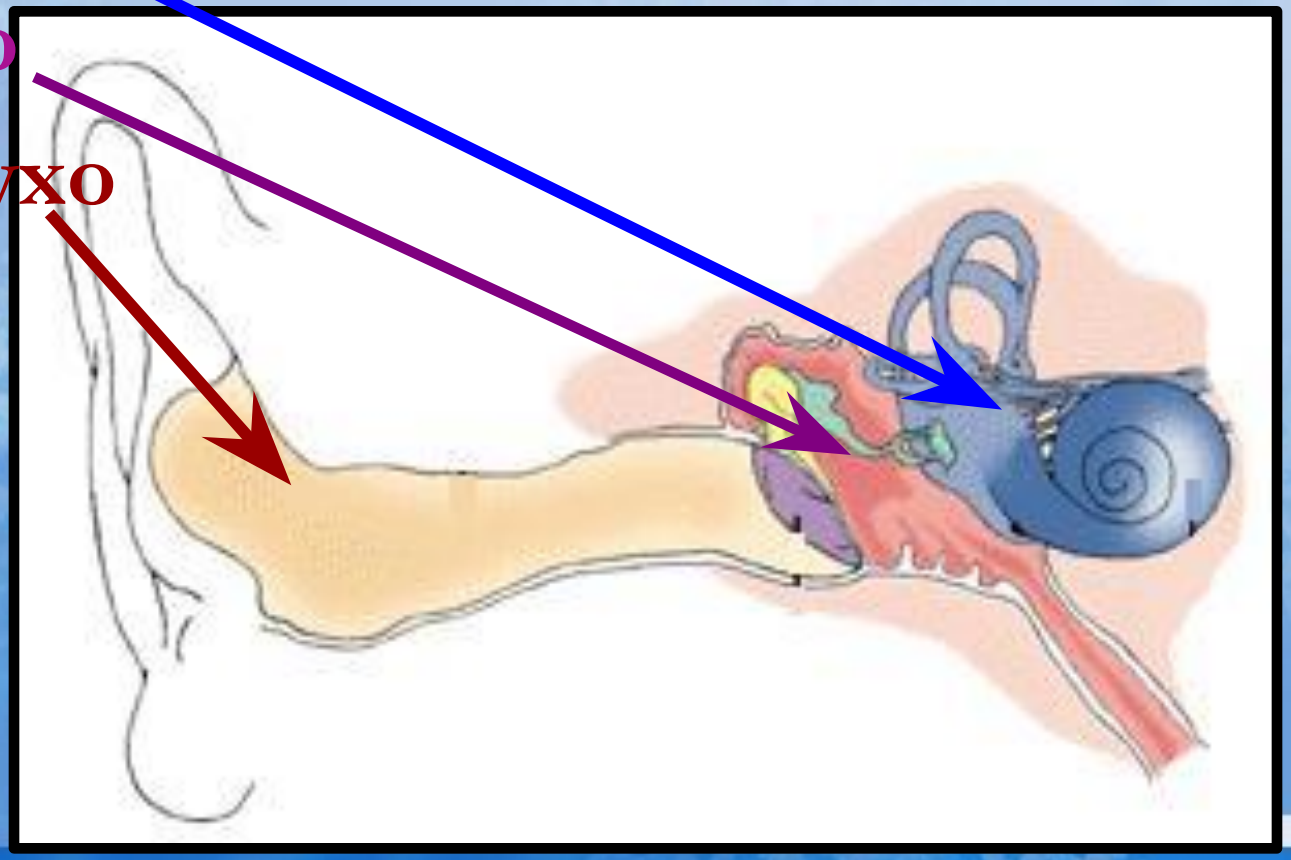

Схема проведения звука

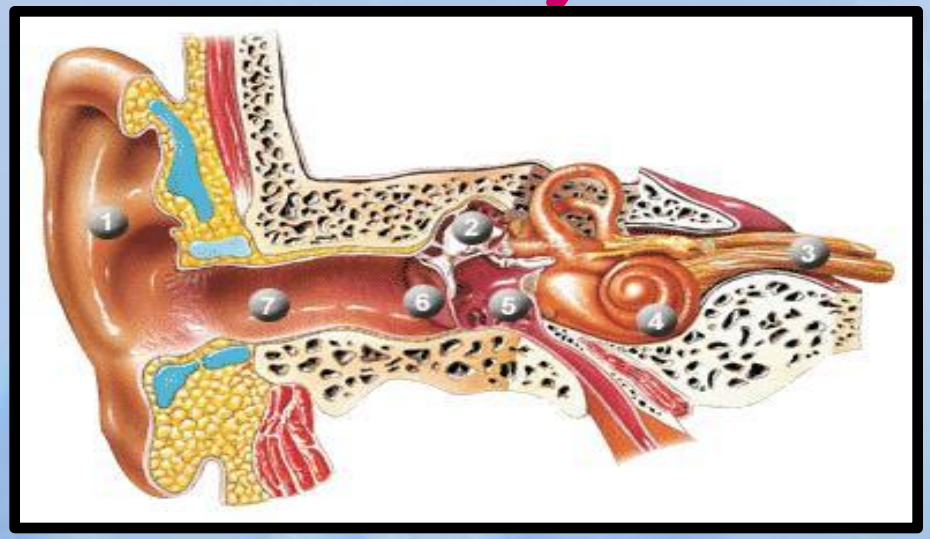

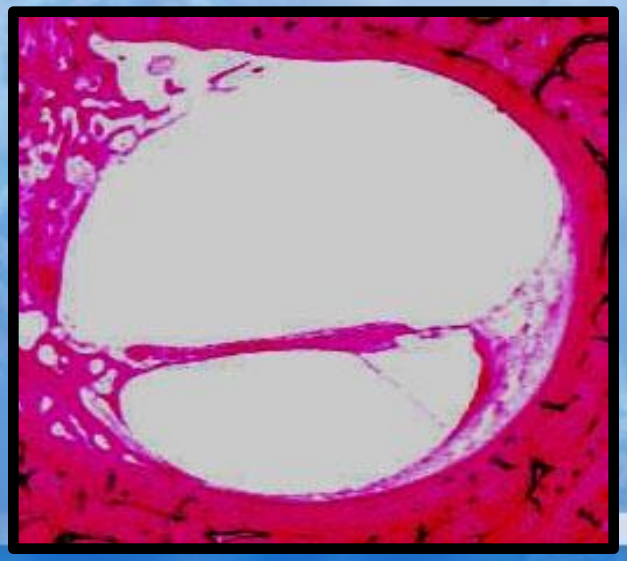

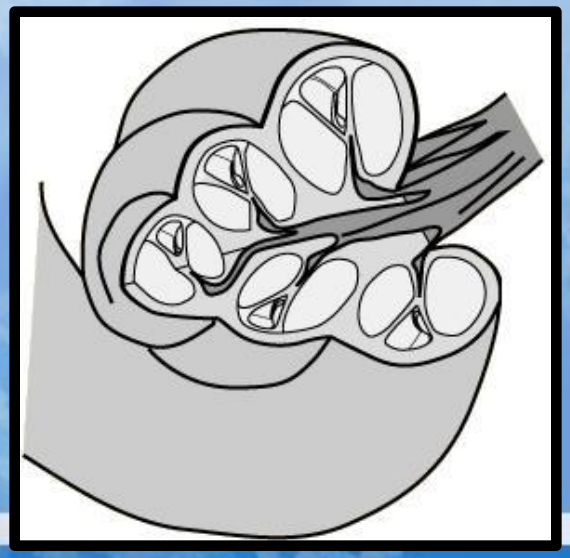

Проводящий путь

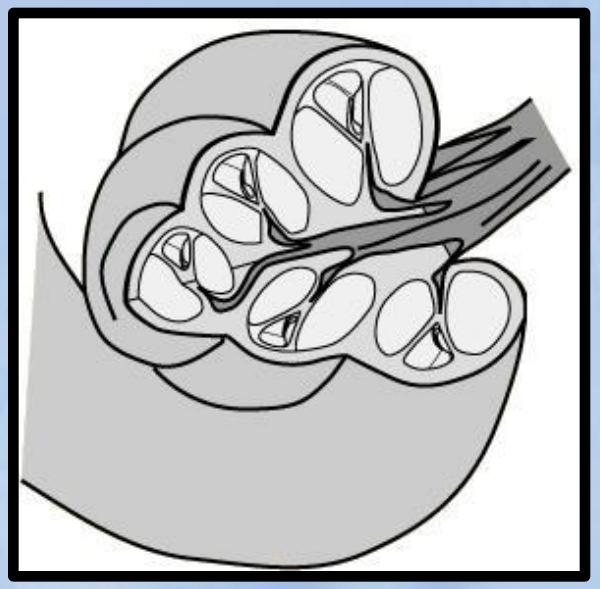

- Слуховой анализатор
- Статокинетический анализатор

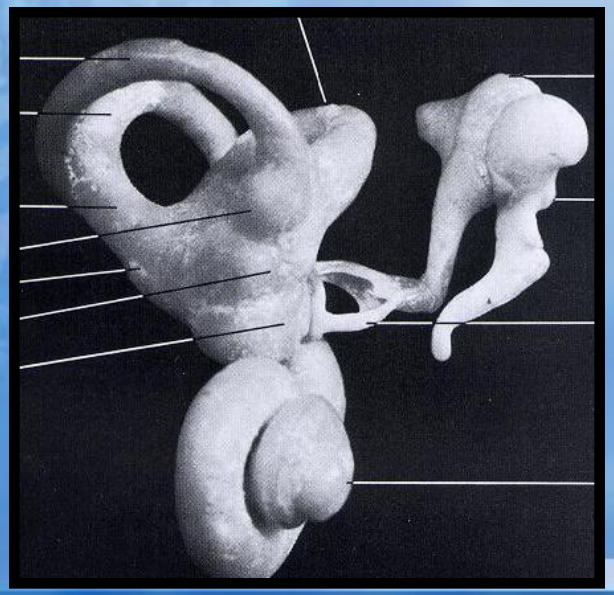

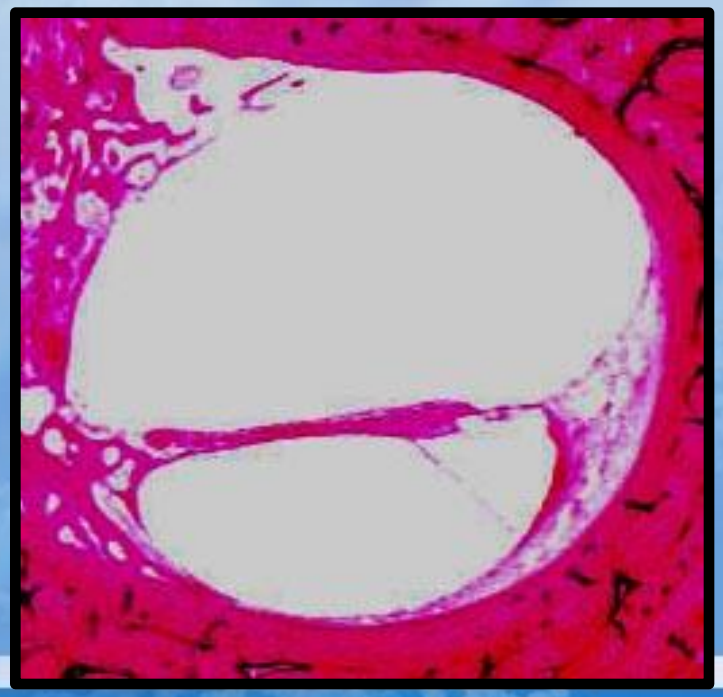

Вкусовой анализатор

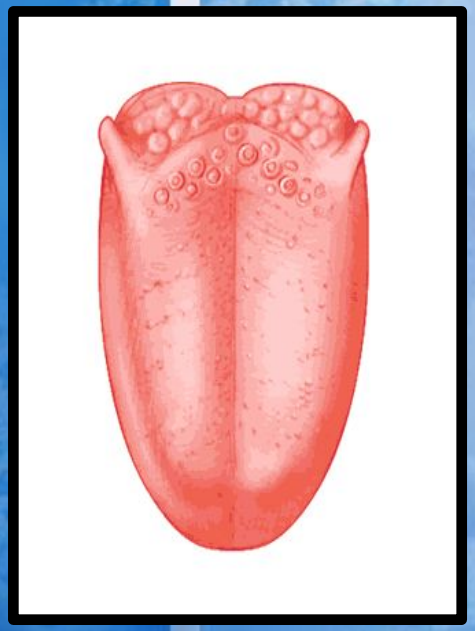

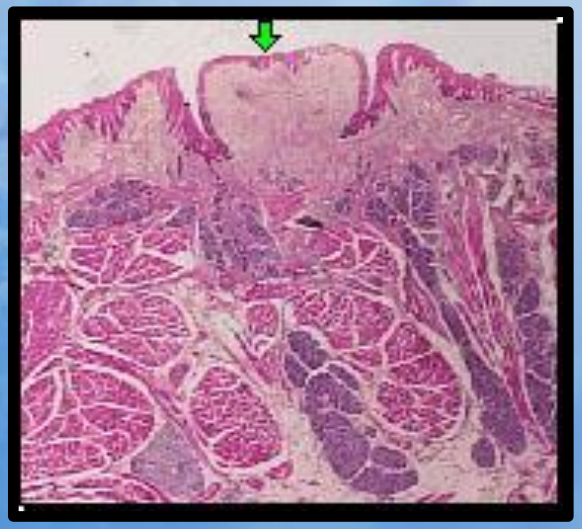

Анализатор кожной чувствительности (осязание)