Обратимое повреждение клеток и тканей. Внеклеточные изменения.

Внеклеточные или **<u>стромально-сосудистые</u>** дистрофии – это дистрофии, которые развиваются в строме органа или в стенке сосудов.

Стромально-сосудистые дистрофии:

- Белковые;
- Жировые;
- Углеводные.

Белковые стромально-сосудистые дистрофии

1) Мукоидное набухание;
2) Фибриноидное набухание;
3) Гиалиноз;
4) Амилоидоз.

Мукоидное набухание – *поверхностная и обратимая дезорганизация соединительной ткани.*

Причины:

1) ифекционно-аллергические заболевания;
2) Группа ревматических болезней;
3) атеросклероз.

Локализация: стенка сосудов, клапаны сердца, строма органов.

Мукоидное набухание

Механизм:

Под действием патогенного фактора в соединительной ткани происходит перераспределение глюкозаминогликанов, которые повышают проницаемость сосудистой стенки и притягивают на себя белковую жидкость. Происходит пропитывание основного вещества и коллагеновых волокон.

Мукоидное набухание

Макроскопически: ткань не изменена;

Микроскопически: при окраске толуидиновым синим развивается феномен *метохромазии* (цвет красителя с синего изменяется на розово-фиолетовый).

Исход: восстановление структуры или переход в фибриноидное набухание.

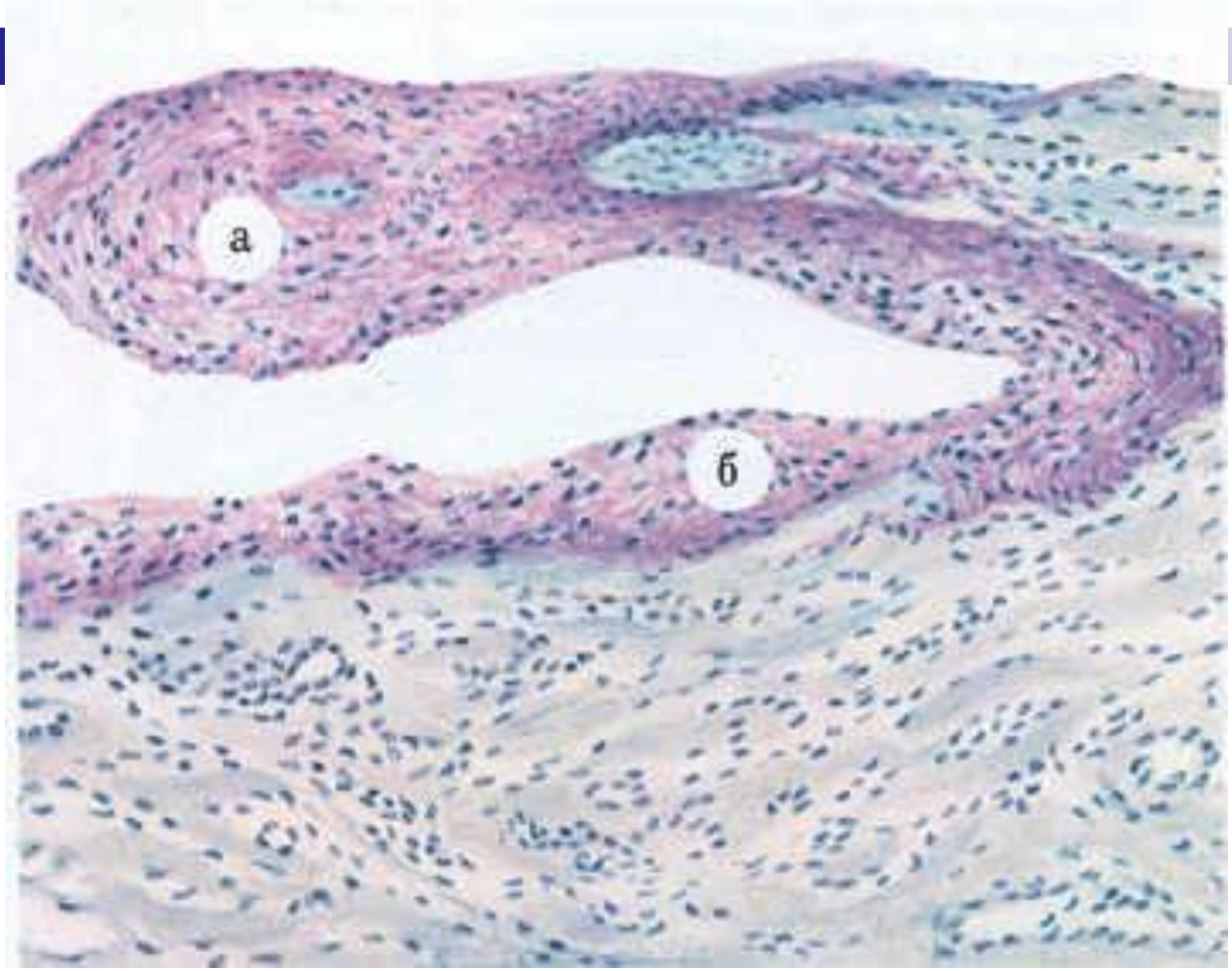

<u>Мукоидное набухание клапана сердца при ревматизме.</u> Сердечный клапан (а) и париетальный эндокард (б) резко метахроматичны, что свидетельствует о накоплении в тканях кислых мукополисахаридов (гиалуроновой и хондроитинсерной кислот). Окраска толуидиновым синим.

Фибриноидное набухание

Глубокая и необратимая дезорганизация соединительной ткани с деструкцией основного вещества и коллагеновых волокон, повышением сосудистой проницаемости и образованием *фибриноида.*

Фибриноидное набухание

Причины:

1) ифекционно-аллергические заболевания;
2) Группа ревматических болезней;
3) атеросклероз.

Локализация: стенка сосудов, клапаны сердца, строма органов.

Фибриноидное набухание

Макроскопически: ткань не изменена;

Микроскопически: исчезает феномен метохромазии, можно увидеть утолщенные, в состоянии деструкции коллагеновые волокна.

Исход: фибриноидный некроз, или склероз, или гиалиноз.

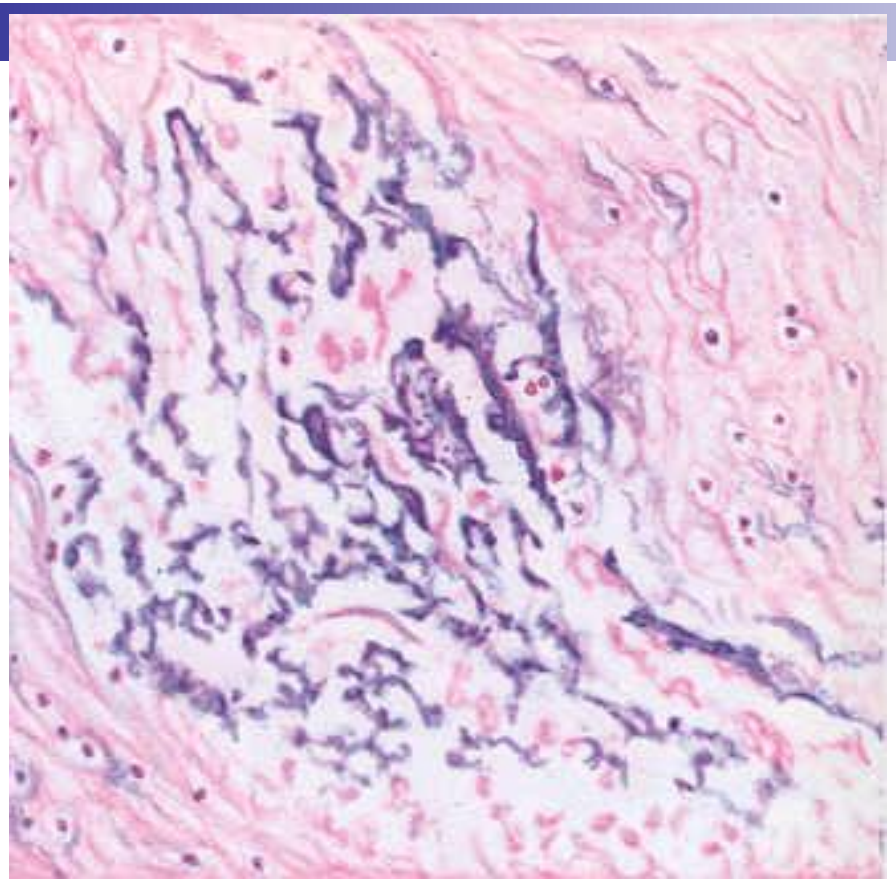

<u>Фибриноидное набухание соединительной ткани при ревматизме.</u> В очаге дезорганизации соединительной ткани коллагеновые волокна окрашиваются по Вейгерту,подобно фибрину, в синий цвет(фибриноид).

Гиалиноз

Это стромально-сосудистый диспротеиноз с образованием вне клеток белка гиалина.

<u>По распространенности:</u>

1) Общий (гиалиноз сосудов);
2) Местный (гиалиноз собственно соединительной ткани).

Общий гиалиноз

Возникает при гипертонической болезни, гипоксических состояниях, ревматических болезнях.

Единственный процесс, предшествующий сосудистому гиалинозу – плазмопропропитывание.

Общий гиалиноз

Поражаются артериолы.

<u>Механизм:</u> накопление белков плазмы под эндотелием мелких сосудов и образование гиалина.

Виды сосудистого гиалина

1) **Простой:** состоит из белков плазмы. Образуется при гипертонической болезни, атеросклерозе.
2) **Липогиалин:** в состав кроме белков плазмы входят липиды. Образуется при сахарном диабете.
3) **Сложный:** кроме белков плазмы включает в себя иммунные комплексы, фибрин, разрушенное фибриноидное вещество и коллагеновые волокна.

Общий гиалиноз

Макроскопически: микроартериола имеет вид толстостенных трубочек с суженным просветом.

Микроскопически: стенка артериол резко утолщена, гомогенна, просвет сужен.

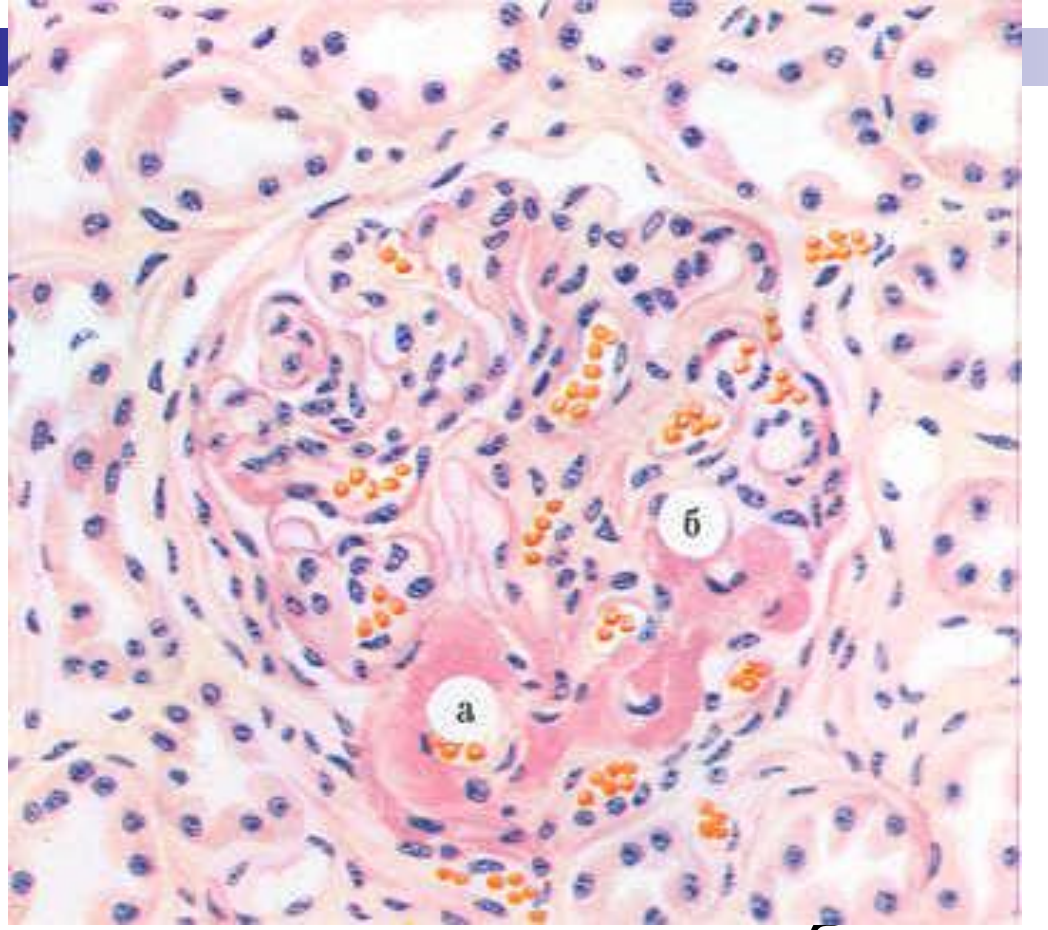

Гиалиноз сосудов почечного клубочка при гипертонической болезни.

а - приносящая артериола с резко утолщенной гомогенной стенкой и суженным просветом, б - гиалинизированные капиллярные петли клубочка.

Местный гиалиноз

Может развиваться в рубцах, спайках, в участках склероза, в капсуле органа, на дне хронической язвы.

Процессы, предшествующие гиалинозу:

- Фибриноидное набухание;
- Фибриноидный некроз;
- Склероз;
- Хроническое воспаление.

Исход: необратим.

Амилоидоз – это стромально-сосудистая белковая дистрофия с образованием в межуточной ткани сложного аномального белка — амилоида.

ТЕОРИИ ПАТОГЕНЕЗА АМИЛОИДОЗА:

1. **Иммунологическая** (*амилоид* – продукт реакции *антиген* + *антитело*);

1. **Теория клеточной локальной секреци**и (*амилоид* рассматривается, как *продукт секреции клеток ретикуло-эндотелиальной системы*);

1. **Мутационная** (клетки организма *в результате трансформации* начинают синтезировать аномальный белок – *амилоид*)

СТАДИИ ОБРАЗОВАНИЯ АМИЛОИДА:

1. **Клеточная трансформация с образованием амилоидобластов.**

Трансформироваться могут:

- *макрофаги;*
- *эндотелиоциты;*
- *клетки ретикуло-эндотелиальной системы;*
- *клетки мезагия;*
- *клетки Купфера;*
- *кардиомиоциты.*

СТАДИИ ОБРАЗОВАНИЯ АМИЛОИДА:

2. Синтез фибриллярного белка

3. Агрегация фибрилл.

4. Соединение этих фибрилл с белками плазмы и хондроитисульфатами соединительной ткани.

СТРОЕНИЕ АМИЛОИДА:

1. **F-компонент** – фибриллярный белок, образующийся внутри клетки

1. **P – компонент** – плазменный компонент

1. **Хондроитинсульфаты соединительной ткани**

ЛОКАЛИЗАЦИЯ АМИЛОИДА:

- В стенках сосудов;
- В строме органа;
- Под собственной оболочкой железистых структур.

КЛАССИФИКАЦИЯ АМИЛОИДОЗА:

В зависимости от пораженного органа:

- *кардиопатические*
- *нефропатические*
- *эпинефротические и т.д.*

В зависимости от причины развития:

1. **Идиопатический (первичный или системный)** – причина не установлена

Чаще всего первичным амилоидозом поражаются органы ССС и ЖКТ.

КЛАССИФИКАЦИЯ АМИЛОИДОЗА:

2. **Вторичный (приобретенный) –**

развивается как осложнение хронических, длительно текущих инфекций, таких как:

- *туберкулёз*
- *сифилис*
- *бронхоэктатическая болезнь*
- *остиомиелит*

Вторичным амилоидозом чаще всего поражаются печень, почки, селезенка, надпочечники.

КЛАССИФИКАЦИЯ АМИЛОИДОЗА:

3. **Наследственный** – чаще всего развивается у древних народностей как наследственная патология с преимущественным поражением почек.

4. **Старческий** – поражается поджелудочная железа, сосуды, головной мозг, сердце, но его проявления незначительно выражены.

5. **Локальный опухолевидный амилоидоз.**

ОКРАСКИ НА АМИЛОИД:

Для выявления амилоида микроскопически используют красители:

- **Конго красный** - *элективная методика (в результате окрашивается только амилоид в красный цвет)*

- Метиловый фиолетовый
- Генциановый фиолетовый
- Йодистый зеленый

дают феномен метахромазии (красное окрашивание)

Наиболее часто встречается амилоидоз почек, печени и селезенки. Несколько реже встречается амилоидоз сердца, щитовидной железы, языка, желудка и др.

АМИЛОИДОЗ ПОЧЕК

Макроскопически: *большая сальная почка.*

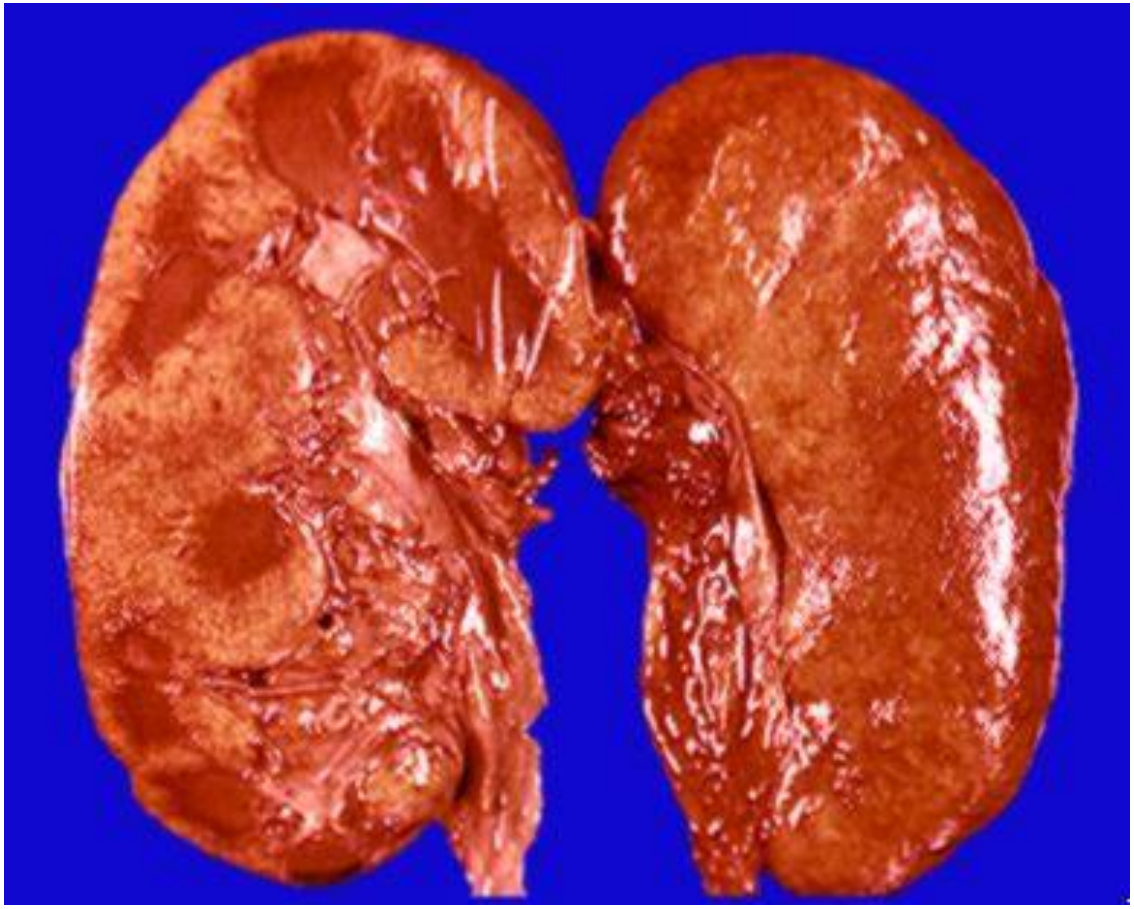

АМИЛОИДОЗ ПОЧЕК

На микропрепарате: Амилоид откладывается в строме сосудов, клубочков, в базальной мембране канальцев и в строме органа.

Аутопсия:

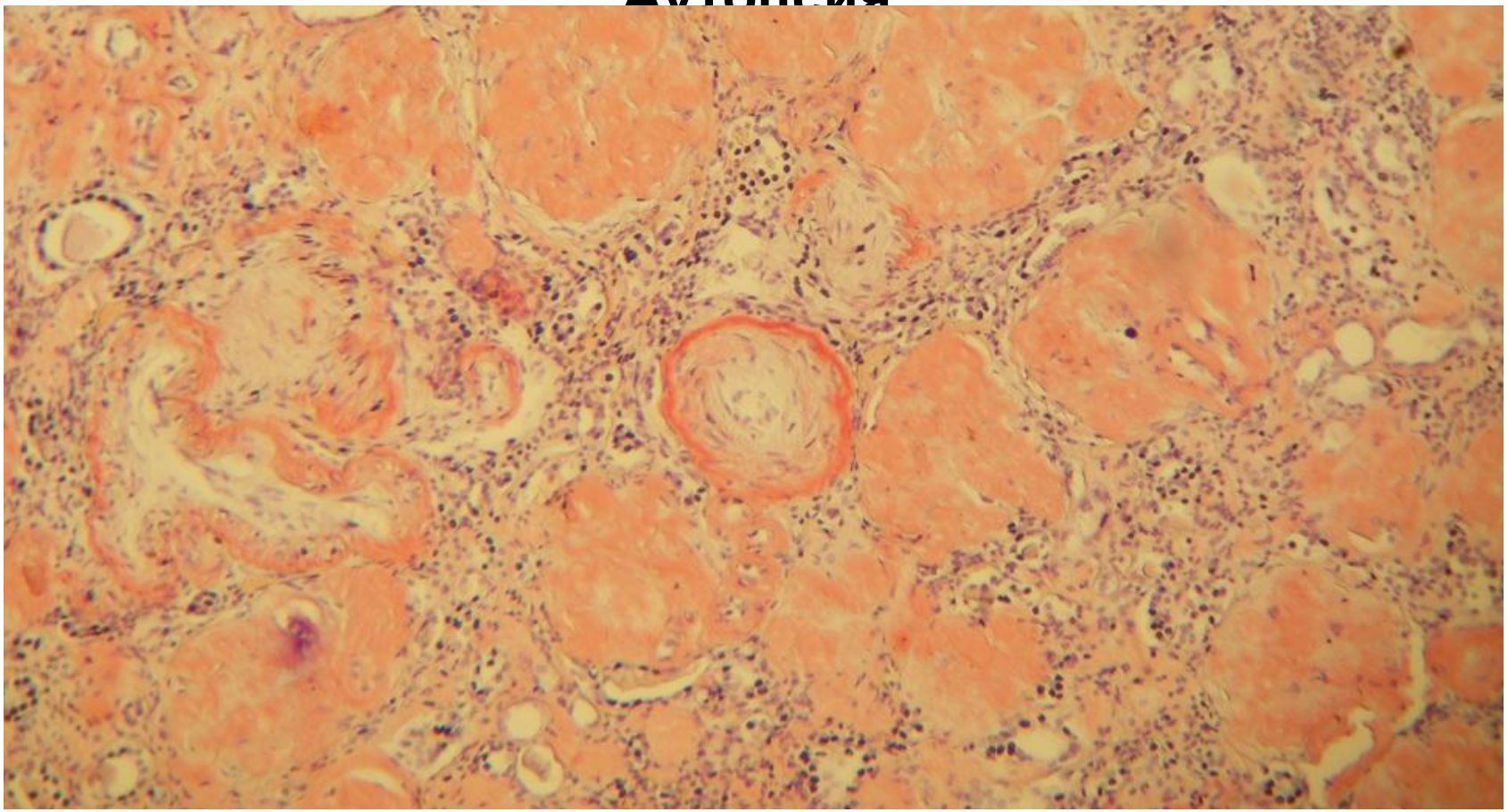

АМИЛОИДОЗ ПОЧЕК

Биопсия:

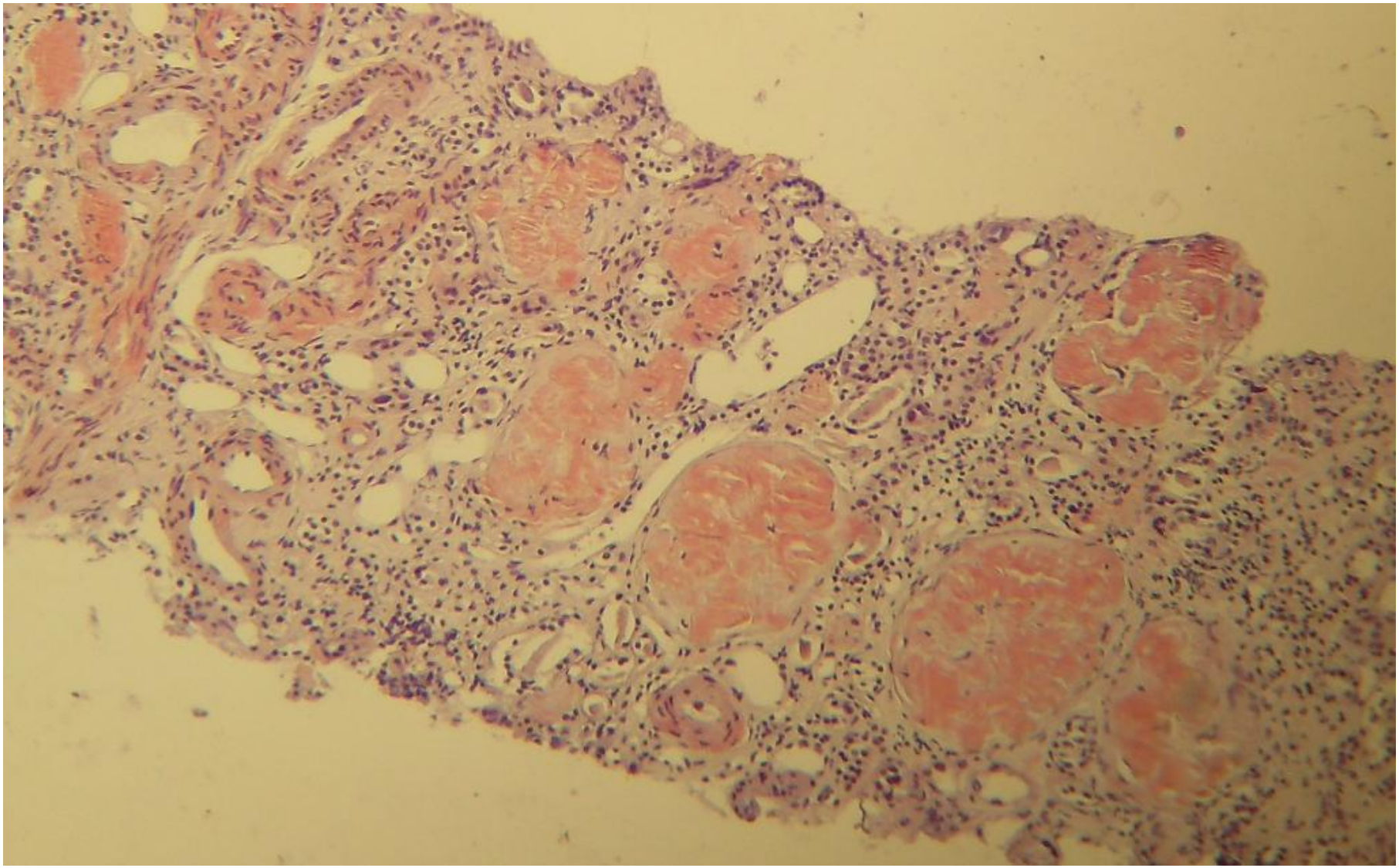

АМИЛОИДОЗ СЕЛЕЗЕНКИ

В своем развитии проходит 2 стадии:

1. **Саговая селезенка** – незначительно увеличена в размере, уплотнена, на разрезе – с выбухающими полупрозрачными зернами.

   Микропрепарат: амилоид откладывается в фолликулах селезенки.

2. **Большая сальная селезенка**

   Микропрепарат: амилоид откладывается в фолликулах, по ходу коллагеновых волокон, в стенке сосудов селезенки.

АМИЛОИДОЗ СЕЛЕЗЕНКИ

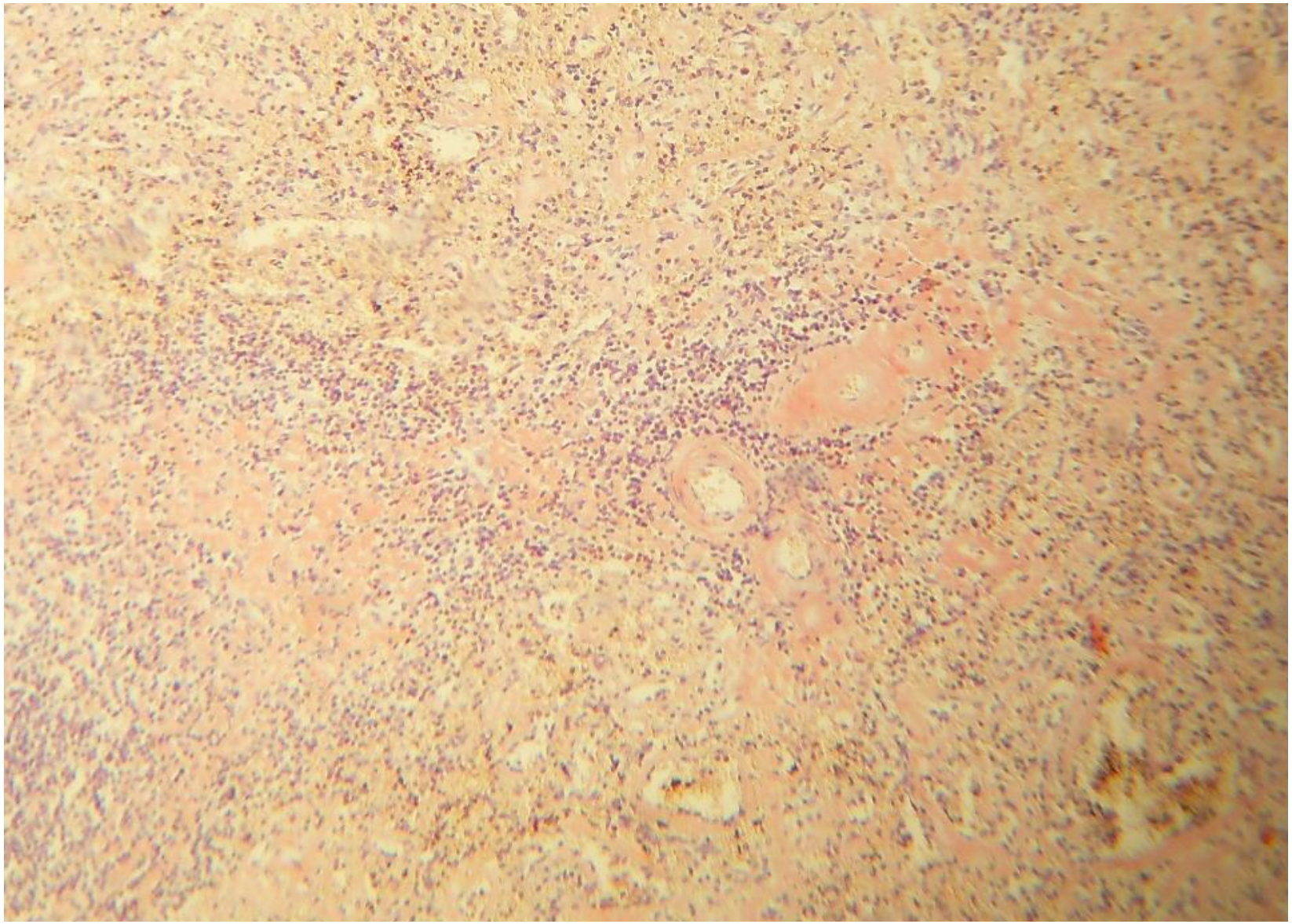

АМИЛОИДОЗ ПЕЧЕНИ

Макроскопически: большая сальная печень.

АМИЛОИДОЗ ПЕЧЕНИ

Микропрепарат: амилоид откладывается по ходу коллагеновых волокон между печеночными балками.

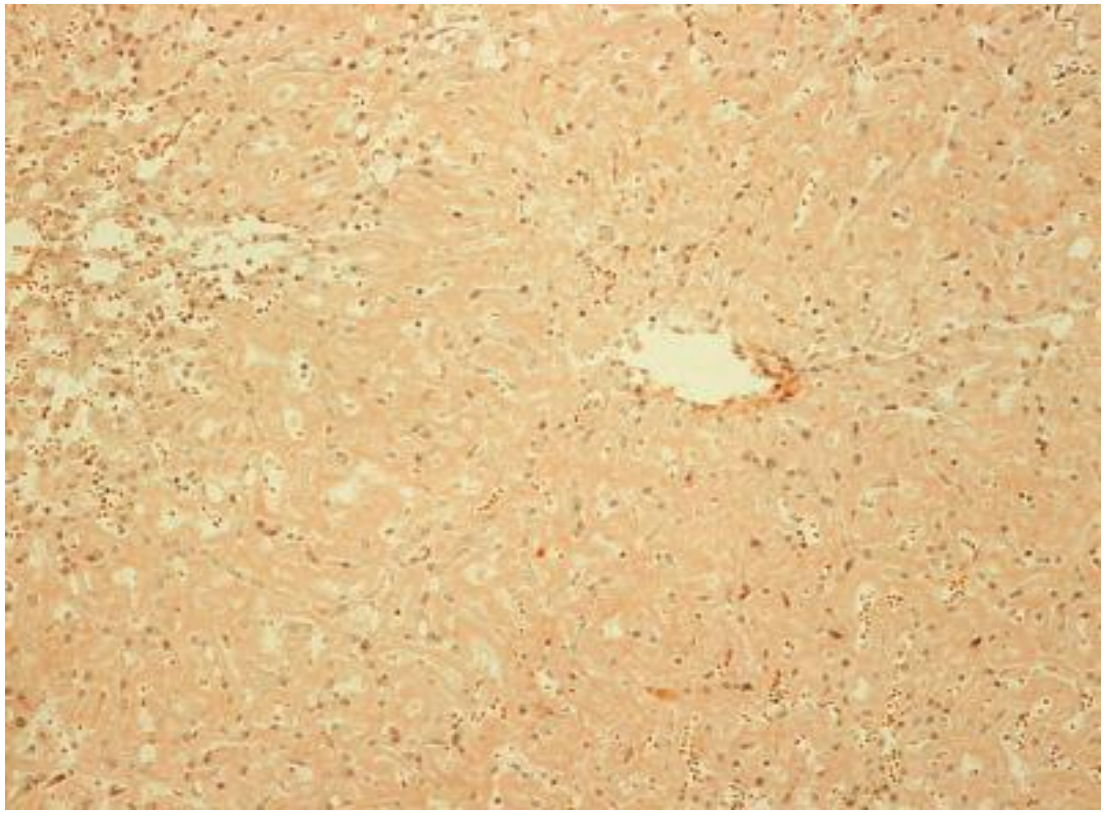

АМИЛОИДОЗ СЕРДЦА

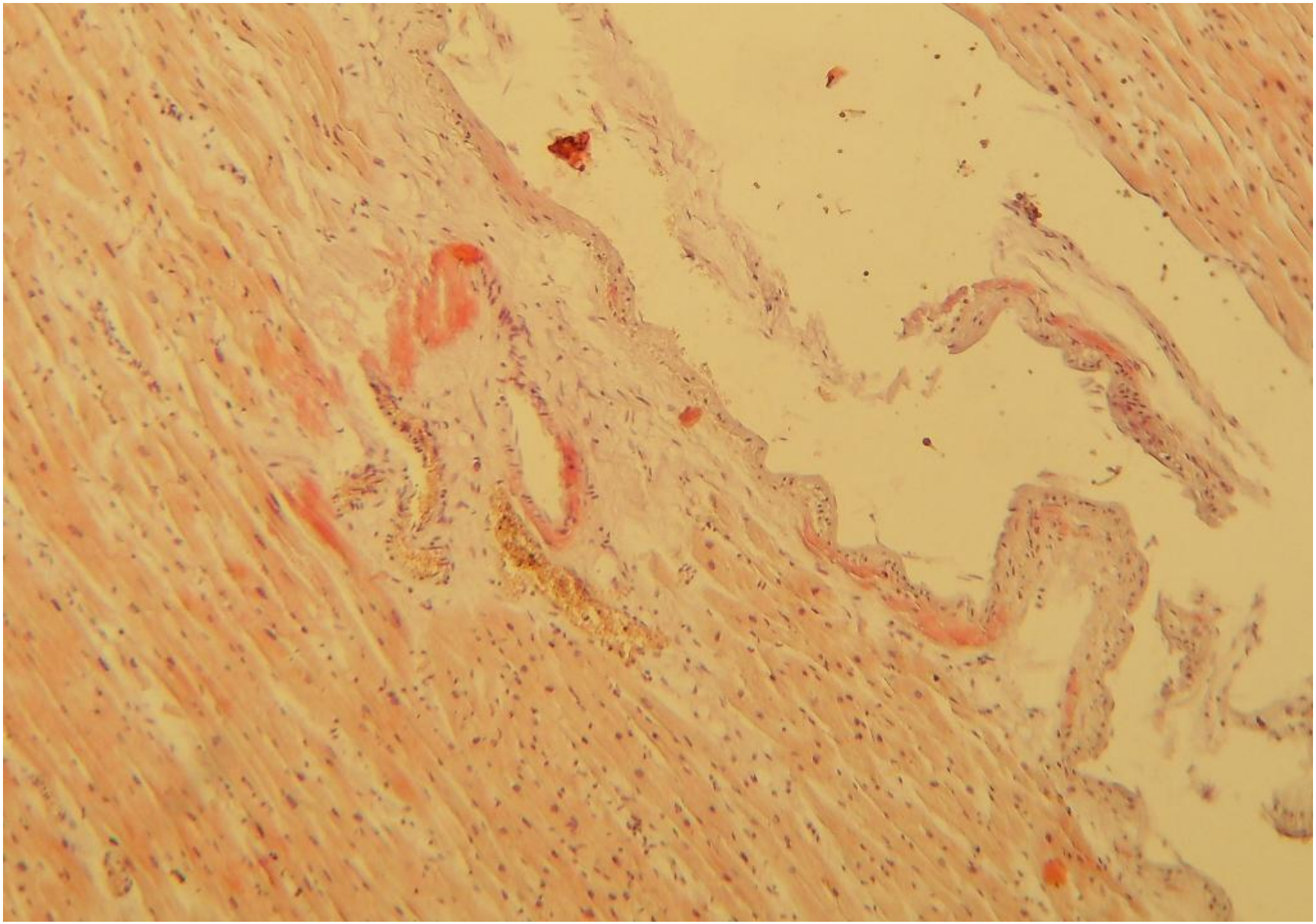

АМИЛОИДОЗ ЯЗЫКА

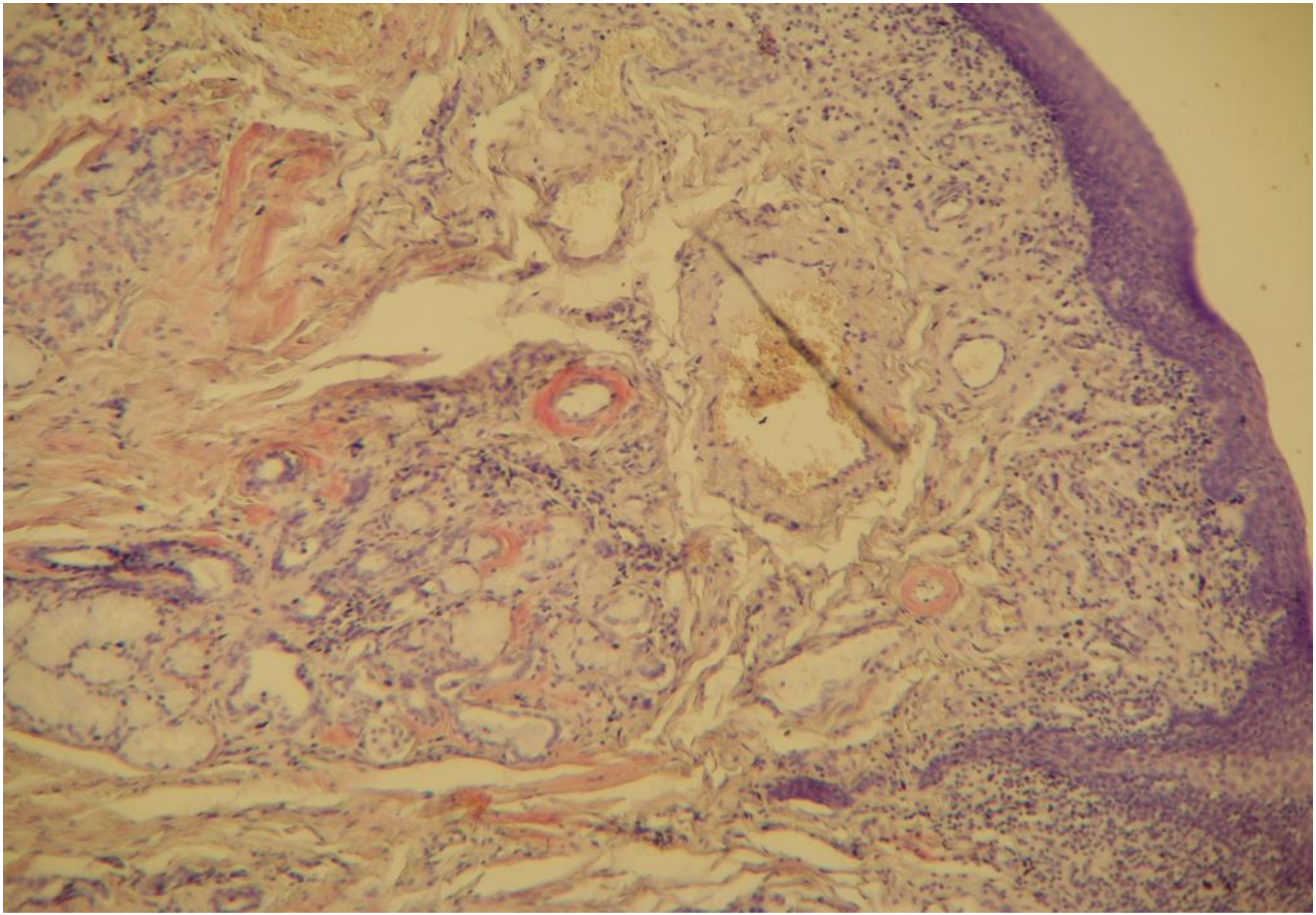

АМИЛОИДОЗ ЩИТОВИДНОЙ ЖЕЛЕЗЫ

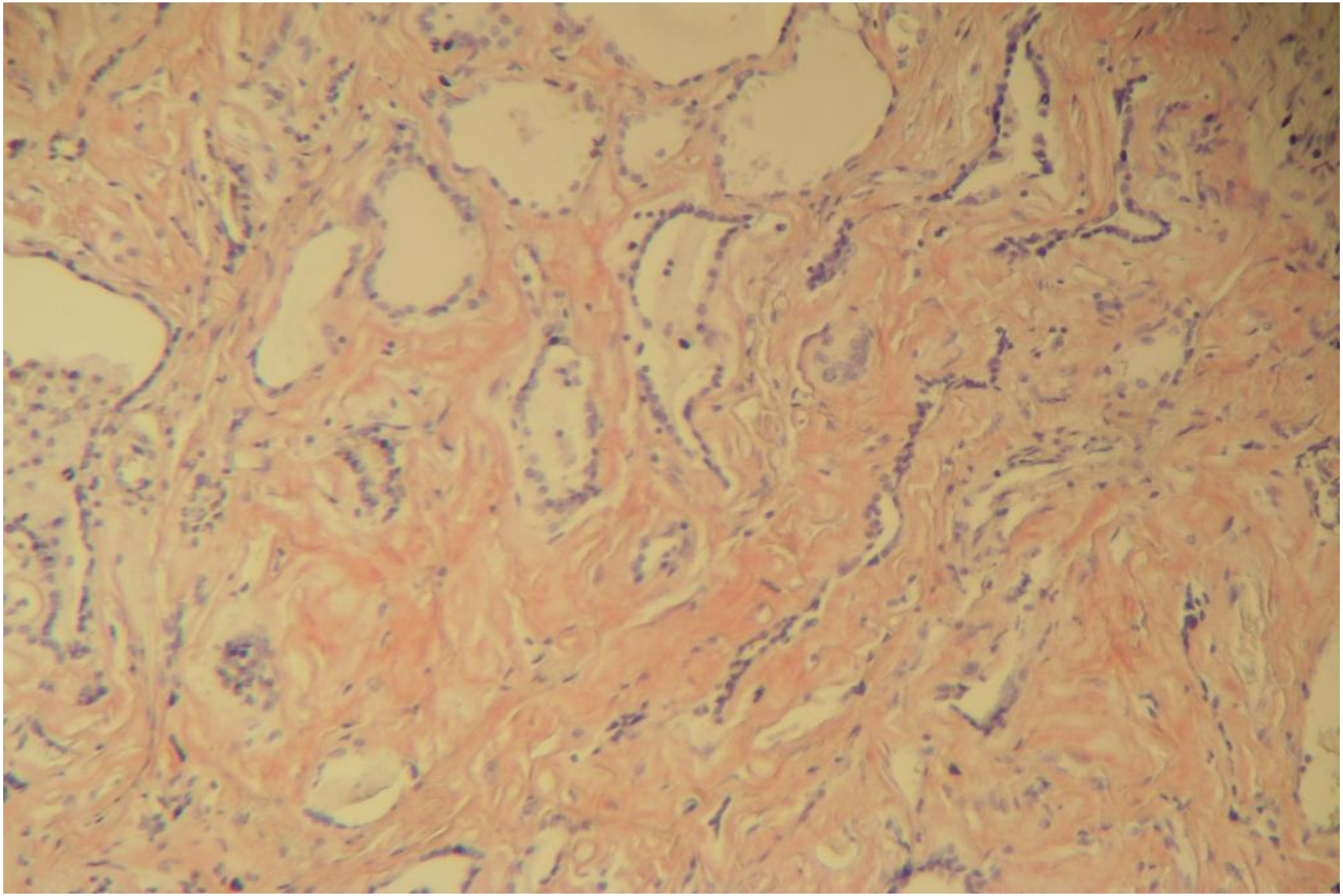

АМИЛОИДОЗ ЖЕЛУДКА

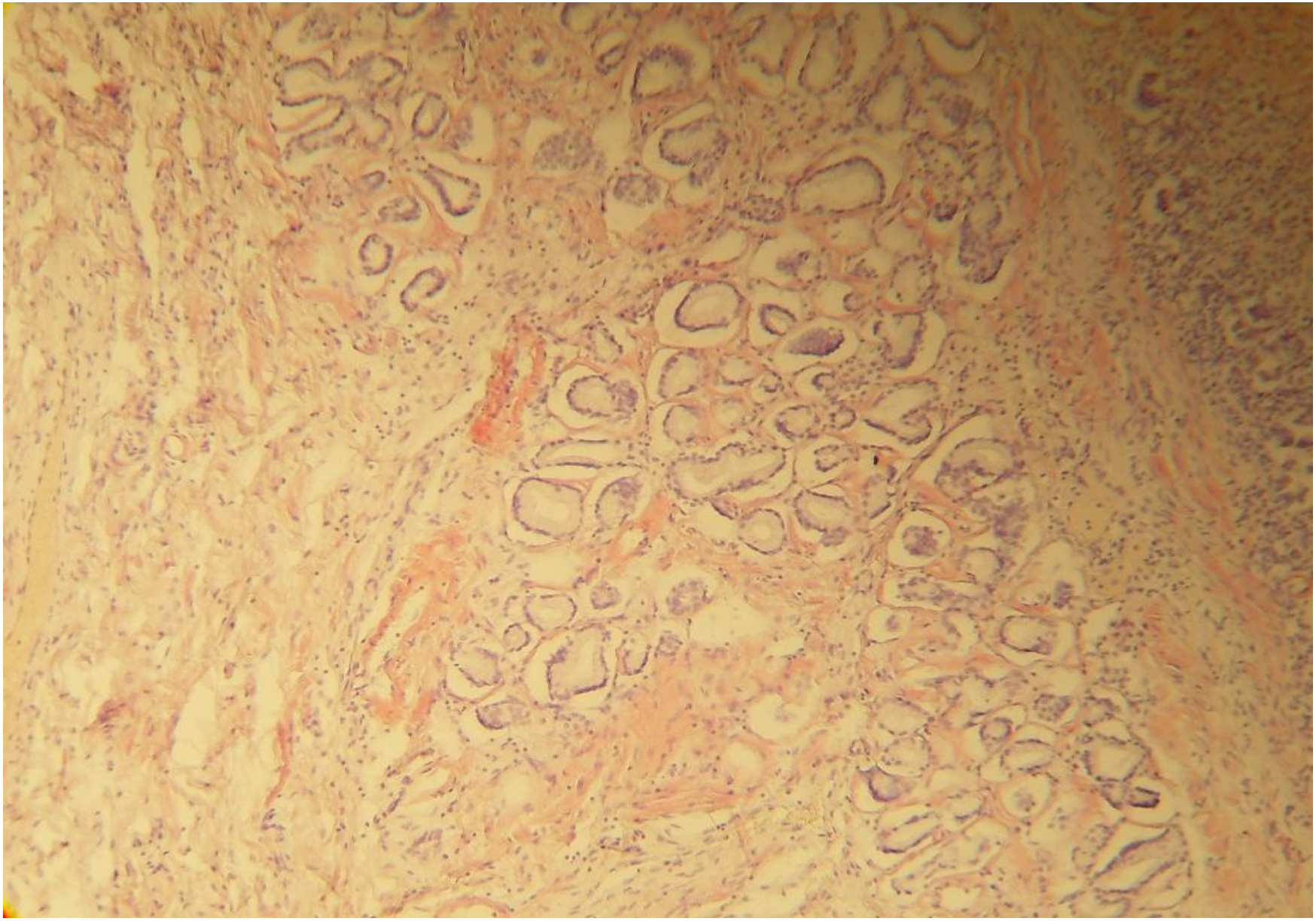

Жировые стромально-сосудистые дистрофии

1) С нарушением обмена нейтральных жиров;

1) С нарушением обмена холестерина и его эстеров.

Нарушение обмена нейтрального жира

- Общее ожирение (тучность);
- Истощение при общей кахексии;
- Липоматоз (местное, образование узлов в подкожно-жировой клетчатке)

Общее ожирение

Причины: избыточное питание и гиподинамия, хроническая алкогольная интоксикация, нарушение нейроэндокринной регуляции.

По механизму развития различают:

- Алиментарное;
- Метаболическое;
- Нейроэндокринное;
- Наследственное.

Общее ожирение

При общем ожирении жир откладывается в подкожно-жировой клетчатке, в строме органов, в сердце (под эпикардом и также в строме).

Сердце при этом виде дистрофии получило название «простое ожирение сердца».

Микроскопически: жир откладывается между кардиомиоцитами и сдавливает их, это приводит и их атрофии и развитию сердечнососудистой недостаточности.

Жировая дистрофия миокарда.

Под эндокардом желудочков, особенно в области трабекул и сосочковых мышц, видна желто-белая исчерченность.

Простое ожирение сердца.

Под эпикардом отмечается избыточное отложение жира, который врастает в строму миокарда между мышечными клетками. Последние сдавливаются (ядра становятся палочковидными), атрофируются.

Отложение холестерина и его эстеров

Лежит в основе атеросклероза, когда холестерин откладывается в интиме t. Intima артерий и образуются атеросклеротические бляшки.

Углеводные стромально-сосудистые дистрофии

Накопление в тканях гликопротеидов и глюкозаминогликанов замещением коллагеновых волокон (ослизнение ткани).

Чаще всего развивается при:

- Эндокринопатиях;
- Кахексиях;
- Некоторых инфекциях.

Локализация: строма органов, хрящи, жировая ткань.