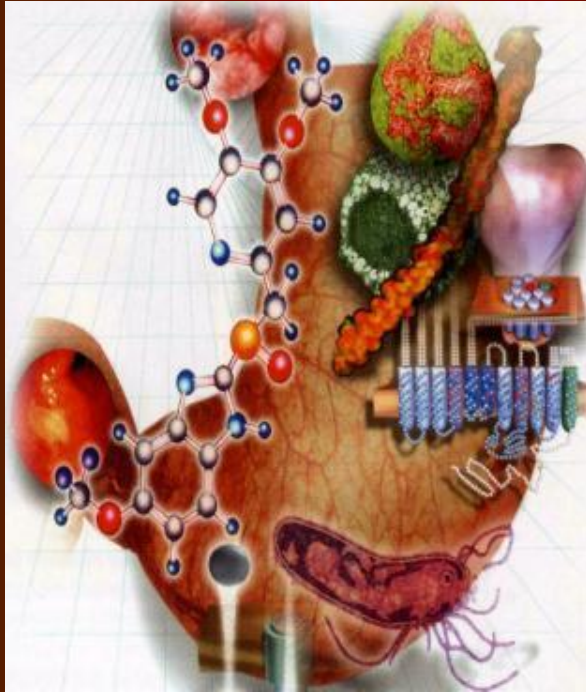

**Обследование больных с патологией верхних отделов желудочно-кишечного тракта. Клинико-лабораторные и инструментальные признаки хронического гастрита, пептической язвы, опухоли желудка**

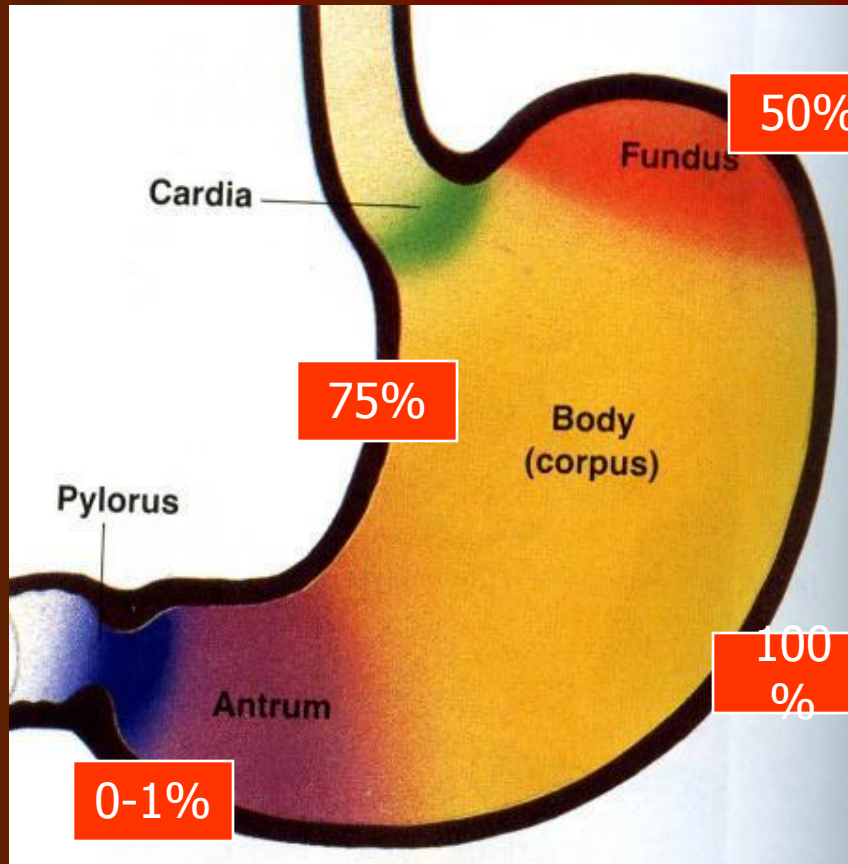
# Заболевания верхних отделов желудочно-кишечного тракта

- Гастроэзофагеальная рефлюксная болезнь
- Функциональная желудочная диспепсия
- Хронический гастрит
- Пептическая язва желудка, двенадцатиперстной кишки
- Злокачественная опухоль

# Функции желудка

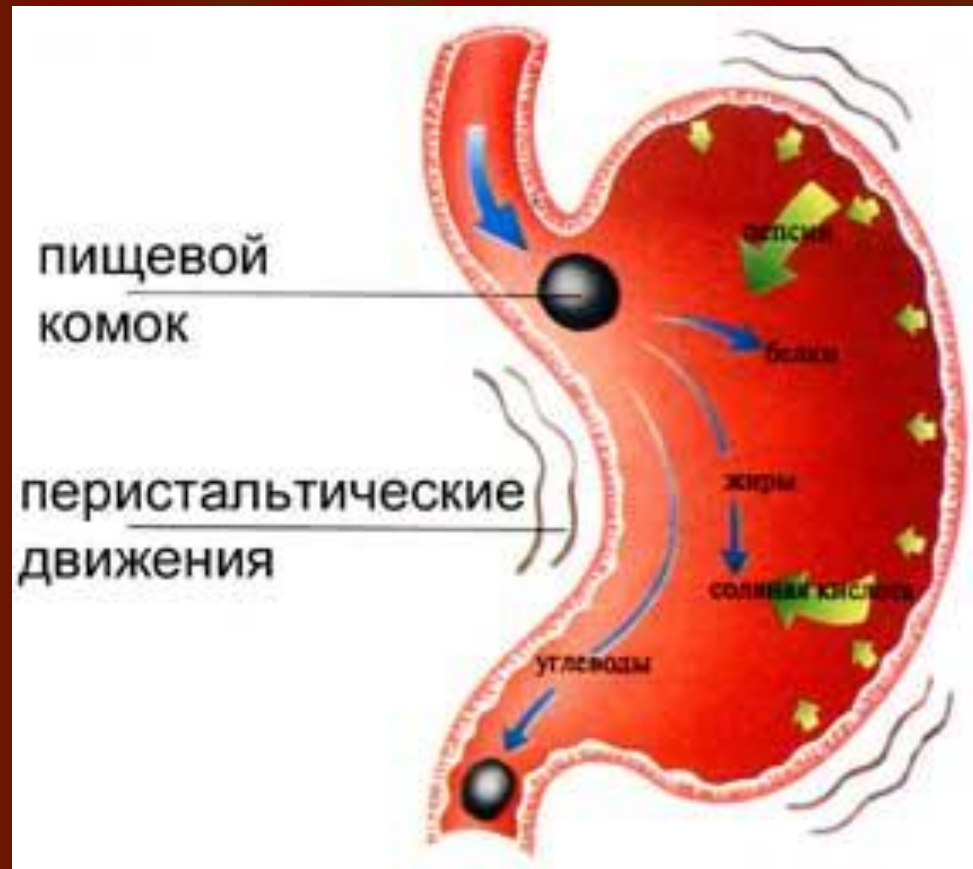
- Секреторная
  - Кислотообразующая
  - Пепсинообразующая
- Моторно-эвакуаторная
- Инкреторная (синтез простагландинов и гастроинтестинальных гормонов)
- Слизеобразующая
- Всасывающая
- Экскреторная

# Секреторная и инкреторная функция

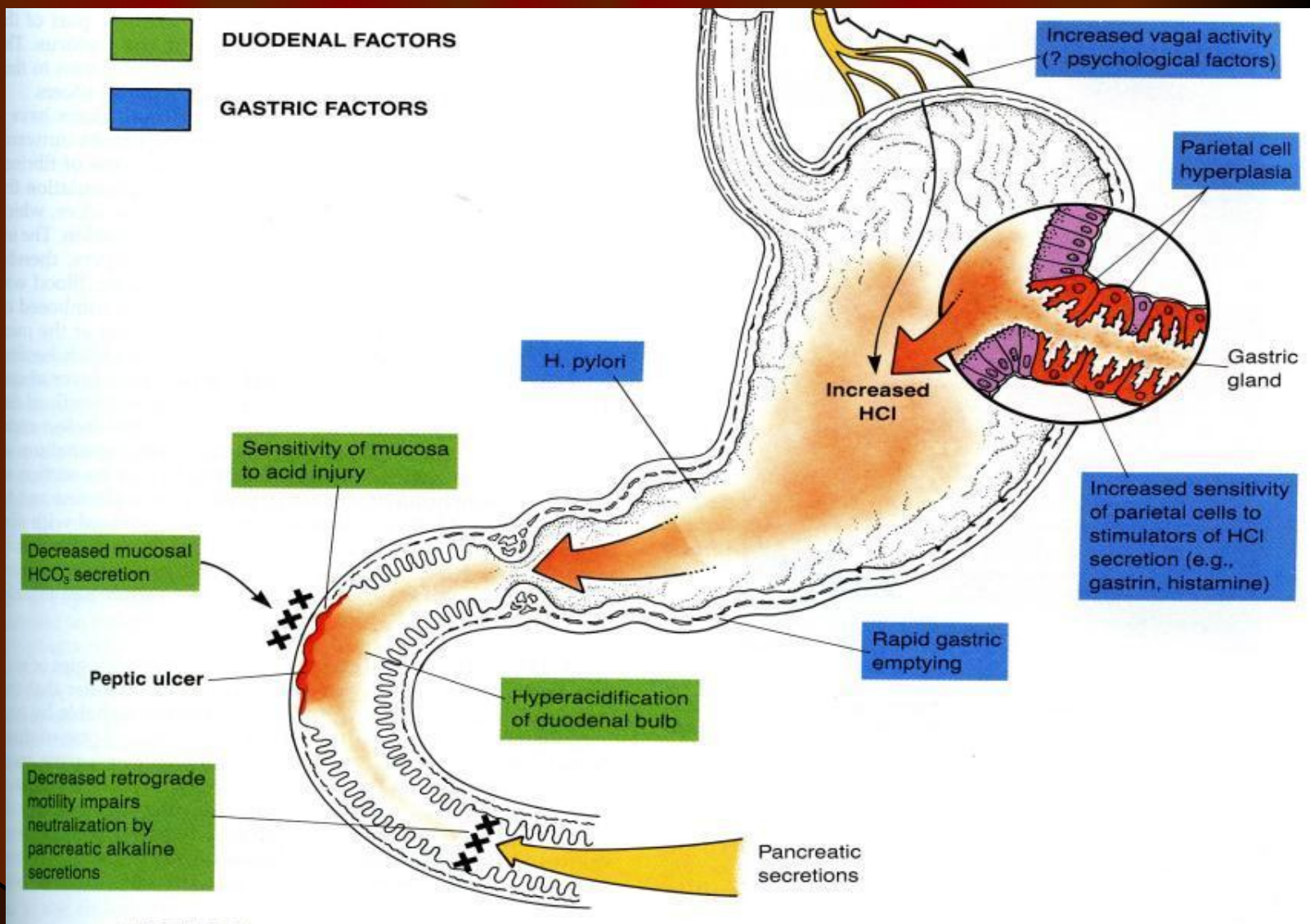


- Главные клетки – пепсиноген
- Parietalные клетки – соляная кислота, гастромукопротеин
- Мукоциты – мукоидный секрет
- Клетки, продуцирующие гастрин

# Физиологические аспекты верхних отделов желудочно-кишечного тракта

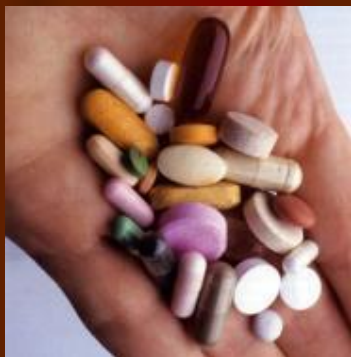
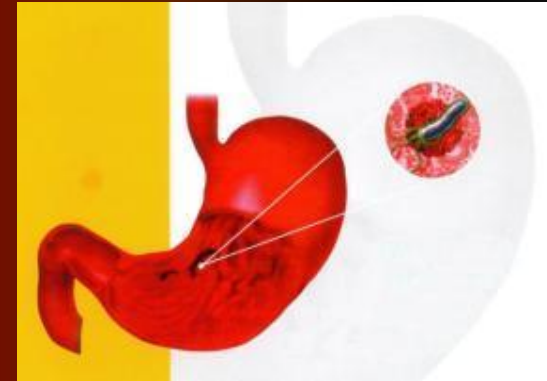
# Патогенетические факторы заболеваний желудка и двенадцатиперстной кишки



# Причины возникновения заболеваний желудка и двенадцатиперстной кишки

- Инфекция *Helicobacter pylori*



- Прием медикаментов (нестероидных противовоспалительных препаратов, глюкокортикостероидов)
- Патологическая гиперсекреция (гастринома, гиперкальциемия)
- Смешанные

# Факторы риска

- Нарушение питания (нерегулярное питание, быстрый прием еды, ее плохое пережевывание, употребление грубой еды, маринадов, копченых продуктов, острых приправ, горячей еды и напитков)
- Вредные привычки (злоупотребление алкоголем и курение)
- Нервно-психические перенапряжения
- Профессиональные факторы и способ жизни
- Генетическая склонность
- Гиперпродукция соляной кислоты и пепсина
- Возраст и пол
- Нарушения гастродуоденальной моторики






# Генетические факторы

- Увеличение массы обкладочных клеток
- Повышение освобождения гастрина в ответ на употребление еды
- Повышение уровня пепсиногена I в сыворотке крови
- Дефицит ингибитора трипсина
- Расстройства моторики гастродуоденальной зоны
- Группа крови I(0)
- Положительный резус-фактор
- «Статус несекретора»
- Дефицит фукомукопротеидов
- Наличие HLA-антигенов B5, B15, B35
- Нарушения выработки Ig A

# Нарушение желудочной секреции

- Органические поражения желудочных желез (изменение числа, гипертрофия или атрофия клеток)
- Изменение функциональной активности желез



# Нарушение желудочной секреции:

## Гиперсекреция, гиперхлоргидрия

- Охлаждение
- Прием алкоголя, горячей еды, лекарственных средств (салицилаты, глюкокортикостероиды, инсулин, нестероидные противовоспалительные препараты)

- Пептическая язва
- Антральный гастрит
- Пилороспазм
- Пилоростеноз
- Эрозивные изменения

# Нарушение желудочной секреции:

Гипосекреция, гипохлоргидрия, ахлоргидрия,  
ахилия

- Гастрит
- Опухоль желудка
- Обезвоживание  
организма

# Расстройства двигательной функции желудка

- Изменение перистальтики желудка:
  - гиперкинез
  - гипокинез
- Изменение мышечного тонуса:
  - гипертония
  - гипотония

# Изменение мышечного тонуса :

## *ГИПОТОНИЯ*

### *нижнего пищеводного сфинктера*

- Гастроэзофагальная рефлюксная болезнь
- Опухоль пищевода
- Органическое поражение желудка
- Гиперхлоргидрия
- Гипохлоргидрия
- Метеоризм
- Асцит

Рефлюкс желудочного содержимого в пищевод и возникновение

## **ИЗЖОГИ**

**(pyrosis),**

Которая ощущается в подложечной области за грудиной

# Гиперкинез

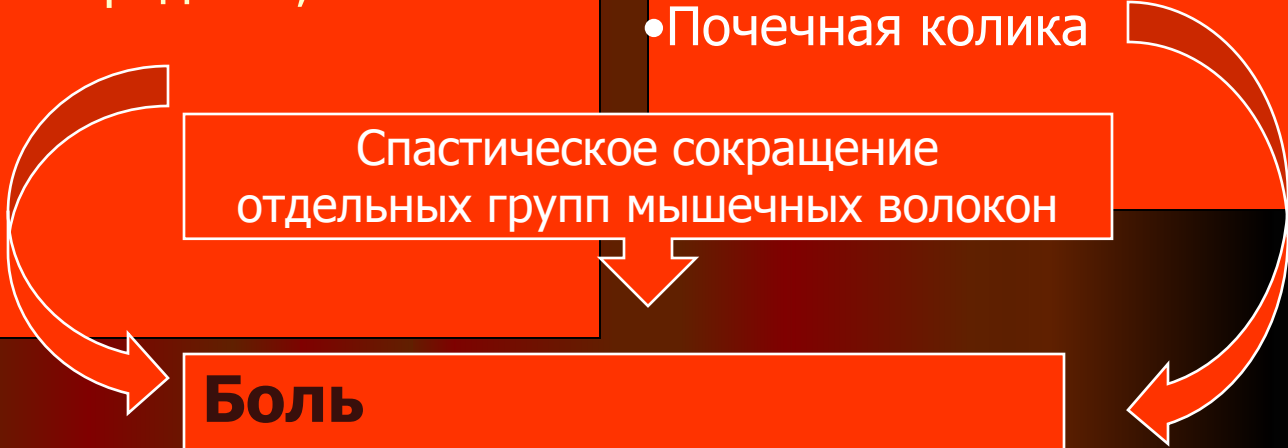
# Гиперхлоридрия

- Грубая, острая еда
- прием алкоголя,
- Холиномиметические лекарственные средства,
- тревога,
- гнев

- Гастрит
- Пептическая язва
- Печеночная колика
- Почечная колика

Спастическое сокращение отдельных групп мышечных волокон

**Боль**  
**Рвота (vomitus)**  
**Тошнота (nausea)**  
**Отрыжка (eructatio)**



# Гипокинез

Гипохлоргидрия

Ахлоргидрия

Ахилия

- жирная еда,
- неприятные вкусовые ощущения,
- страх,
- печаль

- Гастрит
- Спланхноптоз
- Гастроптоз
- Похудение

**Боль**

**Рвота (vomitus)**

**Тошнота (nausea)**

**Отрыжка (eructatio)**



# План обследования больного

- Анамнез:
  - жалобы
  - anamnesis morbi,
  - anamnesis vitae
- Объективное обследование:
  - общий осмотр
  - местный осмотр
  - перкуссия
  - аускультация
  - пальпация
- Дополнительные методы обследования:
  - общеклинические,
  - лабораторные,
  - эндоскопический,
  - цитологический,
  - гистологический,
  - ультразвуковой,
  - рентгенологические

# Субъективные признаки

- Болевой синдром - боль (dolor)
- Диспепсический синдром – нарушение аппетита, изжога (pyrosis), отрыжка (eructatio), тошнота (nausea), рвота (temesis, vomitus)
- Дискенический синдром - запор (obstipatio), понос (diarrhoea)
- Астеновегетативный синдром – слабость, повышенная утомляемость, снижение работоспособности, раздражительность, подавленное настроение

# Болевой синдром - висцеральная боль

<i>Признаки боли</i>	<i>Гиперкинез</i>	<i>Гипокинез</i>
Характер	Спастический	Ноющий, ощущение тяжести
Продолжительность	Кратковременная	Продолжительная
Ритмичность (связь с приемом пищи)	Поздняя, голодная, ночная	Ранняя
Уменьшение или устранение боли	Тепло, пища, антациды, блокаторы $H_2$ -рецепторов, блокаторы протонного насоса, спазмо-, холинолитики	Заместительная терапия (соляная кислота, ферменты), регуляторы моторики
Связь с рвотой	Уменьшение интенсивности, исчезновение	Уменьшение интенсивности, исчезновение

# Висцеральная боль

## *Кардиальный отдел и тело желудка*

- Эпигастральная область слева
- Характер ноющий, ощущение тяжести, распирающий
- Иррадиирует в прекардиальную область, под левую лопатку, в грудной отдел позвоночника
- Появление ранней боли
- Зависимость от характера пищи
- Умеренная интенсивность
- Ритмичность
- Периодичность
- Сопровождается ухудшением аппетита, поносами

## *Пилорический отдел желудка и двенадцатипалая кишка*

- Эпигастральная область справа,
- Характер жгучий, ноющий
- Иррадиирует в поясничную область, под правую лопатку, в межлопаточное пространство
- Появление голодной, поздней и ночной боли
- Зависимость от характера пищи
- Умеренная интенсивность
- Ритмичность
- Периодичность
- Сезонность
- Сопровождается повышением аппетита, изжогой, запором


# Диспептический синдром - диспепсия (от греч. dys-нарушение, perptein – переваривание)

<i>Признаки</i>	<i>Гиперкинез</i>	<i>Гипокинез</i>
<b>Рвота</b>		
Тошнота	Предшествует	Предшествует
Характер рвотных масс	Кислое желудочное содержимое	Непереваренная пища
Связь с приемом пищи	Утренняя, поздняя	После еды
Связь с болью	Возникает на высоте боли	
<b>Отрыжка</b>	Воздухом, кислым	С запахом прогорклого масла
<b>Аппетит</b>	“Повышенный”, ситофобия	Сниженный, отсутствует, извращенный

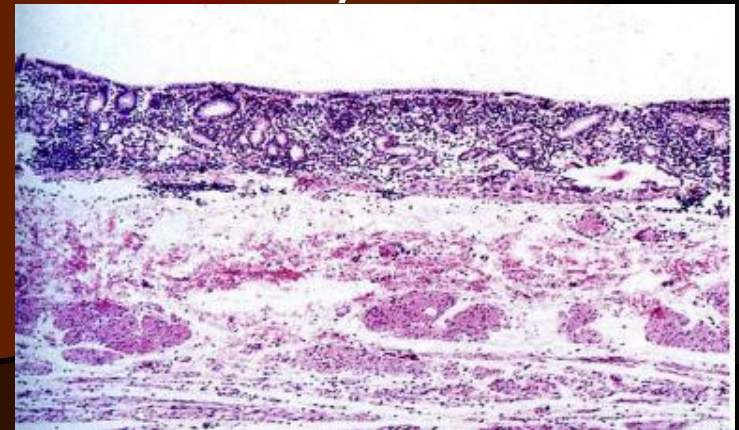
# Дискинетический синдром

<i>Гиперкинез</i>	<i>Гипокинез</i>
<i>Запор</i>	<i>Понос</i>
<ul style="list-style-type: none"><li>✓ Ситофобия</li><li>✓ Строгая диета</li><li>✓ Пища, которая легко усваивается</li><li>✓ Малое содержание растительной клетчатки</li><li>✓ Постельный режим</li><li>✓ Рефлекторное влияние на толстый кишечник</li><li>✓ Конституционная слабость мышц передней брюшной стенки</li><li>✓ Применение противоязвенных препаратов</li></ul>	<ul style="list-style-type: none"><li>✓ Быстрое поступление непереваренной пищи в кишечник</li><li>✓ Развитие бродильной и гнилостной диспепсии</li><li>✓ Вторичное нарушение внешнесекреторной функции поджелудочной железы</li></ul>

# Гистологическая картина органических поражений желудка, которые приводят к изменениям функционирующих желез

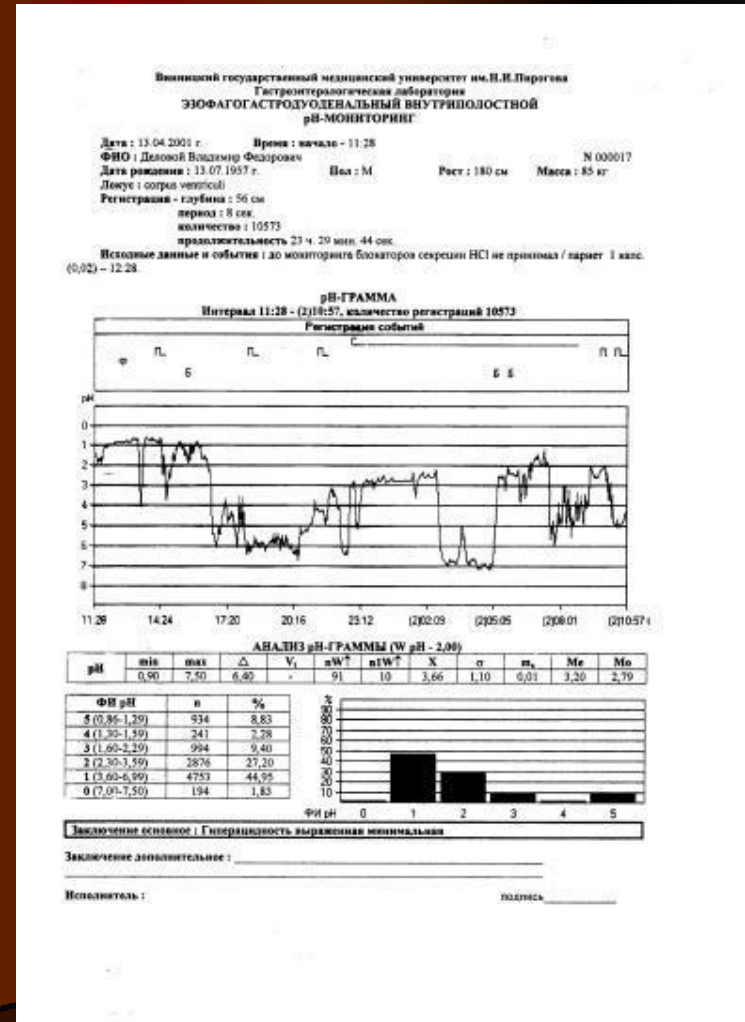


Легкая      Средняя      Выраженная  
атрофия желез антрального отдела желудка



# Суточный мониторинг интрагастральной pH-метрии

- Характер выделения кислоты в желудке
- Проведение фармакологической пробы





# Диагностика нарушений кислотообразующей функции желудка (интрагастральная рН-метрия)

Всероссийский государственный медицинский университет им.Н.И.Пирогова  
Гастроэнтерологическая лаборатория  
ВНУТРИЖЕЛУДОЧНАЯ ЭКСПРЕСС рН-МЕТРИЯ

Дата : 14.12.2001 г.      Время : начало - 10:55  
ФНО : Ионик Сергей Андреевич      N 000068  
Дата рождения : 10.11.1978 г.      Пол : М      Рост : 178 см      Масса : 83 кг  
Регистрация (см) - начало : 40      конка : 59      шаг : 1  
Исходные данные и события : оид 1 кат. (20 мг) x 1 раз/день на ночь, 10-13.12.01.

N	1	2	3	4	5	6	7	8	9	10	11	12	13	14	15	16	17	18	19	20	21	22	23	24
L см	40	41	42	43	44	45	46	47	48	49	50	51	52	53	54	55	56	57	58	59	-	-	-	-
pH	4,64	4,08	3,73	3,84	3,28	3,92	4,89	5,12	4,56	4,72	5,62	6,42	7,2	8,83	8,64	8,04	8,65	12,4	8,04	5,6	-	-	-	-
N	24	23	22	21	20	19	18	17	16	15	14	13	12	11	10	9	8	7	6	5	4	3	2	1
L см	-	-	-	-	40	41	42	43	44	45	46	47	48	49	50	51	52	53	54	55	56	57	58	59
pH	-	-	-	-	5,76	4,64	3,04	3,36	2,8	3,44	3,04	3,52	3,84	3,64	3,44	3,84	3,23	3,92	1,63	3,84	3,24	3,28	-	-

**АНАЛИЗ рН-ГРАММЫ**

рН	min	max	Δ	V <sub>L</sub>	X	σ	m <sub>n</sub>	Me	Mo
	2,56	5,28	2,72	-	4,19	1,08	0,17	4,47	4,47

ФН рН	↓		%
	n	ψ	
5 (0,86-1,29)	0	0,00	
4 (1,30-1,59)	0	0,00	
3 (1,60-2,29)	0	0,00	
2 (2,30-3,59)	4	20,00	
1 (3,60-5,99)	16	80,00	
0 (7,00-7,50)	0	0,00	

Заключение основное : Гипоацидность, выраженная минимально

Заключение дополнительное : \_\_\_\_\_

Исполнитель : \_\_\_\_\_ Подпись : \_\_\_\_\_

Всероссийский государственный медицинский университет им.Н.И.Пирогова  
Гастроэнтерологическая лаборатория  
ВНУТРИЖЕЛУДОЧНАЯ ЭКСПРЕСС рН-МЕТРИЯ

Дата : 04.12.2001 г.      Время : начало - 10:43  
ФНО : Нечипоренко Вадим Витальевич      N 000053  
Дата рождения : 01.01.1978 г.      Пол : М      Рост : 176 см      Масса : 65 кг  
Регистрация (см) - начало : 40      конка : 59      шаг : 1  
Исходные данные и события : без приема фармакопрепаратов / диетолог - эрленбургский, ассоциированный с НР

N	1	2	3	4	5	6	7	8	9	10	11	12	13	14	15	16	17	18	19	20	21	22	23	24
L см	40	41	42	43	44	45	46	47	48	49	50	51	52	53	54	55	56	57	58	59	-	-	-	-
pH	1,68	1,52	1,44	1,44	1,68	1,44	1,44	1,60	1,60	1,52	1,52	1,44	1,56	1,44	1,28	1,44	1,36	-	-	-	-	-	-	
N	24	23	22	21	20	19	18	17	16	15	14	13	12	11	10	9	8	7	6	5	4	3	2	1
L см	-	-	-	-	40	41	42	43	44	45	46	47	48	49	50	51	52	53	54	55	56	57	58	59
pH	-	-	-	-	1,08	1,12	1,60	1,60	1,36	1,20	1,28	1,28	1,28	1,28	1,28	1,28	1,28	1,28	1,28	1,28	1,28	1,28	1,28	1,28

**АНАЛИЗ рН-ГРАММЫ**

рН	min	max	Δ	V <sub>L</sub>	X	σ	m <sub>n</sub>	Me	Mo
	1,04	1,76	0,72	-	1,39	0,51	0,05	1,38	1,32

ФН рН	↑		%
	n	ψ	
5 (0,86-1,29)	16	80,00	
4 (1,30-1,59)	4	20,00	
3 (1,60-2,29)	0	0,00	
2 (2,30-3,59)	0	0,00	
1 (3,60-5,99)	0	0,00	
0 (7,00-7,50)	0	0,00	

Заключение основное : Гиперацидность, выраженная субтотально

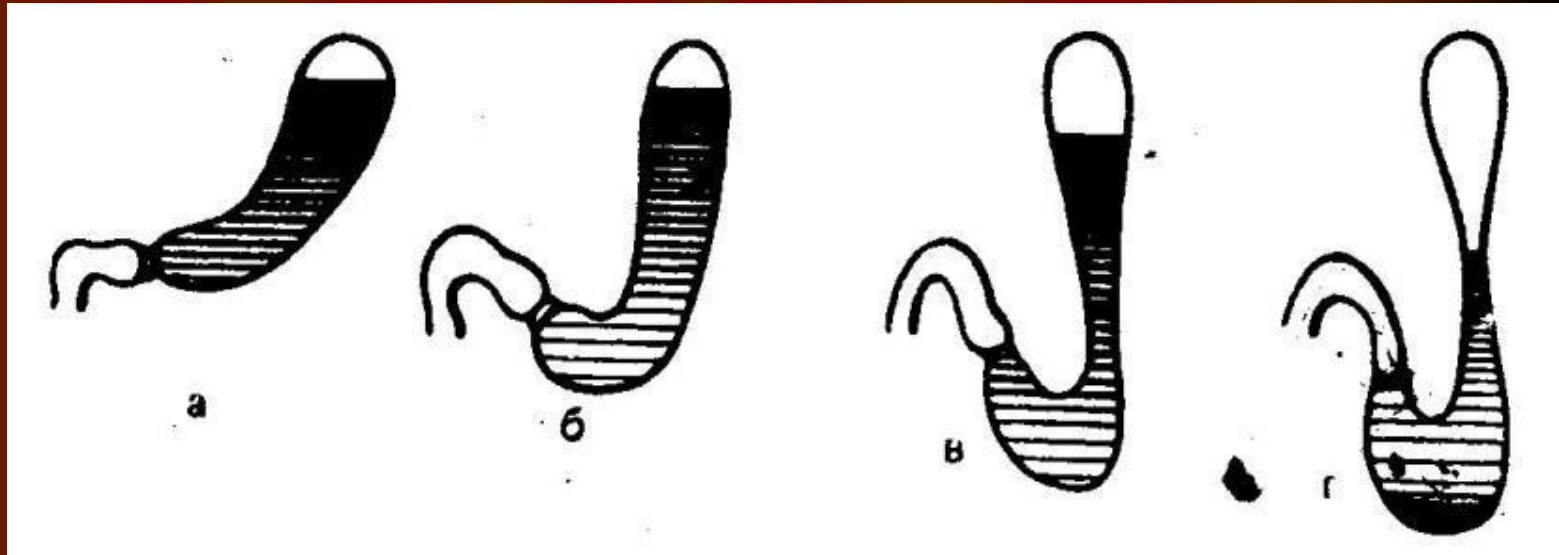
Заключение дополнительное : \_\_\_\_\_

Исполнитель : \_\_\_\_\_ Подпись : \_\_\_\_\_

# Методы определения двигательной функции желудка и двенадцатиперстной кишки

- Визуальные методы (гамма-сцинтиграфия – тестовые блюда, меченые  $^{99m}\text{Tc}$ )
- Визуальные методы флюороскопия с использованием жидких рентгенконтрастных веществ)
- Манометрия (24-часовая манометрия проксимального отдела тонкой кишки)
- Ультразвуковая диагностика

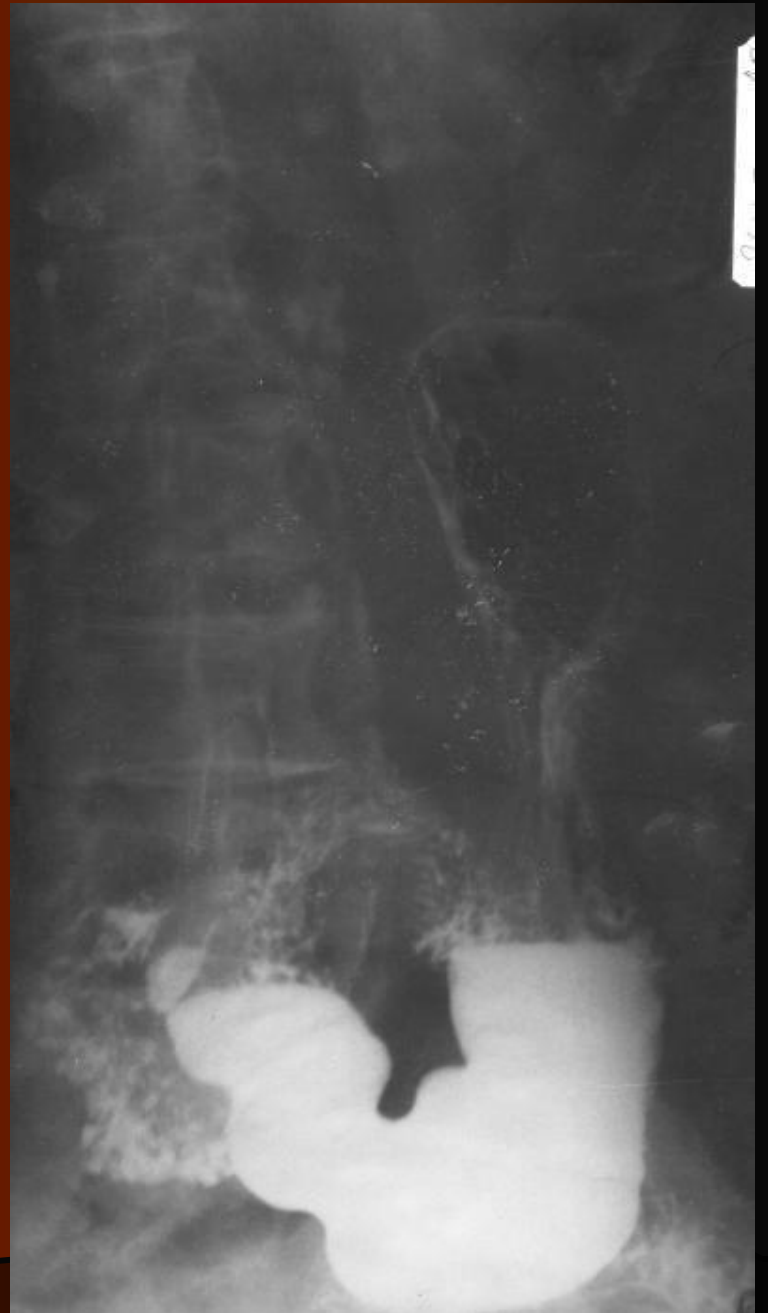# Форма желудка в зависимости от его мышечного тонуса



а) гипертоническая  
б) нормотоническая

в) гипотоническая  
г) атоническая

# Рентгеноскопия желудка



# Ультразвуковая диагностика нарушения моторно-эвакуаторной функции желудка

- Определение периода полувыведения содержимого желудка (норма 8-22 мин.)
  - замедление
  - ускорение
- Продолжительность прохождения одной перистальтической волны от субкардиальной части до дистального участка антрума (норма – 18-40 сек)
- Частота перистальтических волн, которые возникают в течение 1 мин. (норма – 1-3 волны в мин.)
- Амплитуда перистальтических волн свидетельствует о глубине перистальтики (0,5-1 до 3-4 см или 50%)
  - Поверхностная перистальтика 0-25%
  - Глубокая перистальтика 50-75%

# Объективные симптомы

- Вынужденное положение в постели
- Язык обложен белым налетом или чистый
- Гиперэстезия кожи
- Болезненность в эпигастральной области (локальная или разлитая)
- Резистентность мышц передней брюшной стенки
- Положительный симптом Менделя (перкуторная болезненность)

# Язвенная болезнь

- Это хроническое заболевание, основным морфологическим проявлением которого является рецидивирующая язва желудка или двенадцатиперстной кишки, что, как правило, возникает на фоне гастрита, вызванного инфекцией *Helicobacter pylori*.

# Симптоматические язвы

- Эндокринная патология
- Стресс
- Острое или хроническое нарушение кровообращения
- Аллергия
- Прием нестероидных противовоспалительных препаратов



# Пептическая язва

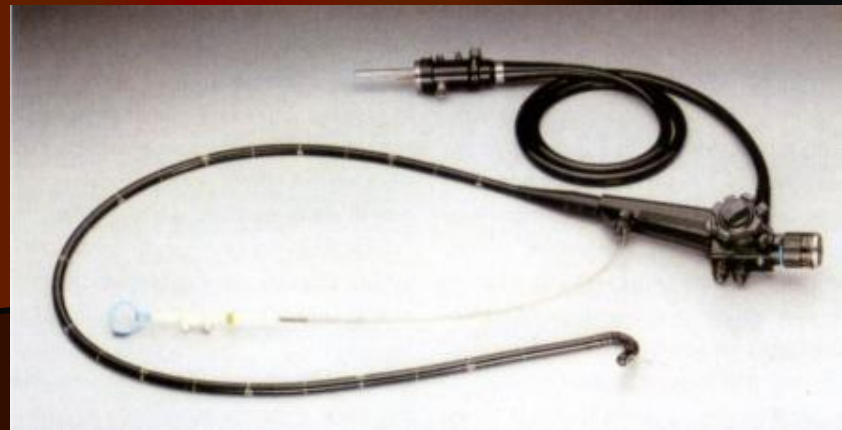
- Используется как для определения язвенной болезни так и симптоматического поражения слизистой оболочки желудка и двенадцатиперстной кишки
- Такой термин дезориентирует в выборе этиопатогенетического метода лечения

# Дополнительные методы обследования

- Показатели общего и биохимического анализов крови при неосложненной язвенной болезни не изменяются
- Положительная реакция кала на скрытую кровь
- Фиброгастродуоденоскопия
- Определение *Helicobacter pylori*
- Рентгеноскопия желудка и двенадцатиперстной кишки

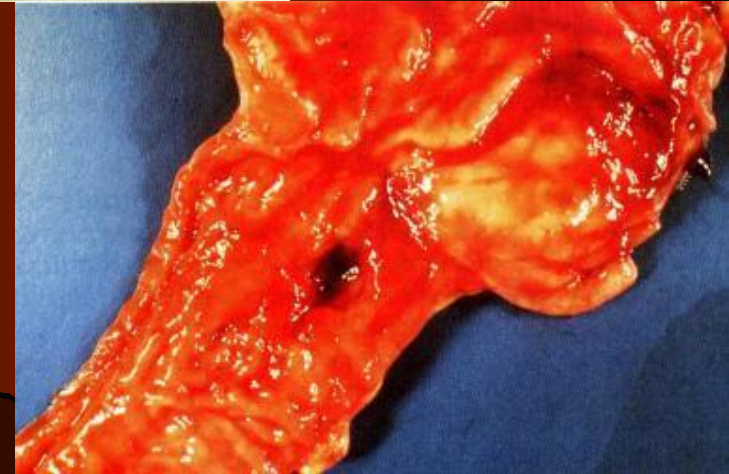
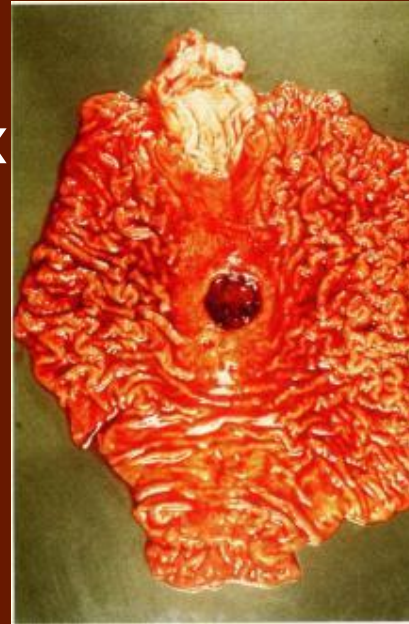# Фиброгастродуоденоскопия

- Визуализация морфологического субстрата
- Осуществление контроля за заживлением язвенного дефекта
- Проведение забора материала для цитологического или гистологического исследования
- Лечение осложнений (эндоскопический гемостаз)



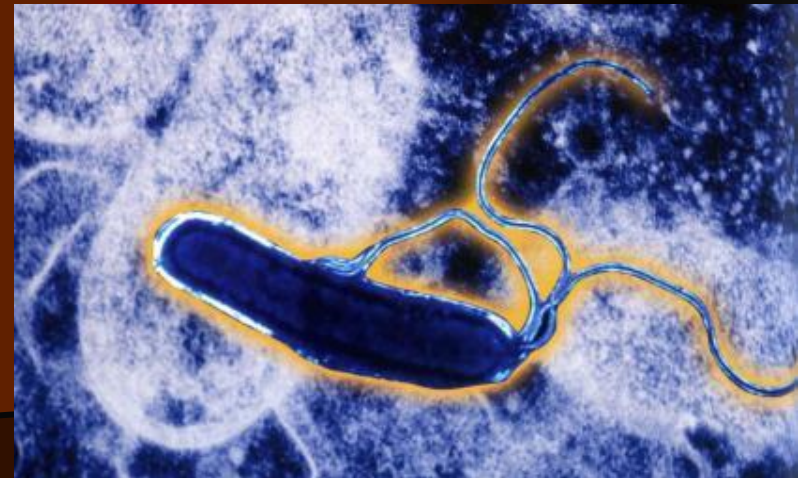
# Эндоскопические признаки пептической язвы

- Активная язва (дефект слизистой оболочки различных размеров, формы и глубины)
- Язва, которая рубцуется («красно-белая», «перцово-солевая»)
- Послеязвенный рубец:
  - стадия незрелого «красного рубца»
  - стадия «белого рубца»

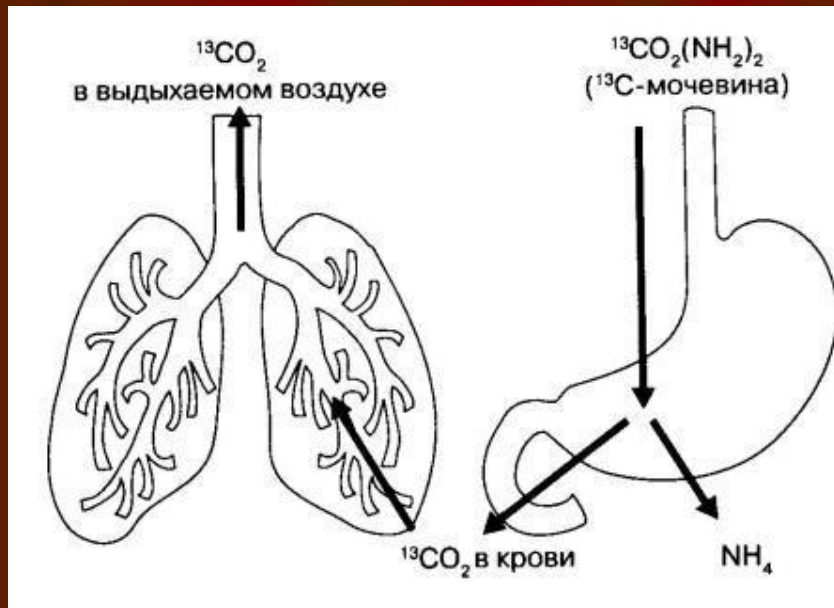


# Методы определения *Helicobacter pylori*


- Серологическое исследование
- Гистологическое исследование биоптатов
- Цитологическое исследование биоптатов
- Бактериологическое исследование биоптатов
- Быстрый уреазный тест
- Определение фекального антигена
- $^{13}\text{C}$ -мочевинный дыхательный тест



# $^{13}\text{C}$ -мочевинный дыхательный тест



УКРАИНСКО-НЕМЕЦКИЙ ГАСТРОЭНТЕРОЛОГИЧЕСКИЙ ЦЕНТР



Киев, бульвар Т. ШЕВЧЕНКО, 17

т/ф (044) 235-6235, 224-5915

235-9206

## ДЫХАТЕЛЬНЫЙ ТЕСТ с $^{13}\text{C}$ - мочевиной

Ф.И.О. Григоренко Сергей № 16 марта 2002

### Объяснение результатов:

H.pylori-статус - < 3,5 избытка  $^{13}\text{C}$  - отрицательный

H.pylori-статус - > 3,5 избытка  $^{13}\text{C}$  - положительный

### Полученные результаты

Избыток  $^{13}\text{C}$  через 30 минут:

= 7,1

H. pylori - статус:

= положительный

Врач

# Серологическое исследование



Медико-диагностический центр  
"БИОДИАГНОСТИКА"

## РЕЗУЛЬТАТЫ ОБСЛЕДОВАНИЯ

### Антитела к *H. pylori*

Адреса кабинетов в г. Киеве:  
ул. Энтузиастов, 49, 5 этаж  
ул. Закревского, 81/1, каб. 119  
ул. Вербицкого, 5, каб. 308

Информационная служба:  
531-93-25  
239-22-50  
E-mail:  
biodiagnostica@yahoo.com

Пациент **Гелета Елена Иваановна, 43 года (ж)**

Врач

Заказ № **вин-20020522**



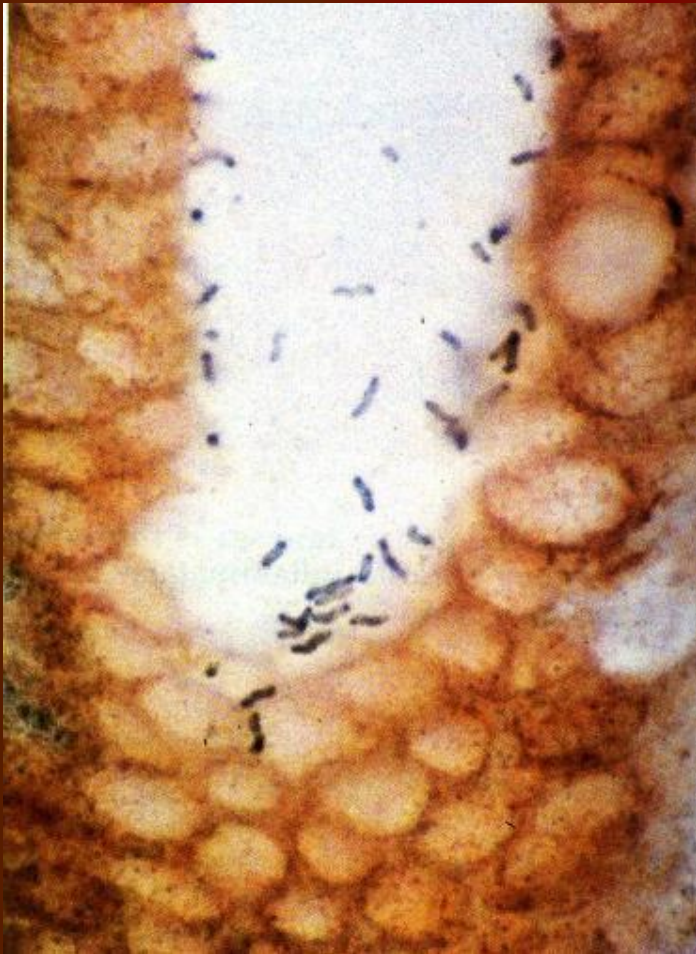ПОКАЗАТЕЛЬ	ЗНАЧЕНИЕ, КОММЕНТАРИЙ
Антитела Ig G к <i>H. pylori</i>	80 <i>Референтные пределы: &gt; 20 IU/ml - слабо положительный ; &gt; 60 IU/ml - положительный; &gt; 120 IU/ml - резко положительный результат.</i>

**Заключение**

**Рекомендации**

Консультация лечащего врача.

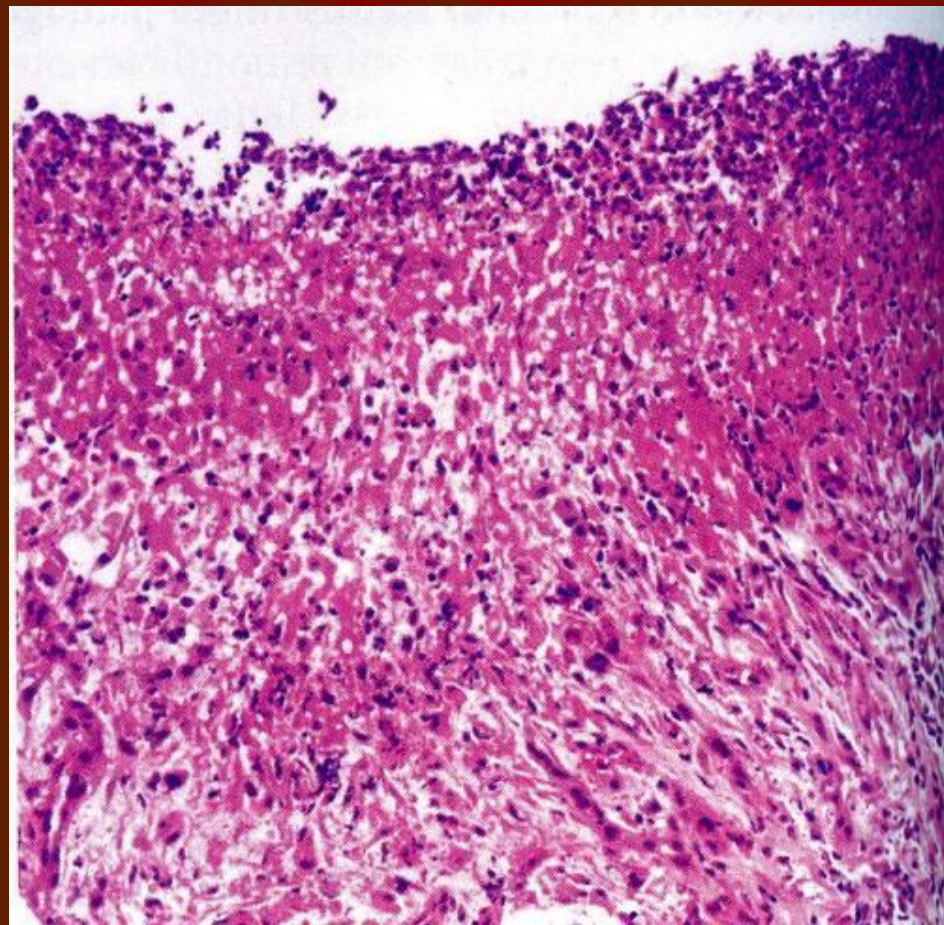
# Колонизация в слизистой оболочке *Helicobacter pylori*



- Степень обсеменения слизистой оболочки желудка:
  - Слабая (до 20 микробных тел в поле зрения)
  - Средняя (20-50 микробных тел в поле зрения)
  - Высокая (больше 50 микробных тел в поле зрения)
- CLO-тест (полуколичественный метод):
  - Слабый - +
  - Умеренный - ++
  - Выраженный - +++
  - Значительно выраженный - ++++

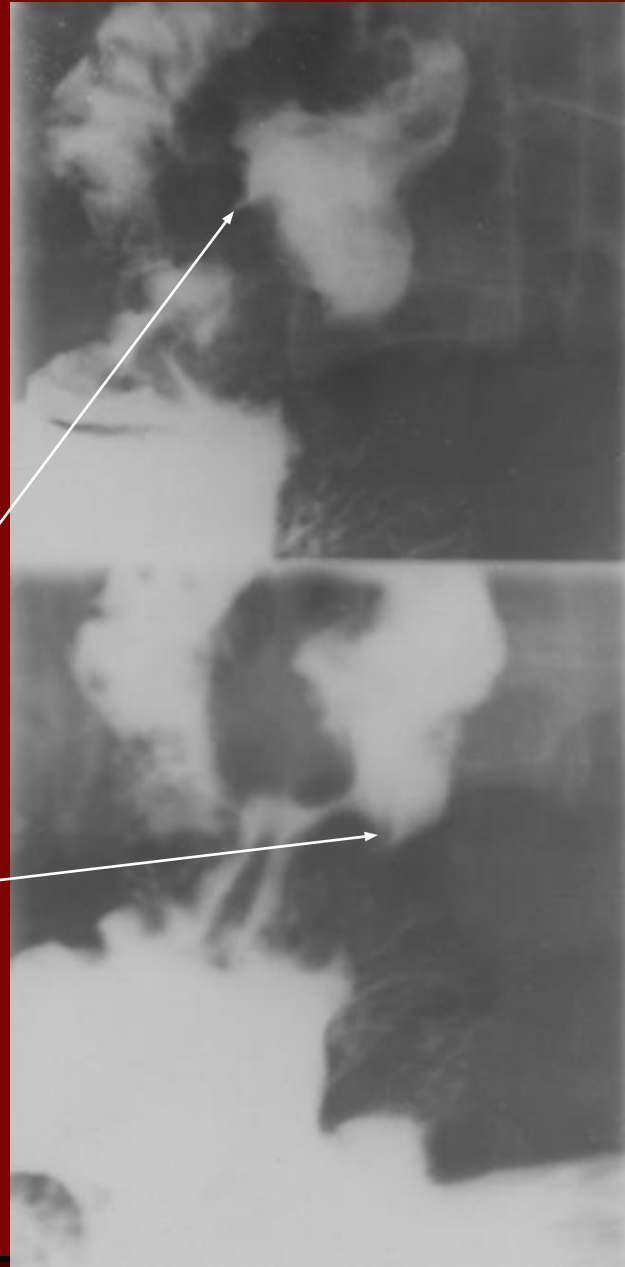


# Гистологическая картина



Рентгенологическая  
картина язвы  
двенадцатиперстной  
кишки

СИМПТОМ "НИШИ"

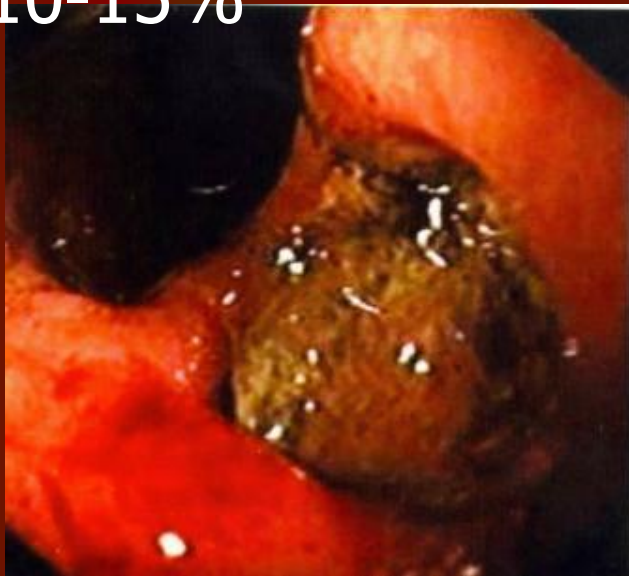

# Осложнения язвенной болезни

- Желудочно-кишечное кровотечение
- Перфорация
- Пенетрация
- Стеноз привратника и двенадцатиперстной кишки
- Малигнизация язвы желудка

# Кровотечение

- Частота возникновения 10-15%



- Рвота с содержанием ярко-красной крови или "кофейной гущей"
- Мелена
- Симптомы острой кровопотери (сердцебиение, бледность, тахикардия, гипотония)
- Постгеморрагическая железодефицитная анемия

# Перфорация

- Частота возникновения 6-20%
- “Кинжальная” боль
- Вынужденное положение в постели с приведенными к животу ногами
- Симптом Грекова – замедление пульса в первые часы после прободения
- “Доскообразный живот”, не участвует в акте дыхания
- Симптомы раздражения брюшины (пневмоперитонеума, перитонита)
- Симптом Кларка - исчезновение перкуторной печеночной тупости
- Лейкоцитоз
- Симптом “серпа” на обзорной рентгенограмме органов брюшной полости (газ под правым куполом диафрагмы)

# Пенетрация

- Частота возникновения 15%
- Изменение типичной ритмичности боли
- Стойкость боли к лечению
- Появление иррадиации боли
- Лейкоцитоз

# Стеноз привратника и двенадцатипалой кишки

- Частота возникновения 6-15%
- отрыжка тухлым
- рвота, в том числе пищей, употребляемой накануне
- Похудение
- Положительный симптом Василенко (шум плеска при толчкообразном надавливании на стенку живота через 7-8 часов после еды)

# Хронический гастрит

- Хронический воспалительный процесс слизистой оболочки желудка, который сопровождается изменениями процессов клеточной регенерации, прогрессирующей атрофией железистого эпителия, нарушением секреторной, моторной и инкреторной функций желудка



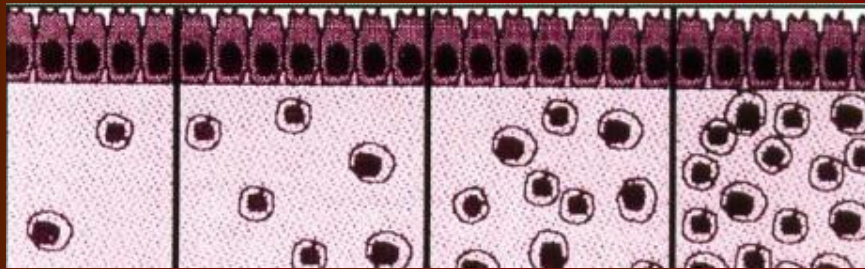
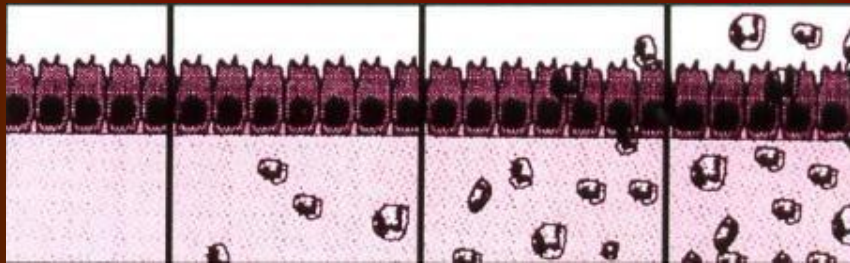
# Диагностика хронического гастрита

- Фиброгастроскопия с прицельной биопсией и морфологическим исследованием биоптатов (5 биоптатов)
- Исследование наличия *Helicobacter pylori*
- Рентгенологическое исследование желудка для оценки эвакуаторно-моторной функции желудка
- Исследование желудочной секреции

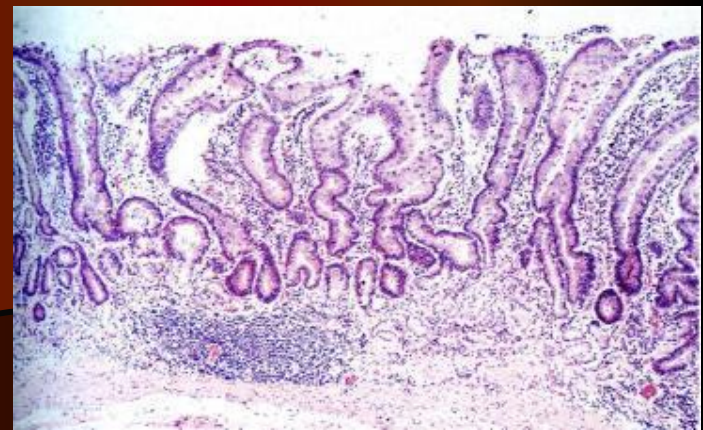# Структурный анализ биопсийного материала (требования Сиднейской классификации, 1990)

- Наличие, выраженность и степень активности воспаления
  - Слабая
  - Умерено выраженная
  - Выраженная
- Наличие атрофических изменений
  - Слабая
  - Умерено выраженная
  - Выраженная
- Колонизация в слизистой оболочке *Helicobacter pylori*
- Наличие метаплазии и дисплазии эпителия

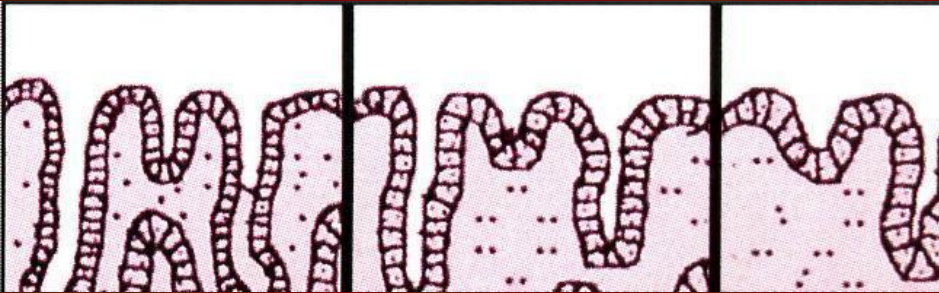
# Признаки воспаления при хроническом неатрофическом гастрите



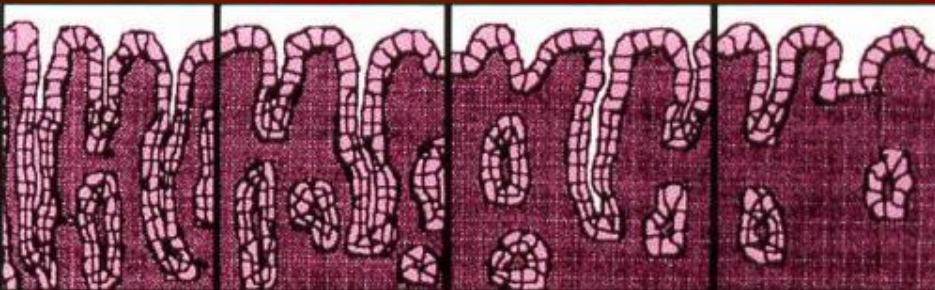
- Степень инфильтрации полиморфноядерных лейкоцитов
- Степень инфильтрации мононуклеарных клеток
- Стадия кишечной метаплазии



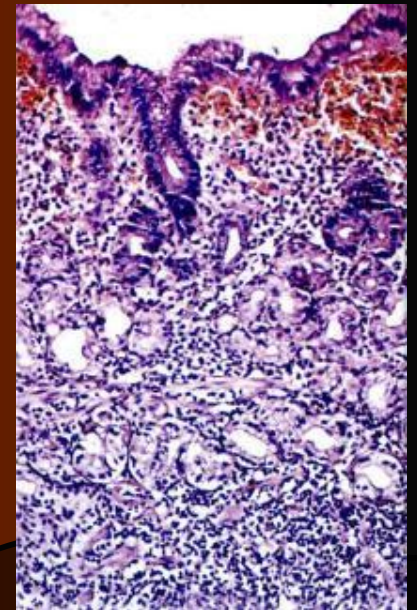
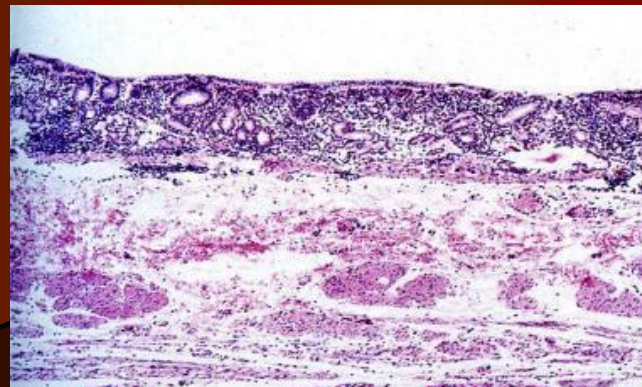
# Признаки хронического атрофического гастрита



- Стадия атрофии антрального отдела

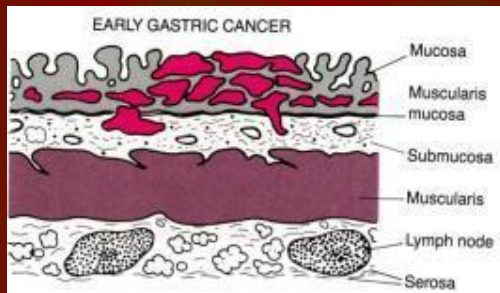


- Стадия атрофии фундального отдела

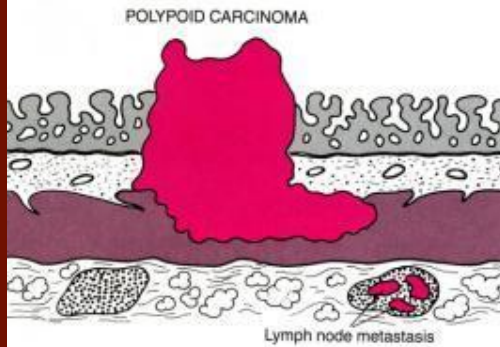


# Формы рака желудка

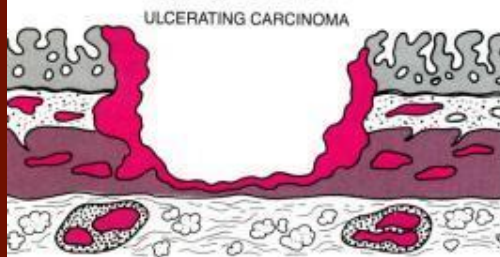
- Ранний рак



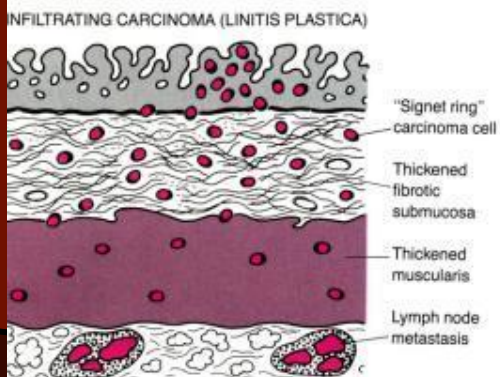
- Злокачественный полип



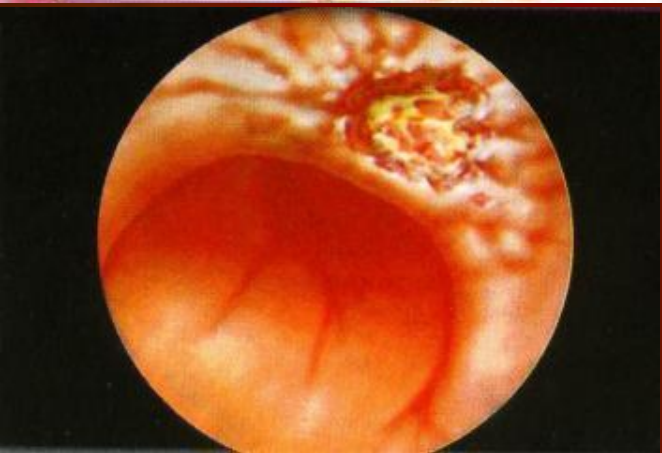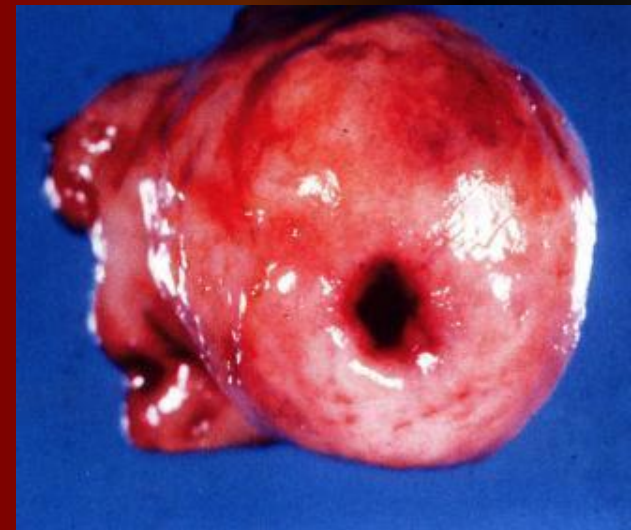
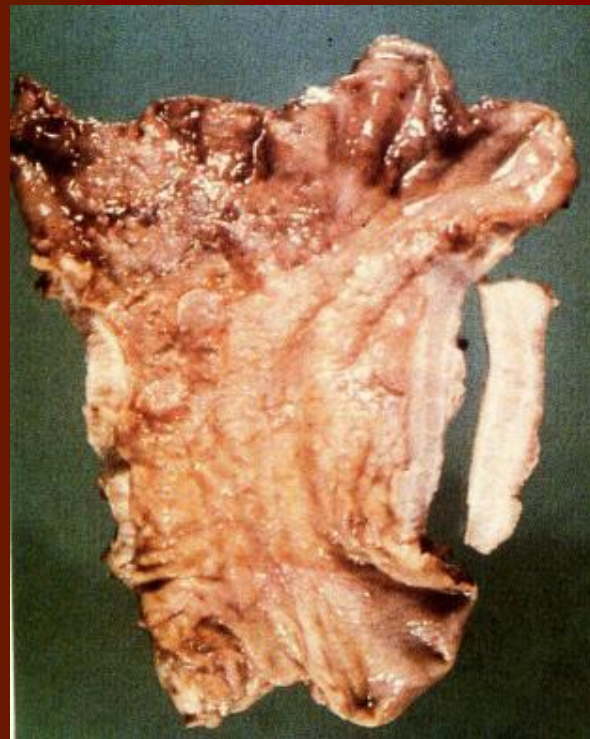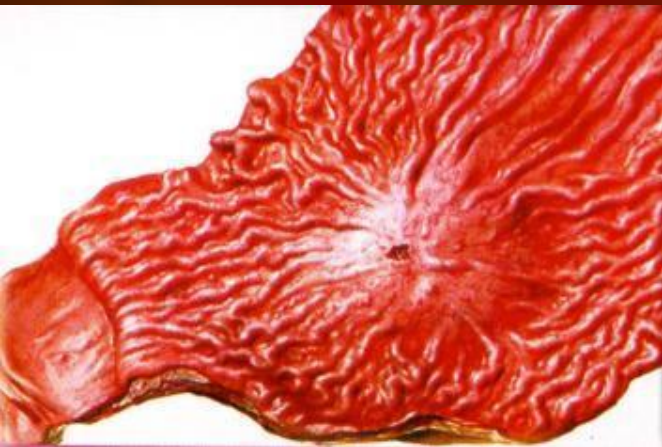- Язвенноподобная карцинома



- Инфильтративная карцинома



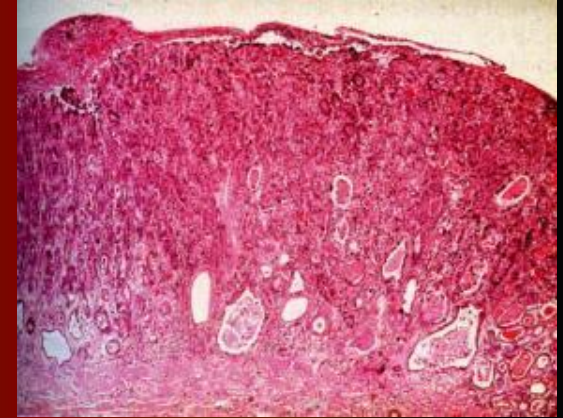
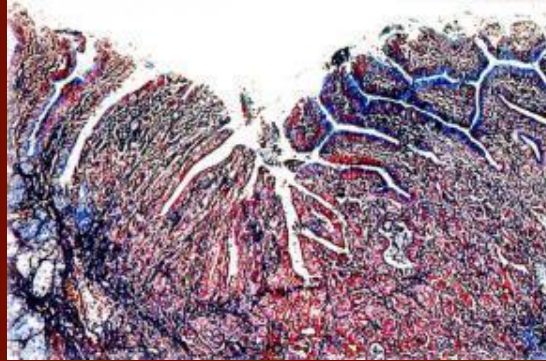
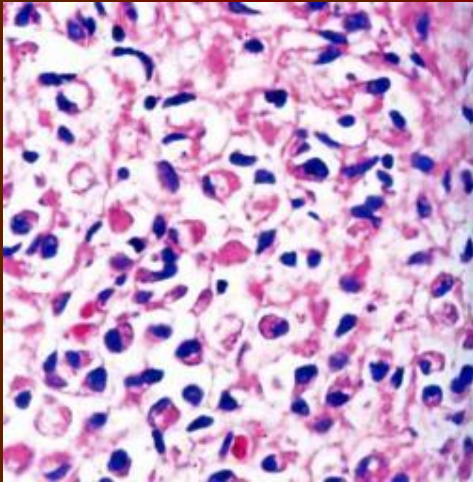
# Эндоскопические признаки и макропрепараты злокачественной опухоли желудка



Карцинома желудка

Лейомиома желудка

# Гистологические признаки опухоли желудка



Аденокарцинома