

Юсупов Гасан

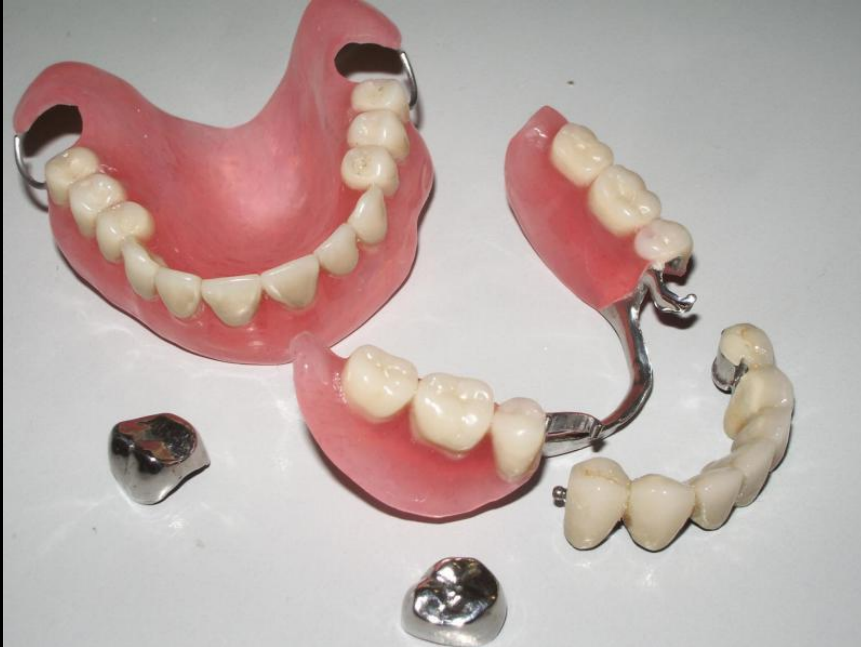5 курс, 4 группа

ДГМУ


Кафедра ортопедической  
стоматологии

ОБСЛЕДОВАНИЕ  
ПАЦИЕНТОВ В КЛИНИКЕ  
ОРТОПЕДИЧЕСКОЙ  
СТОМАТОЛОГИИ

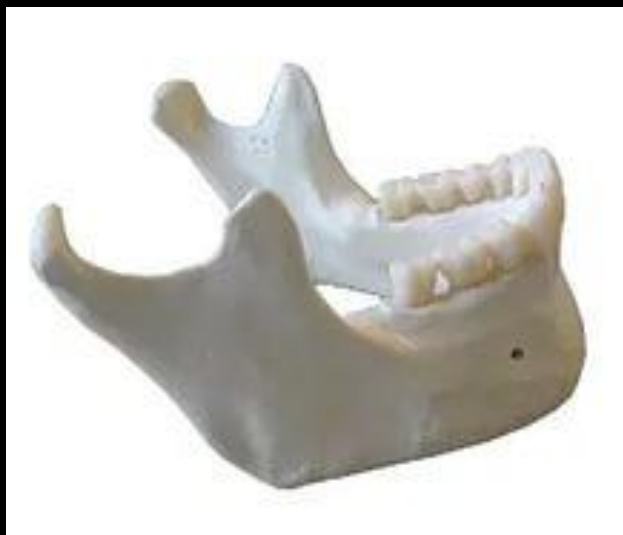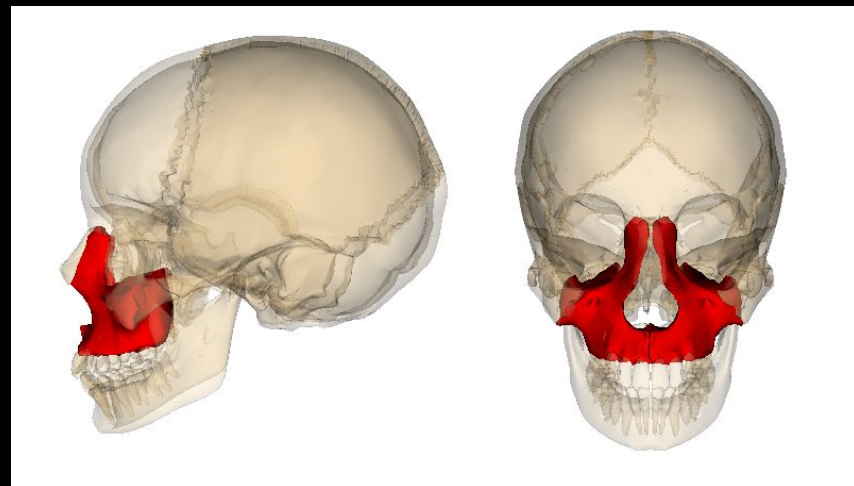
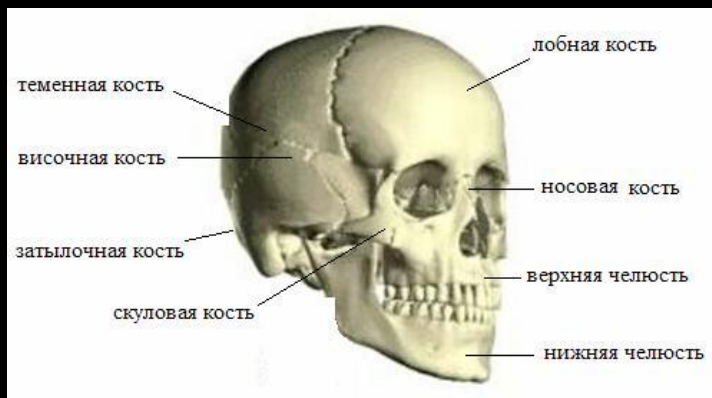
# ОРТОПЕДИЧЕСКА Я СТОМАТОЛОГИЯ



Самостоятельный раздел клинической медицины, изучающий этиологию и патогенез болезней, деформаций и повреждений зубов, челюстей и других органов полости рта и челюстно-лицевой области, разрабатывающий методы их диагностики, лечения и профилактики путем применения ортопедических аппаратов и протезов.

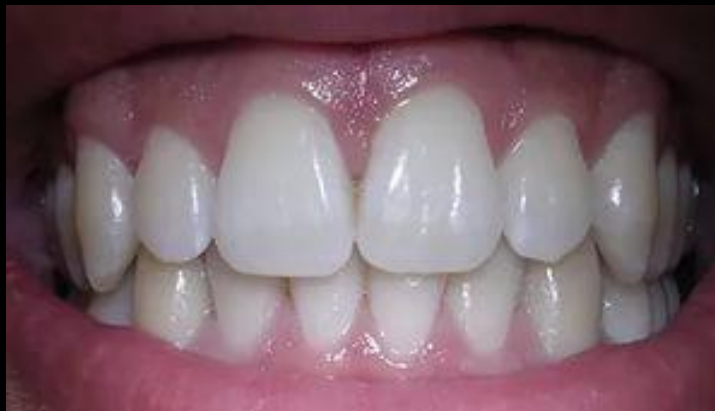- 
- **Зубочелюстная система**- совокупность органов и тканей, взаимосвязанных анатомически и функционально, выполняющих различные, но соподчиненные функции.
  - В состав зубочелюстной системы входят:

# ТВЕРДЫЕ ТКАНИ



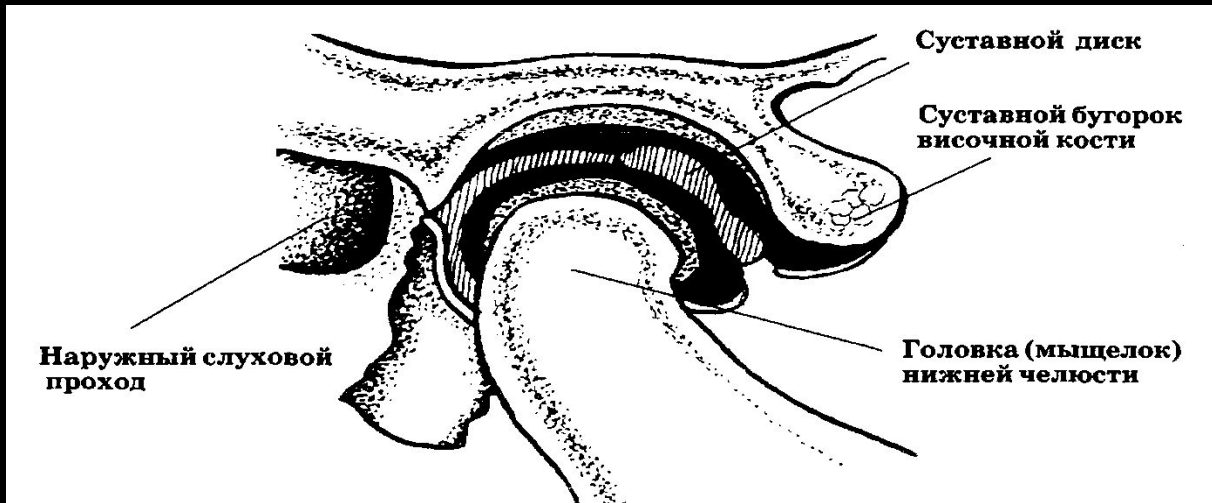
КОСТИ ЛИЦЕВОГО  
СКЕЛЕТА, ВКЛЮЧАЯ  
ВЕРХНЮЮ И НИЖНЮЮ  
ЧЕЛЮСТИ.

# ЗУБЫ, ОБРАЗУЮЩИЕ ЗУБНЫЕ РЯДЫ

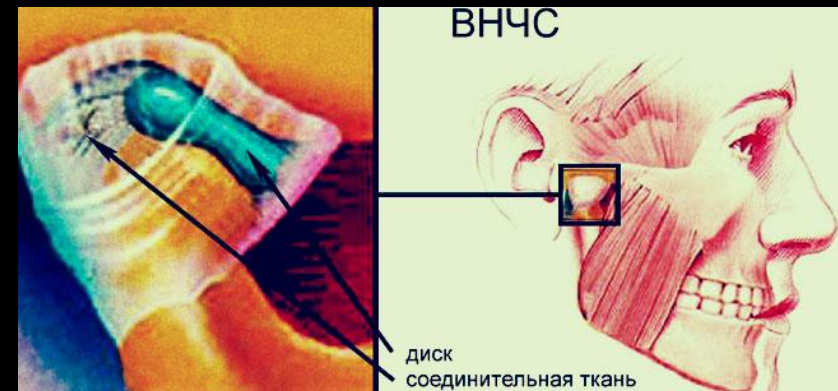

Система органов,  
предназначенных для  
откусывания,  
дробления и  
размельчения пищи.

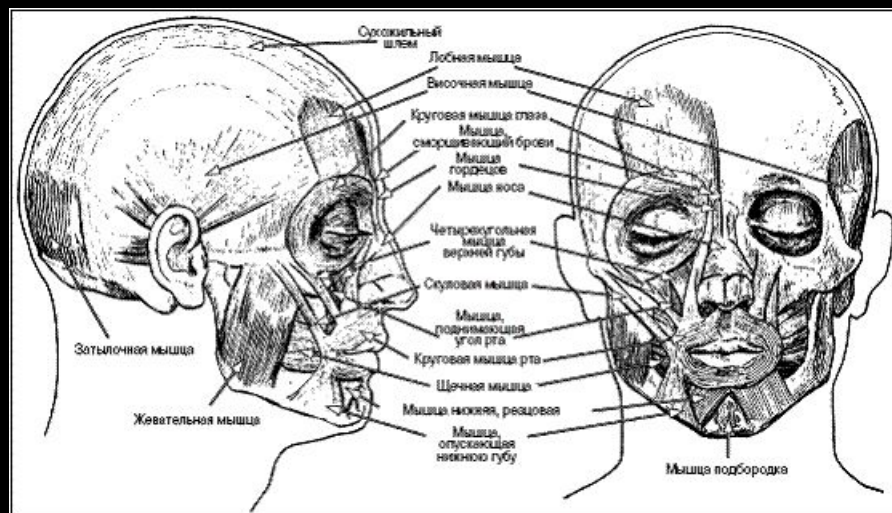
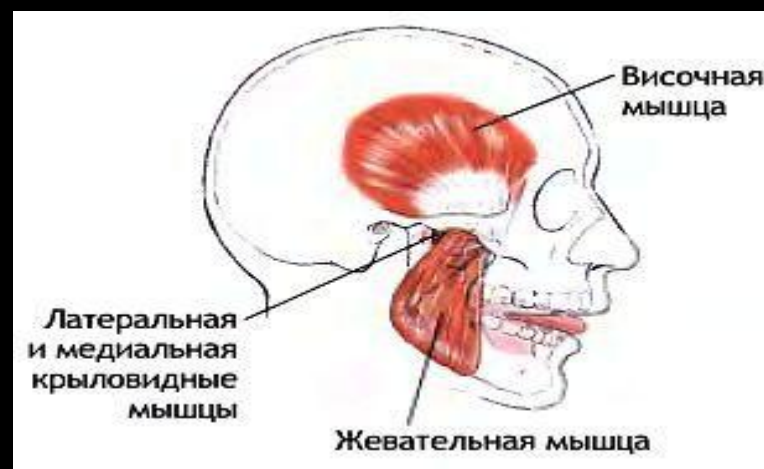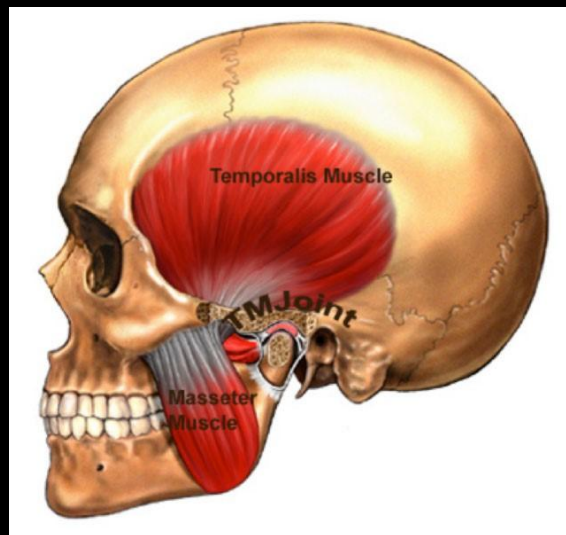
# ВИСОЧНО-НИЖНЕЧЕЛЮСТНОЙ СУСТАВ



ПОДВИЖНОЕ  
СОЕДИНЕНИЕ НЧ С  
ВИСОЧНОЙ КОСТЬЮ  
ЧЕРЕПА.

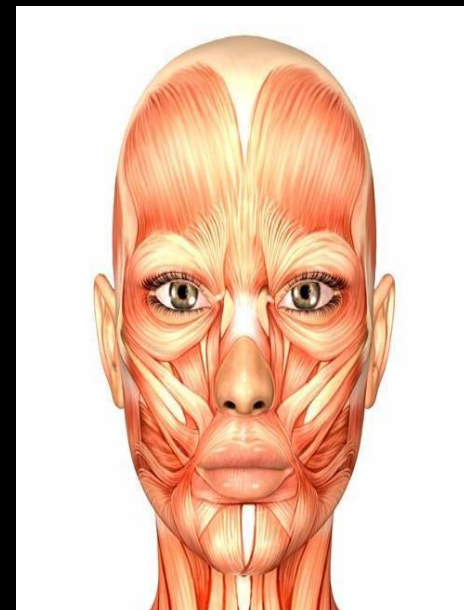
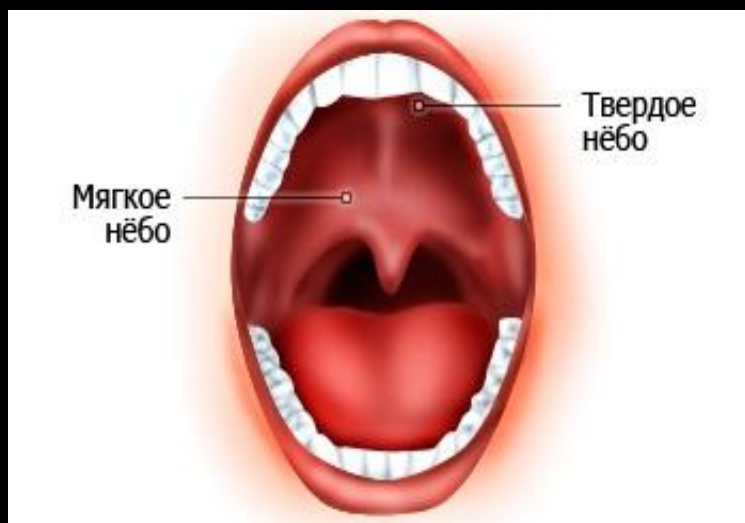


# ЖЕВАТЕЛЬНЫЕ И НАДПОДЪЯЗЫЧНЫЕ МЫШЦЫ



обеспечивают пространственное перемещение НЧ по отношению к неподвижной ВЧ.

# МИМИЧЕСКИЕ МЫШЦЫ, ГУБЫ, ЩЕКИ, НЕБО, ЯЗЫК

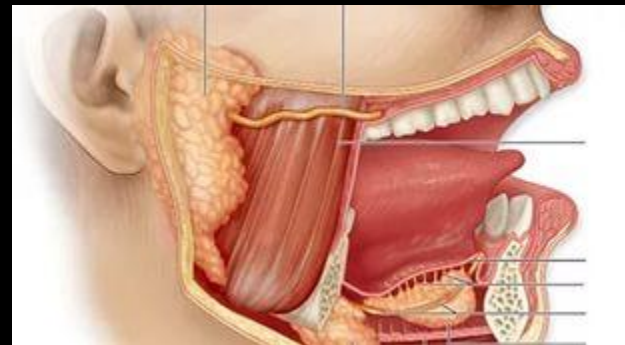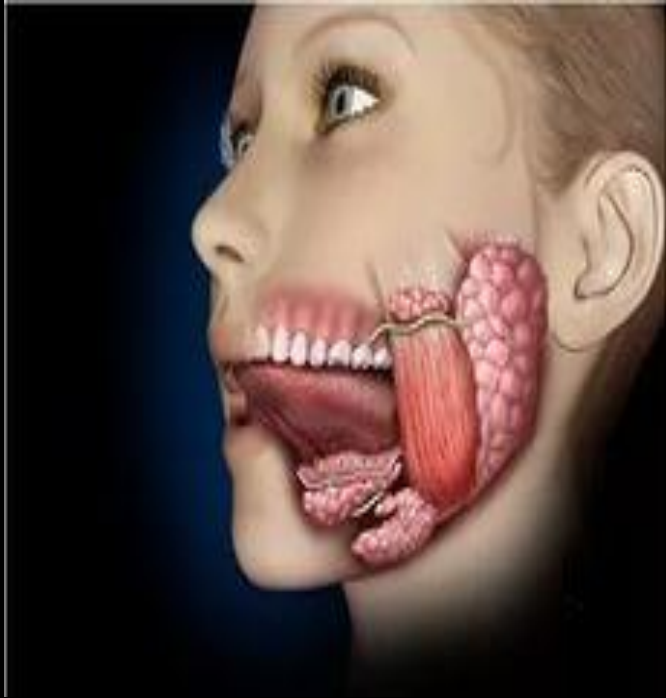


КОМПЛЕКС ОРГАНОВ,  
ВЫПОЛНЯЮЩИХ  
ФУНКЦИЮ ЗАХВАТЫВАНИЯ  
ПИЩИ, ФОРМИРОВАНИЯ  
И ГЛОТАНИЯ ПИЩЕВОГО  
КОМКА: ФУНКЦИЮ РЕЧИ.



# СЛЮННЫЕ ЖЕЛЕЗЫ

предназначенные для смачивания и первичной ферментативной обработки пищи.



# СХЕМА ОБСЛЕДОВАНИЯ

Опрос :

- Жалобы
- Анамнез

Объективное исследование (клинические методы)

Физические методы:

- Осмотр
- Пальпация

Инструментальные  
методы:

- Перкуссия
- Электрметрия
- Термометрия
- Рентгенография
- Краниометрия

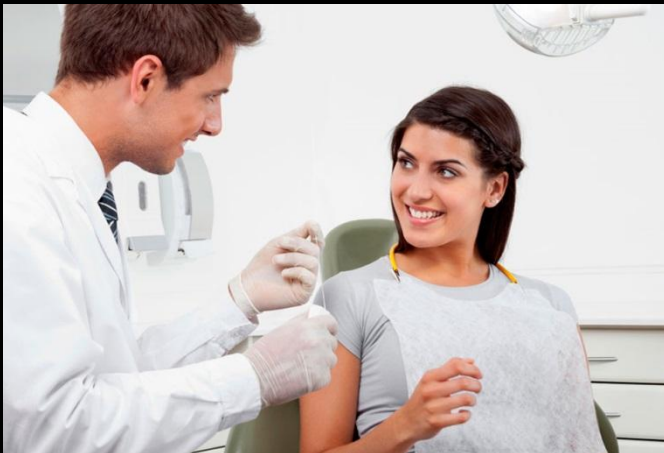Лабораторные  
методы:

- Функциональная жевательная проба
- Мasticациография
- И др.

# ОПРОС БОЛЬНОГО (АНАМНЕЗ)

Анамнез складывается из следующих последовательно изложенных разделов:

- жалобы
- анамнез данного заболевания
- анамнез жизни больного
- семейный анамнез.



Важно прежде всего выяснить самые ранние проявления болезни, характер и особенности ее течения, вид и объем проведенного лечения. Также выяснить время потери зубов, жалобы на состояние желудочно-кишечного тракта.

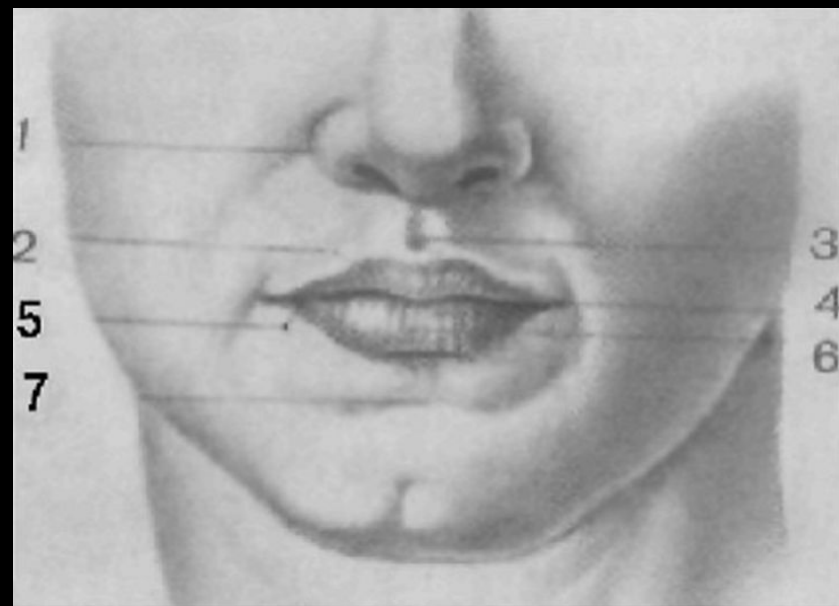
При сборе анамнеза выясняется по порядку место рождения и место жительства, домашние условия, условия работы на производстве, питание, перенесенные заболевания.

В связи с существованием наследственных болезней при аномалиях зубочелюстной системы следует интересоваться наличием аномалий у близких родственников.

# ВНЕШНИЙ ОСМОТР

При внешнем осмотре определяют наличие или отсутствие асимметрии лица (губ, щек, углов рта, носа, соотношение верхней и нижней губ, линию их смыкания, размер нижней трети лица, угла НЧ), других деформация, мимические нарушения.

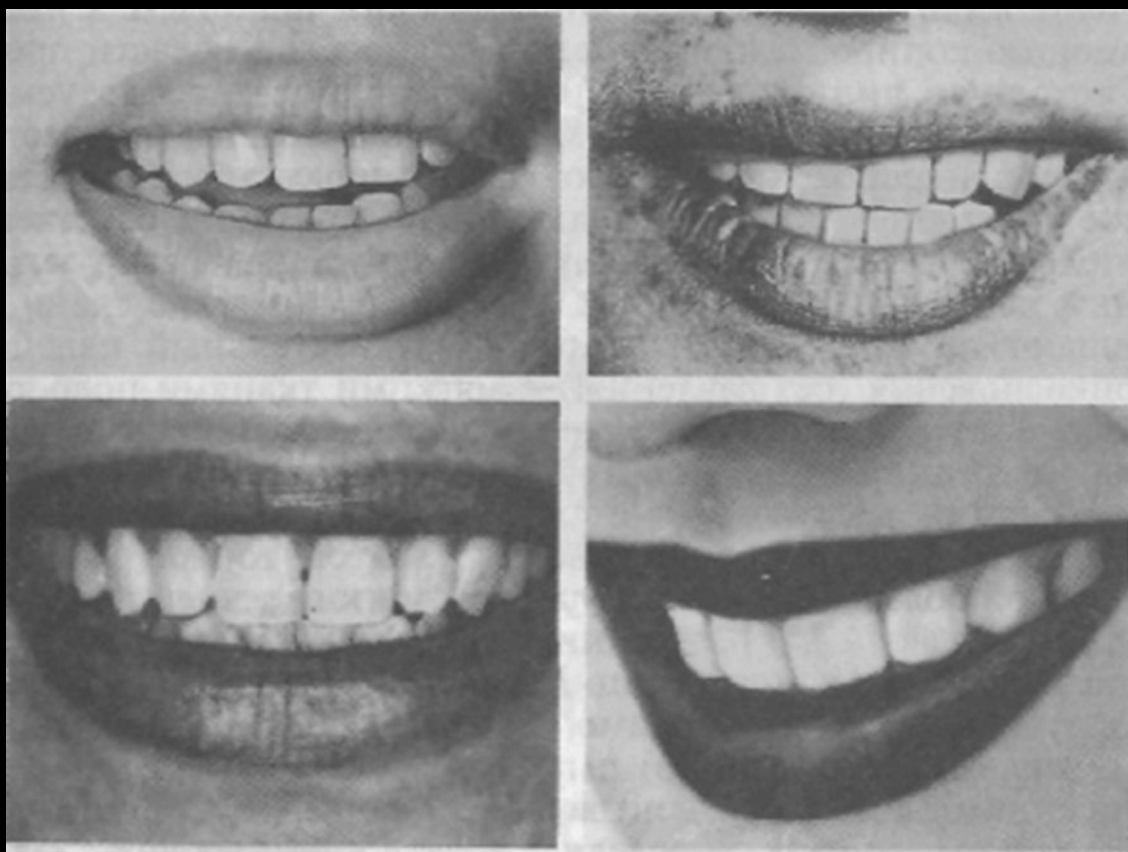
Сглаженность носогубных складок, парезы, опухоли, воспалительные состояния, дефекты, возникшие после травмы или других патологических процессов.



Анатомические образования нижней трети лица.

- 1 — носогубная складка;
- 2 — верхняя губа;
- 3 — филтър;
- 4 — угол рта;
- 5 — линия смыкания губ;
- 6 — красная кайма губ;
- 7 — подбородочная складка

# ВАРИАНТЫ СООТНОШЕНИЯ ПЕРЕДНИХ ЗУБОВ С КРАСНОЙ КАЙМОЙ ГУБ ПРИ УЛЫБКЕ



В клинике ортопедической стоматологии широкое распространение получило деление лица на три части: верхнюю, среднюю и нижнюю.

**Верхняя треть** лица расположена между границей волосистой части на лбу и линией, соединяющей брови.

Границами **средней части** лица служат линия, соединяющая брови и основание перегородки носа.

**Нижняя треть** лица - это его часть от основания перегородки носа до нижней точки подбородка




Рис. 42. Деление лица на три части.

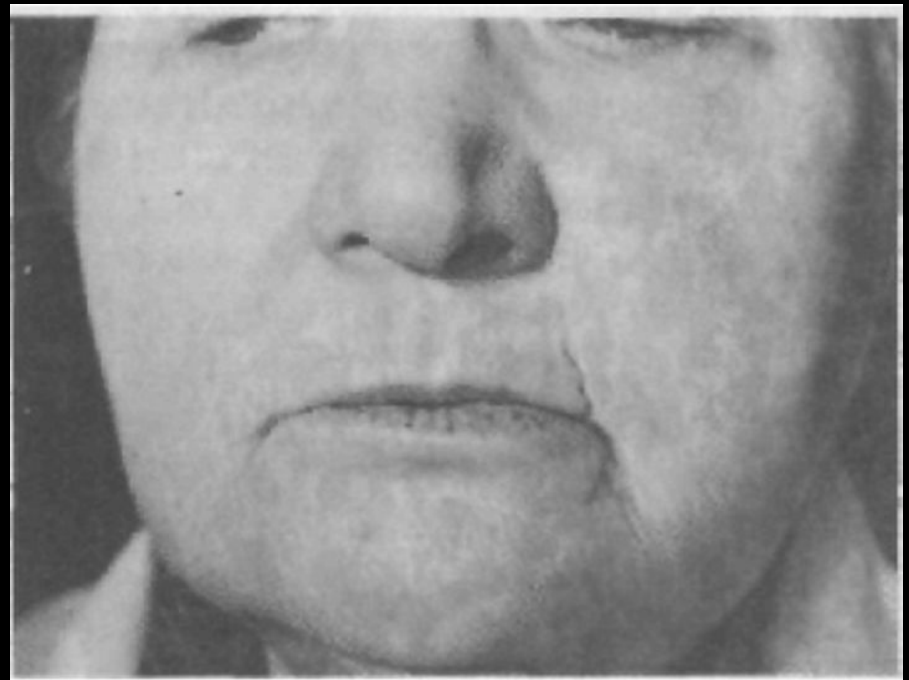а — верхняя треть; б — средняя треть; в — нижняя треть.

Для ортопедических целей важно различать два размера высоты нижней трети лица.

Первую измеряют при сомкнутых зубах, и она называется **ОККЛЮЗИОННОЙ**.

Вторую определяют в положении относительного функционального покоя, когда нижняя челюсть опущена и между зубами возникает промежуток.

Это - **высота относительного функционального покоя**.



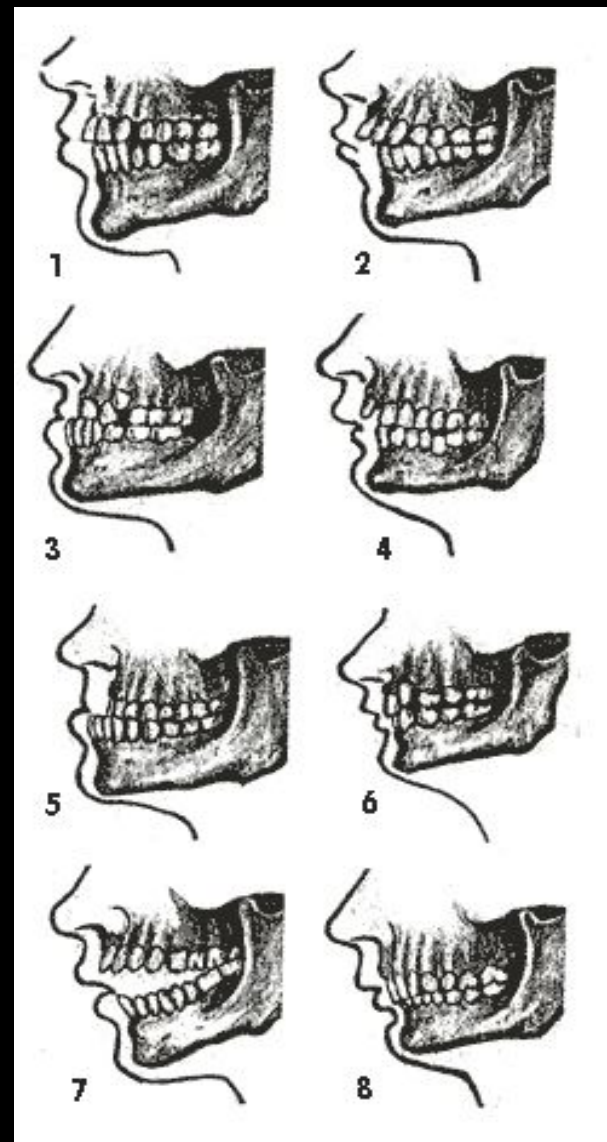
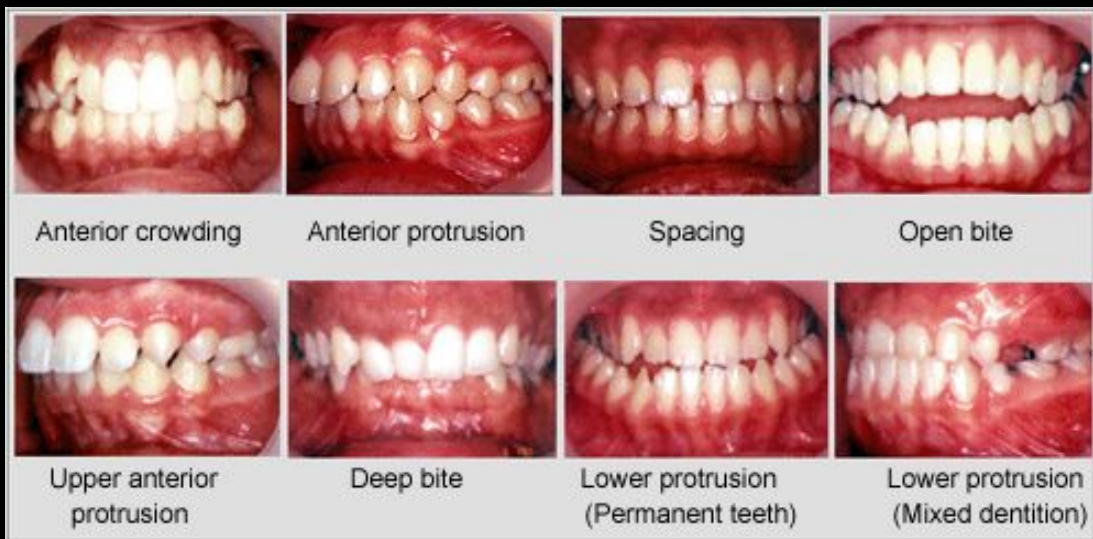Выраженность подбородочной и носогубной складок. Мокнущие углы рта при значительной потере зубов, обусловившей снижение окклюзионной высоты.



# ОБСЛЕДОВАНИЕ ПОЛОСТИ РТА

Прежде всего необходимо определить степень открывания рта. Затрудненное открывание рта может иметь место как при сужении ротового отверстия, так и при затруднениях движений нижней челюсти в связи с мышечной или суставной контрактурой. Изучая степень открывания рта, следует обратить внимание на характер движений нижней челюсти; плавность, прерывистость, отклонения ее вправо или влево.

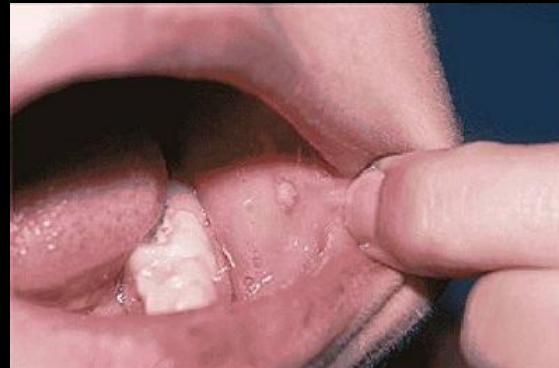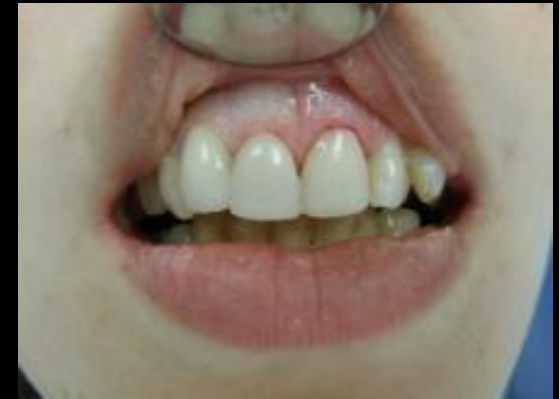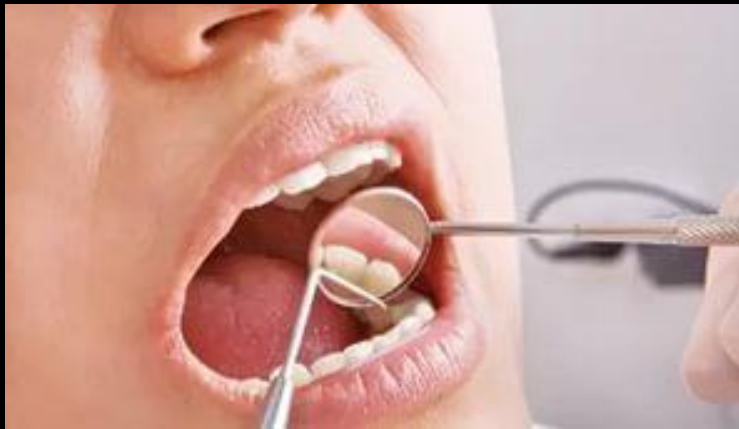При обследовании органов полости рта врач всегда проводит сопоставление увиденного с физиологическими вариантами строения этого органа.



АНОМАЛЬНЫЕ ВИДЫ прикуса

Обследование полости рта проводят в следующей последовательности:

- 1) оценка зубов;
- 2) оценка зубных дуг, дефектов в них и взаимоотношения зубных рядов;
- 3) оценка слизистой оболочки рта;
- 4) оценка челюстных костей



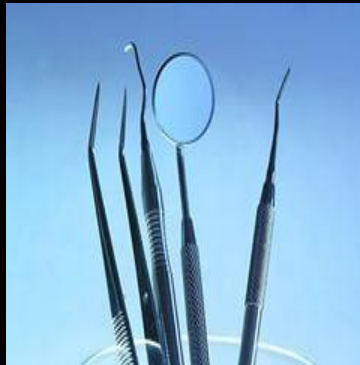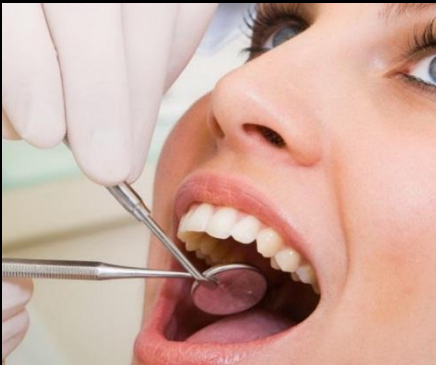# ОБСЛЕДОВАНИЕ ЗУБНЫХ РЯДОВ

Осмотр и обследование зубов проводят с помощью зонда, зеркала и пинцета.

Сначала осматривают зубы правой стороны верхней челюсти, затем левой и с переходом на нижнюю челюсть, продолжая осмотр слева направо.

При осмотре каждого зуба обращают внимание на следующее:

- его положение;
- форму;
- цвет;
- состояние твердых тканей (поражение кариесом, флюорозом, гипоплазией);
- устойчивость зуба;
- соотношение его вне- и внутриальвеолярной частей;
- положение по отношению к окклюзионной поверхности зубного ряда;
- наличие пломб, их состояние

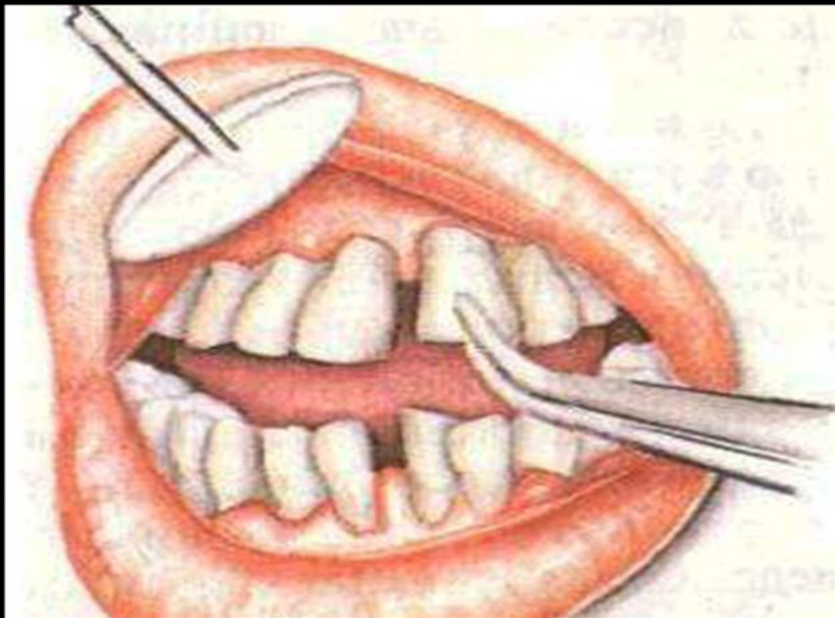


При осмотре зуба стоматологическое зеркало держат в левой руке, а зонд или пинцет — в правой.

Применение зеркала позволяет осмотреть каждый зуб со всех сторон;

Пинцетом определяют подвижность зуба.

Зондом — целостность поверхностей коронки зуба, чувствительность обследуемого участка, глубину десневой бороздки, а возможно, периодонтального кармана. Сопоставляя знания анатомической формы зубов с полученными данными, отмечают соответствие или отклонение в форме у каждого обследованного зуба.



# МЕТОД ПАЛЬПАЦИИ

Имеет большое значение при обследовании полости рта перед съемным протезированием.

Пальпируя беззубые альвеолярные отростки, выявляют наличие острых костных выступов, подлежащих удалению хирургическим путем или изоляции, определяют плотность слизистой оболочки и ее податливость в различных зонах твердого неба, форму скатов альвеолярного отростка.

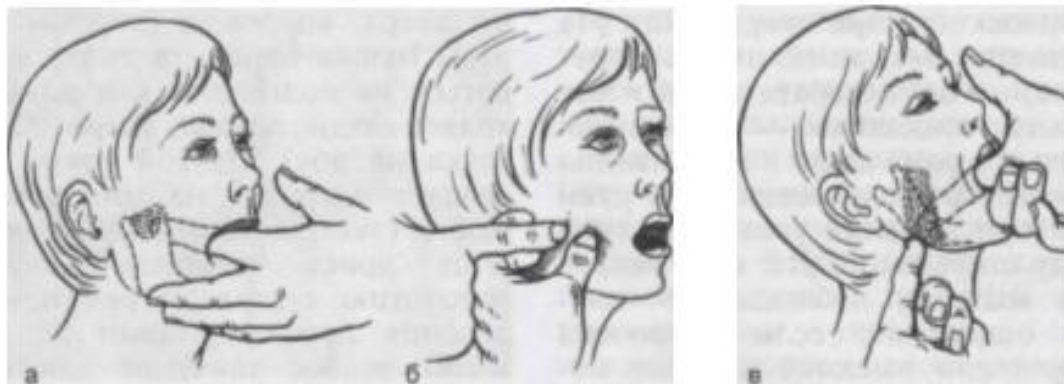

Рис. 3.2. Пальпация наружной крыловидной (а), собственно жевательной (б) и внутренней крыловидной (в) м'шц.

# МЕТОД ПЕРКУССИИ (ПОСТУКИВАНИЕ)

Постукивание в стоматологии производят с помощью ручки пинцета или зубоврачебного зонда.

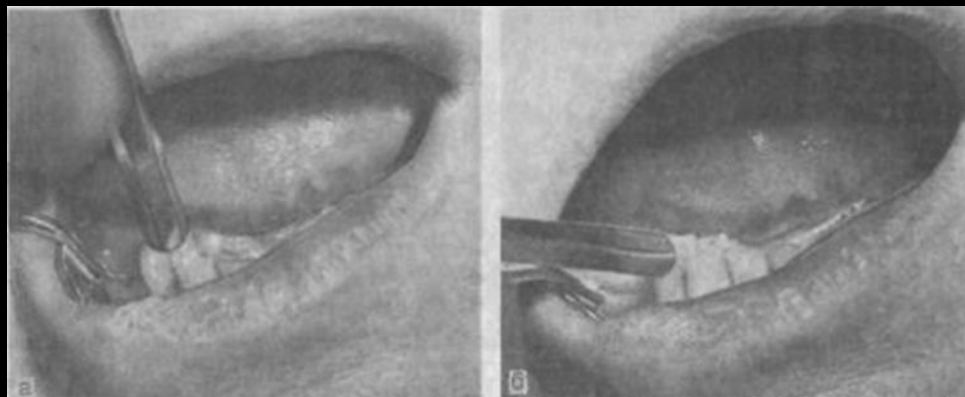
Перкуторный тест проводят при открытом рте, легко постукивая инструментом по различным участкам окклюзионной (осевая перкуссия) и вестибулярной (угловая перкуссия) поверхностей зуба.

Перкуссия здорового зуба безболезненна и сопровождается громким, ясным звуком. Изменения в пульпе, периодонте, резорбция костной ткани и волокон периодонта изменяют силу и оттенок звука.

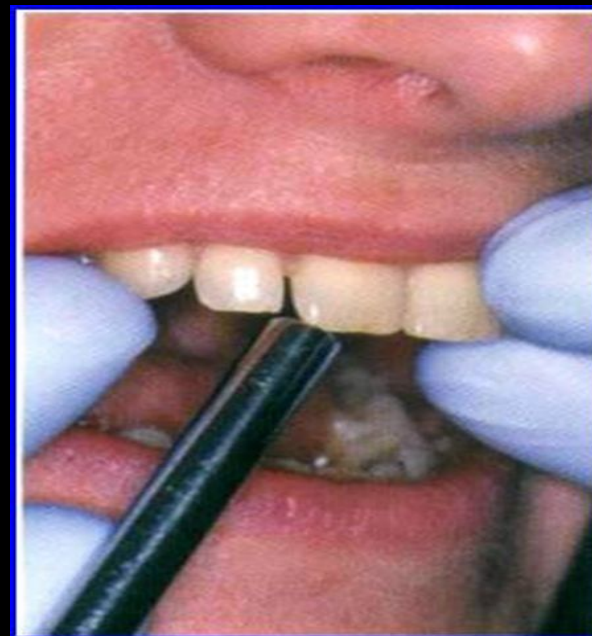По степени болевых ощущений, возникающих при окклюзионной или вестибулярной перкуссии, судят о состоянии околоверхушечных тканей. Для определения болевых ощущений постукивание надо проводить, постепенно увеличивая силу удара, однако удар не должен быть сильным и резким.

Если при перкуссии боль возникла от удара малой силы, не требуется дальнейшего увеличения силы удара.

Звуки, получаемые при постукивании, позволяют выяснить состояние пульпы зуба. При перкуссии зуба с погибшей пульпой, депульпированного зуба и с запломбированным каналом звук приглушенный, незапломбированного — тимпанический, напоминающий звук, возникающий при ударе по барабану (звук пустоты). Для установления различия в болевых ощущениях и звуковых колебаниях проводят сравнительную перкуссию.



Положение инструмента при осевой (а) и угловой (б) перкуссии





# МЕТОД ЗОНДИРОВАНИЯ

Зондирование применяют при определении состояния пародонта по косвенному показателю—состоянию периодонтальной щели.

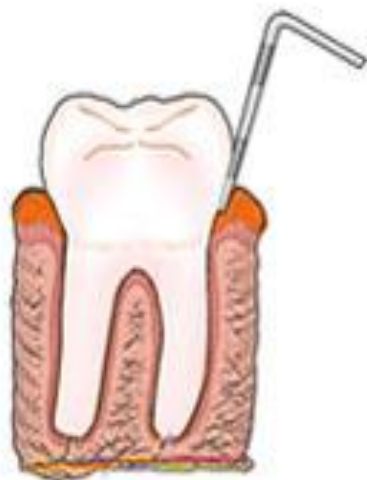Пародонт зуба - это комплекс тканей, характеризующихся генетическим и функциональным единством: зуб, периодонт с его связочным аппаратом, костная ткань и надкостница, десна.

У шейки зуба в десне имеется система волокон циркулярной связки, образующих мембрану, которая не только прикрепляет десну к зубу, но и защищает периодонт от различных повреждений.

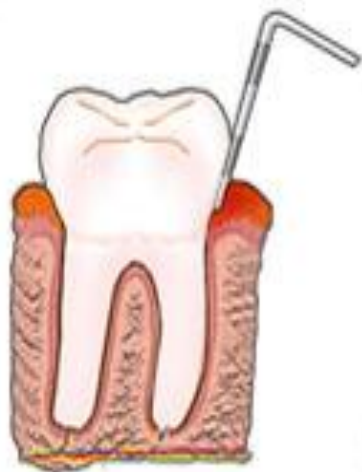На границе десна—зуб (зубодесневое соединение) расположена зубодесневая борозда.

Нарушение связи эпителиального прикрепления с кутикулой слоя эмали является начальным моментом образования периодонтального кармана. При патогенных воздействиях местного и общего характера, сочетанием эндогенном и экзогенном воздействии могут развиваться различные заболевания.

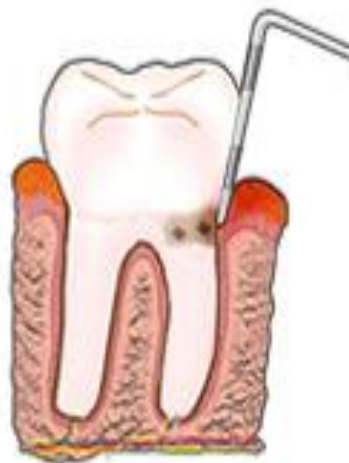## ПАРОДОНТАЛЬНОЕ ЗОНДИРОВАНИЕ



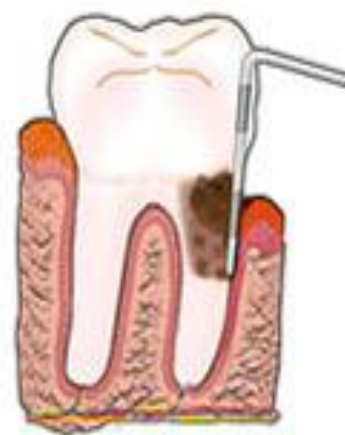НОРМАЛЬНАЯ ГЛУБИНА  
КАРМАНОВ НЕ ПРЕВЫШАЕТ  
2-3ММ



ЕСЛИ ГЛУБИНА КАРМАНА  
4-5 ММ, ТО ИМЕЕТ МЕСТО  
ПАРОДОНТИТ ЛЕГКОЙ  
ФОРМЫ И ДОСТАТОЧНО  
ПРОИЗВЕСТИ СНЯТИИ  
ЗУБНОГО КАМНЯ



ПРИ ГЛУБИНЕ КАРМАНА  
5-7 ММ МОЖНО  
ПРОИЗВЕСТИ ПОЛИРОВКУ  
ОБНАЖЕННОГО КОРНЯ,  
ЧТОБ ДЕСНА ЛЕГЧЕ  
ПРИРОСЛА К ЗУБУ



ПРИ ГЛУБИНЕ КАРМАНА 7-9 ММ  
НЕОБХОДИМО  
МИКРОХИРУРГИЧЕСКОЕ  
ВМЕШАТЕЛЬСТВО, ПОСЛЕ  
КОТОРОГО НАЗНАЧАЮТ ОБЩЕЕ И  
МЕСТНОЕ  
ПРОТИВОВОСПАЛИТЕЛЬНОЕ  
ЛЕЧЕНИЕ

# РЕНТГЕНОЛОГИЧЕСКОЕ ИССЛЕДОВАНИЕ

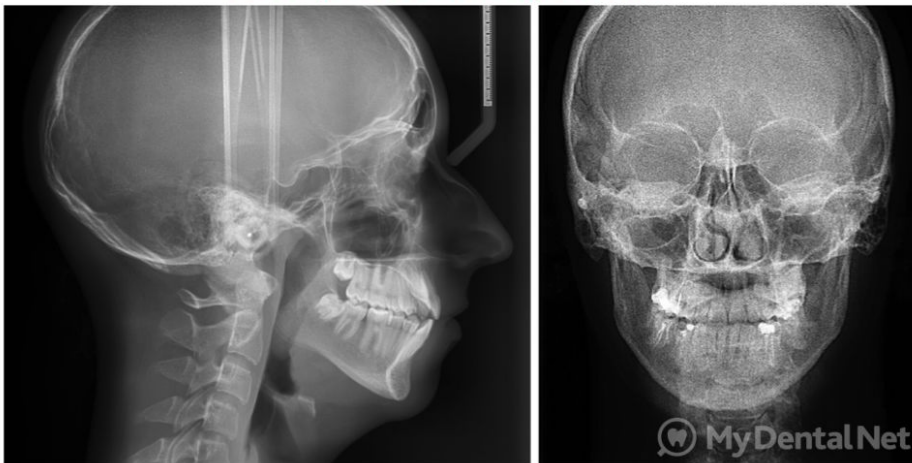## Основные

- ✓ Внутриротовая рентгенография
- ✓ Внеротовая рентгенография

## Дополнительные

- ✓ Томография
- ✓ Панорамная томо- и рентгенография
- ✓ Ортопантомография
- ✓ Телерентгенография
- ✓ Компьютерная томография
- ✓ И др.

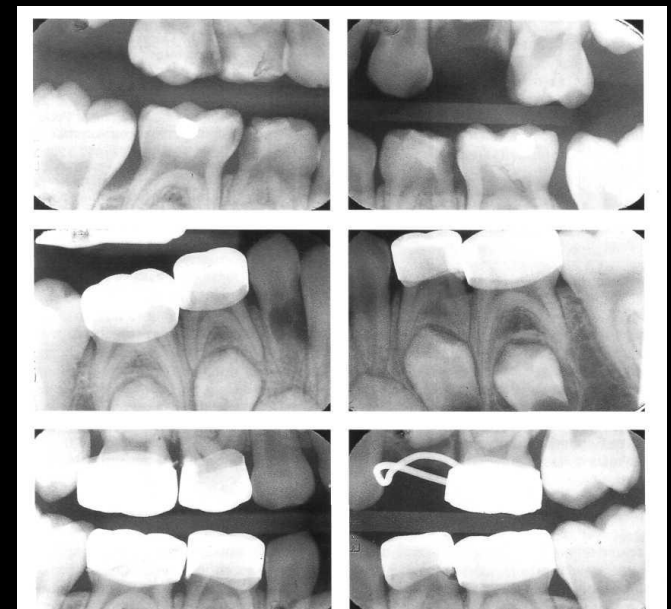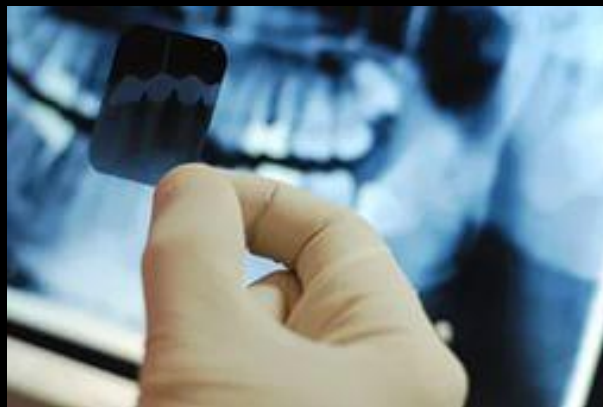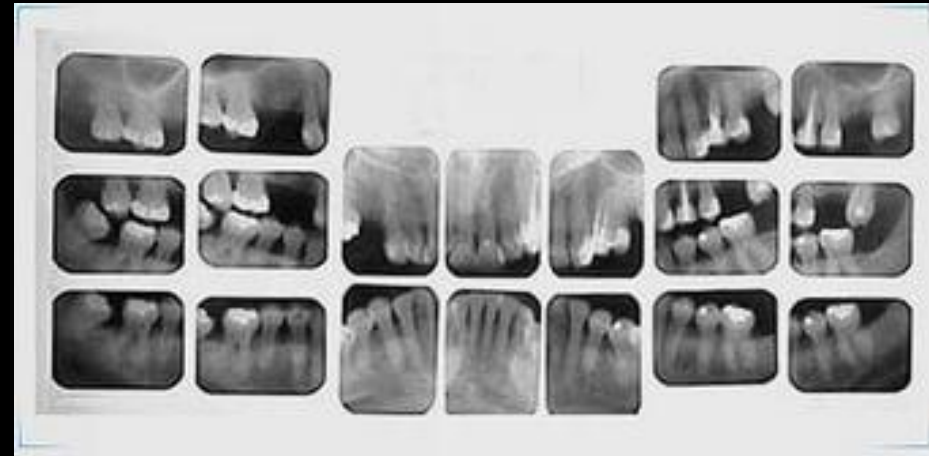### **Телерентгенограмма**



# ВНУТРИРОТОВАЯ РЕНТГЕНОГРАФИЯ

Близко фокусная  
контактная  
рентгенография: позволяет  
получить снимок 1-2 зубов

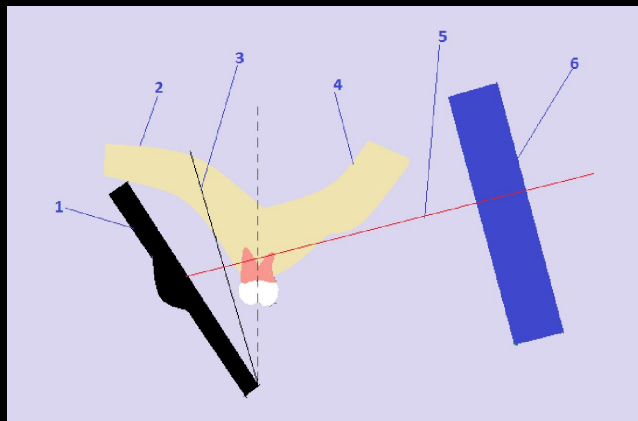
Контактная  
рентгенография в прикус:  
позволяет получить снимок  
4-5 зубов



# ПРИ ПРОВЕДЕНИИ ВНУТРИРотовой ПРИЦЕЛЬНОЙ РЕНТГЕНОГРАФИИ ИСПОЛЬЗУЮТ СЛЕДУЮЩИЕ ПРАВИЛА НАПРАВЛЕНИЯ ЛУЧА:

## Принцип «половины угла» (правило Цешинского):

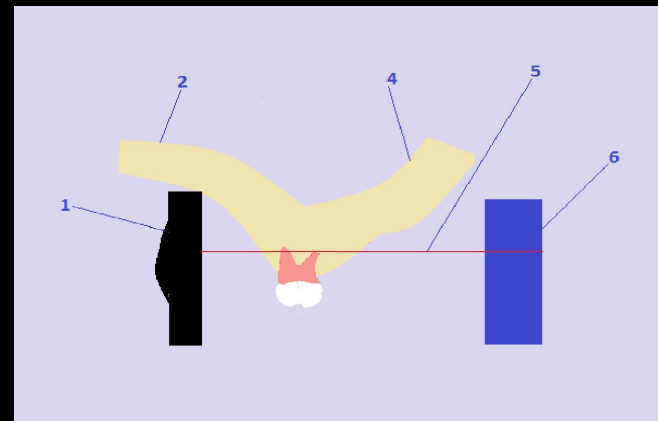
центральный луч должен проходить через вершину корня перпендикулярно биссектрисе угла, образованного осью зуба и пленкой или датчиком



(1-датчик, 2-нёбо, 3-биссектриса, 4-скуловая дуга, 5-центральный луч, 6-тубус рентген-аппарата)

## «Параллельная рентгенография» (правило изометрии):

центральный луч направлен перпендикулярно исследуемому зубу, а пленка или датчик параллельна оси зуба



# ВНЕРОТОВАЯ РЕНТГЕНОГРАФИЯ

## Панорамная рентгенография:

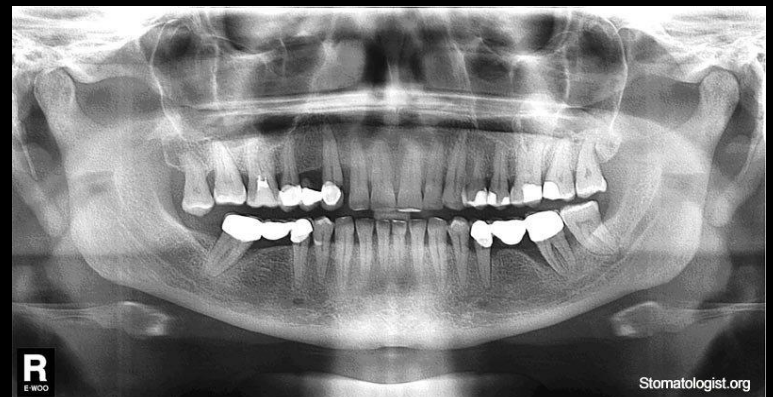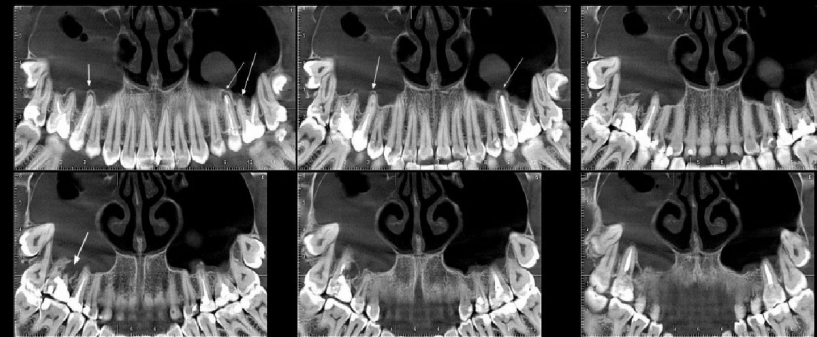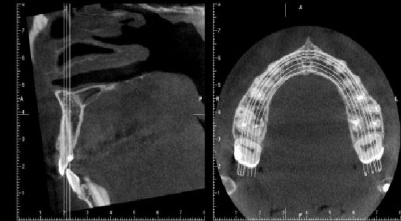
позволяет получить изображение всех зубов, тела и альвеолярного отростка верхней или нижней челюсти.

Ортопантомография: позволяет получить изображение зубов и костной ткани верхней и нижней челюсти на одном снимке.

КТ (компьютерная томография): позволяет получить послойное изображение тканей челюстно-лицевой области..

## Контрастная рентгенография:

позволяет диагностировать заболевания протоков слюнных желез (сиалография), сосудов (реография) при введении контрастного вещества (йодолипол, липиодол и т. д.).



**Термометрия** – метод основан на реакции пульпы зуба на температурные раздражители: холод и тепло. Термометрия может проводиться с помощью холодной либо теплой воды, воздуха. Для определения реакции на горячее может использоваться плаггеры для разогрева гуттаперчи.

**МРТ** – магнитно-резонансная томография: метод, позволяющий исследовать ткани (в том числе мягкие) и органы с использованием физического явления ядерного магнитного Резонанса.

**УЗИ** – метод исследования с помощью ультразвуковых волн, используемый для диагностики заболеваний внутренних органов и мягких тканей.

**Миография** – метод исследования биоэлектрической активности мышц, позволяющий регистрировать сократительную деятельность мышц.