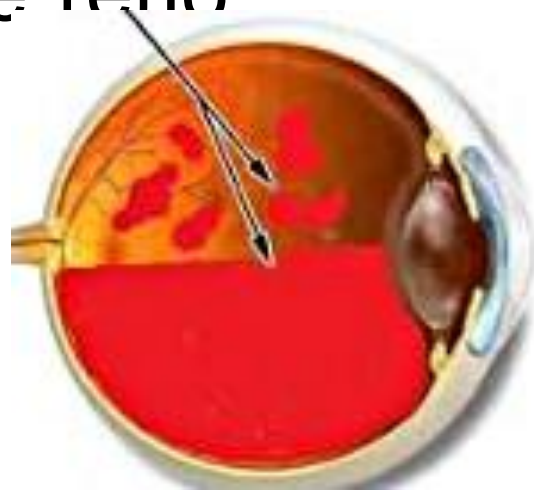

Гемофтальм

Выполнила ординатор
кафедры офтальмологии и оториноларингологии
Солтанова Татьяна Асланбековна

Гемофтальм

- - это полиэтиологическое заболевание органа зрения, которое развивается вследствие разрыва кровеносных сосудов и кровоизлияния в стекловидное тело

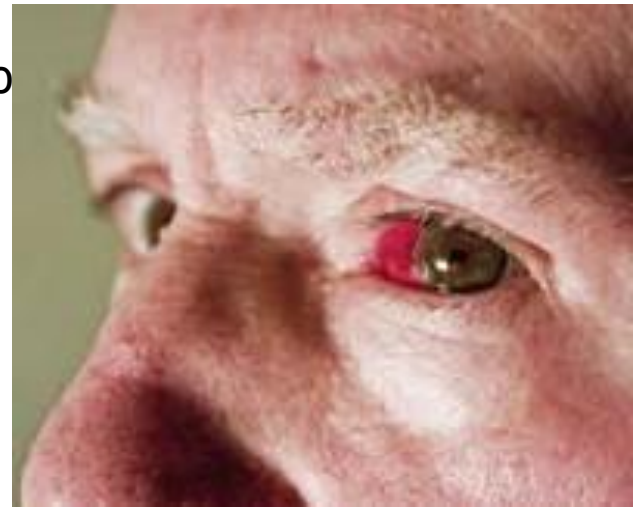

Группа риска:

- лица с сахарным диабетом
- гипертоническая болезнь в стадии декомпенсации
- инфаркт миокарда
- инсульт в анамнезе
- Установлена взаимосвязь между данной

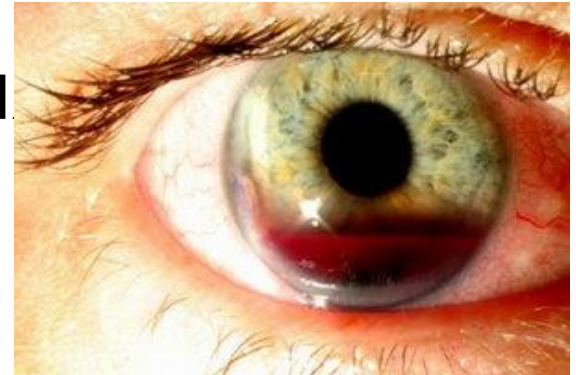часто развивается у людей старше 40 лет.

Женщины более склонны к этому заболеванию чем мужчины.



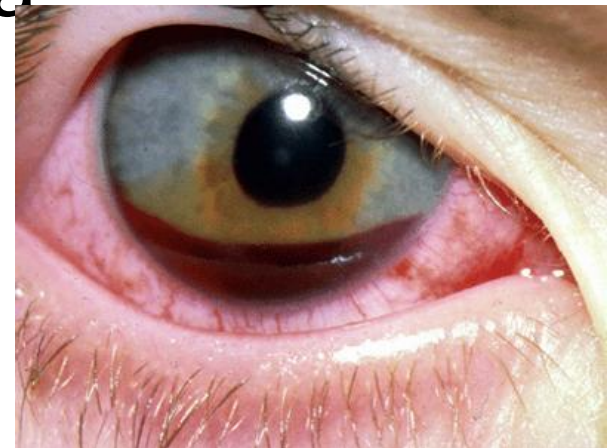
Причины:

- травмы глаза
- диабетическая ретинопатии
- артериальная гипертензи
- Атеросклероз
- дистрофии сетчатки
- разрыв или отслойка сетчатки
- полостные операции на глазных яблоках.



Различают:

- •частичный, - кровоизлияние занимает менее $1/3$ объема стекловидного тела
- •субтотальный, - от $1/3$ до $3/4$ объема стекловидного тела
- •тотальный гемофтальм, - более $3/4$ объема стекловидного тела

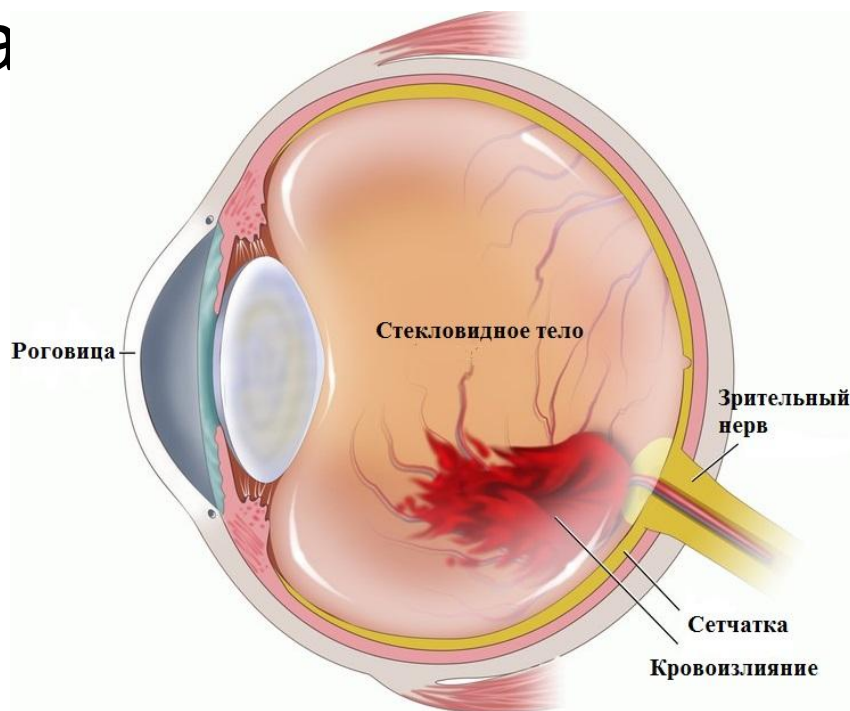


Частичный гемофтальм

В основном возникает в результате нетяжёлых травм глаза, диабетической ретинопатии, артериальной гипертензии, атеросклерозе, дистрофии сетчатки и других заболеваниях, при которых сосуды становятся очень ломкими.

- Гемофтальм может также возникнуть вследствие разрыва или отслойки сетчатки, а также вследствие полостных операций на глазных яблоках.
- Больному с гемофтальмом назначается постельный режим с повязкой и холодом (на 2-3 часа) на обоих глазах. Еще назначают препараты кальция в виде внутримышечных инъекций и местно в виде глазных капель, а также витамины и гормональные препараты (чтобы предотвратить образование тяжей).
- Если консервативное лечение в течение первых 7-10 дней не дало результатов, назначают хирургическое лечение, суть которого состоит в удалении крови из полости глазного яблока.

- Тотальный и субтотальный гемофтальм бывает чаще при тяжёлых непроникающих или при проникающих травма




По локализации кровоизлияния:

- **Ретролентальная.** Между передней гиалоидной мембраной СТ и задней капсулой хрусталика.
- **Парацелиарная.** Окружает сзади периферическую часть хрусталика.
- **Преретинальная.** Между задней пограничной мембраной СТ и сетчаткой.
- **Эпимакулярная.** В полости, находящейся между задней пограничной мембраной и сетчаткой в области макулы (витреошизис).
- **Интравитреальная.** В полости СТ.
- **Комбинированная.** Занимает несколько участков СТ.

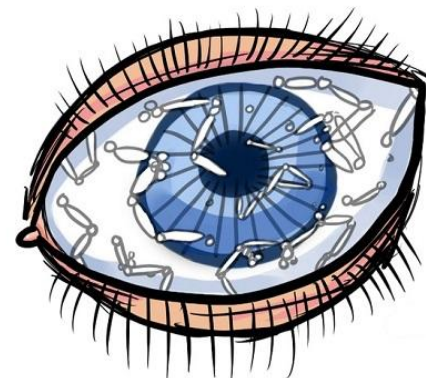
Классификация кровоизлияния в стекловидное тело по стадиям развития заболевания

| Стадия | Сроки от начала заболевания | Основные патоморфологические и патофизиологические признаки |
|--------------------------------------|------------------------------|---|
| Кровотечение | От нескольких секунд до 24 ч | Неполноценность стенки внутриглазного сосуда, выход крови или её элементов за пределы сосуда, очаговое нарушение прозрачности СТ |
| Свежая гематома | От нескольких минут до 48 ч | Сгустки чаще всего уже свернувшейся крови красного цвета между структурами СТ или рядом с ним при отсутствии заметного гемолиза эритроцитов и диффузии гемоглобина в СТ, первые признаки фагоцитарной реакции |
| Токсико-гемолитическая | 3–10 сут | Быстро нарастающий гемолиз эритроцитов с диффузией гемоглобина и продуктов его распада в СТ и другие внутриглазные структуры (сидероз, ацидоз, перенасыщение белками и холестерином); выраженный фагоцитоз и нарастающая пролиферация: диффузное помутнение всей массы СТ |
| Пролiferативно-дистрофическая | 10 сут–6 мес | Диффузная гемосидеротическая дистрофия СТ, сетчатки, хрусталика и других внутриглазных структур; выраженная пролиферация пигментного эпителия, нейроглии сетчатки; соединительнотканная организация гематом |
| Внутриглазной фиброз | Более 6 мес | Швартообразование в СТ с его разжижением в одних и уплотнением (в частности, кристалло- и костеобразованием) в других участках, необратимый гемосидероз сетчатки, её отслойка; фтизис и атрофия глазного яблока |



Клиническая картина:

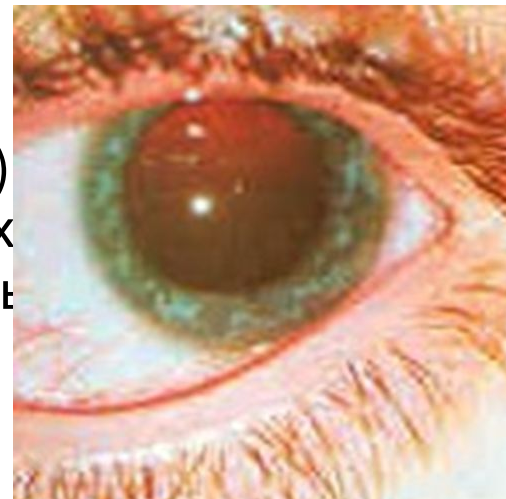- ■ Облаковидные или паутинообразные тени в поле зрения: «туман» перед глазами.



- ■ Сгустки свернувшейся крови в СТ, приводящие к появлению перемещающихся теней в поле зрения.
- ■ Массивное кровоизлияние снижает остроту зрения вплоть до уровня восприятия света.

Клиническая картина:

• • При исследовании в проходящем свете красный рефлекс с глазного дна приглушён, детали глазного дна (ДЗН и ретинальные сосуды) в тумане или неразличимые. В передних отделах СТ могут определяться эритроциты, ВГД может быть повышено, особенно в случае длительного существования гемофтальма. В этом случае при биомикроскопии передних отделов СТ видны «ghost-cells» («клетки-тени») — выщелоченные эритроциты. Изредка возможно сочетание с гифемой, особенно при наличии у пациента интраокулярной линзы и задней капсулотомии в анамнезе. Причину интравитреального кровоизлияния можно заподозрить при наличии рубеоза радужки, новообразованных сосудов в углу передней камеры, задних синехий и относительного афферентного зрачкового дефекта. В этих случаях исследование глазного дна второго глаза может помочь выявить диабетическую ретинопатию, гипертоническую ретинопатию, васкулит, хориоидит или глазную ишемию



Диагноз:

- ■ Степень снижения остроты зрения может варьировать от незначительного снижения до уровня восприятия света.
- ■ Офтальмоскопия: перемещающиеся тени на фоне красного рефлекса, детали глазного дна неразличимы.

- ***Анамнез***

- ■ Жалобы на нарушения зрения (зрительные нарушения).
- ■ Глазная травма в анамнезе, включая внутриглазную хирургию.
- ■ Общие заболевания.

Обследование:

- Особенное внимание необходимо уделить следующим этапам:
 - остроте зрения;
 - биомикроскопии переднего сегмента глазного яблока;
 - биомикроскопии СТ, обращая внимание на предмет отслойки СТ, наличие пигментированных клеток в передних отделах СТ, конденсатов, локализации кровоизлияния;
 - гониоскопии;
 - измерению ВГД;
 - осмотру периферии глазного дна со склеральным поддавливанием;
 - ультразвуковому В-сканированию.

Диагностика:

- Не существует достаточно надёжных симптомов, которые позволили бы отличить ЗОС в сочетании с ретинальным разрывом от ЗОС без ретинального разрыва; поэтому необходимо проведение детального осмотра периферии глазного дна: предпочтение должно отдаваться непрямой бинокулярной офтальмоскопии со склеральным поддавливанием. Даже в случае достаточно плотного гемофтальма, когда задний полюс глаза не визуализируется, периферическая сетчатка часто может быть осмотрена с помощью данной методики. В некоторых случаях наложение бинокулярной повязки на несколько часов (или даже на ночь) может обеспечить оседание гемофтальма и выявление разрывов сетчатки. У многих пациентов с ретинальными разрывами в передних отделах СТ имеются пигментированные клетки. Дополнительную информацию может дать биомикроскопия с трёхзеркальной линзой или небольшой собирающей линзой для непрямой офтальмоскопии.
- ■ Тщательный сбор анамнеза (история жизни, общесоматический статус и имеющиеся заболевания глаз),
- исследование остроты зрения в обоих глазах,
- зрачковую реакцию, биомикроскопию,
- прямую офтальмоскопию,
- непрямую офтальмоскопию: тщательный осмотр периферии глазного дна с широким зрачком с обязательным соблюдением стереопсиса (бинокулярным налобным офтальмоскопом Скепенса).
- Для исключения периферических разрывов необходим осмотр со склеральным поддавливанием или с трёхзеркальной линзой Гольдмана.

Диагностика:

- ■ Из дополнительных исследований показано УЗИ глаза в тех случаях, когда состояние глазного дна сложно оценить из-за кровоизлияния или непрозрачности оптических сред (например, помутнений роговицы, катаракты и т.д.).
- ■ Диагностика причины интравитреального кровоизлияния крайне важна, так как она определяет тактику и стратегию лечения. Как было указано выше, наиболее частой причиной спонтанного гемофтальма является геморрагическая ЗОС с ретинальным разрывом или без такового или отслойка сетчатки. В редких случаях, когда ещё сохраняется хорошая видимость глазного дна, удаётся относительно легко определить разрывы сетчатки, отслойку сетчатки или иную патологию глазного дна. Немедленное хирургическое удаление крови (при наличии показаний) не только улучшает зрение, но и позволяет произвести полный осмотр подлежащей сетчатки. Однако данная тактика допустима, лишь если во время УЗИ-исследования были обнаружены разрывы или отслойка сетчатки.
- ■ При отсутствии хорошего обзора глазного дна, а также в тех случаях, когда хирургическое удаление крови не рекомендуется, приходится основываться на данных В-сканирования.
- ■ Динамическое и статическое В-сканирование проводится для определения состояния заднего кортекса СТ, для выявления отслойки сетчатки, опухолей и новообразованных сосудов (например, внутриглазной меланомы или обширной неоваскулярной мембраны). Разрывы сетчатки и ветви неоваскуляризации иногда могут быть обнаружены с помощью В-сканирования, но отсутствие их на В-скане не исключает их наличия. Кроме того, В-сканирование может быть использовано для дифференцирования интравитреального кровоизлияния от преретинального кровоизлияния у диабетиков.

Диагностика:

- В случае отсутствия ЗОС на В-скане вероятность разрыва или отслойки сетчатки резко уменьшается. При наличии ЗОС, как правило, отслойки сетчатки нет. Тем не менее в этом случае может быть пропущена плоская локальная отслойка сетчатки переднего расположения. Частота таких ложноотрицательных заключений зависит от опытности врача-диагноста. Ложноположительные результаты могут быть связаны с прикрытием кровью задней поверхности СТ, что может быть ошибочно принято за отслойку сетчатки. Дополнительное А-сканирование и определение прилежания сетчатки к ДЗН (в случае полной отслойки СТ связь с ДЗН отсутствует) может минимизировать ошибки данного рода. Возможны иные причины ложноположительных ошибок. В частности, наличие сопутствующего супрахориоидального кровоизлияния и геморрагической ЗОС может быть ошибочно принято за геморрагическую отслойку сетчатки. Конвекситальная поверхность супрахориоидального кровоизлияния и недостаточная её подвижность при динамическом В-сканировании могут помочь дифференцировать её от отслойки сетчатки. Кроме того, возможно сочетание супрахориоидального кровоизлияния с геморрагически-экссудативной отслойкой сетчатки и геморрагической ЗОС (например, после системного назначения стрептокиназы и тканевого активатора плазминогена в случае подозрения на инфаркт миокарда).

Диагностика:

- При отсутствии ЗОС на В-скане необходимо исключить СД и посттромботическую ретинопатию как причины неоваскуляризации сетчатки. Наличие же ЗОС также не исключает этих заболеваний, так как ЗОС может появиться задолго до кровоизлияния. Внимательный сбор анамнеза по поводу временного интервала между появлением плавающих помутнений и началом кровоизлияния может помочь в определении давности ЗОС.
- ■ При подозрении на тромбоз вен сетчатки выполняется общий анализ крови, определяют СОЭ или вязкость плазмы для выявления синдромов повышенной вязкости крови. В случае подозрения на тромбоз ретинальных вен как на причину интравитреального кровоизлияния проводят исследование мочевины, электролитного состава крови, креатинина, сахара крови натощак и липидного спектра, а также электрофорез белков плазмы, ЭКГ и определение функции щитовидной железы.
- ■ Общее обследование включает проверку АД, так как подъём АД является наиболее распространённым фактором риска тромбоза вен сетчатки; также исключают ретинальные макроаневризмы и нестабильную диабетическую ретинопатию.

Лечение:

- ■ Если причина кровоизлияния неизвестна, в тот же день или на следующий день после его обнаружения необходима срочная консультация офтальмолога. Больным СД с диагностированной пролиферативной диабетической ретинопатией следует обратиться к наблюдающему их офтальмологу.
- ■ Небольшие кровоизлияния рассасываются самостоятельно, без специфического лечения.
- ■ Больному рекомендуют спать в положении полусидя, чтобы кровь осела под действием силы тяжести и глазное дно стало доступным для осмотра.
- ■ При пролиферативной ретинопатии и разрывах сетчатки вследствие задней отслойки СТ проводят лазеркоагуляцию сетчатки (немедленно или после восстановления прозрачности СТ).
- ■ При значительном нарушении прозрачности СТ можно диагностировать отслойку с помощью УЗИ.

Лечение:

- ■ Если причина кровоизлияния неизвестна, в тот же день или на следующий день после его обнаружения необходима срочная консультация офтальмолога. Больным СД с диагностированной пролиферативной диабетической ретинопатией следует обратиться к наблюдающему их офтальмологу.
- ■ Небольшие кровоизлияния рассасываются самостоятельно, без специфического лечения.
- ■ Больному рекомендуют спать в положении полусидя, чтобы кровь осела под действием силы тяжести и глазное дно стало доступным для осмотра.
- ■ При пролиферативной ретинопатии и разрывах сетчатки вследствие задней отслойки СТ проводят лазеркоагуляцию сетчатки (немедленно или после восстановления прозрачности СТ).
- ■ При значительном нарушении прозрачности СТ можно диагностировать отслойку с помощью УЗИ.

Лечение:

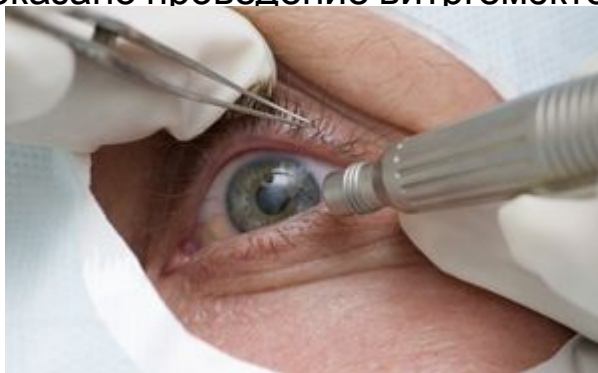- ● Консервативное ведение включает пристальное наблюдение с проведением серийного ультразвукового исследования, чтобы определить любую прогрессирующую отслойку сетчатки до того, как будет вовлечён центр; наблюдение должно быть регулярным до спонтанного просветления гемофтальма, которое бы позволило полностью обследовать сетчатку.
- ● Проактивное ведение включает раннее проведение витрэктомии, удаление интравитреального кровоизлияния, чтобы провести детальный осмотр сетчатки. При наличии ретинальных разрывов проводят лазерное лечение, а при отслойке сетчатки — необходимое хирургическое вмешательство. Хотя проактивный подход имеет свои преимущества, связанные с возможностью детального интраоперационного осмотра сетчатки и улучшением зрения в постоперационном периоде, он имеет и недостатки, обусловленные риском осложнений, связанных с проведением витрэктомии и почти неизбежным развитием катаракты.

Лечение:

- Большинство гемофтальмов разрешается самостоятельно; тем не менее возможны и осложнения, включая вторичную гемолитическую глаукому, так называемую глаукому «теневых» клеток, или клеток-«теней» («ghost cells»), и затуманивание зрения вследствие медленного удаления клеточного детрита из СТ. По поводу обоих состояний может быть проведена витрэктомия. Изредка (после проведения витрэктомии у пациента с диабетической ретинопатией), несмотря на адекватно проведённое лазерное лечение и отсутствие неоваскуляризации в заднем полюсе глазного дна, может произойти рецидив гемофтальма. Считается, что в этих случаях происходит развитие пучков неоваскуляризации в местах отверстий, связанных с проведением витрэктомии. В таких случаях может потребоваться промывание СТ. Описано применение тканевого активатора плазминогена и объёмного гомеостатического обмена жидкость-жидкость.
- ■ Наконец, повторные инъекции малых доз альтеплазы у кроликов обеспечивают быстрое рассасывания интравитреального кровоизлияния в течение 2-3 нед без признаков токсического действия на сетчатку. Тем не менее другие исследования интравитреального введения тканевого активатора плазминогена показали умеренный эффект с увеличением частоты тракционной отслойки сетчатки.

Лечение:

- Применение проурокиназы — профермента активатора плазминогена урокиназного типа) показало эффективность в лечении частичных гемофтальмов в сроки возникновения от 3 дней до 4 нед от момента развития гемофтальма. При субтотальном и тотальном гемофтальме лечение фибринолитиками малоэффективно и показано проведение витрэктомии.



- Обучение больного особенно важно при пролиферативной диабетической ретинопатии и рецидивирующем гемофтальме. В случае появления плавающего красного или чёрного пятна (или пятен), «летающих мушек» перед глазами, облаковидных или паутинообразных теней в поле зрения, а также резкого снижения зрения пациенту рекомендуется принять 10% р-р кальция хлорида внутрь; должны быть обеспечены холод на область глаза на 2-3 ч, покой (постельный режим). Срочное обращение к наблюдающему офтальмологу.
- Дальнейшее ведение. Лечение заболеваний, явившихся причиной возникновения интравитреального кровоизлияния. Профилактика рецидива гемофтальма и кровоизлияния на парном глазу.

Прогноз:

- Зависит от причины кровоизлияния, хотя большинство небольших кровоизлияний в СТ склонны к постепенному рассасыванию. Также большое значение для течения и исхода имеют объём и локализация кровоизлияния.
- ■ Кровоизлияния, занимающие менее 1/8 СТ (по данным В-сканирования), в большинстве случаев рассасываются полностью или почти полностью.
- ■ Пропитывание кровью от 1/8 до 1/4 объёма СТ опасно швартообразованием, повышается риск возникновения отслойки сетчатки.
- ■ Если гематома занимает от 1/4 до 3/4 СТ, то прогноз в отношении зрительных функций, как правило, сомнительный. Без своевременного хирургического вмешательства (в сочетании с фибринолитической терапией) в поздних стадиях появляются фиброз СТ и тракционная отслойка сетчатки.
- ■ Тотальный гемофтальм (кровь занимает более 3/4 объёма СТ), как правило, не оставляет надежды на сохранение глаза.