



# ОНТОГЕНЕЗ ЗУБОВ

*Выполнила студентка группы М-35(1)-15  
Щербакова Ольга Олеговна*

**В развитии, как молочных,  
так и постоянных зубов выделяют  
3 стадии:**

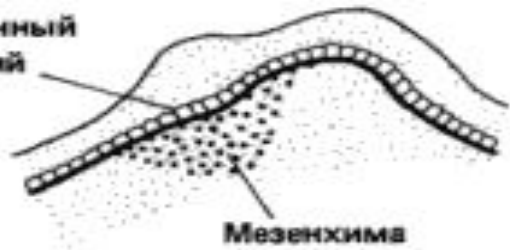
- 1) стадия закладки и образования зубных зачатков или стадия почки;
- 2) стадия дифференциации зубных зачатков или стадия колпачка;
- 3) стадия гистогенеза зубных тканей или стадия колокола.



- Зубы- производные слизистой оболочки ротовой полости эмбриона.
- Эмалевый орган развивается из эпителия слизистой оболочки.
- Дентин, пульпа, цемент и пародонт - из мезенхимы слизистой оболочки.

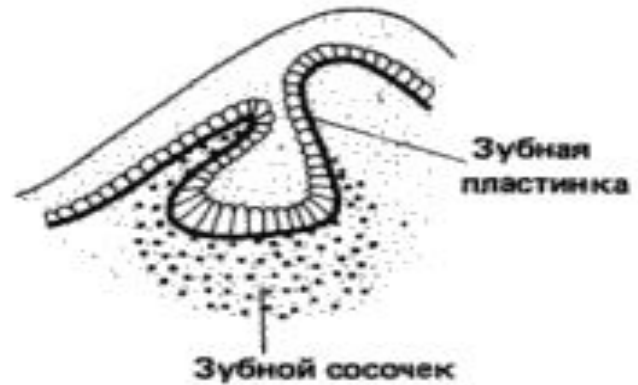

Одонтогенный  
эпителий



Мезенхима

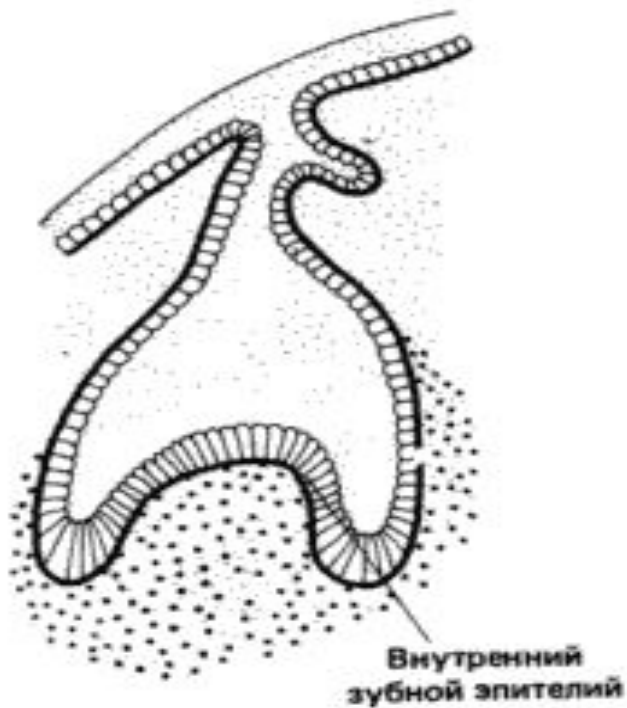
А



Зубная  
пластинка

Зубной сосочек

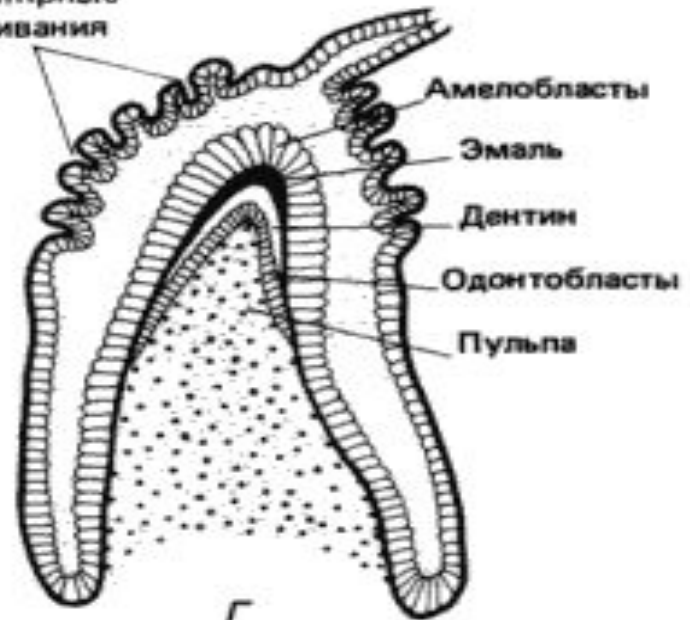
Б



Внутренний  
зубной эпителий

В

Капиллярные  
впячивания



Амелобласты

Эмаль

Дентин

Одонтобласты

Пульпа

Г

# I стадия.

- На 6-й неделе развития на верхней и нижней поверхностях ротовой полости возникают зубные пластинки. А затем по 10 колбовидных выпячиваний (эмалевые органы молочных зубов)
- На 10-й неделе эмбрионального развития в эмалевые органы вращается мезенхима.
- К концу 3-го месяца эмалевые органы отделяются от зубных пластинок посредством шейки, вокруг эмалевого органа формируется зубной мешочек.

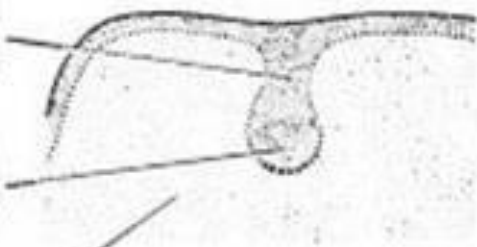


**8 нед**

Зубная  
пластинка

Зубной  
зачаток

Мезенхима  
челюсти



**10 нед**

Почка  
постоянного  
зуба

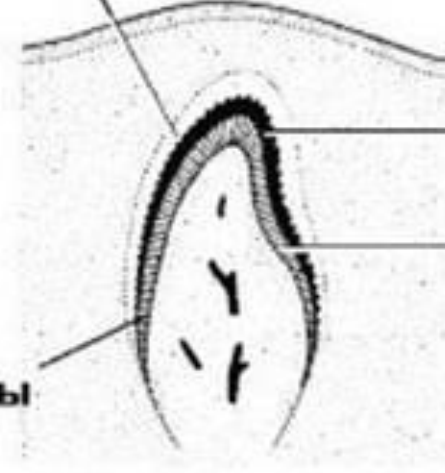
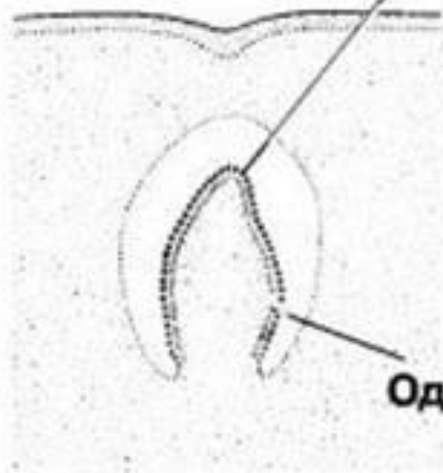
Эмалевый  
орган

Зубной сосочек



Энамелобласты

Одонтобласты



Эмаль

Дентин

**3 мес**

**6 мес**

## II стадия

- Эмалевый орган делится на слои.
- Зубной сосочек увеличивается.
- Зубные зачатки обособляются от зубной пластинки.
- Формируются стенки зубных альвеол.





## III стадия.

- На 4-м месяце возникают зубные ткани - дентин, эмаль и пульпа.
- Эмаль появляется на вершинах зубных сосочков в области жевательных бугорков, а затем распространяется на боковые поверхности зубов.





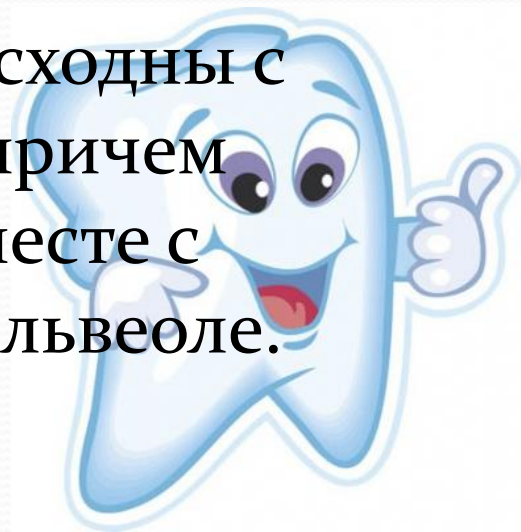- Развитие корня зуба происходит в постэмбриональном периоде.

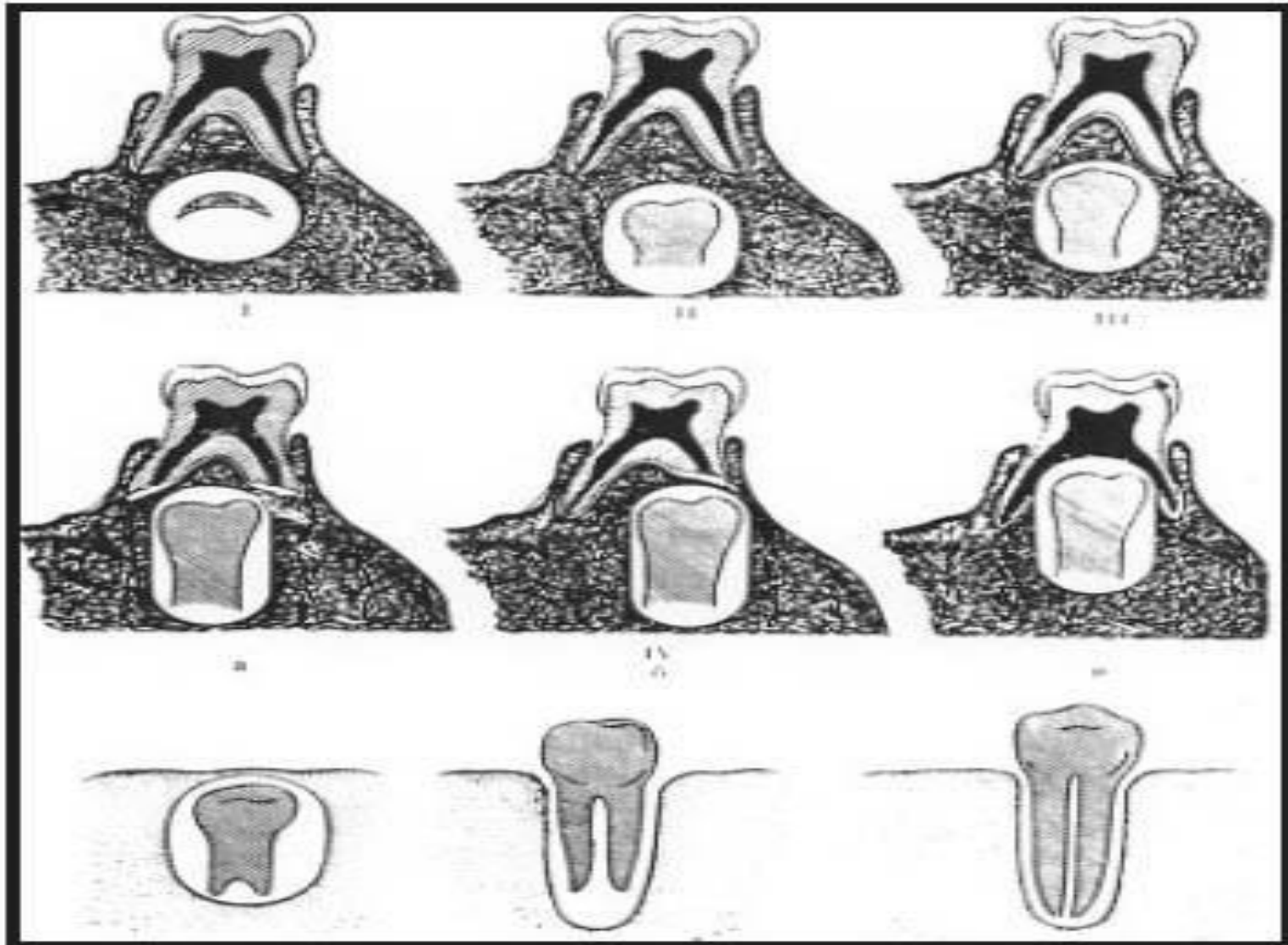


- Во второй половине внутриутробного периода начинается обызвествление коронок молочных зубов.
- После рождения завершается обызвествление коронок, и вслед за этим обызвествляются корни зубов.



- Постоянные зубы возникают из зубных пластинок.
- На 5-м месяце развития позади зачатков молочных зубов образуются эмалевые органы резцов, клыков и малых коренных зубов.
- закладываются эмалевые органы больших коренных зубов.
- Дальнейшие этапы формирования сходны с описанными для молочных зубов, причем зачатки постоянных зубов лежат вместе с молочным зубом в одной костной альвеоле.





**ВНИМАНИ**

**Е!**

