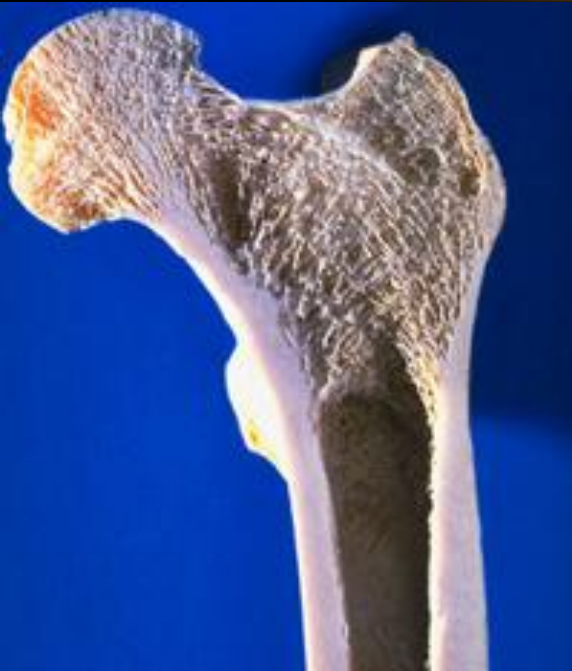



# ОПЕРАЦИИ НА КОСТЯХ

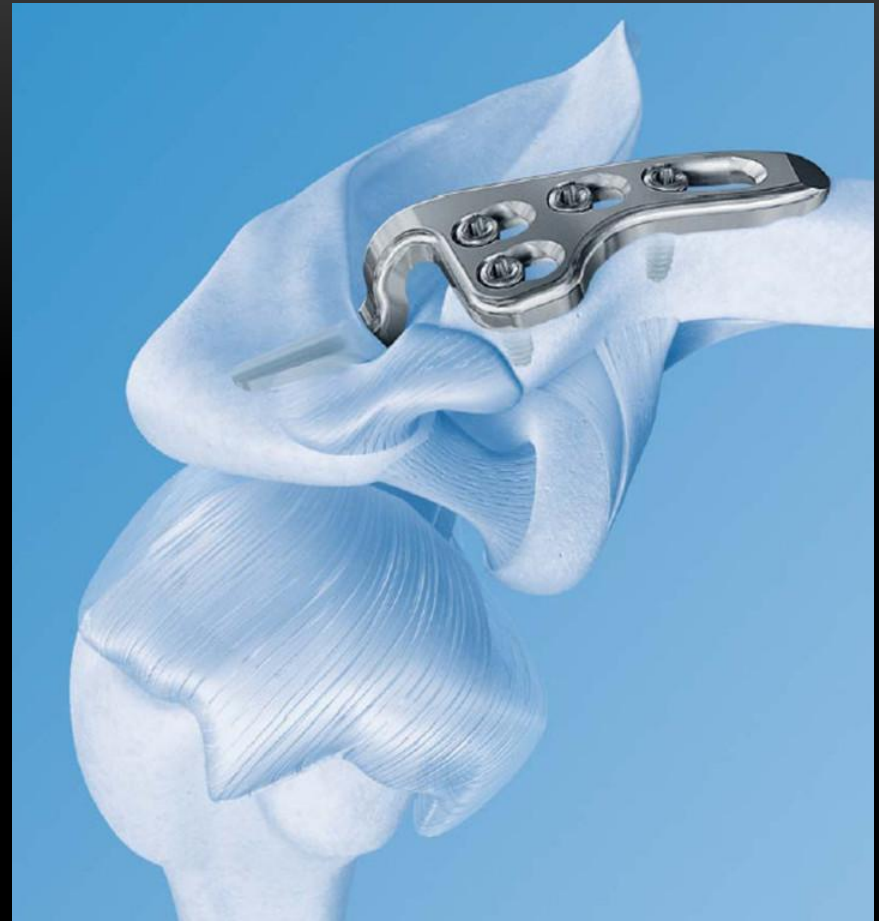

## ВИДЫ ОПЕРАЦИЙ НА КОСТЯХ

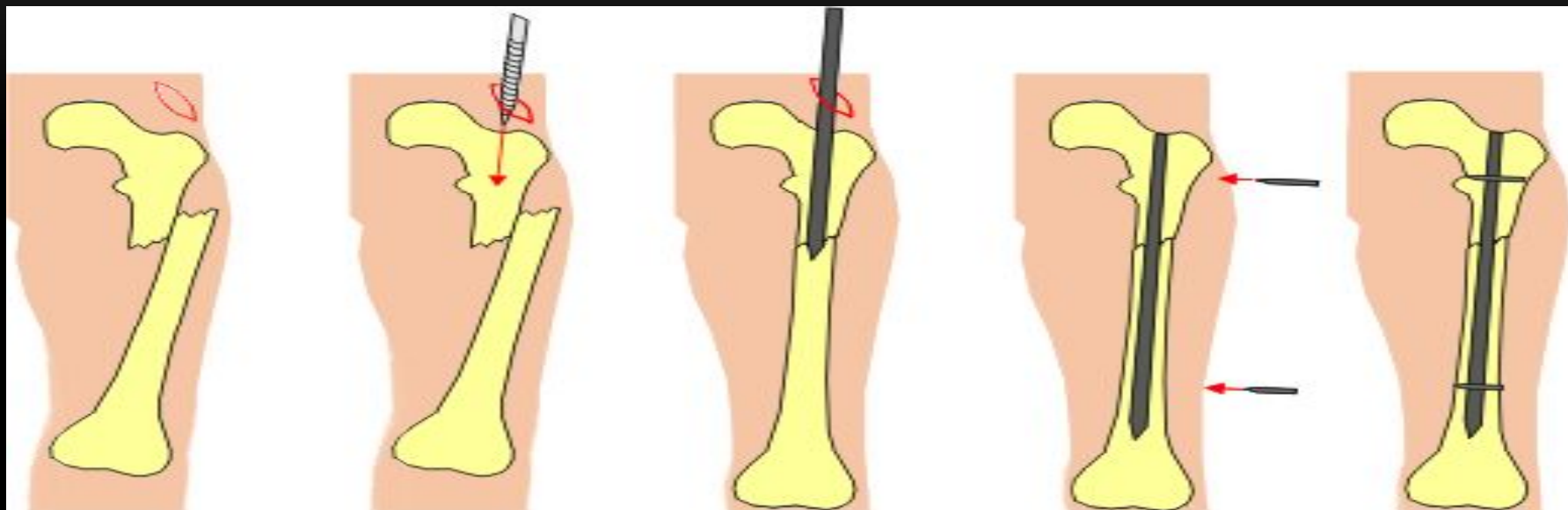
- Трепанация кости
- Секвестрэктомия
- Остеотомия
- Резекция кости
- Остеосинтез
- Остеопластика

## СПОСОБЫ ОСТЕОСИНТЕЗА

- Костный шов
- Металлический остеосинтез
- Остеосинтез костным трансплантатом
- Остеосинтез сшивающими аппаратами
- Склеивание костей
- Ультразвуковая сварка костей
- Компрессионно-дистракционный остеосинтез



# ВНУТРИКОСТНЫЙ ОСТЕОСИНТЕЗ

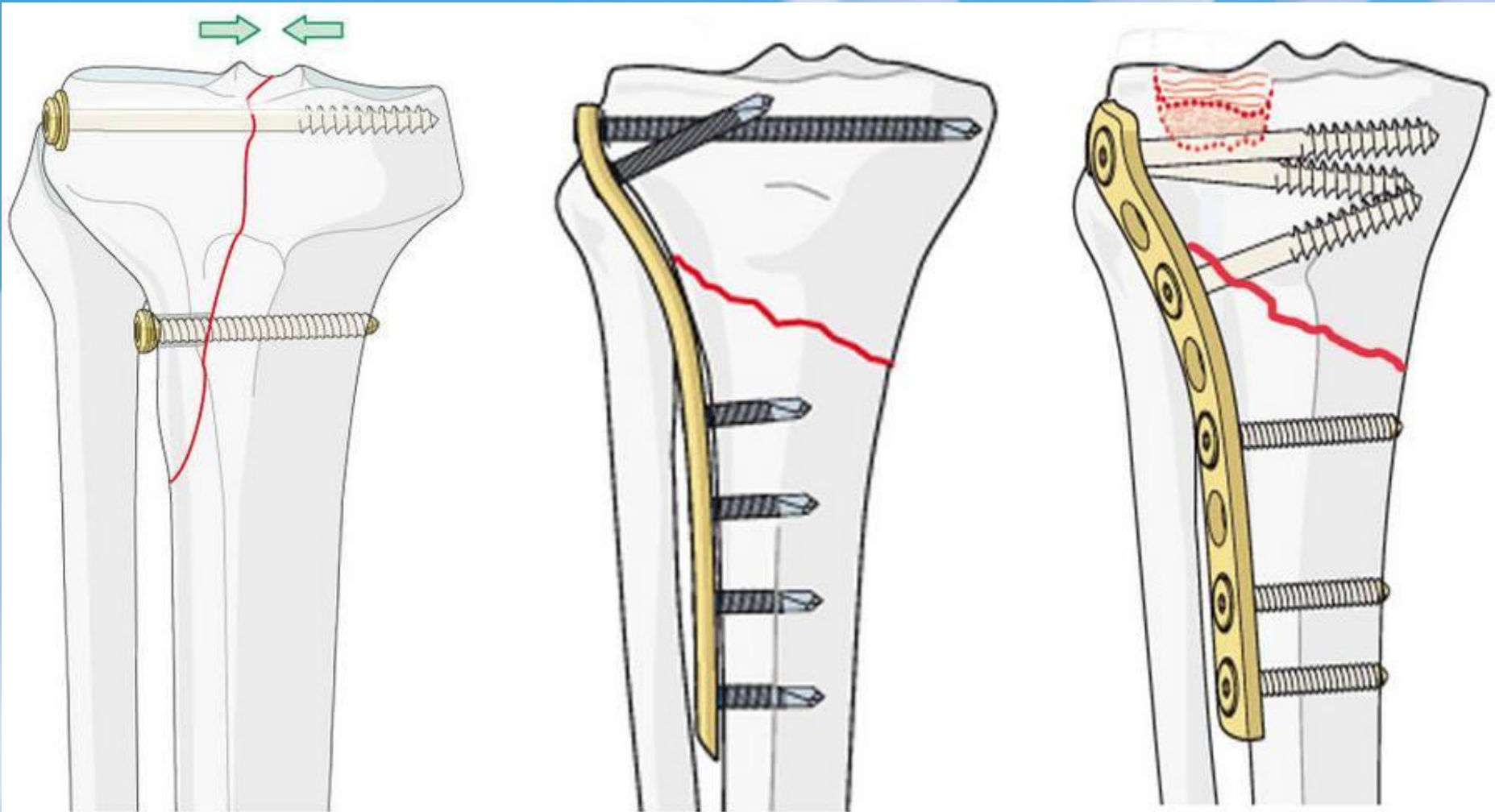


Различают открытый и закрытый внутрикостный остеосинтез.

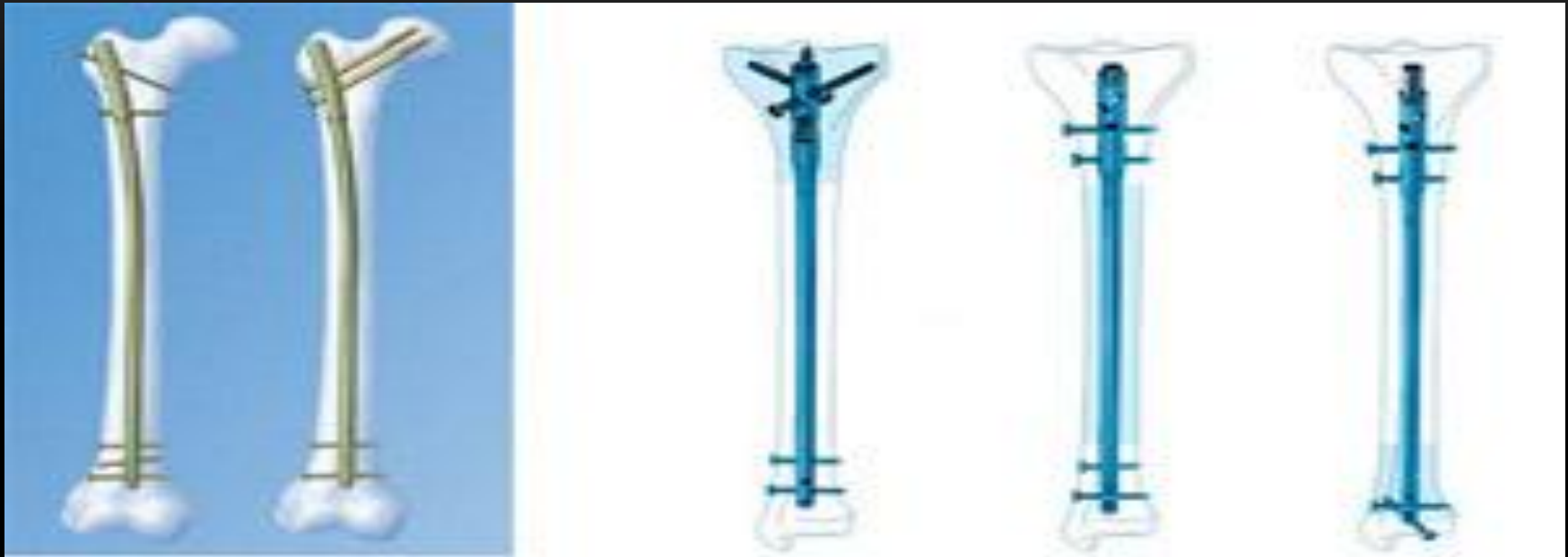При закрытом - после сопоставления обломков с помощью специальных аппаратов вводят через небольшой разрез вдали от места перелома по проводнику через костномозговой канал длинный полый металлический стержень. Проводник удаляют и рану зашивают.

При открытом внутрикостном остеосинтезе зону перелома обнажают, обломки репозируют в операционной ране, а затем вводят стержень в костномозговой канал.

# НАКОСТНЫЙ ОСТЕОСИНТЕЗ



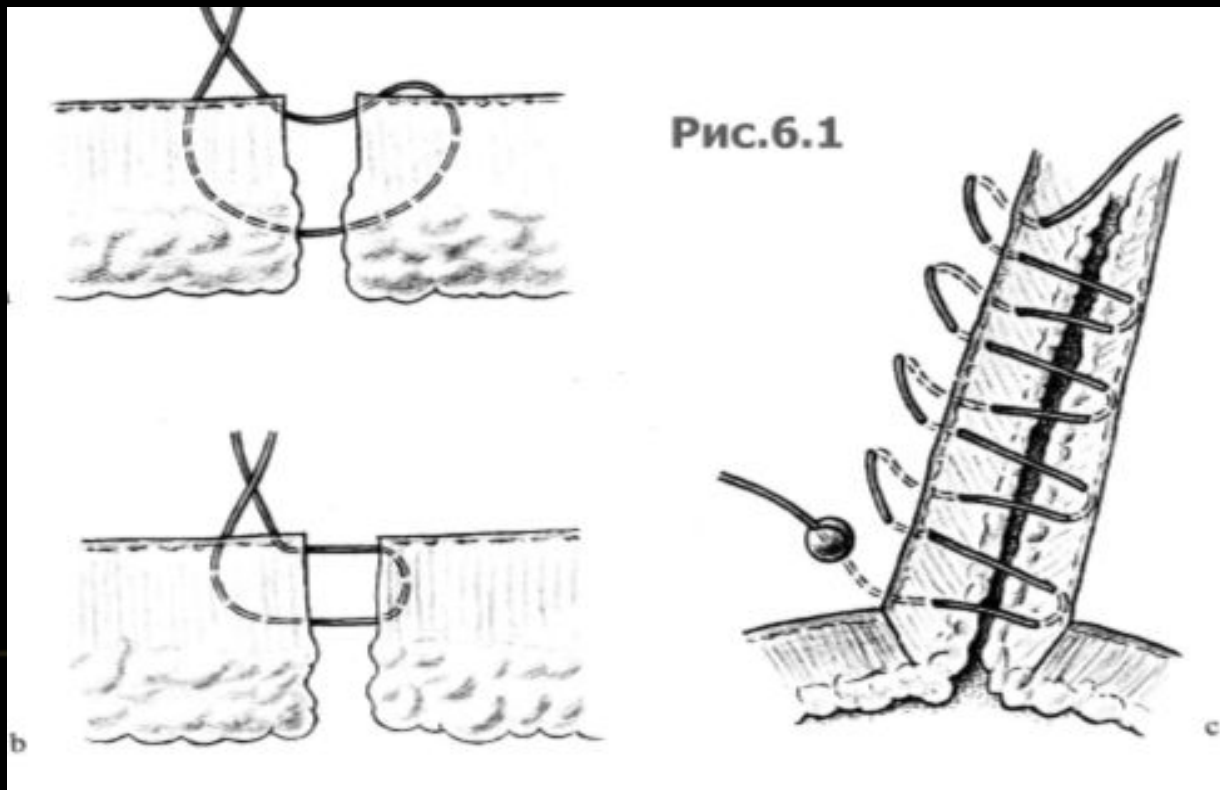
# ЧРЕСКОСТНЫЙ ОСТЕОСИНТЕЗ



Выбираются винты с таким расчетом, чтобы конец немного выходил за пределы диаметра кости. Оба кортикальных слоя должны быть просверлены сверлом, диаметр которого на 1мм меньше диаметра винтов. После этого отверстие наружного кортикального слоя должно быть рассверлено до наружного диаметра винта. Благодаря этому техническому приему лопасти винта заворачиваются только в противоположном кортикальном слое, а шляпка винта прижимает один отломок к другому, т. е. обеспечивается их взаимная компрессия.

# КОСТНЫЙ ШОВ

Связывание отломков проволокой из нержавеющей стали, два или четыре шва которой затягивают специальными щипцами и закручивают для плотного соприкосновения отломков. Этот вид остеосинтеза обычно применяют при косых переломах с большой поверхностью излома.




# НАРУЖНЫЙ ОСТЕОСИНТЕЗ

При этом методе применяют дистракционно-компрессионные аппараты. В зависимости от назначения и конструктивных особенностей аппараты подразделяются на три основные группы:


Для репозиции, для фиксации, для репозиции и фиксации.

Наиболее широкое применение нашли конструкции третьей группы. С учетом конструктивных особенностей, выделяют пять подгрупп аппаратов:

- аппараты, в которых воздействие на костные отломки осуществляется скобами или гвоздями, упирающимися в кость (аппарат Синило);
- аппараты, в которых гвозди, введенные в кость фиксируются одним концом на консольной опоре (аппарат Lambotte);
- аппараты, воздействующие на кость при помощи стержней (Anderson);
- аппараты, в которых воздействие на кость осуществляется при помощи тонких спиц, проведенных в незамкнутых опорах (аппараты Гудуашури, Сиваша);
- аппараты, в которых действие на кость осуществляется при помощи натянутых тонких спиц, фиксированных на замкнутых опорах (аппараты Демьянова, Елизарова).



# КОМПРЕССИОННО-ДИСТРАКЦИОННЫЙ ОСТЕОСИНТЕЗ АППАРАТОМ ЕЛИЗАРОВА





# КОМПРЕССИОННО-ДИСТРАКЦИОННЫЙ ОСТЕОСИНТЕЗ АППАРАТОМ ЕЛИЗАРОВА

- Аппарат состоит из разъемных колец и полуколец с замками, в которых натягиваются тонкие спицы. Кольца соединяются между собой телескопическими штангами с резьбой. Для соединения штанг при несоответствии диаметра колец применяют различные дырчатые насадки.
- При помощи дрели через кость проводят по 2 спицы во взаимно перекрещивающихся направлениях.
- После проведения всех спиц один из замков на каждом кольце снимают, а второй ослабляют; аппарат раскрывается, как книга, и надевается на конечность. Кольца вновь соединяют, а спицы слабо закрепляют в спицедержателях. Проверяют крепление замков на кольцах и приступают к натягиванию спиц. Один конец спицы закрепляют наглухо, загибают и откусывают кусачками, а на второй надевают спицнатягиватель с упором за кольцо аппарата. Спицу натягивают и закрепляют во втором спицедержателе, после чего спицнатягиватель снимают.

# КОСТНАЯ ПЛАСТИКА



# КОСТНАЯ ПЛАСТИКА ПО ФЕМИСТЕРУ

- Обнажают область ложного сустава, причем рубцы и надкостницу рассекают вместе и субпериостально обнажают отломки кости. Рубцовую ткань между ними не удаляют. На обнаженную поверхность отломков укладывают аутотрансплантат без периоста и покрывают его надкостницей ложа, ничем не фиксируя. Метод Фемистера в последнее время практически оставлен.

# КОСТНАЯ ПЛАСТИКА СКОЛЬЗЯЩИМ ТРАНСПЛАНТАТОМ ПО ХАХУТОВУ

- Делают продольный разрез через область ложного сустава. Поднадкостнично выделяют доступную поверхность кости. Концы фрагментов кости освобождают от рубцовой ткани и освежают долотом и кусачками. Электропилой или острым остеотомом от концов фрагментов формируют два пластинчатых трансплантата—один длинный (12—15 см) на большом фрагменте, другой короткий на меньшем. Более длинный трансплантат смещают через линию ложного сустава в ложе извлеченного из кости трансплантата. Таким образом, длинный трансплантат перекрывает зону ложного сустава. Короткий трансплантат укладывают в дефект, образовавшийся после смещения длинного трансплантата. Трансплантаты фиксируют циркулярными кетгутовыми швами. После операции накладывают гипсовую повязку до сращения кости.

# ИНТРАМЕДУЛЛЯРНАЯ КОСТНАЯ ПЛАСТИКА

- Суть его состоит в плотном введении костного трансплантата в костномозговые каналы костных фрагментов.
- Разъединив фрагменты, трансплантат сначала почти полностью внедряют в костномозговой канал более длинного фрагмента. Затем выступающий конец трансплантата погружают в канал подведенного под углом другого фрагмента и исправляют ось конечности. С помощью секвестральных щипцов частично перемещают трансплантат в короткий фрагмент кости.

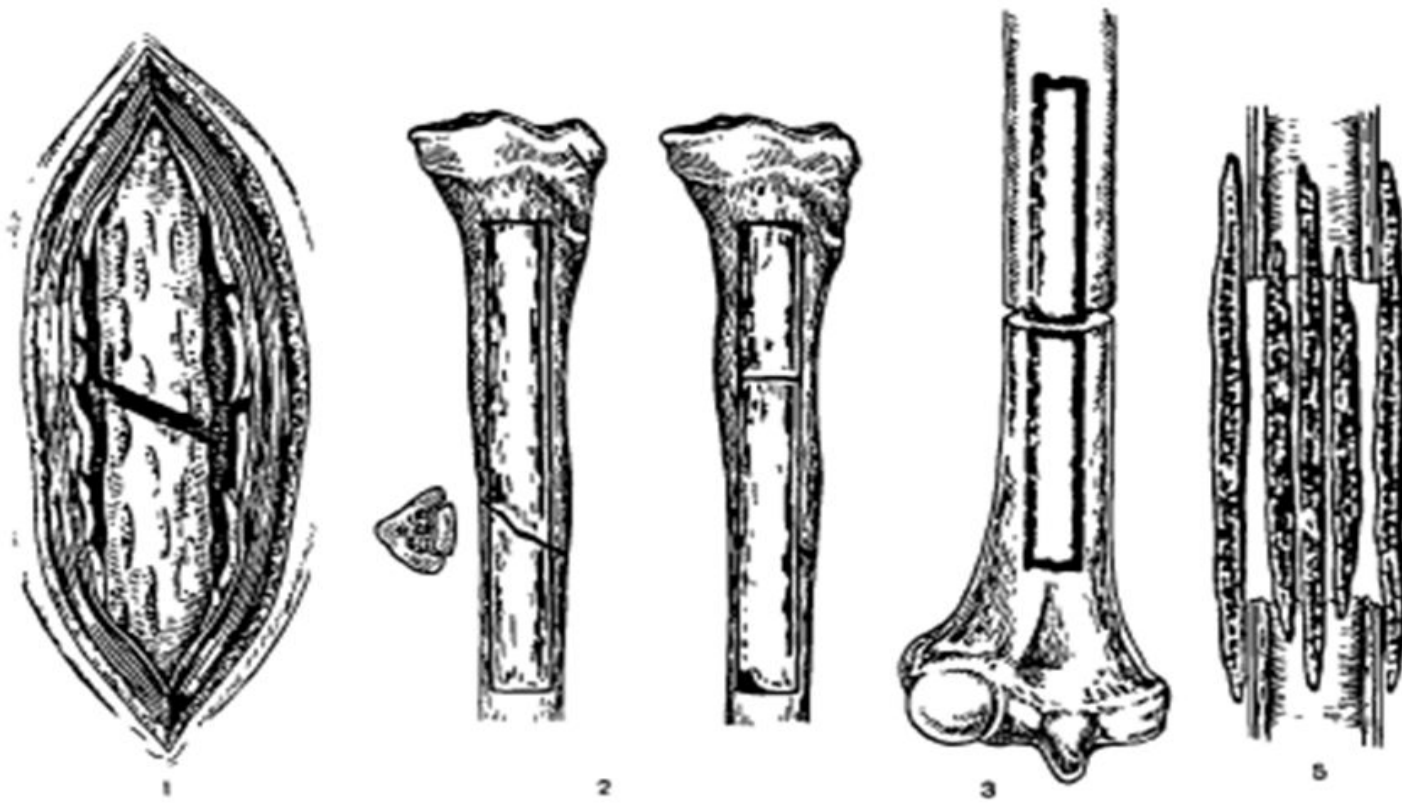
# ИНТРА-ЭКСТРАМЕДУЛЛЯРНАЯ КОСТНАЯ ПЛАСТИКА ПО ЧАКЛИНУ

## Метод внутренней и наружной фиксации

- Основным биологическим фактором для регенерации является наружный трансплантат, а внутренний выполняет в основном фиксирующую функцию.

## КОСТНАЯ ПЛАСТИКА ПО ТИПУ «ВЯЗАНКИ ХВОРОСТА» ПО ВОЛКОВУ

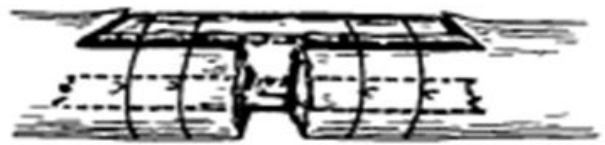
- В соответствии с размером и формой костного дефекта заготавливают несколько (5—8) пластин аллокости с таким расчетом, чтобы после введения в костномозговой канал эти пластины углубились на 3—6 см за пределы костной полости. Ввести их нужно плотно, чтобы они там заклинились. Аналогичные пластины укладывают экстремедуллярно и крепко связывают кетгутовыми нитями. Пластины должны плотно прилегать друг к другу. Затем вокруг трансплантатов плотно ушивают окружающие мышцы. Операцию заканчивают наложением гипсовой повязки.



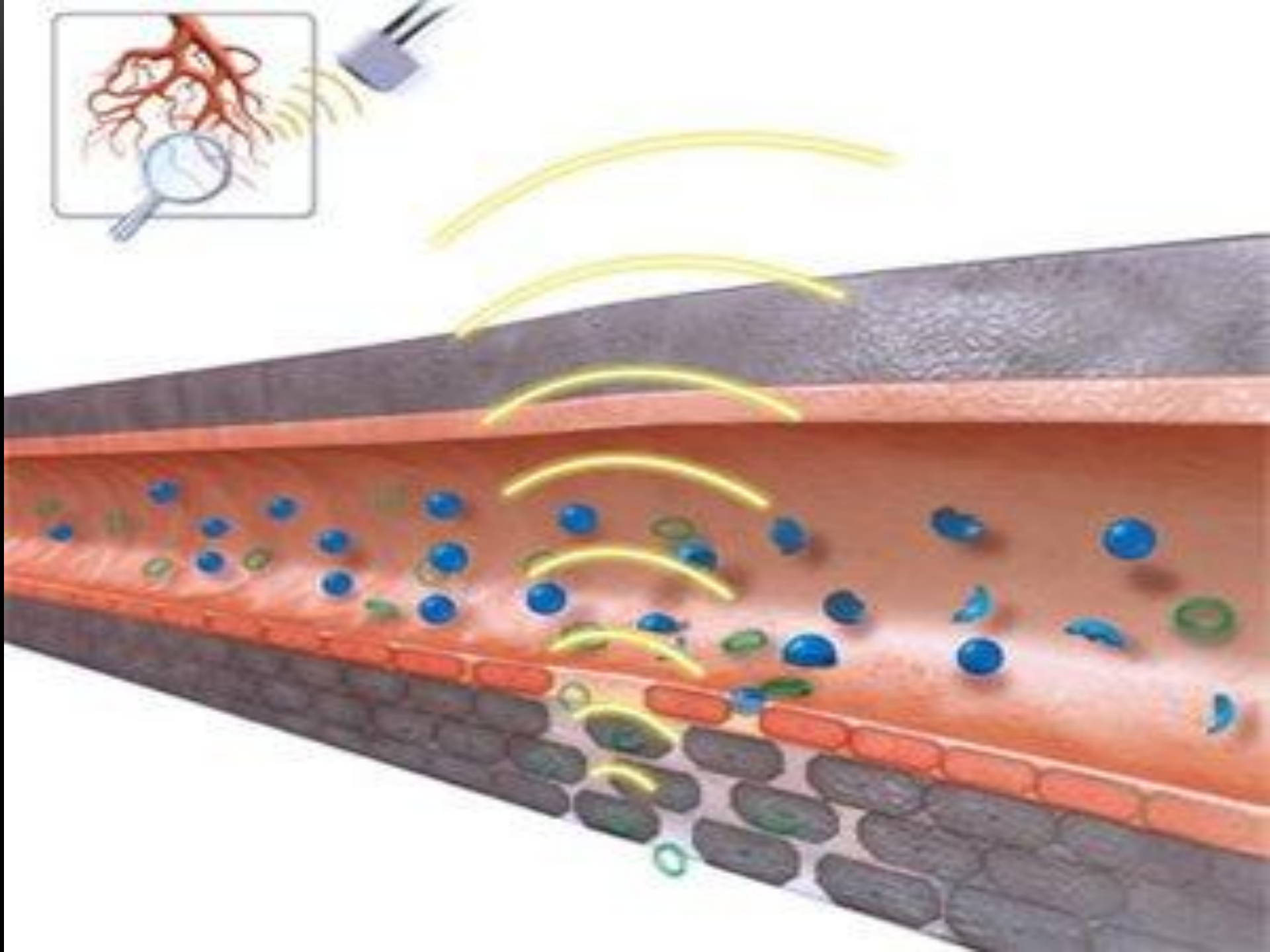
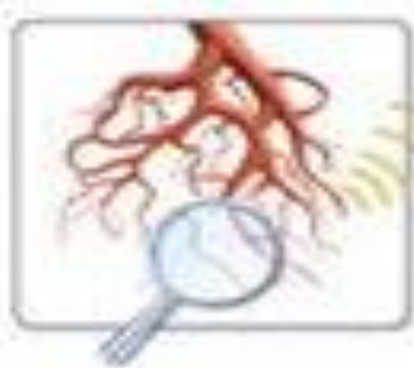7

**Методы костной пластики.**

1—декортикация, 2—по Хахутову; 3—интрамедуллярный;  
 4—интра-экстрамедуллярный по Чаклину; 5—«вязанка хвоста» по Волкову.









**ПАСИБО ЗА ВНИМАНИЕ!**

---