Операциии на слезных органах

Калашников В. С.

Содержание

- Операции на слезных точках
- Операции на слезных канальцах
- Дакриоцисториностомия
- Конъюнктиводакриоцистостомия

Операции при атрезии и заращении слезной точки

- Операции направлены на образование отверстия в естественном месте слезной точки или в начальной части канальца путем его пересечения.

Рассечение заращенной слезной точки

- Рассечение или иссечение пленки. При врожденной атрезии слезной точки, когда она полностью закрыта полупрозрачной перепонкой, сформировать отверстие не представляет трудностей

- Старые авторы прокалывали пленку острием тонкосточенного линейного ножа или дисцизионной иглой (рис. 61) и расширяли отверстие коническим зондом или дилятатором. В течение последующих 3-5 дней повторяют введение зонда, пока края отверстия не будут эпителизированы (Gradle, 1921; Fleisher, 1922.)

- Закрывающую слезную точку пленку можно иссечь по окружности. Лучше эту простую операцию проводить под микроскопом. При этом четко видны границы слезной точки, по краям которой иссекается пленка.

Образование слезной точки по Тоту

- Образование слезной точки трепаном по Тоту (1950).Трепан Эллиота (диаметр 1,5 мм) устанавливают на вершину сосочка, на место естественного расположения слезной точки и при вращательном движении погружают режущую кромку на 1-2 мм. Недорезанный кожный диск оттягивают пинцетом и отсекают ножницами

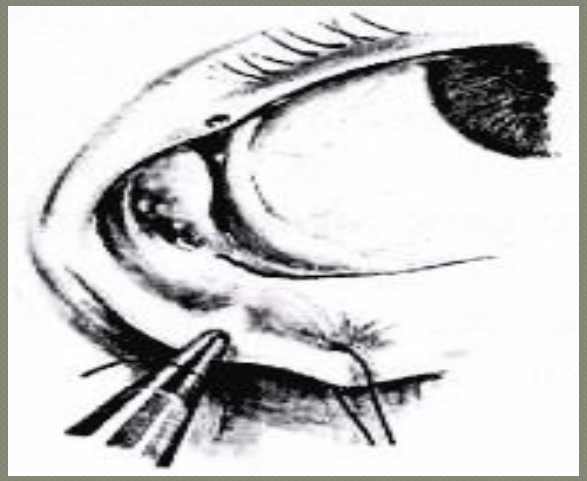

- При правильной установке трепана и имеющемся канальце будет вскрыт его просвет. Если каналец не выявлен, то для его пересечения от места трепанации производят дополнительный разрез ножницами длиной 2-3 мм вдоль заднего ребра века по направлению к углу глазной щели.

Операции при сужении слезной точки

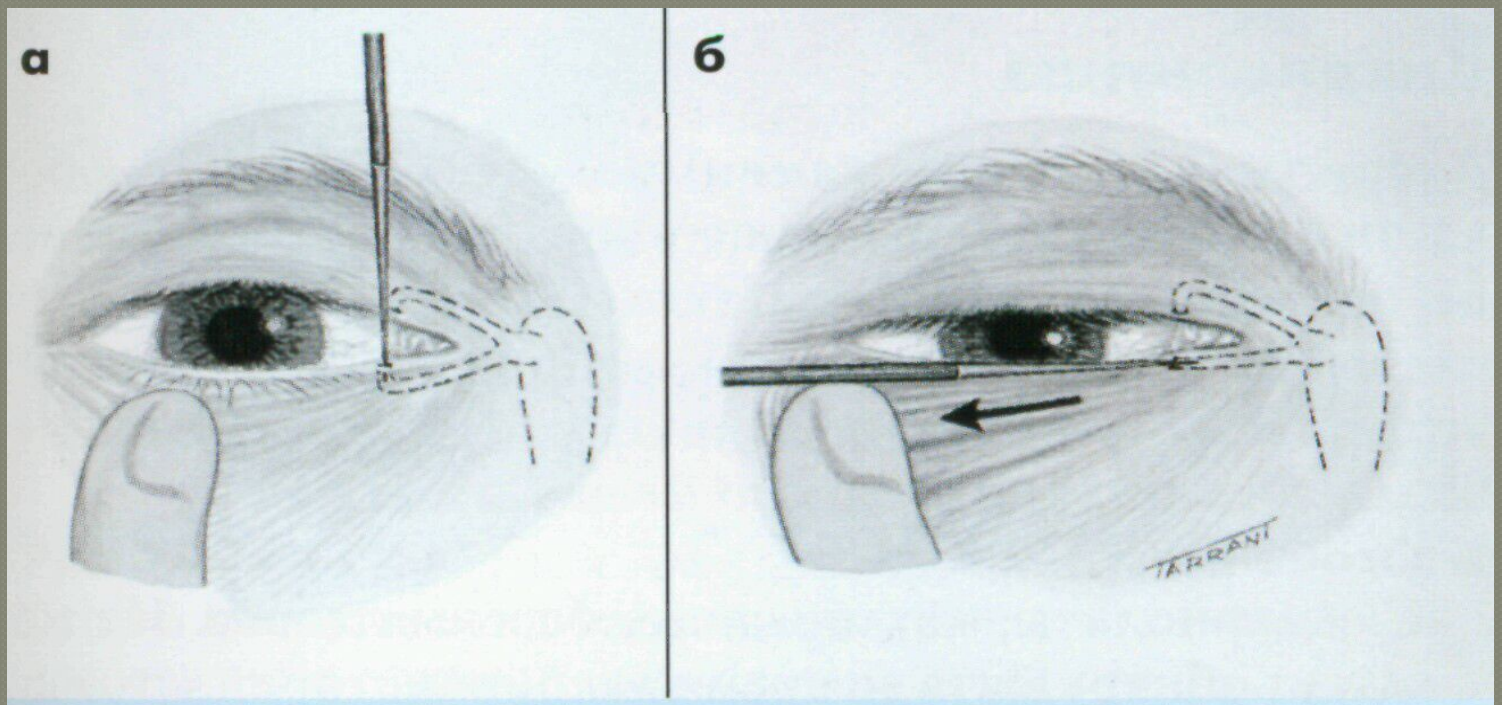

Рис. 2.16
Техника дилатации нижней слезной точки

Расширение слезной точки дилататором Nettleship

Ампулотомия

- Проводится если повторное расширение оказалось неудачным. одним движением выполняют вертикальный разрез в 2 мм в задней стенке ампулы

Двухмоментная ампулотомия

- Выполняют вертикальный и меньший горизонтальный разрезы ампулы, что обеспечивает гораздо большее открытие и более продолжительный эффект, чем процедура с одним разрезом

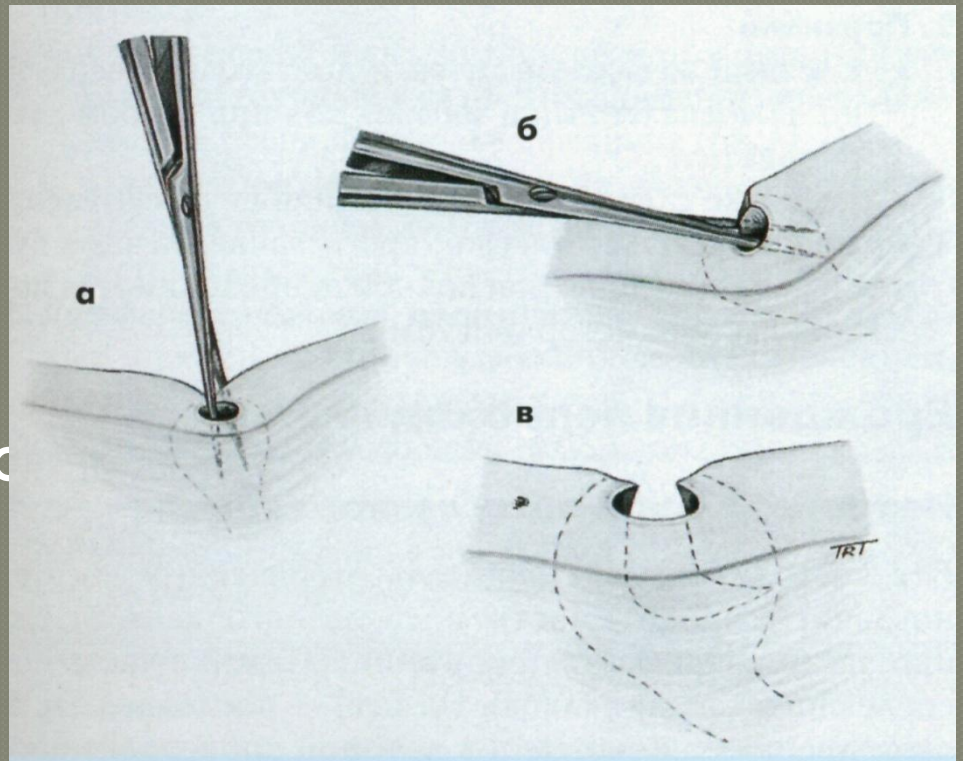

Рис. 2.17 Двухмоментная процедура при стенозе слезной точки: (а) вертикальный разрез; (б) горизонтальный разрез; (в) финальный результат

Увеличение нижней слезной точки по Сергееву

- Нижний слезный каналец расширяют коническим зондом, затем в него вводят зонд Боумена № 1 до упора в стенку носа. Нижнее веко помощник оттягивает книзу и кнаружи, а хирург натягивает стенку канальца, слегка приподнимая наружный конец зонда кверху

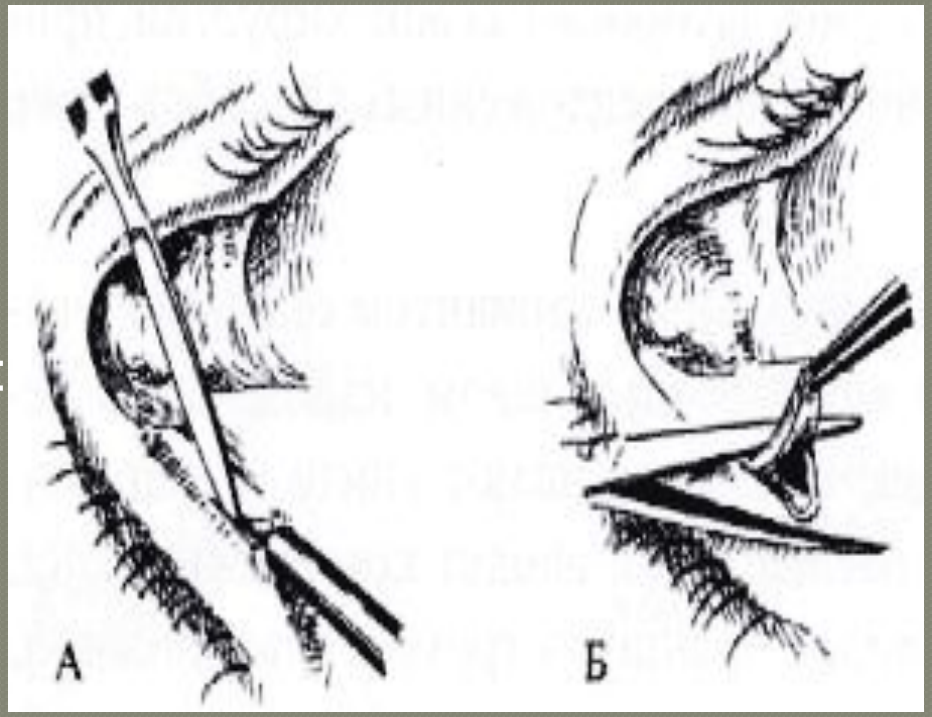

Увеличение нижней слезной точки по Сергееву

- Скальпелем или линейным ножом надрезают заднюю стенку канальца по зонду в направлении к внутреннему углу глаза на протяжении 2 мм (рис. 70), после чего зонд извлекают. Дальнейшее иссечение треугольного лоскута выполняют ножницами

Увеличение нижней слезной точки по Коркашвили

- Операцию выполняют следующим образом. После анестезии и предварительного расширения слезной точки в нижний слезный каналец до упора в слезную кость вводят нож Вебера, обращенный лезвием вниз. При оттянутом нижнем веке, рукоятку ножа опускают вниз и в вертикальном направлении рассекают заднюю стенку канальца

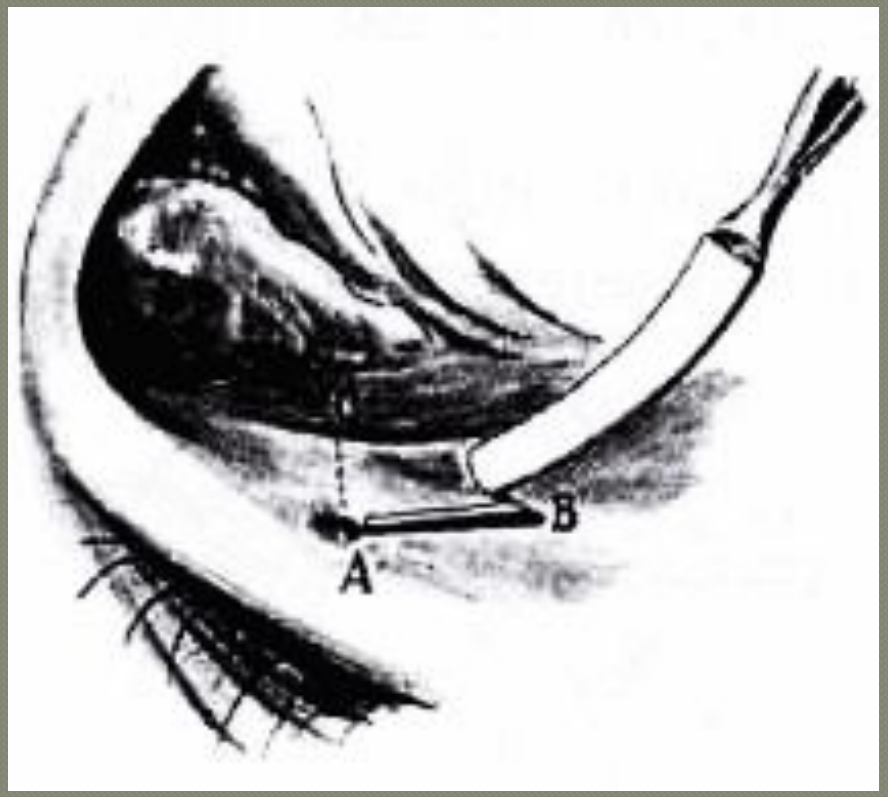

Увеличение нижней слезной точки по Коркашвили

- Затем нож режущим краем поворачивают в сторону глазного яблока и делают разрез в горизонтальном направлении. Нож извлекают, а образовавшийся язычок захватывают пинцетом и косо отрезают. В итоге образуется треугольный дефект в задней стенке начальной части канальца со сторонами около мм и вершиной, совпадающей со слезной точкой.

Увеличение нижней слезной точки по Арльту

- Пальцем или уздечным швом, наложенным несколько латеральнее слезного сосочка, нижнее веко оттягивают книзу и кнаружи. В нижнюю слезную точку и каналец для их расщепления вводят конический зонд. Зонд извлекают, и вслед за этим в каналец вводят браншу остроконечных ножниц, которыми рассекают заднее ребро века на 2 мм кнутри от точки

Направление разрезов

Увеличение нижней слезной точки по Арльту

- Затем этими же ножницами от концов надреза из задней стенки вертикальной части канальца иссекают треугольный кусочек, обращенный вершиной в сторону конъюнктивального свода, а основанием вдоль края века у слезной точки. Боковые стороны треугольника также около 2 мм

Направление разрезов

Увеличение нижней слезной точки по Арльту

- После иссечения треугольника открывается расширенная ампула начальной части канальца. В конъюнктивальный мешок закапывают дезинфицирующие капли, закладывают бактерицидную мазь, глаз закрывают легкой повязкой или занавеской. В аналогичной технике операцию можно производить и на верхней слезной точке.

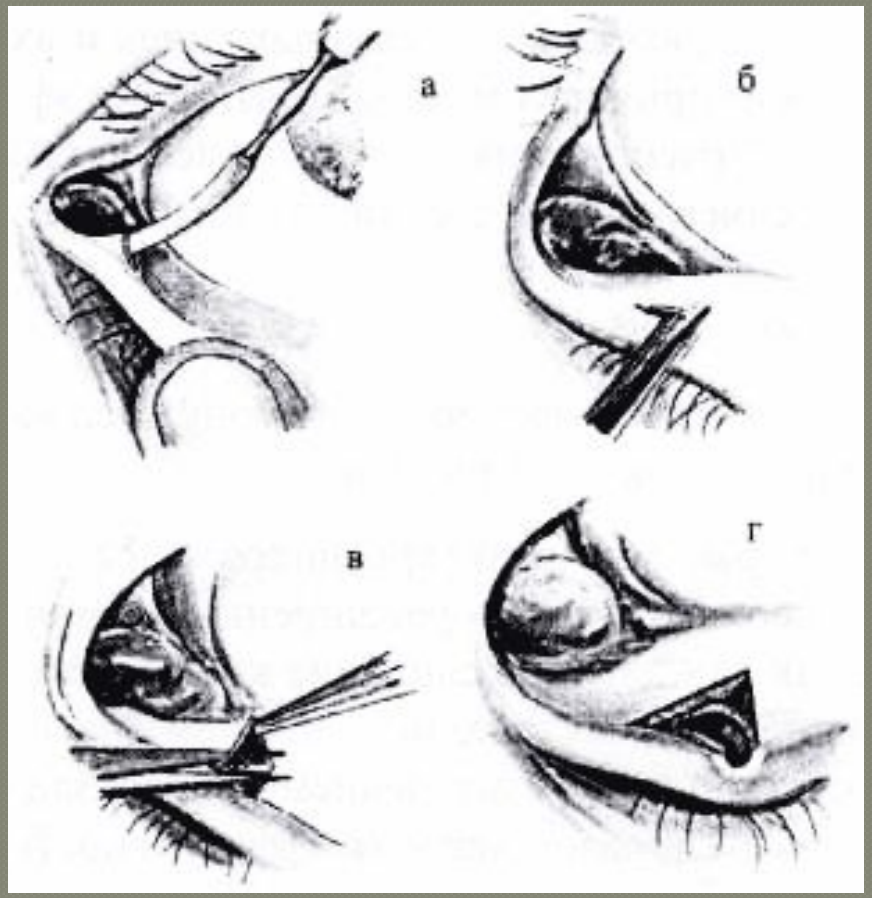

Образование слезной точки по Рябошапко

- Способ заключается в следующем. После анестезии в предварительно расширенную начальную часть слезного канальца вводят металлический шпадель (можно конический или боуменовский зонд). При помощи трепана Эллиота (1,5 мм в диаметре) в задней стенке слезного канальца, соответственно месту перехода вертикальной части в горизонтальную, прорезают отверстие, которое и служит новой “слезной точкой”

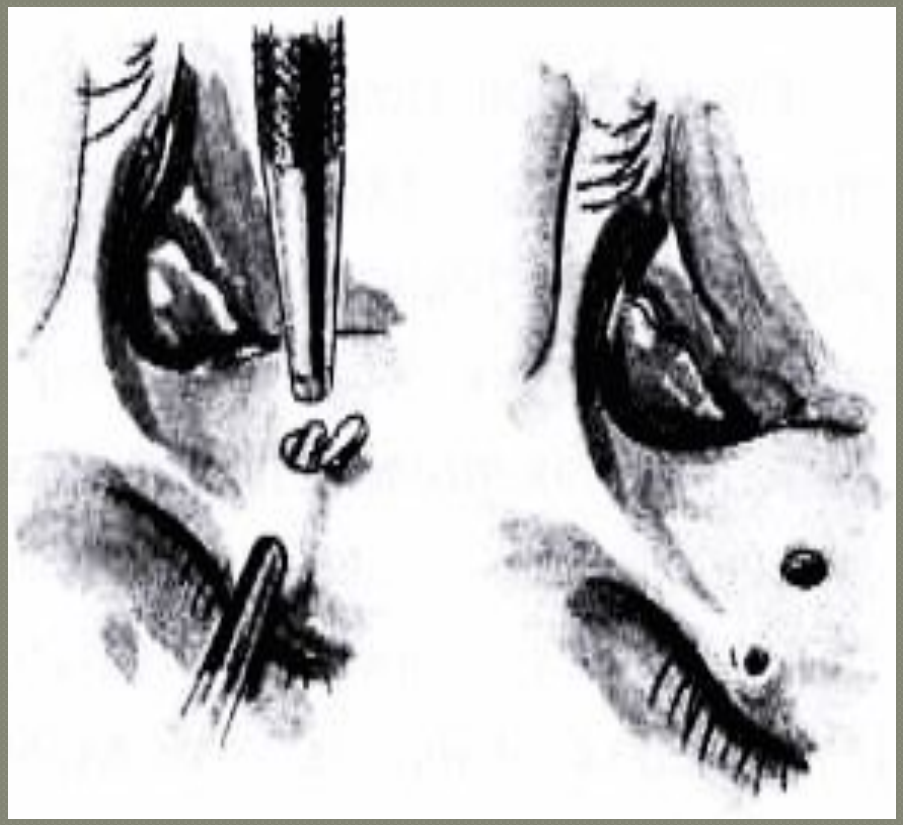

Операции при вывороте нижней слезной точки

- Все операции исправления выворота нижней слезной точки по принципу действия можно разделить на 3 группы:
- Способы приближения слезной точки путем укорочения конъюнктивы медиальной части века.
- Способы с резекцией конъюнктивы и хрящевой пластинки века.
- Способы наружной кожной пластики в области внутреннего угла глаза.
- Операции исправления выворота нижней слезной точки укорочением конъюнктивы века

Операция Шарца

- Под слезной точкой удаляют лоскут конъюнктивы вместе с под- слизистой в виде равностороннего треугольника, с вершиной, обращенной к переходной складке. Длина боковых сторон равна 3-4 мм. Основание треугольника выкраивают не по прямой, а в форме клина с тупой вершиной

- После наложения на рану 3-х швов слезная точка приближается к глазному яблоку, причем, для усиления эффекта средний шов после завязывания не обрезают, а выводят через толщу века на кожу ближе к орбитальному краю, где нити завязывают над марлевым валиком. В конъюнктивальный мешок закапывают дезинфицирующие капли, закладывают бактерицидную мазь, накладывают легкую асептическую повязку. Если на следующий день при перевязке выяснится, что эффект недостаточный, шов на валике развязывают и подтягивают; при гиперэффекте шов ослабляют.

Операция Блашковича

- Способ Блашковича заключается в иссечении участка конъюнктивы в виде эллипса под слезной точкой. Верхний разрез делают на 3-4 мм ниже точки. Величину иссекаемого лоскута устанавливают в зависимости от степени выворота. Для усиления эффекта резецируют и кусочек хряща до круговой мышцы. На края раны накладывают швы с захватом орбикулярной мышцы и подкожной фасции

Операция Мицкевича

- Из задней стенки начальной части канальца вырезают треугольный лоскут, как при операции расширения слезной точки по Титову, но благодаря удлинению разрезов и приданию им сходящегося направления, иссекаемый лоскут превращается в ромб, острые углы которого обращены соответственно к слезной точке и к нижней переходной складке.

- Нижнюю половина ромбовидной раны стягивают наложением одного шва. Дополнительная, по сравнению со способом Титова, эксцизия тканей создает условия для более плотного прилегания слезной точки к глазному яблоку

Операция Тихомирова

- Анестезия обычная: капельная 0,5% раствором дикаина и инфильтрационная, в толщу нижнего века по всей его длине вводят 2 мл 2% р-ра новокаина. На нижнее веко накладывают 2 уздечных шва: один в 2-3 мм латеральнее слезной точки, другой в наружной трети века. Швы проводят через всю толщу век, как можно ближе к ресничному краю, чтобы они не мешали дальнейшему выполнению операции. Под веко подводят пластинку Егера, на которую его выворачивают швами с некоторым натяжением.

- На конъюнктиве под слезной точкой лезвием намечают границы подлежащего резекции лоскута в форме ромба. Его ширина не должна превышать 5 мм, вершина нижнего угла не должна доходить до свода. От верхненаружной стороны ромба, вдоль края века в сторону виска, намечают границы второго лоскута двумя разрезами, сходящимся под острым углом. Длина этой клиновидной полоски 20-25 мм, ширина 2-2,5 мм

- Верхний разрез проводят параллельно краю века в 1-1,5 мм от последнего (рис. 81-а). Затем при помощи ножниц производят иссечение очерченного лоскута (рис. 81-6). Конъюнктиву иссекают вместе с подслизистой тканью, а в области продольной полоски вместе с подлежащим хрящом. Первый шов соединяет горизонтально расположенные углы ромба. Он приближает слезную точку к глазному яблоку и обеспечивает возвращение ее в нормальное физиологическое положение относительно слезного озера.
  Швы на продольную вырезку (4-5 швов) проводят через конъюнктиву и хрящ (рис. 81-в). Они исправляют легкий выворот края века. Во избежание заворота нельзя выводить швы через интрамаргинальное пространство. Швы коротко обрезают, инсталлируют дезинфицирующие капли. На глаз накладывают легкую повязку. Швы удаляют на 5-6 день.

- Швы на продольную вырезку (4-5 швов) проводят через конъюнктиву и хрящ (рис. 81-в). Они исправляют легкий выворот края века. Во избежание заворота нельзя выводить швы через интрамаргинальное пространство. Швы коротко обрезают, инсталлируют дезинфицирующие капли. На глаз накладывают легкую повязку. Швы удаляют на 5-6 день

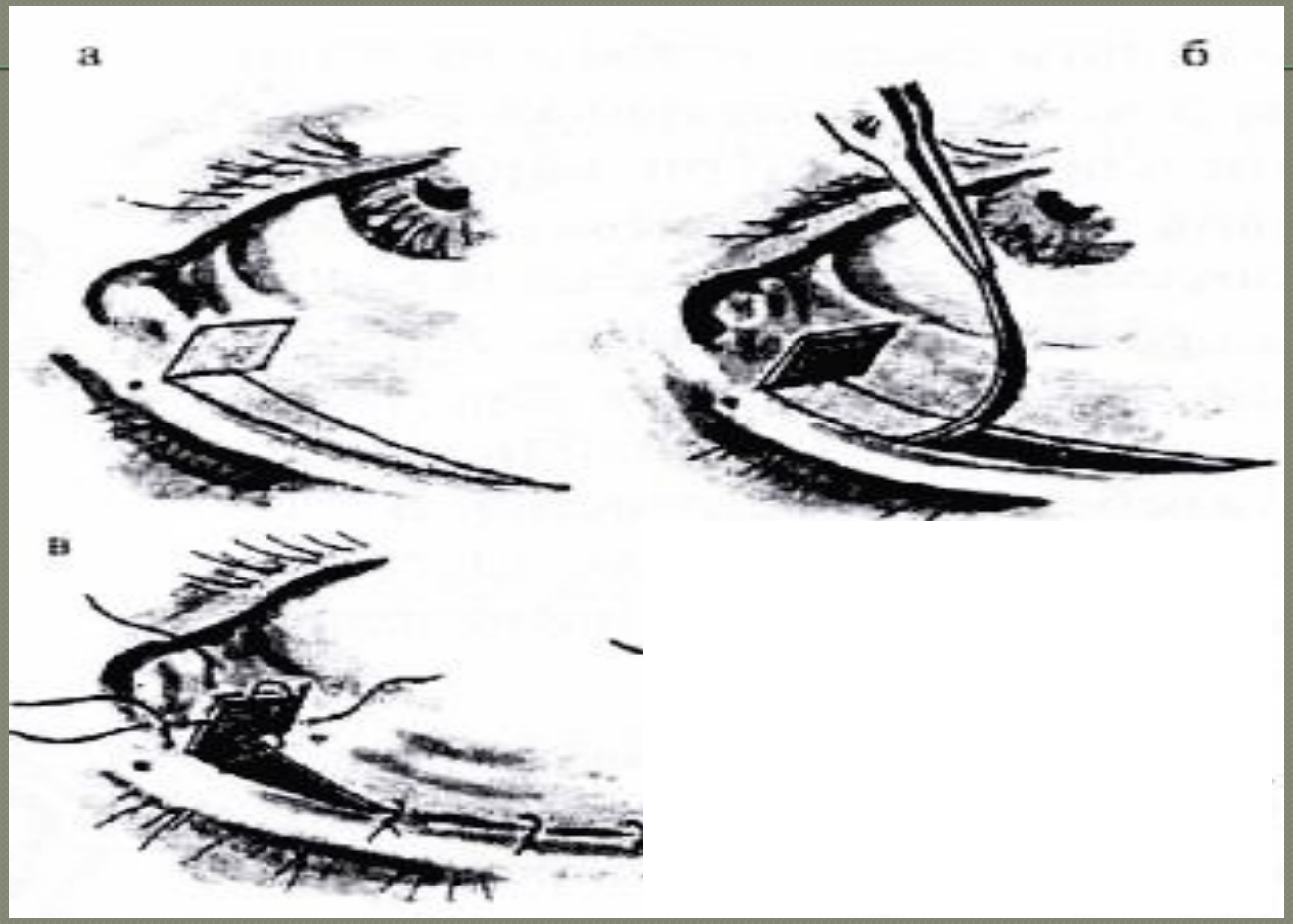
а
б
в

Операция активизации верхнего канальца по Ерлышеву

- После анестезии край верхнего века латеральнее слезной точки прошивают уздечной лигатурой и выворачивают на векоподъемнике или на пластинке. Верхний каналец расширяют коническими зондами (до № 3) и промывают для проверки проходимости. После этого в каналец вводят цилиндрический зонд и вдоль него лезвием или остроконечными ножницами рассекают заднее ребро века, начиная от слезной точки и заканчивая в 1-1,5 мм от внутреннего угла глазной щели. У концов разреза делают 2 перпендикулярные насечки задней стенки канальца по 1,5-2 мм, и образованный узкий прямоугольный лоскут захватывают пинцетом и иссекают по всей длине.

- В результате получается зияющая щель вдоль всего канальца, обращенная к слезному озеру , что и повышает присасывающую функцию канальца. Уздечный шов снимают, за веко закладывают бактерицидную мазь, наложение повязки не обязательно.
Слезотечение прекращается или уменьшается обычно через 4-5 дней; к этому периоду наблюдается самопроизвольное отторжение слизистофибринозного сгустка, прикрывающего раневую поверхность.

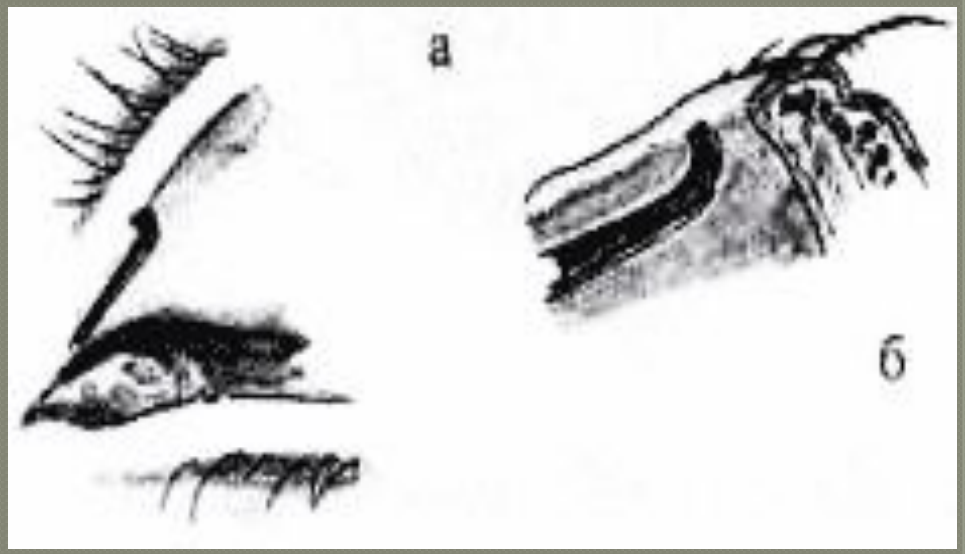

Операция продольного рассечения канальца

- Основные показания:
- а) грибковые конкременты с эктазией канальца или без нее;
  б) не поддающийся консервативному лечению хронический дакриоканаликулит;
  в) функциональная недостаточность слезоотведения.

- Веко выворачивают на векоподъемнике или на пластинке с помощью уздечного шва. В верхний каналец вводят конический зонд, который удерживают в левой руке. Лезвием вдоль зонда, начиная от слезной точки и далее по направлению к углу глазной щели производят рассечение задней стенки канальца на желаемую длину

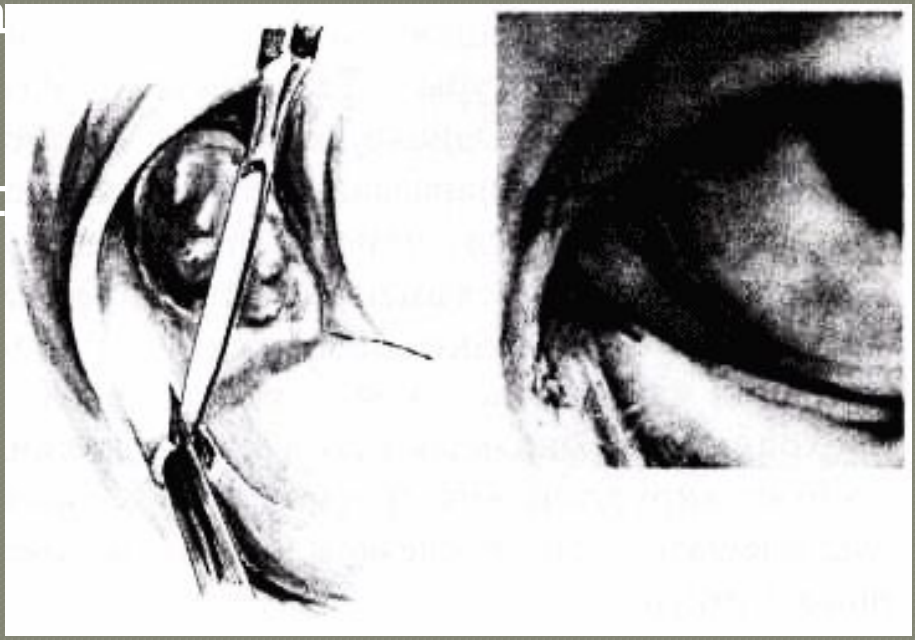

Каналикулодакриоцистостомия по Джонсу

- Суть операции сводится к иссечению рубцово измененной части канальца и пластическому замещению образовавшегося дефекта лоскутом из верхушки слезного мешка.
  После соответствующей обработки операционного поля и анестезии производят разрез кожи в области слезного мешка, рану расширяют пружинным расширителем. Тупым разделением мягких тканей находят внутреннюю спайку век, после пересечения которой выделяют верхнюю половину слезного мешка до купола.

- На введенном в каналец зонде определяют место облитерации и иссекают рубцовую ткань до полости слезного мешка. После этого из внутренней стенки саккального купола образуют лоскут и поворачивают навстречу пересеченному канальцу. Затем по ходу канальца, через слезный мешок и носослезный проток проводят тонкую полиэтиленовую трубочку, над которой образованный лоскут сшивают, превращая его во встречную часть канальца и соединяют “конец в конец” с настоящим канальцем

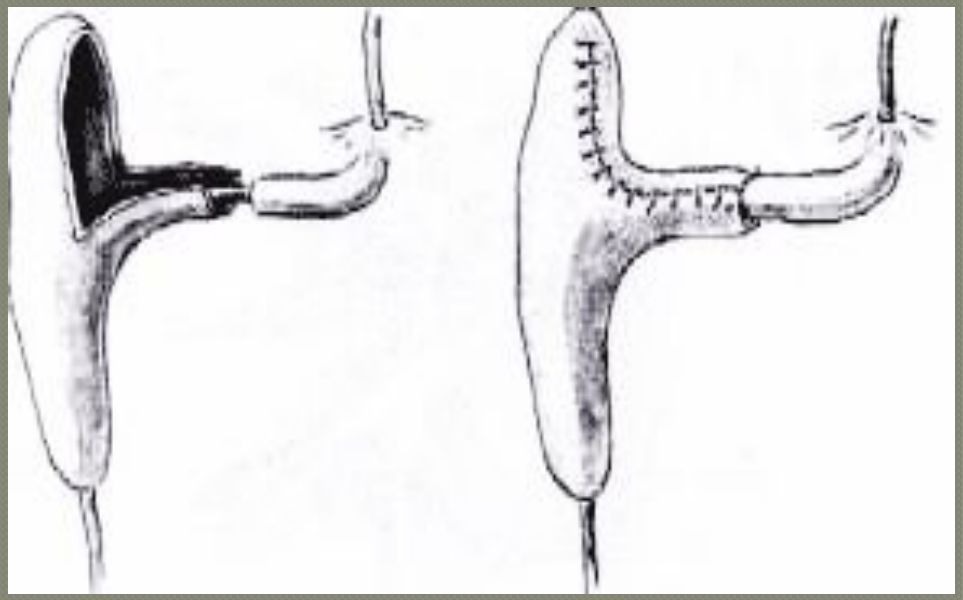

- На края раны слезного мешка накладывают швы. Кожная рана также адаптируется швами. Концы проведенной через слезоотводящие пути полиэтиленовой трубочки фиксируют липким пластырем: верхний под бровью, нижний - на щеке у крыла носа. Трубку удаляют через 3-4 недели.

Каналикулостомия(Операция Белоглазова-Краснова)

- При этой операции удаляют заднюю стенку канальца на всём протяжении и слёзное мясцо, образуют костное окно со стороны полости носа в проекции слёзной ямки. Расширяют зондом оставшуюся часть слёзного канальца и по образованному каналу в полость носа вводят интубационную трубку с расширенным верхним концом в виде «шляпки», которую подшивают к веку

Дакриоцисториностомия

- Эта операция заключается в создании анастомоза между слезным мешком и средним носовым ходом. Процедуру выполняют под общей анестезией с гипотензией.

Техника (Традиционной ДРЦС)

- Слизистую оболочку средненосового хода тампонируют марлевым тампоном с *2% раствором лидо*нокаина с 1 : 200000 адреналина для достижения сужения сосудов слизистой оболочки;
- Прямой вертикальный разрез выполняют на 10 мм медиальнее внутреннего угла глазной щели, избегая повреждения угловой вены

- Производят диссекцию переднего слезного гребня тупым способом и выделяют поверхностную часть средней пальпебральной связки.
- Надкостницу отводят от хребта на переднем слезном гребне ко дну мешка и выводят вперед. Мешок отводят латеральнее слезной ямки

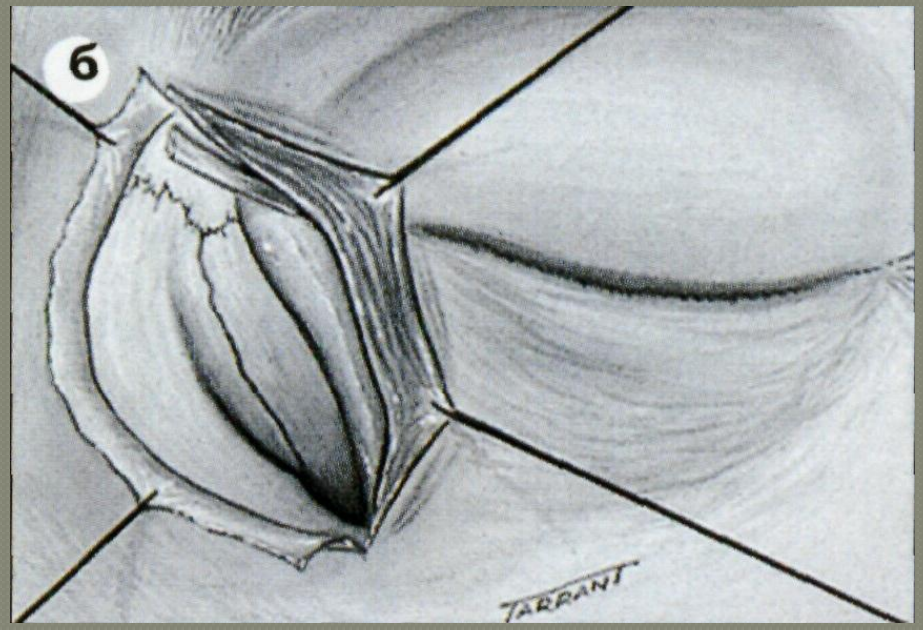

- передний слезный гребень и кость от слезной ямки удалены

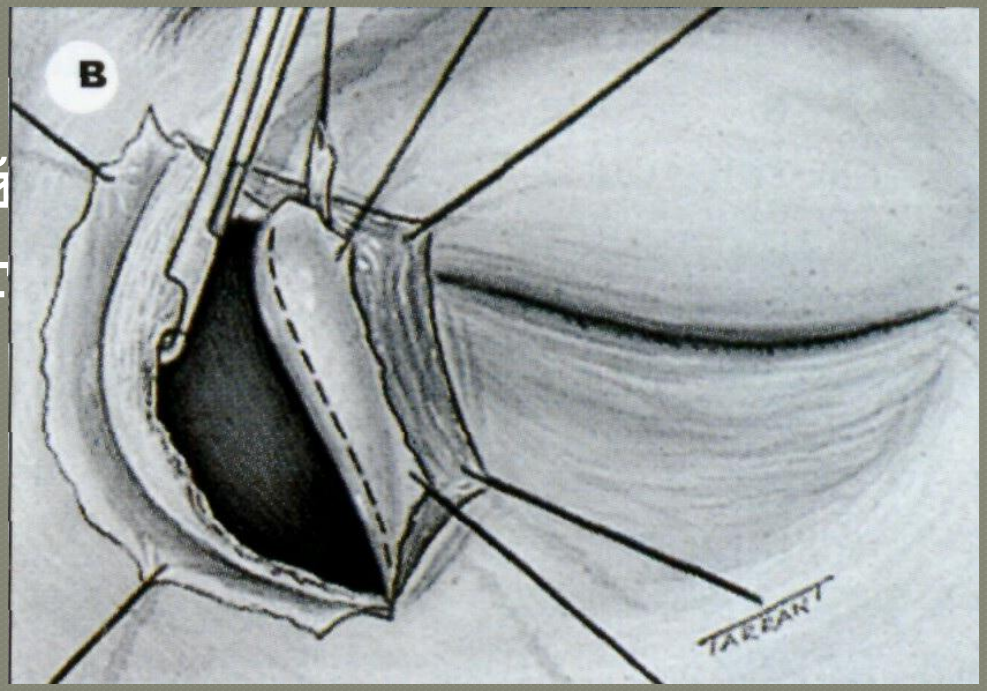

- Через нижний каналец вводят зонд в слезный мешок, в котором делают Н-образный разрез для создания двух створок. В слизистой оболочке носа также производят вертикальный разрез для формирования передней и задней створок

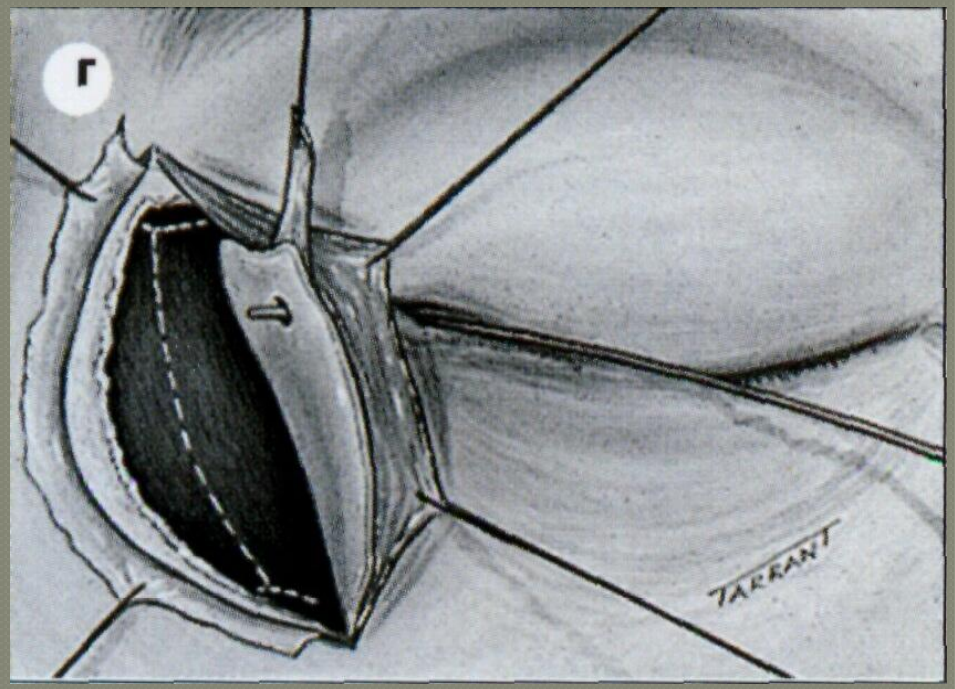

- Сшивают задние створки

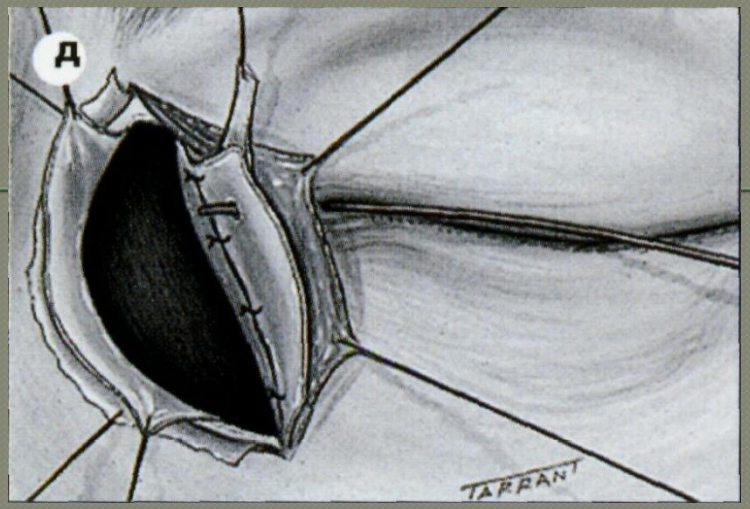

Сшивают передние створки
.
Медиальную часть сухожилия внутренней спайки подшивают к надкостнице, на кожу накладывают узловые швы.

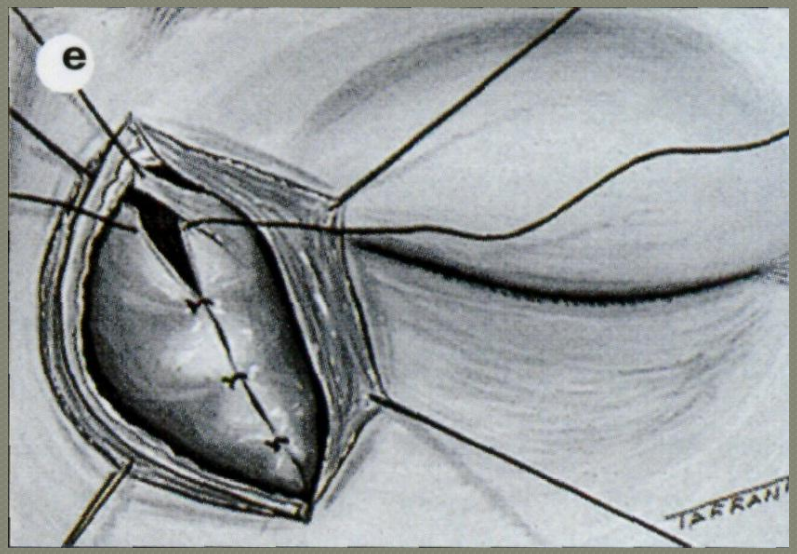

Операция Дюпюи-Дютана.

- Вместо предложенного Тоти иссечения части слезного мешка и слизистой оболочки носа при этой операции в них производят надрезы с последующим наложением швов.

Техника операции

- Под инфильтрационно-проводниковой анестезией производят дугообразный разрез мягких тканей. Начинают разрез на 3—k. мм выше места прикрепления медиальной спайки век и ведут в сторону спинки носа. Длина разреза 2—3 см. После раскрытия раны расширителями отслаивают надкостницу, пересекают внутреннюю связку век у места ее прикрепления, внутреннюю стенку слезного мешка отодвигают от кости

- Специальным инструментом (фреза, трепан, электродрель, бор-циркуль и др.) в кости образуют отверстие размером 2 х 1,5 см. Края костного отверстия выравнивают кусачками, щипцами или стамеской. Слизистую оболочку носа разрезают над введенным в нос желобоватым зондом. В слезном мешке проводят вертикальный надрез. Задние губы раневых отверстий мешка и слизистой оболочки носа сшивают тремя кетгутовыми или биошвами с помощью иглы Ома На передние губы также накладывают три шва. Швы на кожу.



- смещение слезного мешка (указано стрелкой), отслоенная надкостница фиксирована расширителями (слева вверху — линия кожного разреза)

- Образование костного отверстия фрезой, границы трепанационного отверстия указаны пунктиром

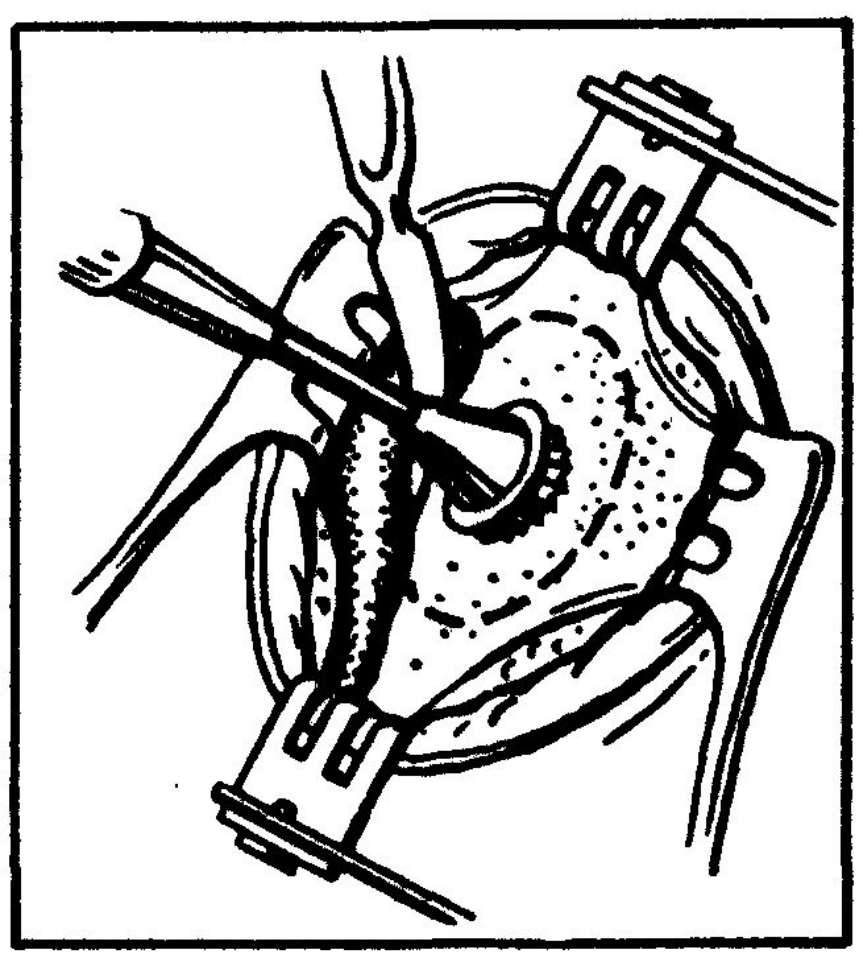

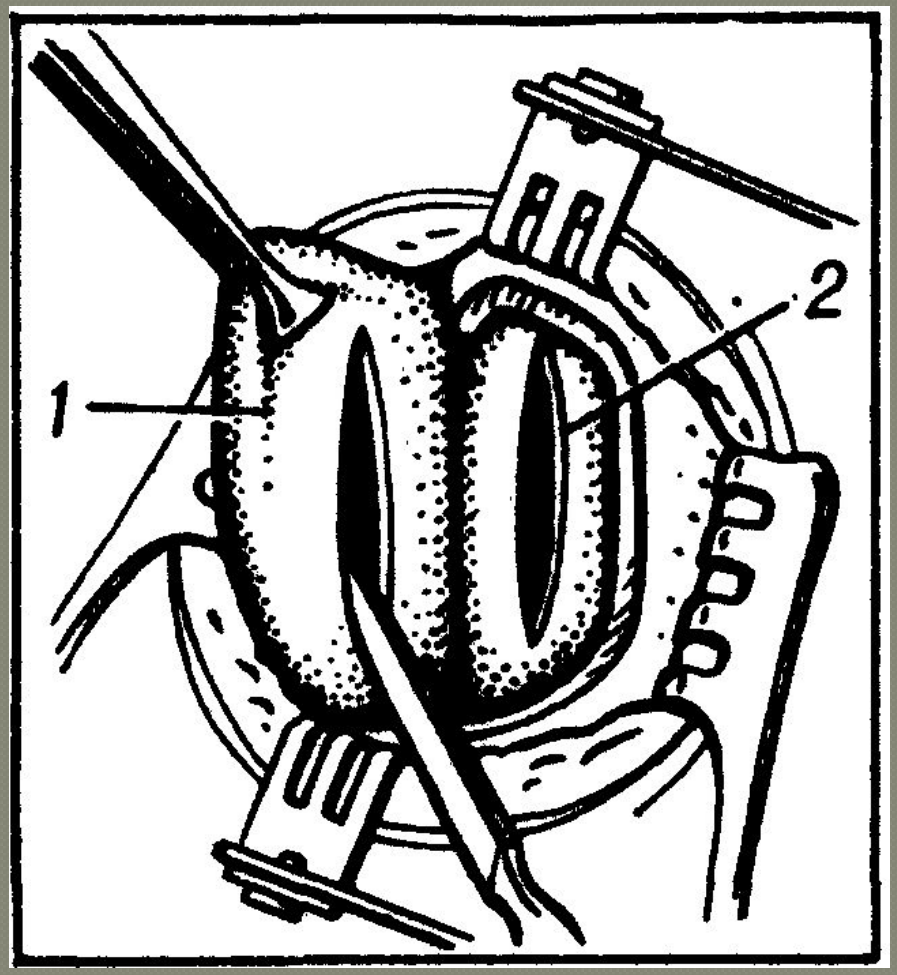

- Рассечение стенки слезного мешка (1) и слизистой оболочки носа (2) для наложения анастомоза

- Наложение швов на задние губы раневых отверстий слезного мешка и слизистой оболочки носа

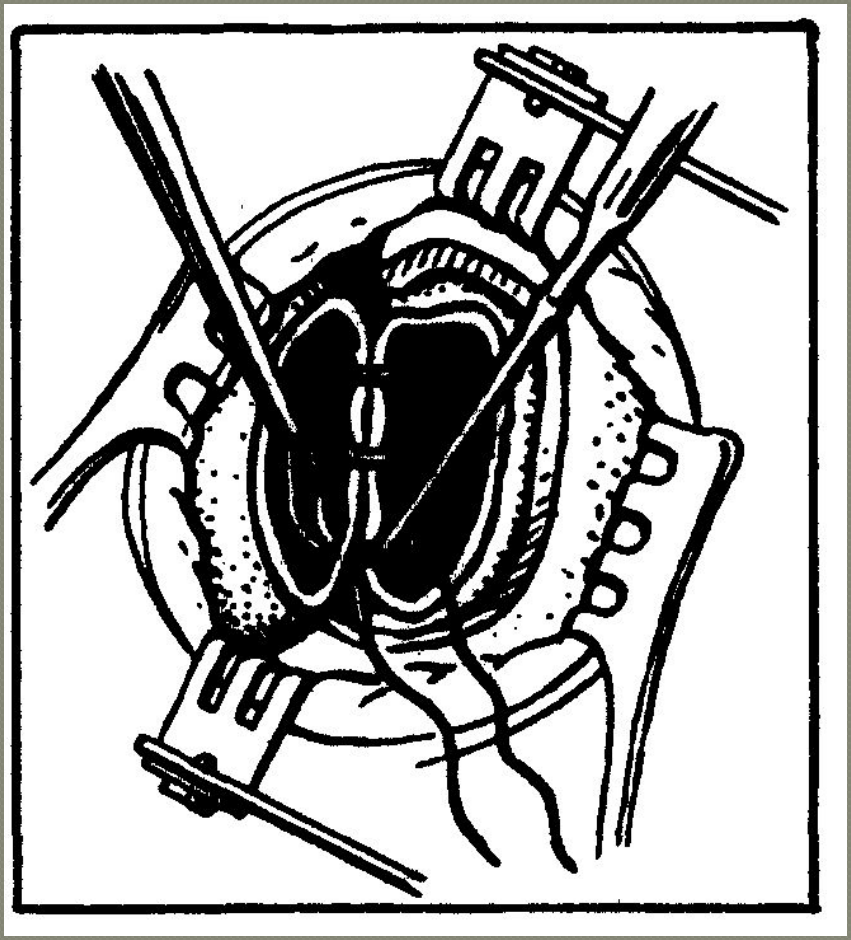

ДРЦС по Весту

- Выкраивание и срезание лоскута слизистой оболочки носа впереди переднего конца средней раковины. Лоскут должен быть побольше.
- Выдалбливание костя соответственно дефекту слизистой желобоватым долотом. Некоторые советуют сбивать кость не стружками, а сразу большим куском.
- Ориентировка. Важно определить положение слезного мешка относительно пробитого в кости отверстия. Для этого на слезный мешок снаружи нажимают пуговчатым зондом и наблюдают выпячивание мешка в полости носа. Второй способ - проколоть иглой мешок снаружи, конец иглы в носу покажет, совпадает ли поверхность мешка с пробитым отверстием. В случае надобности отверстие расширяется.

- Иссечение медиальной половины мешка. Через нижнюю слезную точку пуговчатый зондик Воячека вводят в слезный мешок и выпячивают его медиальную стенку в полость носа. Острым скальпелем она срезается.
- Турунда в нос на сутки. Пращевидная повязка.

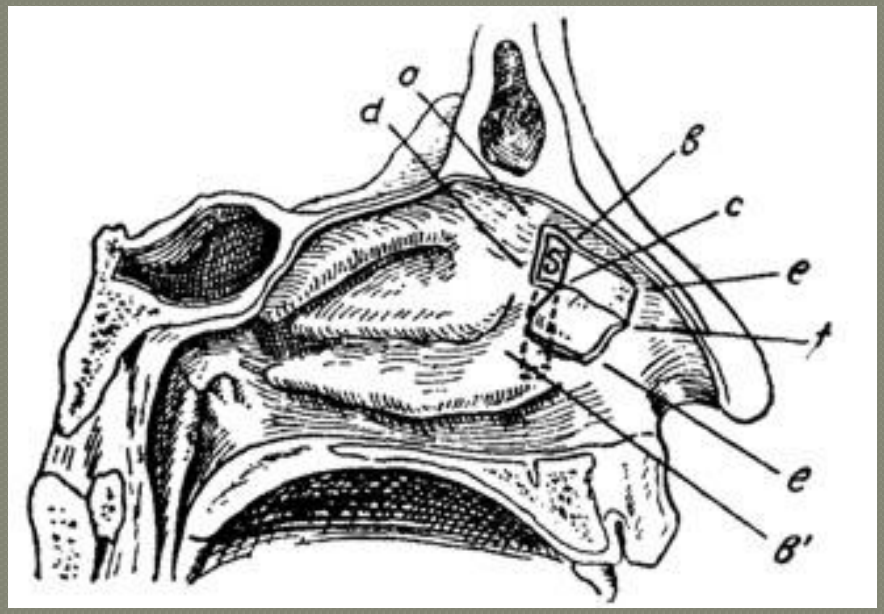

cbe - разрез слизистой оболочки носа; cte - лоскут слизистой, отвернутый книзу; b - передний конец нижней раковины; abcd - участок, где слизистая удаляется; s - соустье слезного мешка с носовой полостью.

Эндоскопическая ДЦРС

- Может применяться при непроходимости ниже медиального отверстия общего канальца, особенно после неудавшейся традиционной ДЦРС.

- Преимущества перед обычной ДЦРС заключаются в небольшом разрезе кожи, уменьшении времени хирургического вмешательства и риска нарушения физиологического механизма слезоотведения, минимальной потере крови, отсутствии риска цереброспинальной ринореи.

Техника эндоскопической ДЦРС

- Прямую легкую трубку проводят через слезную точку и канальцы в слезный мешок, осматривают изнутри носовую полость эндоскопом. Остальные манипуляции выполняют со стороны носовой полости.

- 1. Производят отделение слизистой оболочки по лобному отростку верхней челюсти.
- 2. Удаляют часть носового отростка верхней челюсти.
- 3. Вскрывают слезную кость.
- 4. Вскрывают слезный мешок.
- 5. Затем проводят силиконовые трубки через верхние и нижние слезные точки, выводят через отверстие в кости и фиксируют в носовой полости

Конъюнктиводакриоцисториностомия

- Применяется при дакриоциститах, сопровождающихся облитерацией слезных канальцев. Верхушку слезного мешка выводят через разрез конъюнктивы в область слезного озера (lacus lacrimalis) и отрезают. Края надреза подшивают к конъюнктиве. Далее создают соустье между слезным мешком и полостью носа. Операция может быть также выполнена путем введения пластмассового дренажа.



- Схема конъюнктиводакриоцисто риностомии: верхушка слезного мешка (указана стрелкой) выведена через рану и отсекается пинцет-ножницами (слева внизу— линия кожного разреза). В новом положении слезный мешок фиксируется к конъюнктиве, после образования соустья между слезным мешком и полостью носа кожная рана закрывается.

Лакориностомия, предложенная Б. Л. Поляком

- Схема лакориностомии: через костное отверстие, проделанное фрезой, и ход, соединяющий его с конъюнктивальным мешком, вводится пластмассовая канюля-протез (указана стрелками), соединяющая слезное озеро с полостью носа. Верхний конец канюли фиксируется шелковыми нитями к медиальной спайке век, нижний — проведен через ноздрю и фиксирован липким пластырем к щеке (слева внизу).

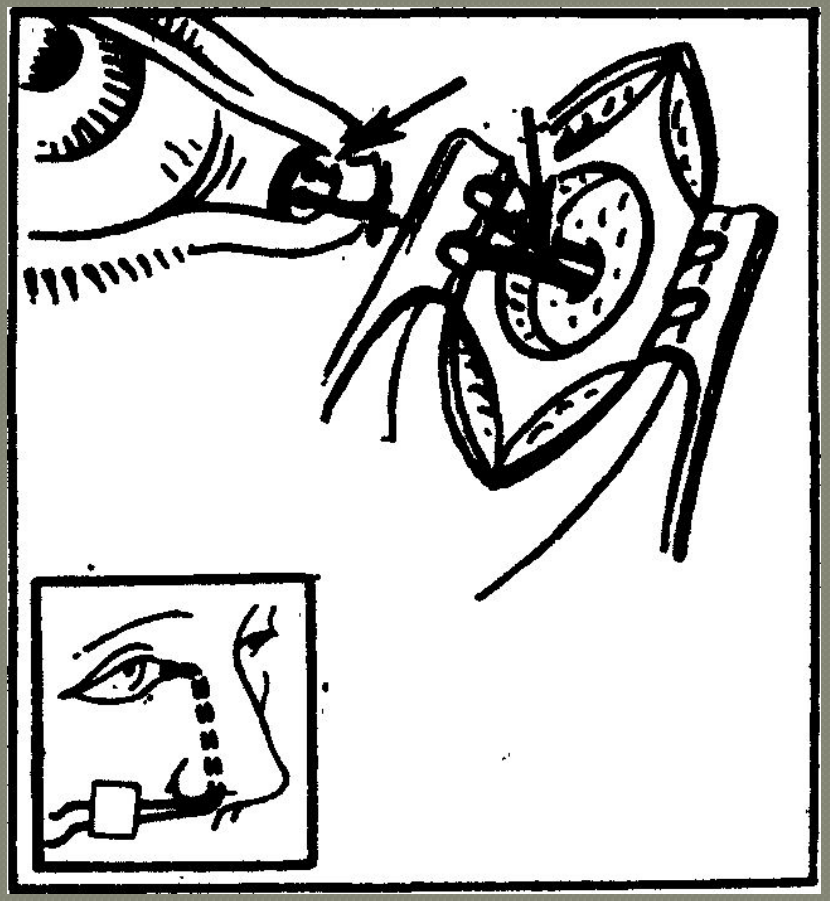

…