



ФГБОУВО  
ТюмГМУ

Кафедра оперативной хирургии и топографической анатомии

# Операция наложения противоестественного заднего прохода по способу Майдля

Выполнил: студент 422 группы леч.фак.  
Борсуков А.П.

Стома – хирургически созданное отверстие,  
соединяющее просвет внутреннего органа

С поверхностью тела

Свищ толстой кишки накладывают для

отведения кишечного содержимого при

Неоперабельном раке; а кроме того, к нему

прибегают как к предварительному этапу

операции при резекции

Толстой кишки. Наиболее часто свищи

накладывают на слепую, поперечную

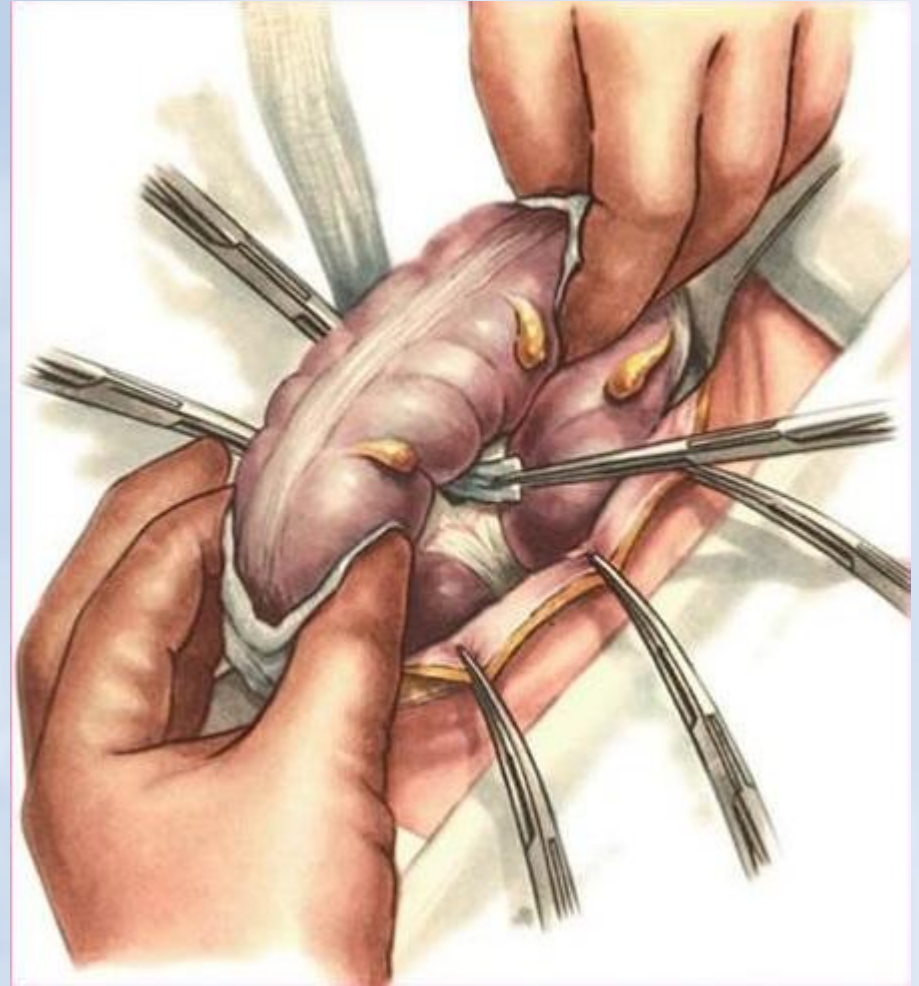
ободочную

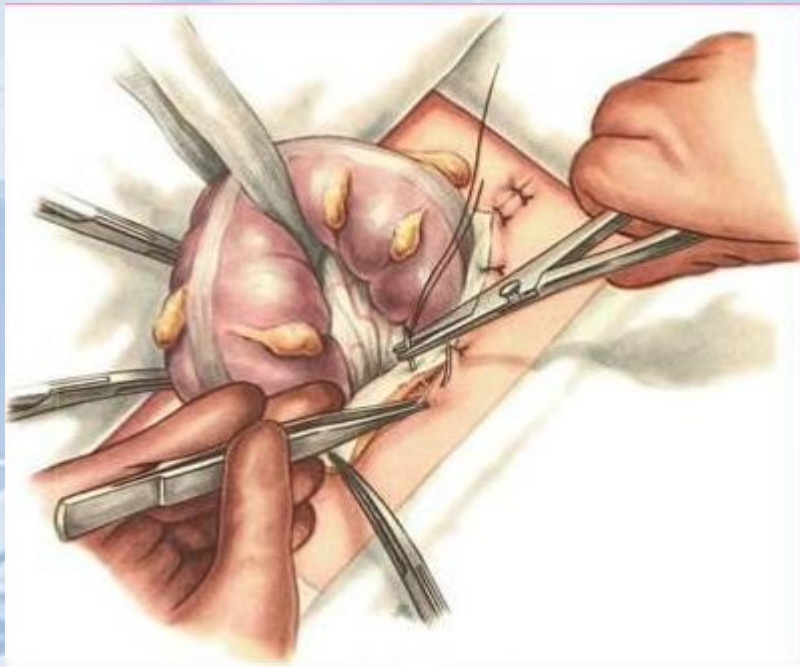
и сигмовидную кишки

Показанием для наложения  
противоестественного заднего  
прохода являются ранения,  
неоперабельный рак и рубцовые  
сужения прямой кишки. Различают  
временный и постоянный  
противоестественный задний  
проход. Первый производится при  
ранениях прямой кишки, второй –  
при раке и рубцовых сужениях ее.

# Способ Майдля (Maydl)

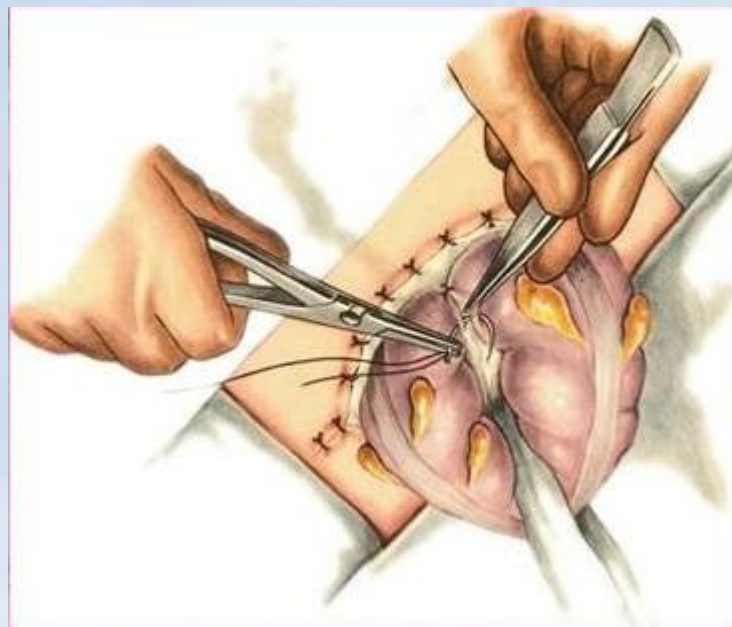
**Способ Майдля (Maydl).** Разрез кожи проводят длиной 10—16 см слева, параллельно и на 2 поперечных пальца выше паховой связки. Рассекают апоневроз наружной косой мышцы живота. По ходу волокон разделяют или рассекают внутреннюю косую и поперечную мышцы. Между двумя пинцетами рассекают брюшину. Рану брюшной стенки растягивают крючками и извлекают из брюшной полости петлю сигмовидной кишки. Под кишку через отверстие в ее брыжейке проводят марлевую держалку, которую фиксируют зажимом.





Затем рядом узловых швов подшивают париетальную Брюшину к коже по краям операционного разреза и приступают к образованию «шпоры»

Для этого приводящее и отводящее колена Петли на протяжении 4-5 см сшивают рядом Узловых серозно-мышечных швов



Извлекают марлевую держалку и кишку подшивают узловыми серозно-мышечными швами к париетальной брюшине. Через несколько дней выведенную петлю кишки вскрывают

