

НУЗ «Центральная клиническая больница №6» ОАО «РЖД»
Кафедра торакальной хирургии РМАПО

**Операция Насса –
«золотой стандарт» в лечении
воронкообразной деформации
грудной клетки ???**

Д.м.н. С.С. Рудаков
К.м.н. П.А. Королёв

Москва - 2012

- **Больные после операции Насса**

- **(n=8)**

- Гиперкоррекция грудины

- (n=1)

- Неполная коррекция грудины

- (n=1)

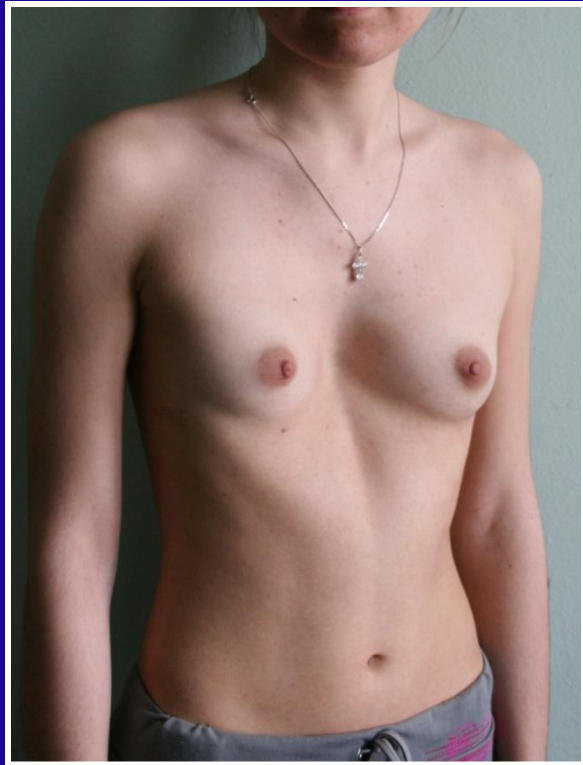
- Рецидив ВДГК

- (n=2)

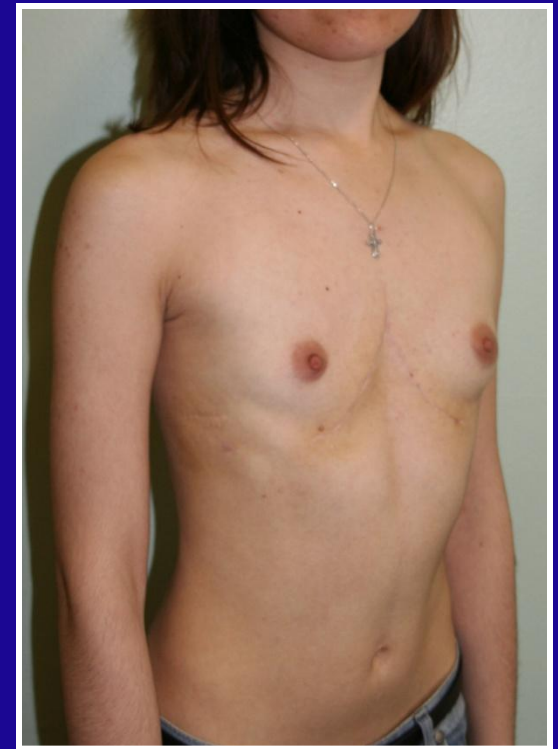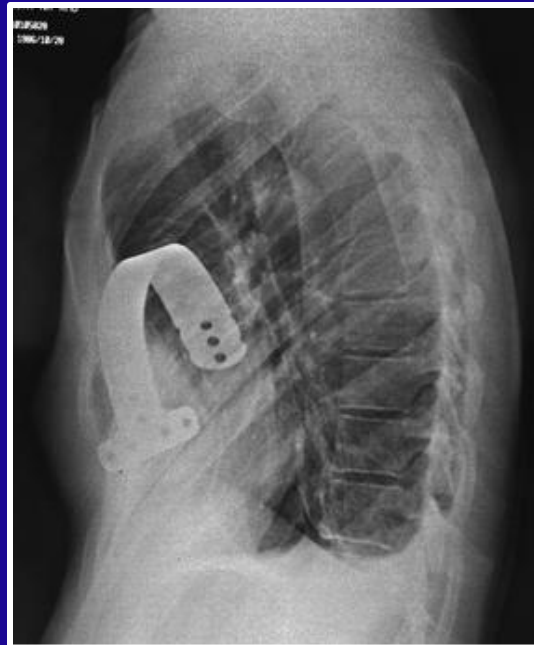
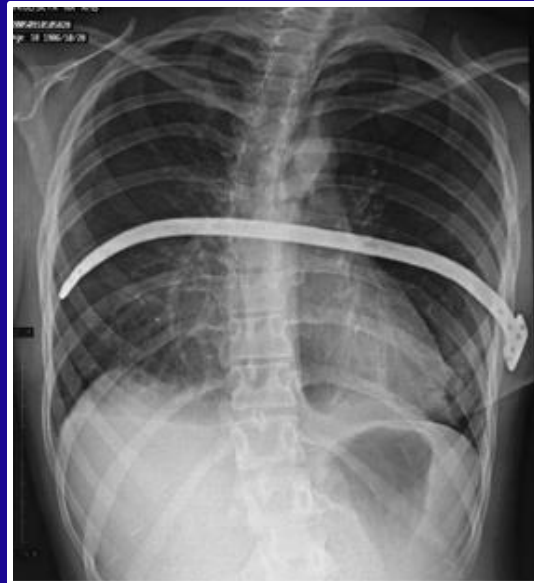
- Правильная конфигурация грудной клетки

- (n=4)

Рецидив ВДГК

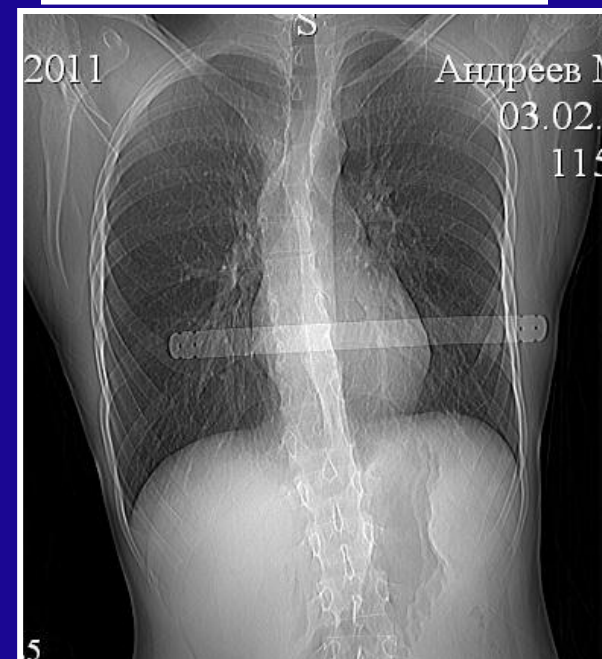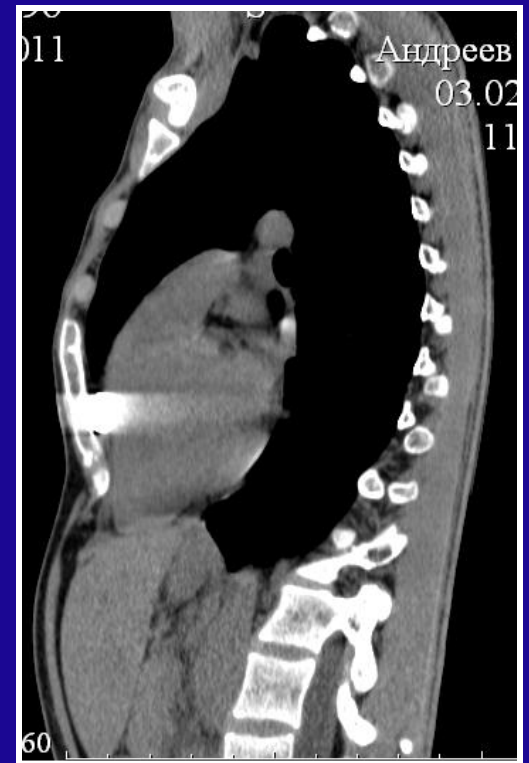

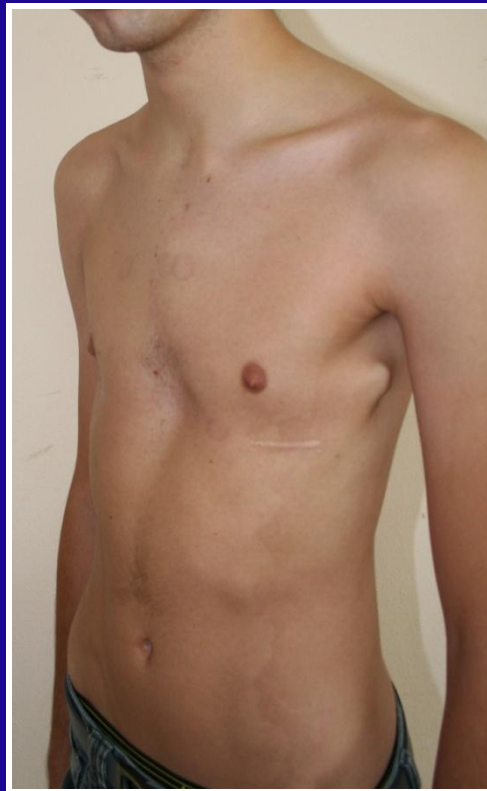
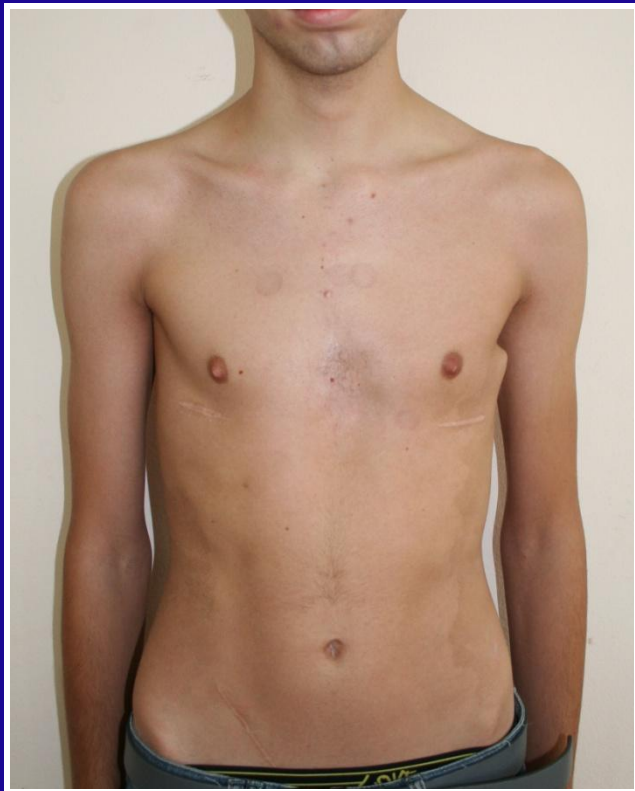Девушка 19 лет с рецидивом ВДГК после операции Насса



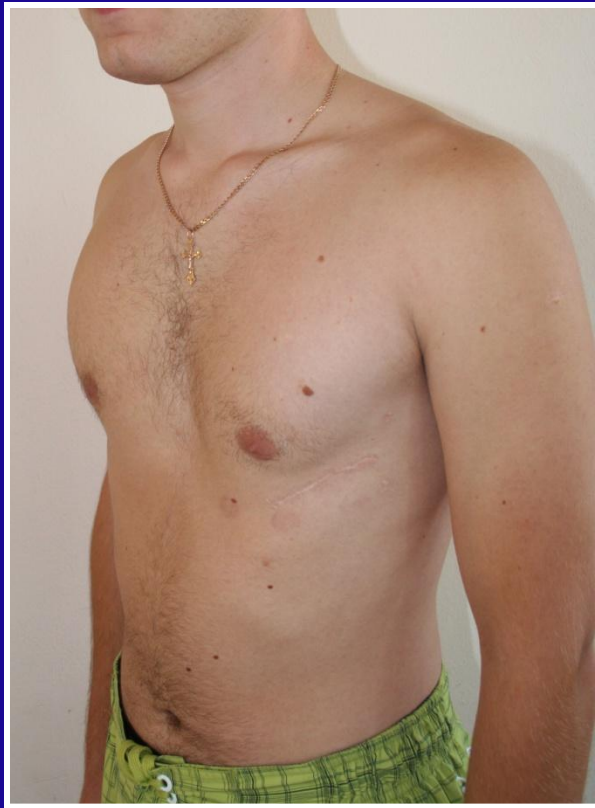Результат после радикальной торакопластики через 2,5 года

Рецидив ВДГК

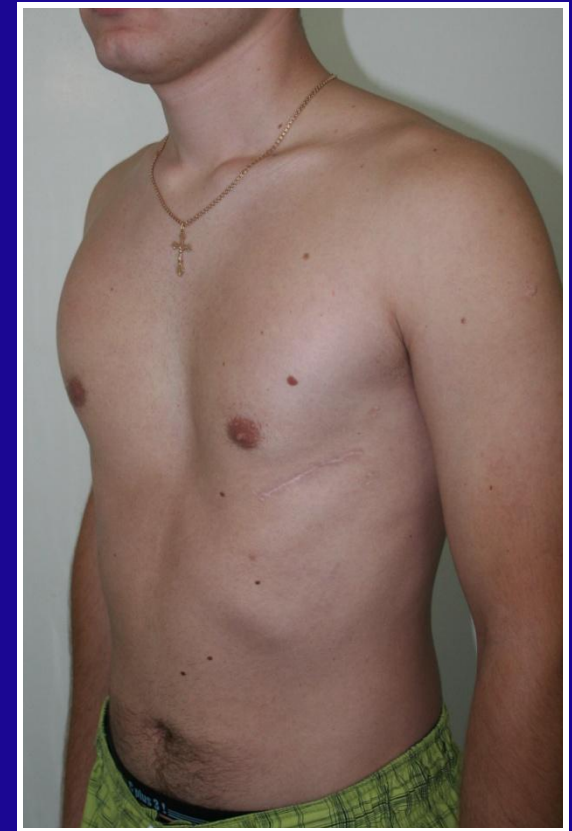
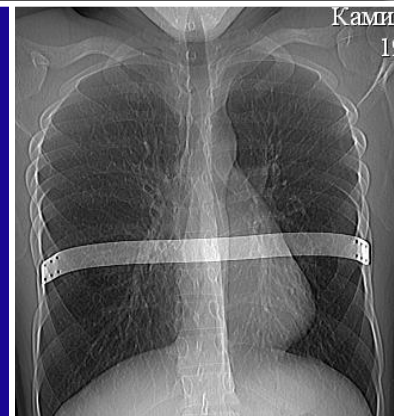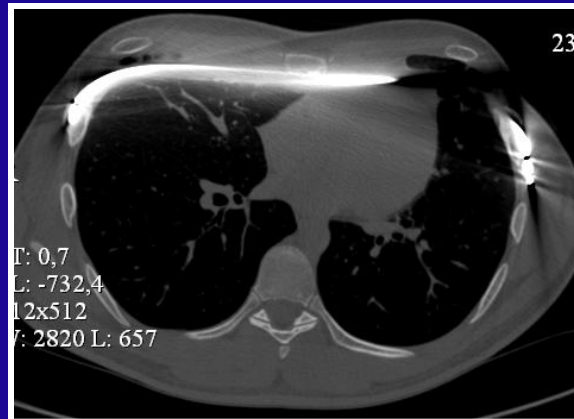
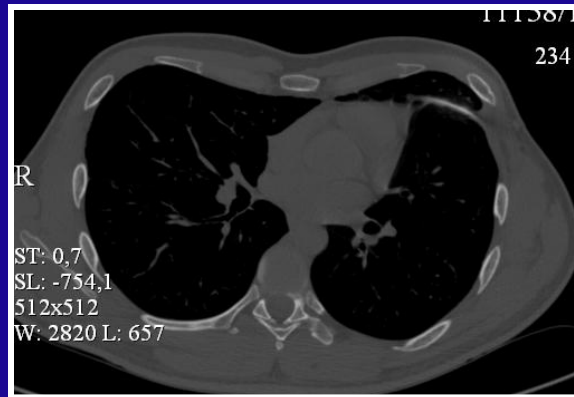


Мужчина 20 лет.
Результат через 3 года после операции
Насса

Неполная коррекция ВДГК

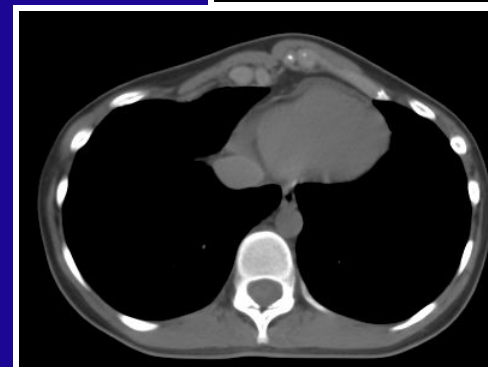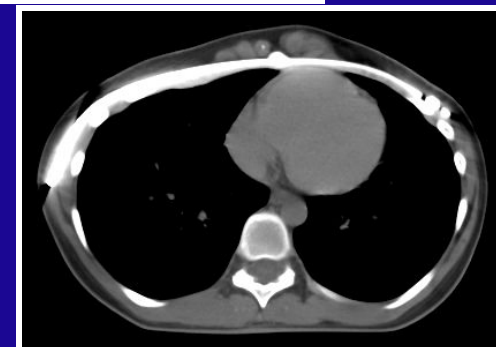
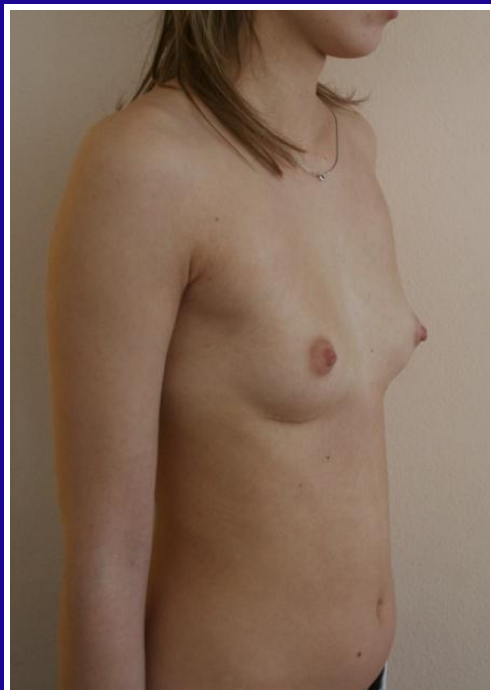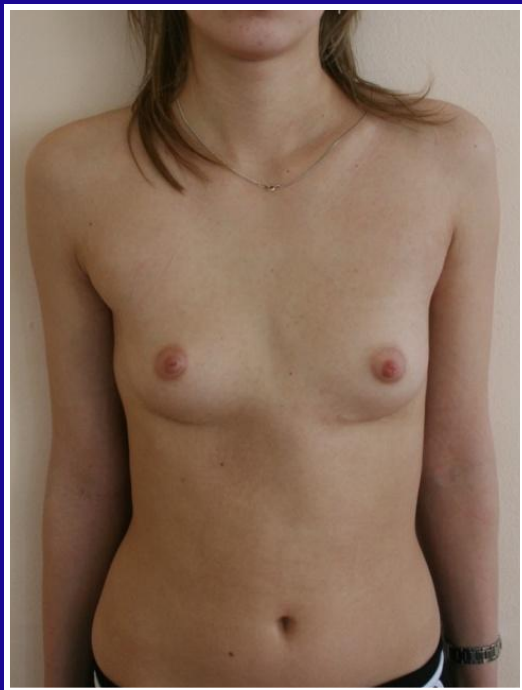


Мужчина 19 лет.
Результат через 2,5 года
после операции Насса



Мужчина 19 лет.
Результат на 2-е сутки
после удаления
пластины

Гиперкоррекция грудины



Девушка 20 лет с ВДГК
асимметричной формы.
Результат через 3 года после
операции Насса