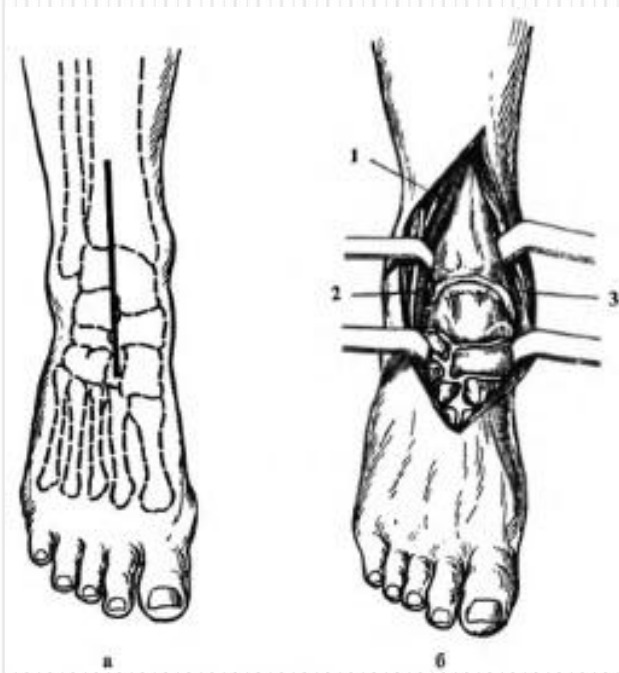
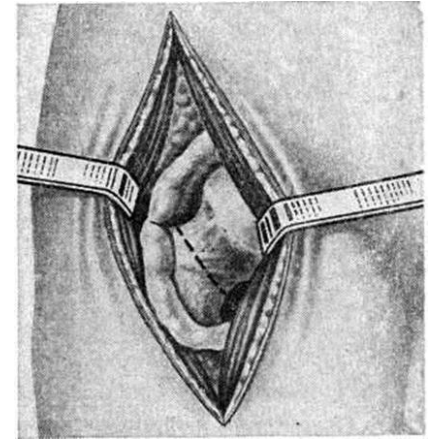


Артротомия



Выполнила: студентка II курса
Лечебного фак-та 12 группы
Антонова И.Г.

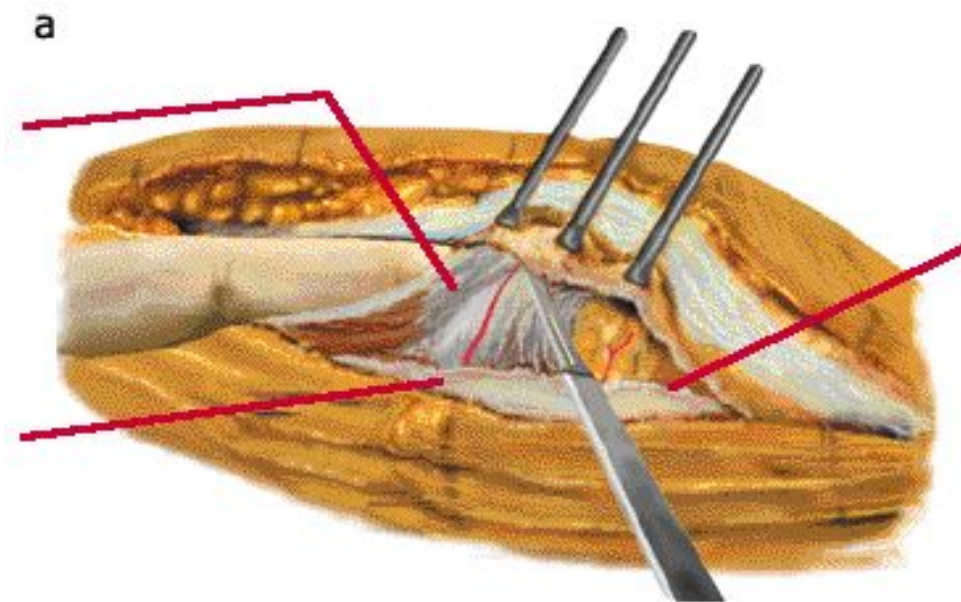
- **Артротомия** (капсулотомия) — операция вскрытия или обнажения сустава.



Производят:

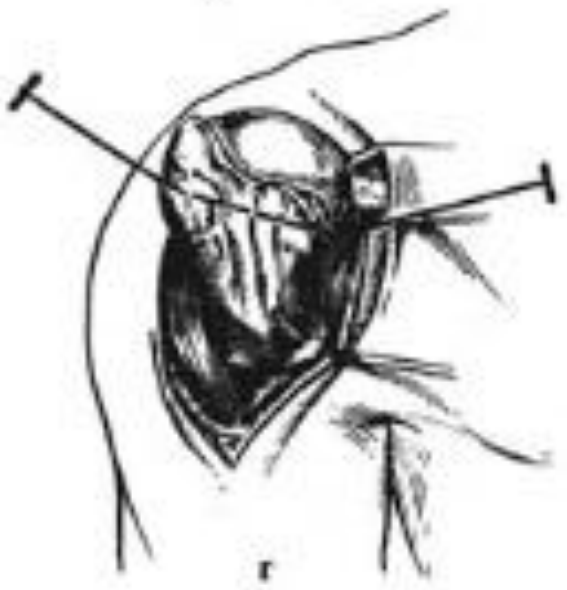
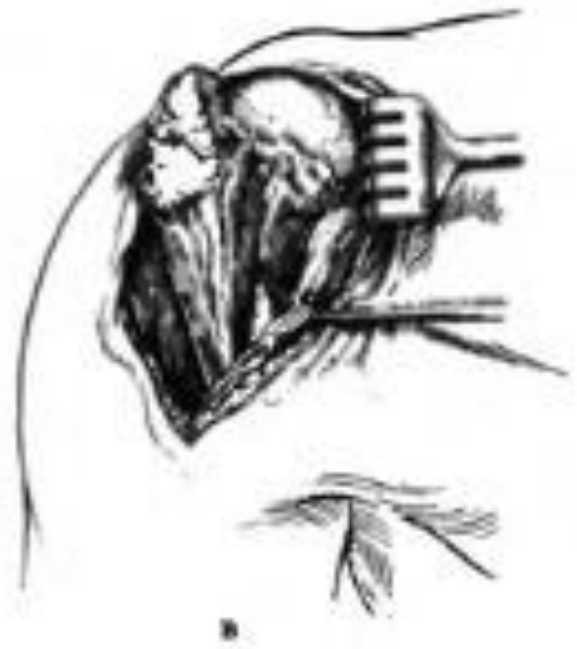
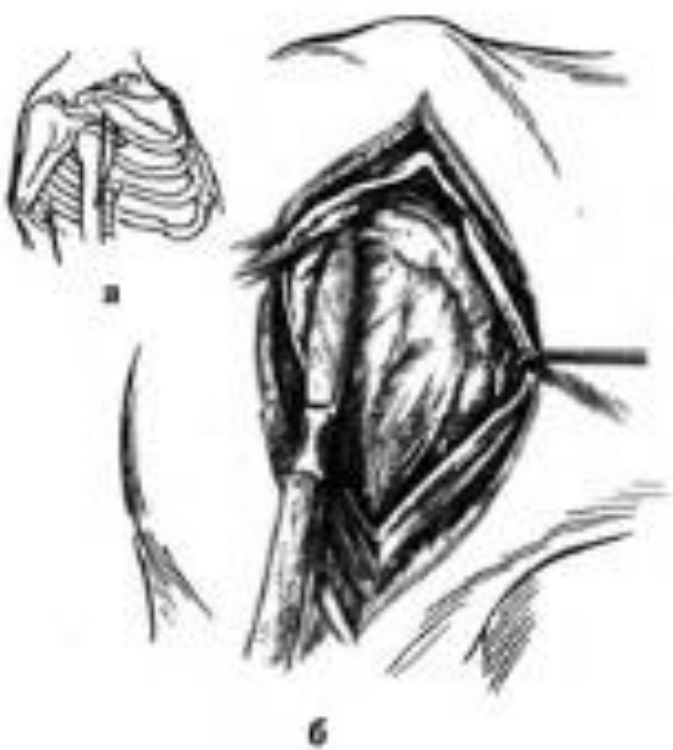
- а) для удаления гнойных экссудатов, свободных суставных и инородных тел, крови
- б) для вправления застарелых или невправимых вывихов
- в) для производства резекции сустава по поводу опухолей или инфекционных очагов
- г) для артропластики (артролиза) при анкилозах.

- Разрезы при артротомии производят в типичном направлении, по возможности щадя связочный аппарат. Лишь при первичной хирургической обработке можно делать атипичные разрезы.
- Обезболивание: местная анестезия или наркоз.

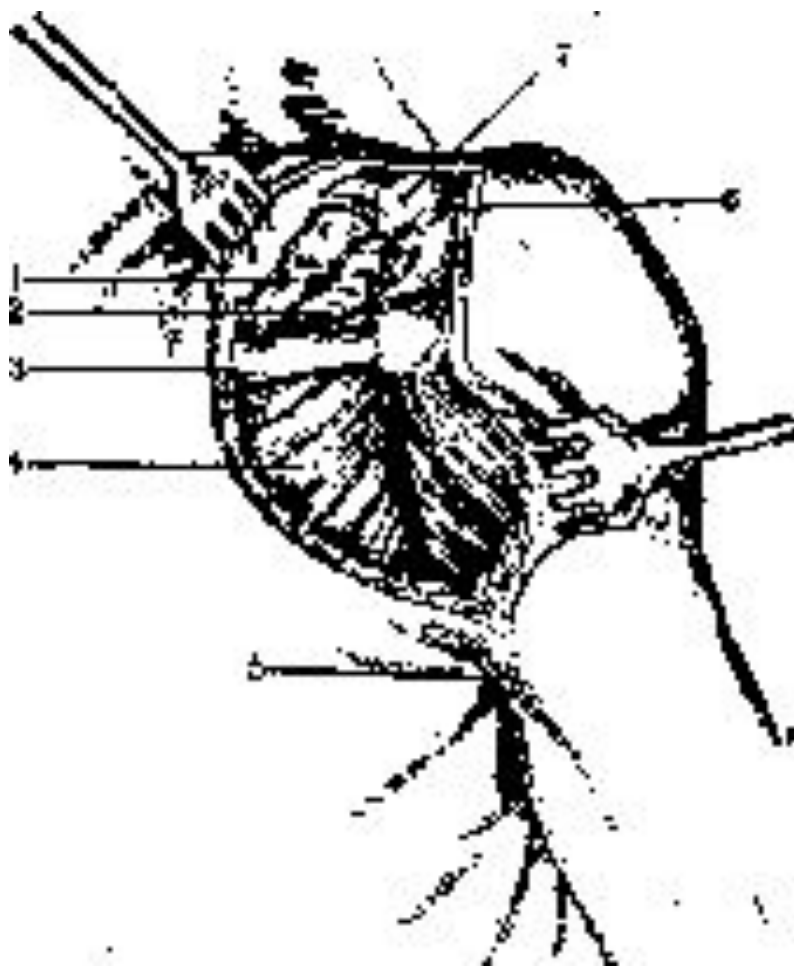


Артротомия плечевого сустава

- **Положение больного** — на спине, с валиком под поврежденным суставом.
- **Передний способ Лангенбека.** Вертикальный разрез длиной в 8—10 см начинают от переднего края акромиального отростка лопатки и продолжают вниз вертикально по передней поверхности дельтовидной мышцы. Тупо раздвигают мышцы, отводят в сторону сухожилие двуглавой мышцы плеча (рис. 1 А). Затем капсулу сустава вскрывают по ходу сухожилия и отсекают о анатомической шейки плеча. Доступ дает возможность не только осмотреть сустав, но и произвести операцию на костях.



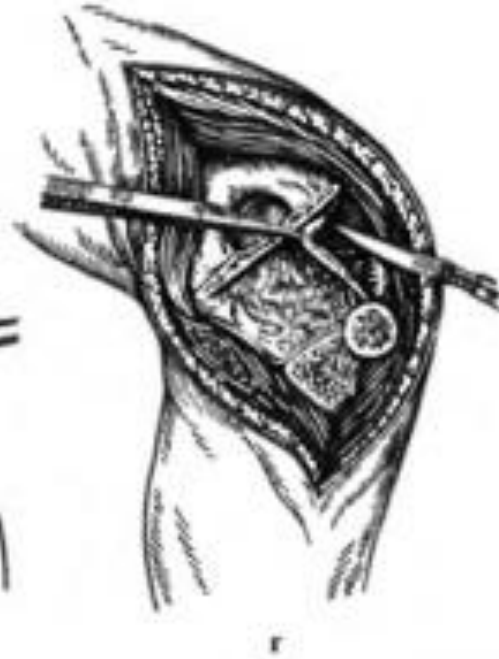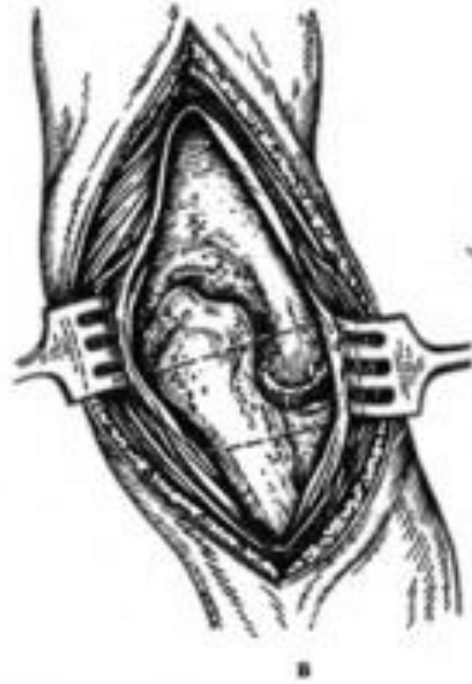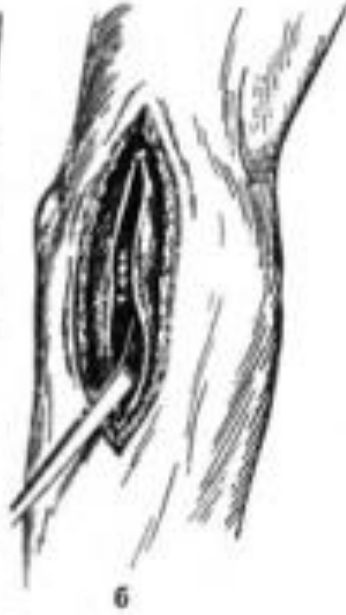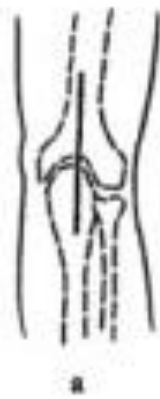- **Задний способ Кохера.** Разрез начинается от ключично-акромиального сочленения вдоль верхнего края *sp. scapulae* до ее середины, затем загибается дугообразно книзу, к подмышечной впадине, заканчиваясь на расстоянии двух пальцев от заднего края ее; вскрывается ключично-акромиальное сочленение, рассекается вдоль верхнего края *sp. scapulae* прикрепление *m. cucullaris* и предлежащая часть *m. deltoidei*, к-рые тупо выделяются от подлежащих мышц.
- *Proc. acrom.* отсекается косо в направлении шейки лопатки и вместе с *m. deltoidei*, оттягивается кпереди через головку плеча, обнажая задне-боковую поверхность плечевого сустава и головки, покрытой сухожилиями мышц, поворачивающих плечо кнаружи (*mm. suprasp., infrasp., teres min.*). Из *sulc. intertuberc.* отсекается сначала *tub. major*, затем *tub. minor*, которые оттягиваются кзади и кпереди вместе с мышцами, после чего головка может быть вывихнута кзади.



- 1—m. trapezius;
- 2—т. supraspinatus;
- 3—spina scapulae;
- 4— т. mfraspinatus;
- 5—задняя сторона подмышечной впадины;
- 6 — acromion;
- 7 — ключица.

Артротомия локтевого сустава

- **Положение** — локтевой сустав согнут под углом 135° , а внутренняя поверхность предплечья касается стола.
- Доступ осуществляют с помощью S-образного разреза по Кохеру; идущего по наружной стороне плеча выше латеральной надмыщелки на 3—4 см и опускающегося на наружнозаднюю поверхность предплечья до головки лучевой кости с переходом к локтевой.
- Мягкие ткани вскрывают последовательно, мышцы раздвигают, а связки и суставную капсулу рассекают.




Артротомия лучезапястного сустава

Способ Лангенбека.

- Разрез начинают от середины локтевого края II пястной кости и проводят по предплечью через лучезапястный сустав, выше его на 5 -6 см. Способ Кохера. Разрез по тыльной поверхности запястья, от середины лучевого края.

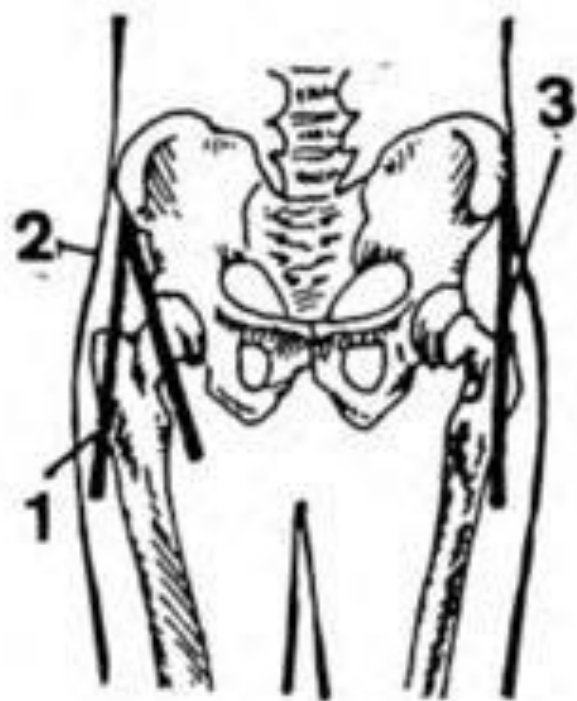
У пястной кости его ведут вверх через середину запястья на предплечье. Суставную сумку раскрывают между сухожилиями локтевого разгибателя кисти и собственного разгибателя 5 пальца.



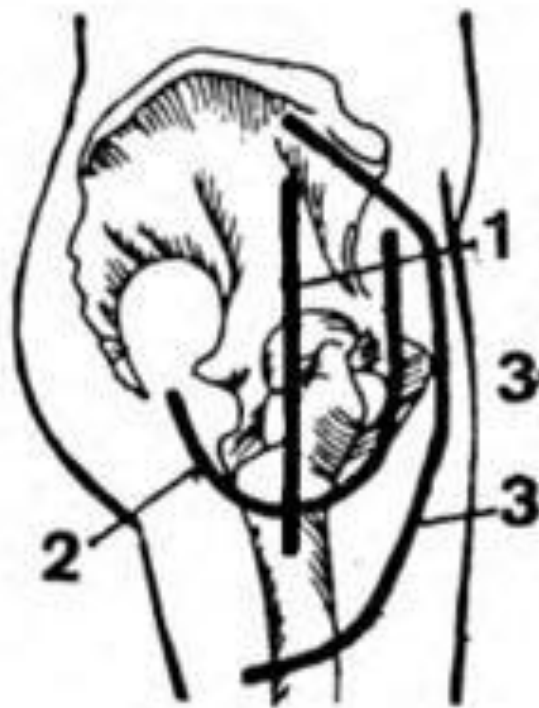
- 1 — lig. carpi dorsale;
2 — т. ext. digit, comm. et indicis
prop.;
3 — m. ext. carp r rad. brevis;
4 — m. ext. carpi rad. long.;
5 — кости запястья;
6 — m. ext. pollicis long.

Артротомия тазобедренного сустава

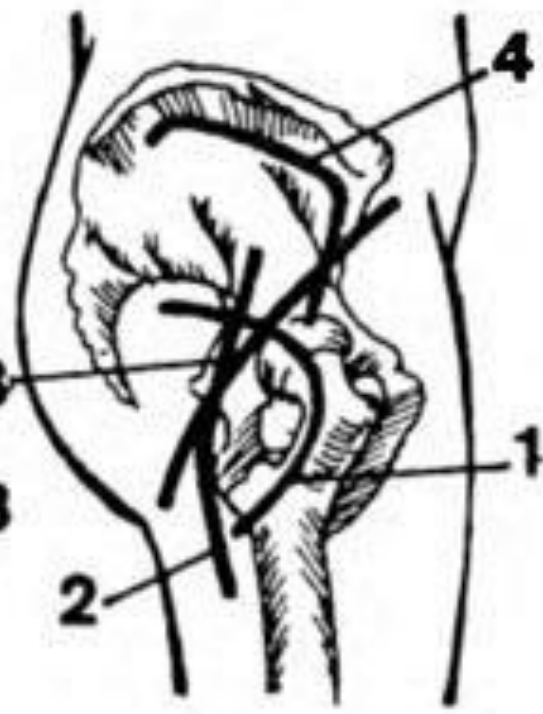
- **Способ Гоффы и Лоренца (передний доступ).** Делают разрез длиной 6—7 см от верхнепередней ости подвздошной кости вниз вдоль наружного края мышцы, натягивающей широкую фасцию бедра. По этой же линии рассекают фасцию, большую ягодичную мышцу оттягивают назад, а мышцу, натягивающую широкую фасцию, портняжную и прямую мышцы бедра отводят вперед. Открывается возможность вскрытия капсулы сустава.
- **Передний доступ Тилинга.** Передний продольный разрез начинают на 5 см выше и 1—2 см кпереди от большого вертела и заканчивают на 4 см ниже его. Обнажают большой вертел и сбивают его долотом вместе с прикрепляющимися мышцами, это позволяет оттянуть вертел кзади. Бедро ротируют кнаружи, находят малый вертел, который также сбивают долотом. После этого создаются возможности широкого подхода к шейке и тазобедренному суставу



I



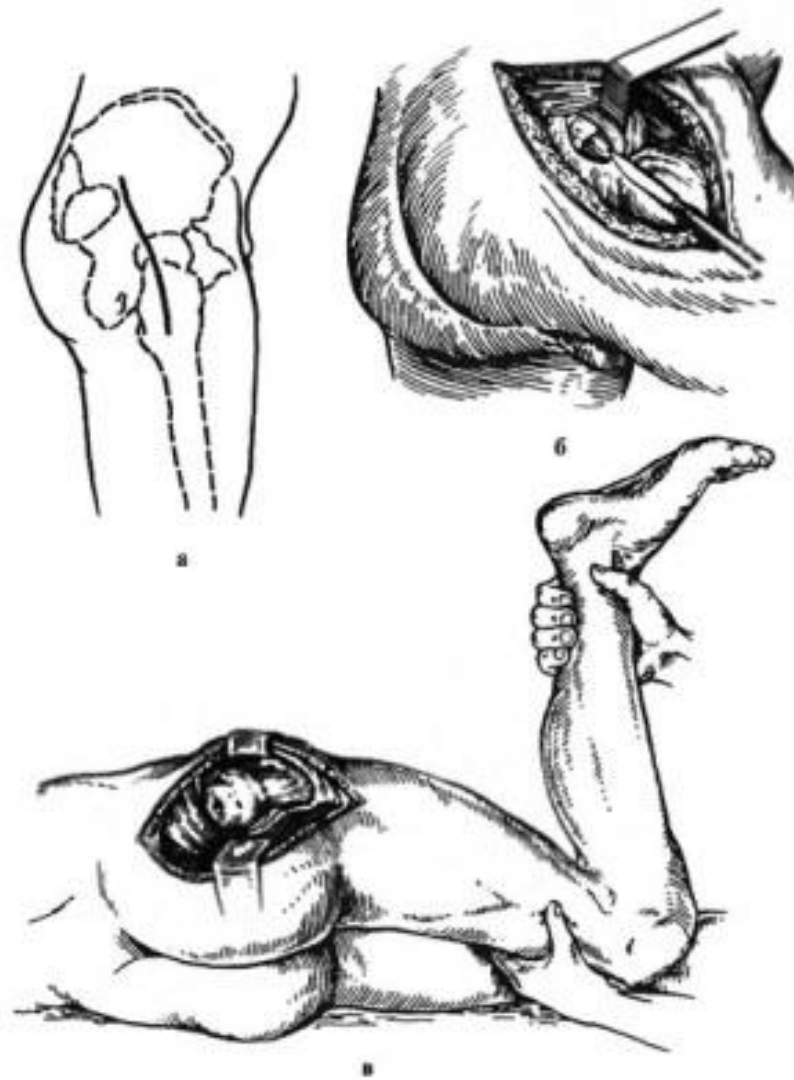
II



III

A

- **Боковой способ
Лангенбека — Кенига.** В положении на здоровом боку (больную ногу сгибают под углом 45°) проводят разрез до кости от середины расстояния между передневерхней остью подвздошной кости и большим вертелом, затем вниз через верхушку вертела и вдоль верхней трети бедра.

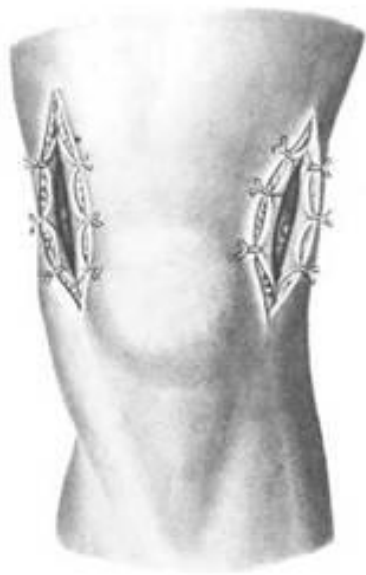

Артротомия коленного сустава

- **Положение больного** — на спине, нога согнута в коленном суставе под углом 135° . Коленный сустав вскрывают с одной (латеральной) или двух сторон, отступя на 1—2 см от надколенника, затем послойно кожу с подкожной клетчаткой и фасцию.

Заднелатеральный разрез делают кзади на 0,5—1 см от точки пересечения вертикали малоберцовой кости с горизонтальной, проведенной через верхушку надколенника.

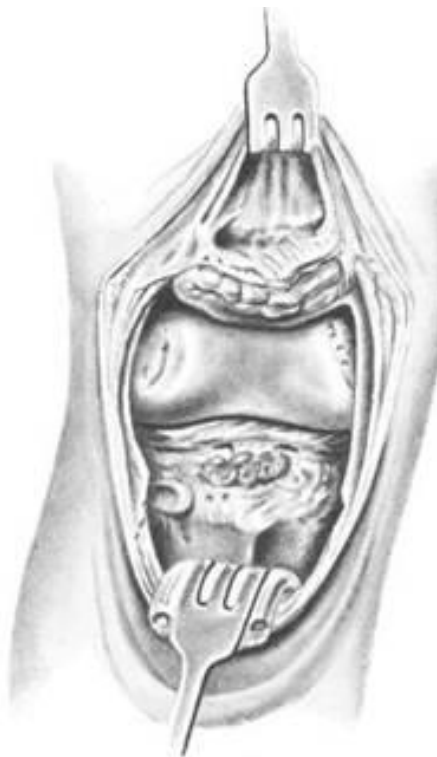- Коленный сустав можно вскрыть разрезом по Текстору, идущим дугообразно от одного мыщелка бедра к другому ниже бугристости большеберцовой кости на 1 см. Пересекают собственную связку надколенника и надколенник отводят вверх после вскрытия капсулы. Обнажается вся полость коленного сустава.



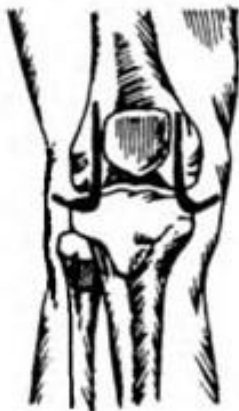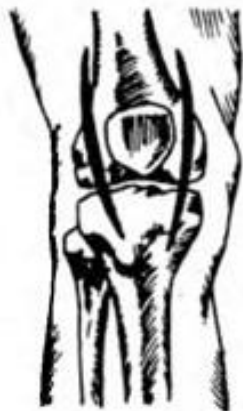2



3



4

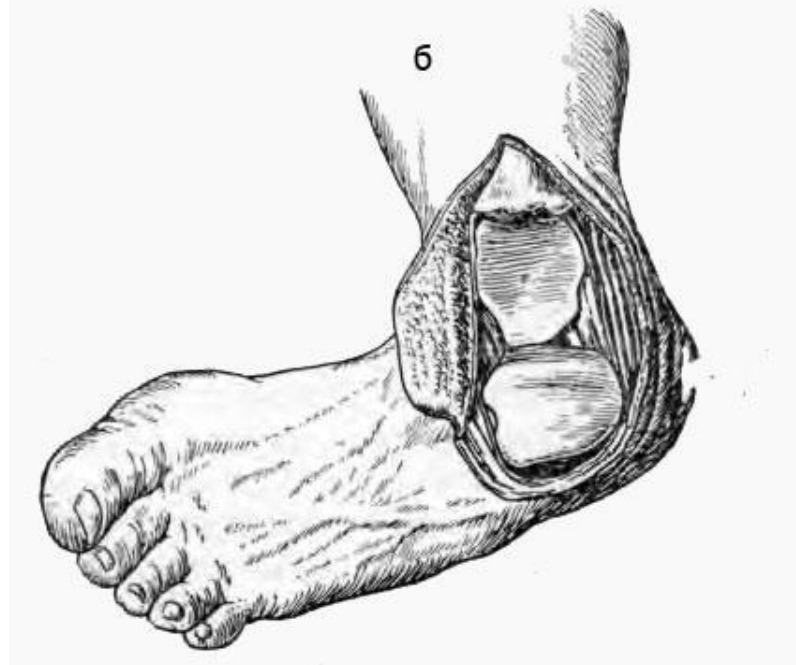
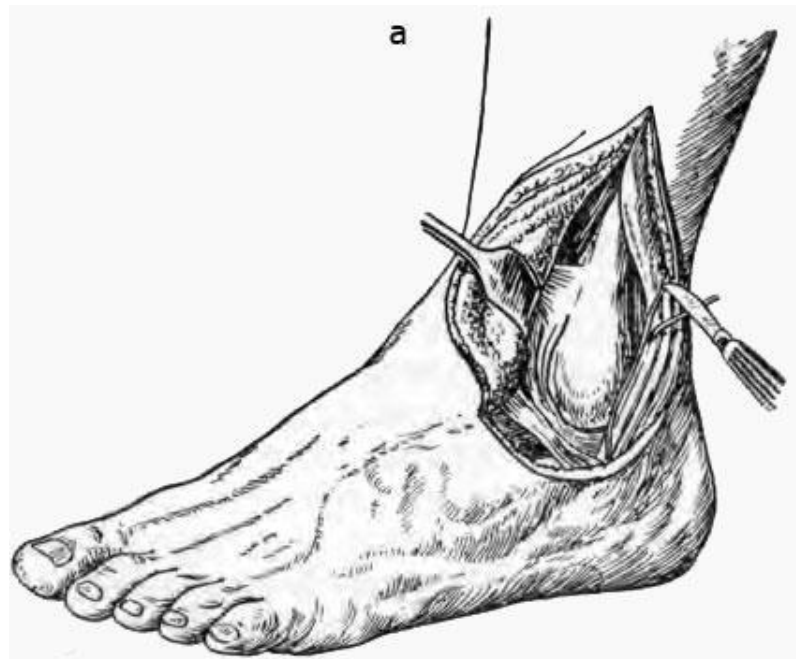


5

Артротомия голеностопного сустава

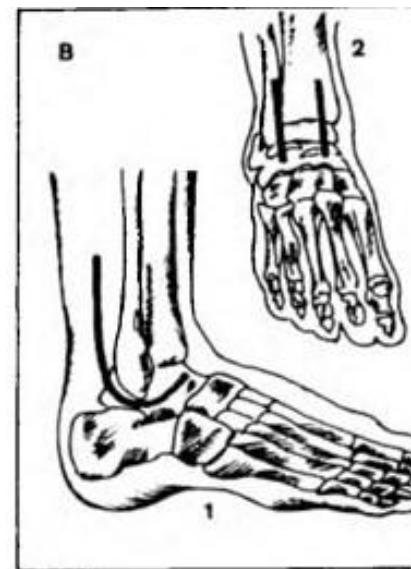
- **Способ Кохера.** Наружный полулунный разрез между краем пяточного (ахиллова) сухожилия и задним краем малоберцовой кости начинают на 10 см проксимальнее вершины наружной лодыжки, дугообразно ее огибают до наружного края сухожилия общего разгибателя пальцев, рассекают обнаженные сухожилия малоберцовых мышц и боковые связки лодыжки поперечно, стопу вывихивают в рану.

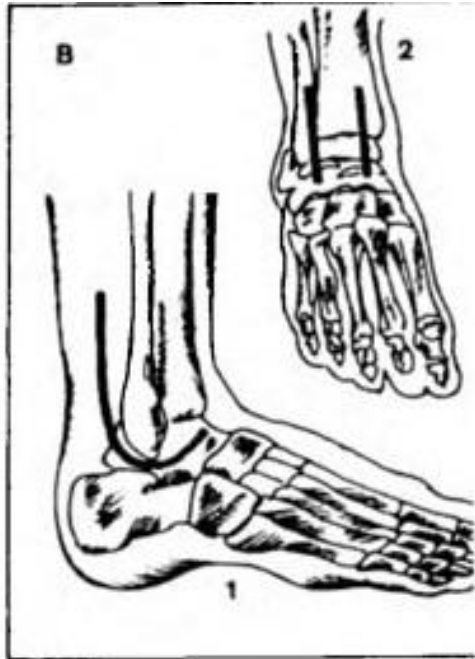
После окончания внутрисуставных манипуляций стопу приводят в нормальное положение, сшивают связки, сухожилия и края раны.



- **Передний доступ.** Разрез начинают выше уровня голеностопного сустава на 5—6 см по передненаружной поверхности большеберцовой кости. Далее его продолжают между лодыжками на тыл стопы. Послойно рассекают мягкие ткани, сухожилия передней большеберцовой мышцы и разгибатель большого пальца отводят кнутри вместе с тыльной артерией стопы, а сухожилия длинного разгибателя пальцев — кнаружи.

Из этого разреза хорошо обнажаются межберцовый синдесмоз и вся суставная щель голеностопного сустава.





- **Внутренний боковой доступ.** Разрез начинают на 6—7 см проксимальнее внутренней лодыжки, затем ведут несколько кпереди от ее середины и у верхушки плавно загибают кпереди по направлению к ладьевидной кости. При рассечении подкожной клетчатки выделяют и отводят большую подкожную вену и подкожный нерв.
- После обнажения внутренней лодыжки, отделения и отведения в стороны образовавшихся переднего и заднего мягкотканых лоскутов обнажаются дельтовидная связка, передняя и внутренняя часть капсулы голеностопного сустава и его внутренняя боковая суставная щель.

- <http://bigmeden.ru/article/Артротомия2>
- <http://lekmed.ru/info/slovar/artrotomiya.html>

Благодарю за внимание!