

ОПУХОЛИ
И
ОПУХОЛЕВИДНЫЕ ПРОЦЕССЫ
ЯИЧНИКОВ

«Не перестаешь удивляться и испытывать боль, когда видишь, как разнообразны и как иногда тернисты пути женщин, которые в конце концов приводили их в учреждение, где могли и умели оказать необходимую специализированную помощь»

Нечаева Н. Д.

ОПУХОЛЕВИДНЫЕ ПРОЦЕССЫ

- **N 70** сальпингит и оофорит (тубоовариальная воспалительная болезнь)
- **N 80** эндометриоз
- **N83** невоспалительные болезни яичника, маточной трубы и широкой связки матки (фолликулярная киста яичника, киста желтого тела, ретенционная киста, простая киста, гематосальпинкс)

НОВООБРАЗОВАНИЯ

(кодированная номенклатура морфологии новообразований МКБ-10)

- **M8000/0** – *новообразование доброкачественное*
- **M8000/1** – *новообразование, которое не определено как доброкачественное или злокачественное*
- **M8000/3** – *новообразование злокачественное*
- **M8000/6** – *новообразование метастатическое*

ИСТИННЫЕ ОПУХОЛИ

- *яичников*
- *маточных труб*

ЭПИДЕМИОЛОГИЯ

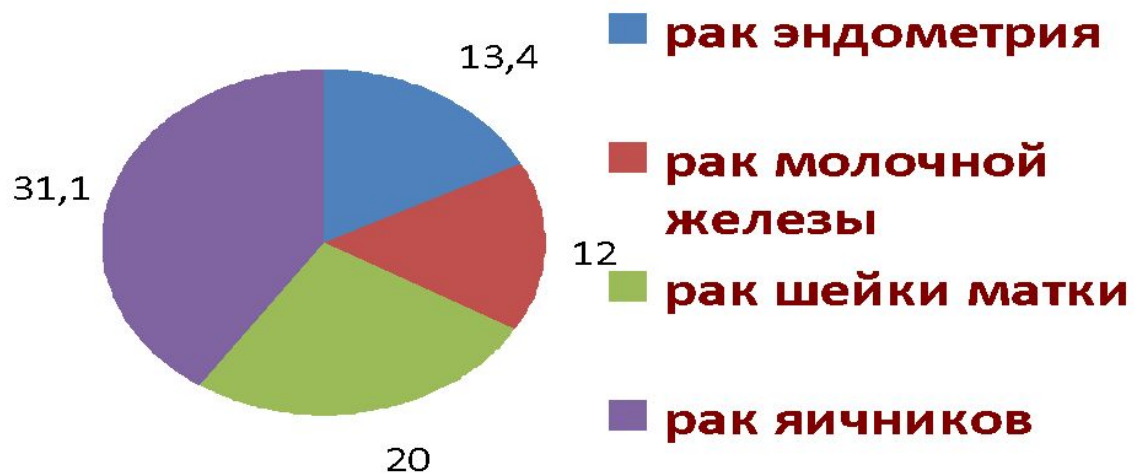- частота 6 - 11% от всех новообразований женской половой сферы
- 7 место в структуре общей онкологической заболеваемости
- 3 место среди гинекологических опухолей
- продолжается прирост заболевания

ЭПИДЕМИОЛОГИЯ

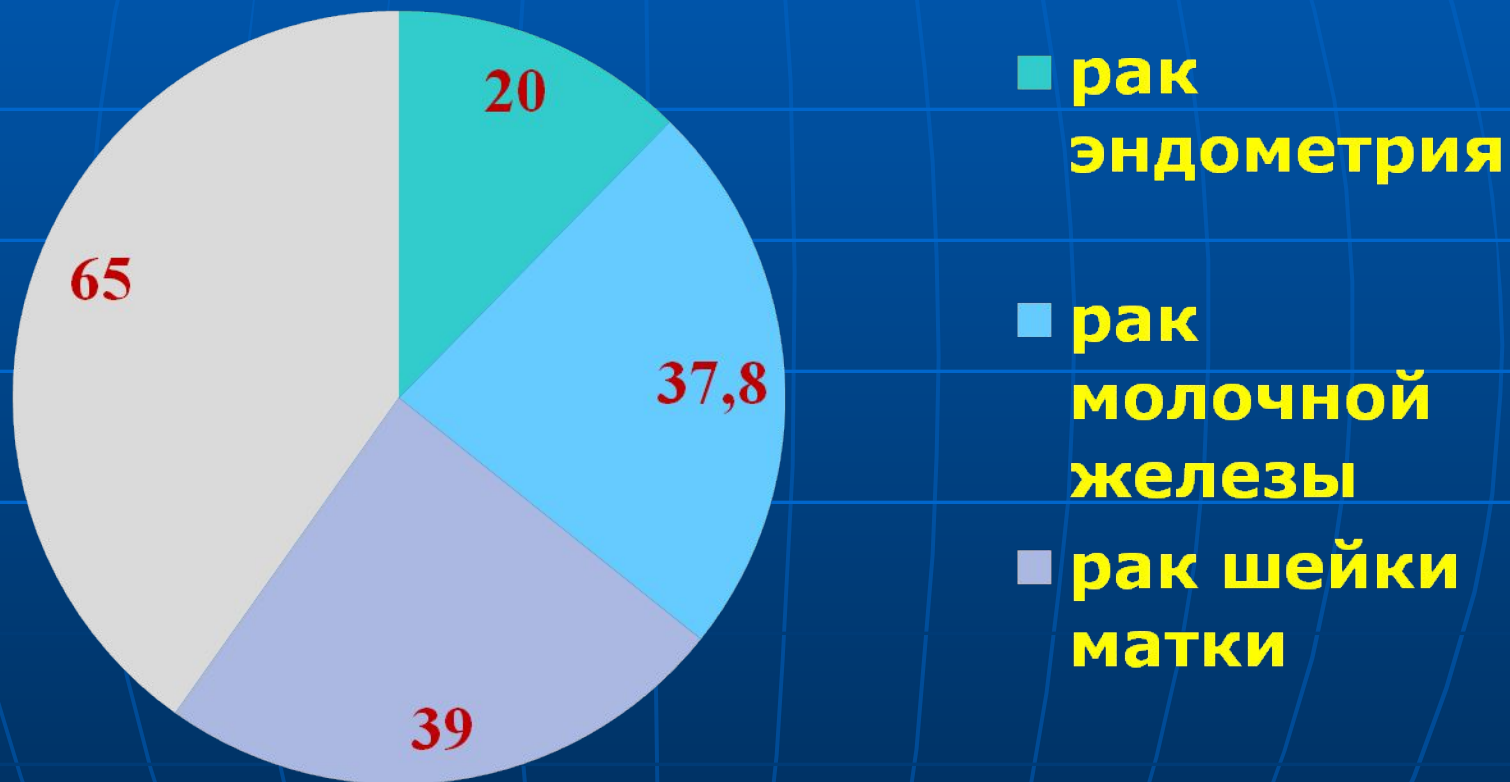
- *самая обширная группа – эпителиальные опухоли, из них до 80% - доброкачественные*
- *до 60% доброкачественных опухолей яичников возникает в репродуктивном возрасте*
- *средний возраст больных, подвергаемых оперативному лечению:*
 - *доброкачественных опухолей – 43,5 года*
 - *злокачественных опухолей – 52,5 года*

ПОЧЕМУ ЭТО ТАК АКТУАЛЬНО?

УМЕРЛО БОЛЬНЫХ С ВПЕРВЫЕ ВЫЯВЛЕННЫМ РАКОМ (%)



ПОЗДНЕЕ ОБНАРУЖЕНИЕ СРЕДИ ВЗЯТЫХ НА УЧЕТ (%)



ФАКТОРЫ РИСКА

- *раннее менархе*
- *поздняя менопауза*
- *нарушения репродуктивной функции*
- *высококалорийная диета с большим содержанием насыщенных жирных кислот*
- *бесплодие*
- *курение*

ФАКТОРЫ РИСКА

- Гормональные факторы
 - *уменьшение количества беременностей, закончившихся родами на 1 женщину*
 - *риск развития рака яичников находится в прямой зависимости от числа овуляторных циклов*
 - *гиперстимуляция кломидами и гонадотропинами*

ФАКТОРЫ РИСКА

- *Наследственная предрасположенность*
 - Семейный рак яичников
 - Семейный рак молочной железы/яичников
 - Синдром Линча II
 - Мутации в генах *BRCA 1* и *BRCA 2* при семейных синдромах

ГИСТОЛОГИЧЕСКАЯ КЛАССИФИКАЦИЯ ОПУХОЛЕЙ ЯИЧНИКОВ (ВОЗ, 1973)

I. ЭПИТЕЛИАЛЬНЫЕ ОПУХОЛИ

- *серозные (доброкачественные, пограничные, злокачественные) до 75%*
- *муцинозные до 20%*
- *эндометриоидные до 2%*
- *светлоклеточные (мезонефроидные)*
- *опухоли Бреннера*
- *смешанные эпителиальные*
- *недифференцированная аденокарцинома*
- *неклассифицируемые эпителиальные опухоли*

ГИСТОЛОГИЧЕСКАЯ КЛАССИФИКАЦИЯ ОПУХОЛЕЙ ЯИЧНИКОВ (ВОЗ, 1973)

II. ОПУХОЛИ СТРОМЫ ПОЛОВОГО ТЯЖА

- *гранулезо - стромальноклеточные*
- *андробластомы, опухоли из клеток Сертоли и Лейдига*
- *гинандробластома*
- *неклассифицируемые опухоли полового тяжа*

III. ЛИПИДНОКЛЕТОЧНЫЕ ОПУХОЛИ

ГИСТОЛОГИЧЕСКАЯ КЛАССИФИКАЦИЯ ОПУХОЛЕЙ ЯИЧНИКОВ (ВОЗ, 1973)

IV. ГЕРМИНОГЕННЫЕ ОПУХОЛИ

- *Дисгерминома*
- *Опухоль эндодермального синуса*
- *Эмбриональная карцинома*
- *Полиэмбриома*
- *Хорионэпителиома*
- *Тератомы*

V. ГОНАДОБЛАСТОМА

- *Чистая*
- *Смешанная*

ГИСТОЛОГИЧЕСКАЯ КЛАССИФИКАЦИЯ ОПУХОЛЕЙ ЯИЧНИКОВ (ВОЗ, 1973)

**VI. ОПУХОЛИ МЯГКИХ ТКАНЕЙ,
НЕСПЕЦИФИЧНЫХ ДЛЯ ЯИЧНИКА**

VII. НЕКЛАССИФИЦИРУЕМЫЕ ОПУХОЛИ

**VIII. ВТОРИЧНЫЕ (МЕТАСТАТИЧЕСКИЕ)
ОПУХОЛИ**

IX. ОПУХОЛЕВИДНЫЕ ПРОЦЕССЫ

КЛИНИКА

- *боли (70%)*
- *нарушение менструальной функции (28%)*
- *выраженная мастодиния (до 30%)*

ОДНАКО

- *специфических клинических проявлений неосложненных доброкачественных опухолей яичников (ДОЯ) нет*
- *дебют определяется преимущественно осложнениями*
- *наоборот опухолевидные образования яичников проявляют себя характерной клинической картиной*

ВАЖНО ОЦЕНИВАТЬ ПРИ БИМАНУАЛЬНОМ ИССЛЕДОВАНИИ СЛЕДУЮЩИЕ ПРИЗНАКИ

- *одно – или двустороннее образование*
- *подвижность*
- *болезненность*
- *консистенция*
- *размеры*

ПРИНЦИПЫ ДИАГНОСТИКИ

- *специальное гинекологическое обследование*
- *УЗИ*
- *МРТ*

ПРИНЦИПЫ ДИАГНОСТИКИ

- *Опухолеассоциированный антиген
CA-125; CA-19-9; CA-72-4*
- *Макрофагальный
колониестимулирующий фактор (MCSF)*
- *сосудистый эндотелиальный фактор
роста (VAGF)*

ПРИНЦИПЫ ДИАГНОСТИКИ

- *Обследование органов ЖКТ (ФГДС, ирригоскопия или колоноскопия)*
- *При дизурических проявлениях - цистоскопия*

ПРИНЦИПЫ ДИАГНОСТИКИ

- *цитологический метод (оценка выпота или промывной жидкости)*
- *лапароскопия*
- *лимфография*

ОПРЕДЕЛЕНИЕ ПЛАНА ЛЕЧЕНИЯ

Принятое положение о том, что больная, у которой обнаружена опухоль яичника, должна обязательно подвергаться оперативному лечению, в настоящее время общепринято и правильность его подтверждена многочисленными клиническими наблюдениями

ОДНАКО

- невоспалительные болезни яичника
(фолликулярная киста яичника, киста желтого тела, ретенционная киста, простая киста)

на первом этапе необходимо отдать предпочтение наблюдению в течение не более 3 месяцев

НЕВОСПАЛИТЕЛЬНЫЕ БОЛЕЗНИ ЯИЧНИКА

- *Препараты для КОК (2-3 цикла) ????*

- *сальпингит и оофорит (тубоовариальная воспалительная болезнь)*
- *эндометриоз*
- *невоспалительные болезни маточной трубы и широкой связки матки*

*В данных наблюдениях необходимы
реконструктивно-оперативное
вмешательства*

ОБРАТИТЕ ВНИМАНИЕ

- *Чувствительность УЗ диагностики ретенционных кист яичника соответствует результатам КТ и МРТ.*
- *Контрастирование при КТ имеет неоспоримое преимущество, так как кисты не накапливают контрастное вещество*

ПАРАОВАРИАЛЬНЫЕ КИСТЫ

- *Чувствительность УЗИ и КТ
равнозначны (92-93%)*
- *Чувствительность МРТ более 97%*

ТОЧНОСТЬ МОРФОЛОГИЧЕСКОЙ ДИАГНОСТИКИ ПРИ ЛАПАРОСКОПИИ РЕТЕНЦИОННЫХ КИСТ

- *для фолликулярных кист – 86,2%*
- *для кист желтого тела – 82,7%*
- *для параовариальных кист – 100%*

ЧТОБЫ ЭТО ЗНАЧИЛО?

- *Только морфологический анализ позволяет идентифицировать клинический вариант процесса*
- *Необходима интраоперационная экспресс-диагностика*
- *А это диктует необходимость своевременного диагностического вмешательства (лапароскопия или лапаротомия)*

NB

(ОСОБО ВАЖНО)

- **Биопсия недопустима: необходимо удаление объемного образования в пределах здоровых тканей с соблюдением принципов абластики, и именно этот материал подлежит интраоперационной морфологической оценке для принятия адекватного решения об объеме оперативного вмешательства**

ПОКАЗАНИЯ К ОПЕРАЦИИ

- *Установленный диагноз опухоли яичника*
- *Подозрение на опухоль яичника при невозможности установить его другими методами*
- *«При выборе объема оперативного вмешательства при доброкачественных опухолях яичника возникает противоречие между необходимостью онкологической настороженности и проведением принципа разумного консерватизма»*

Н. Д. Селезнева

- *Консервативными считаются операции с оставлением ткани яичника*

ОБЪЕМ ОПЕРАТИВНОГО ВМЕШАТЕЛЬСТВА

- *Зависит от периода жизни женщины*
- *Истинная это опухоль или опухолевидный процесс*
- *Опухоль доброкачественная, переходная или злокачественная*

ПОКАЗАНИЯ К УДАЛЕНИЮ ПРИДАТКОВ МАТКИ

- *У молодых женщин при наличии противопоказаний к консервативной операции на яичниках (доброкачественная опухоль яичников, переходная опухоль) при нерешенных репродуктивных задачах*
- *При односторонних доброкачественных опухолях яичников у женщин в климактерии и постменопаузе*

ПОКАЗАНИЯ К УДАЛЕНИЮ МАТКИ

- *Подозрение на злокачественный процесс в яичниках*
- *Двусторонние опухоли у женщин в климактерии и постменопаузе*

ПОКАЗАНИЯ К УДАЛЕНИЮ МАТКИ И РЕЗЕКЦИИ БОЛЬШОГО САЛЬНИКА

ЗЛОКАЧЕСТВЕННЫЙ ПРОЦЕСС В ЯИЧНИКАХ