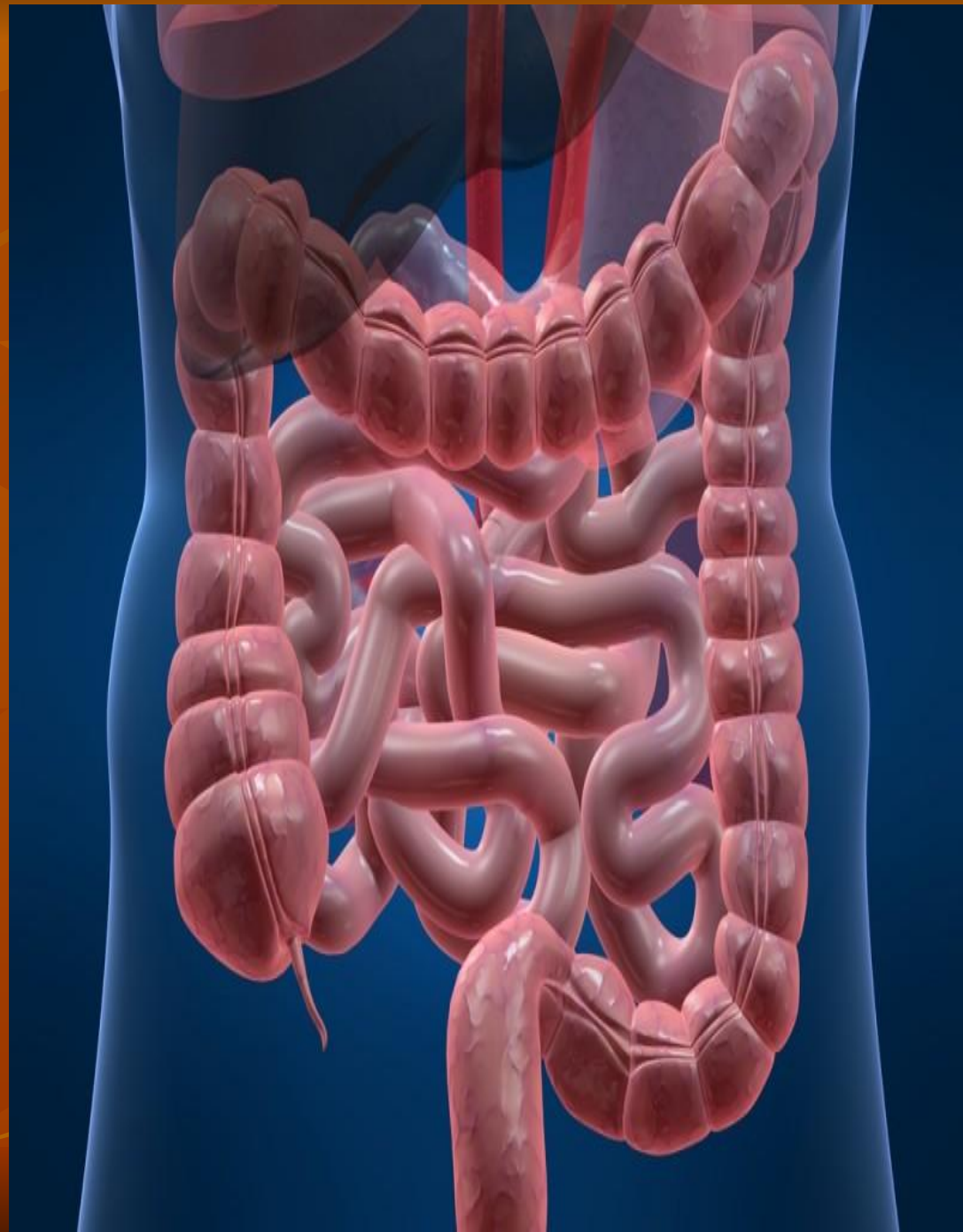

Опухоли кишечника

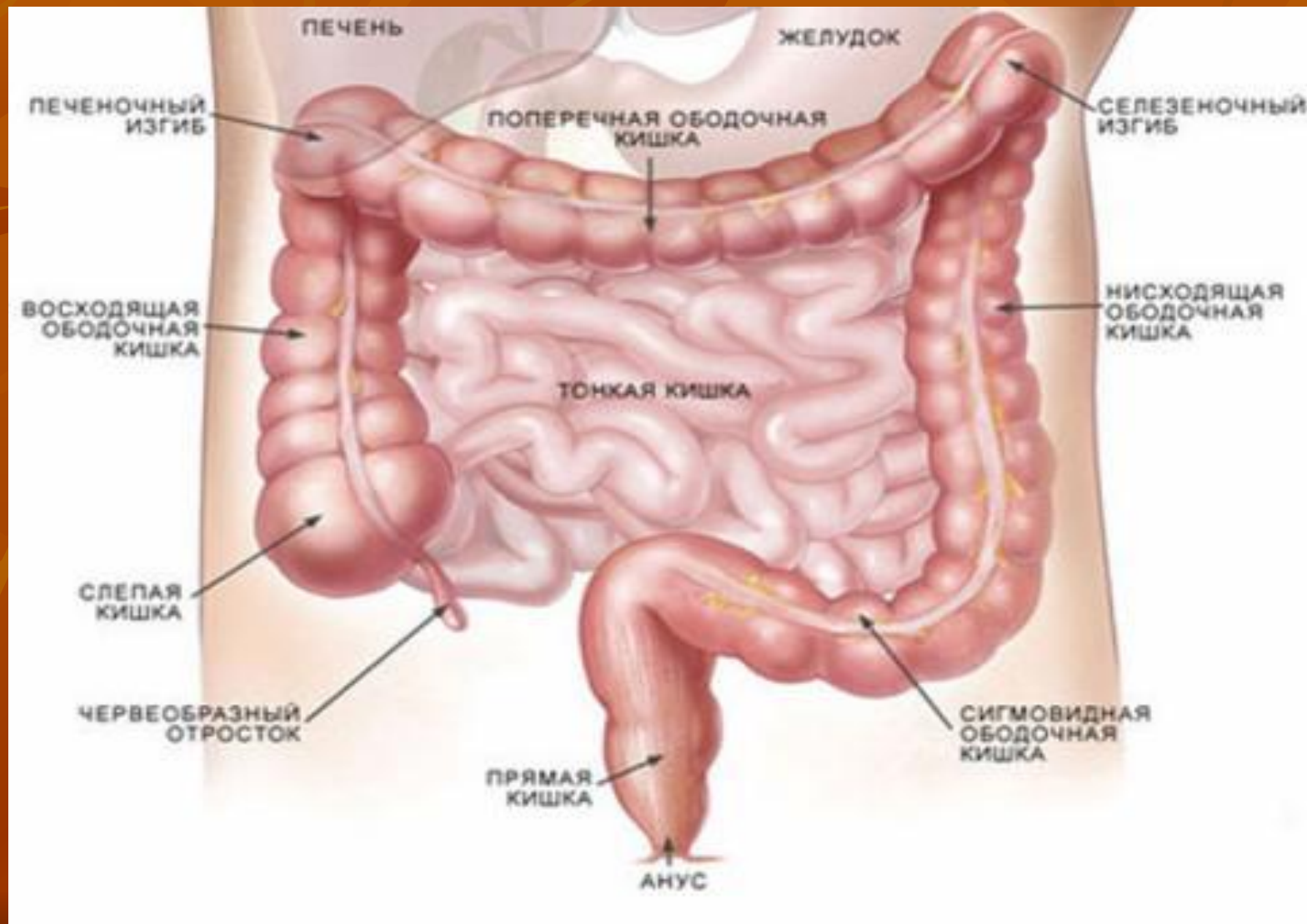
Горфинкель И.В.

- Доброкачественные образования (3-4% всех опухолей кишечника):аденомы, липомы, фибромы, гемангиомы, лимфангиомы, невриномы.
- Злокачественные образования

- Colorectal cancer (рак прямой кишки и толстого кишечника)




Строение толстого кишечника



Факторы риска развития колоректального рака

- Возраст старше 50 лет
- Семейный анамнез
- Кишечные полипы
- Генетическая нарушения
- Низкая физическая активность
- Диета
- Курение
- Алкоголизм



- Рак ободочной кишки чаще возникает в местах, в которых длительно задерживаются каловые массы.
- Опухоль чаще располагается в сигмовидной (35 – 40%) и слепой (20 - 25%) кишке. Другие отделы поражаются реже.
- По данным Снешко Л.И. слепая кишка поражается в 24.5%, восходящая – 11.2%, печеночный угол – 4.9%, поперечная кишка – 9.6%, селезеночный угол – 6.2%, нисходящая – 3.9%, сигмовидная – 39.7%. Статистика последних лет свидетельствует о заметном преобладании рака левой половины толстой кишки с наиболее частым поражением сигмовидной.

Международная классификация

- T- первичная опухоль
- Tx- недостаточно данных для оценки первичной опухоли
- Tis- рак in situ
- T1- опухоль прорастает подслизистую основу
- T2- опухоль прорастает в мышечный слой
- T3- опухоль прорастает мышечный слой и подсерозную основу или окружающие перитонизированные участки кишки
- T4- опухоль прорастает висцеральную брюшину и\или распространяется на соседние органы



UICC

global cancer control

International Union Against Cancer

TNM

КЛАССИФИКАЦИЯ ЗЛОКАЧЕСТВЕННЫХ ОПУХОЛЕЙ

Л.Х. СОБИН

М.К. ГОСПОДАРОВИЧ

К. ВИТТЕКИНД



Международная классификация

- N- регионарные лимфатические узлы
- Nx- недостаточно данных для оценки регионарных лимфатических узлов
- N1- метастазы в 1-3 регионарных лимфатических узла
- N2- метастазы в 4 и более регионарных лимфатических узла

Международная классификация

- M- отдаленные метастазы
- Mx- недостаточно данных для определения отдаленных метастазов
- M0- нет отдаленных метастазов
- M1- имеются отдаленные метастазы

Анатомические формы: Эндофитная и экзофитная форма роста опухоли

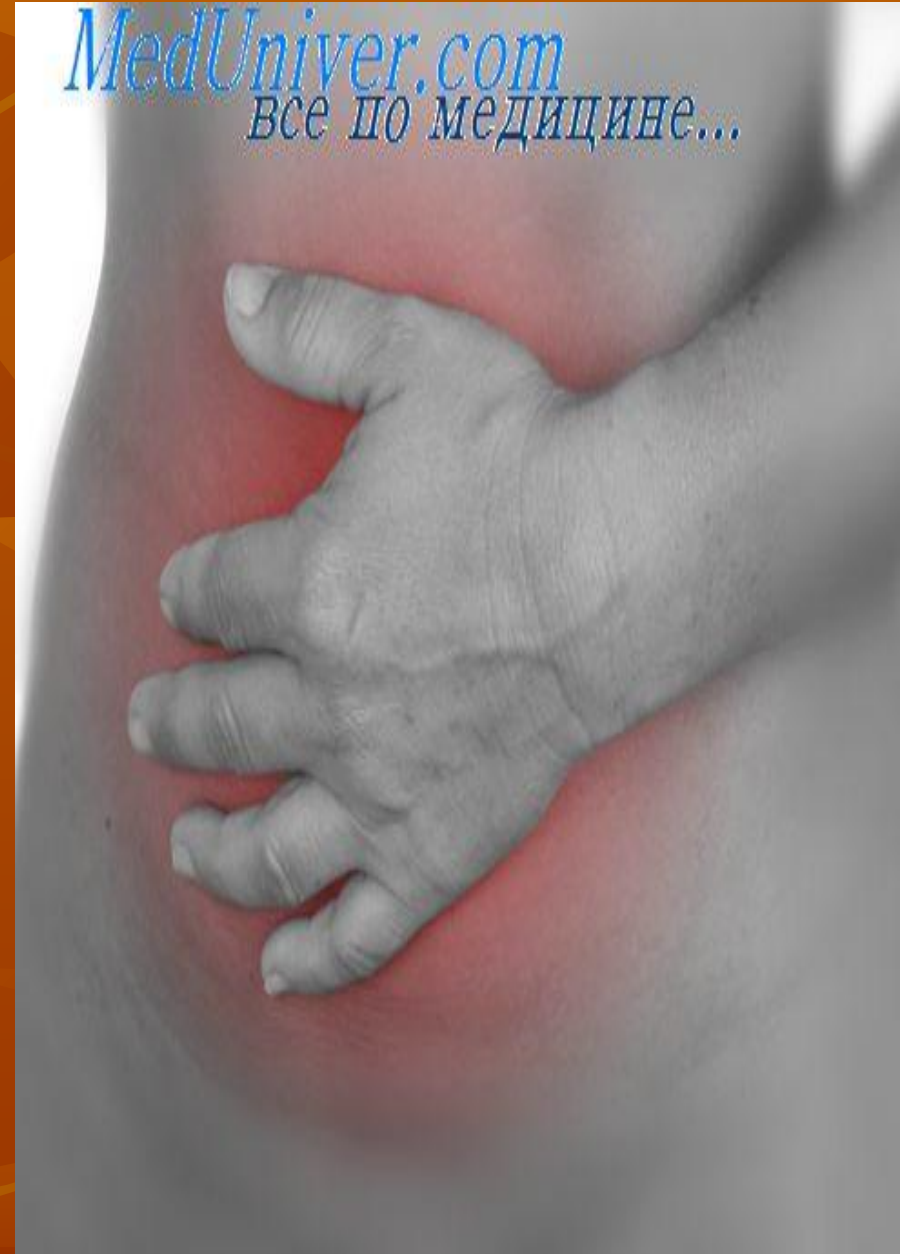- **Выделяют 3 основные гистологические формы рака ободочной кишки:**
- - железистый рак (аденокарцинома) – 60-70%
- - солидный рак – 10-12%
- - слизистый или коллоидный рак – 12-15%

- *Экзофитный рак растет в просвет кишки, имеет четкие границы по отношению к окружающим тканям. Узловая форма – бугристая опухоль на широком основании, располагается на одной из стенок кишки и выступает в ее просвет. Опухоль часто изъязвляется и напоминает эндофитно-язвенную форму. Полиповидная форма – в просвете кишки один или несколько полипов. Эта форма рака чаще встречается в левой половине ободочной кишки. Ворсинчато-папиллярная форма – вид гроздьевидных разрастаний, напоминающих цветную капусту. Типичная локализация – слепая кишка.*
- *При распаде экзофитной опухоли возникает блюдцеобразный рак.*
- *Эндофитный рак растет вглубь стенки кишки, кольцевидно охватывая ее. Четкой границы между здоровыми и пораженными участками кишки нет. Происходит инфильтрация всех слоев стенки кишки по ее окружности. Опухоль быстро изъязвляется. Диффузно-инфильтративный рак распространяется по подслизистому слою, что приводит к изменению рельефа слизистой, деформации складок. В поздних стадиях опухоль проникает в толщу стенки по всей ее окружности, что приводит к сужению просвета.*
- *Экзофитный рак чаще наблюдается в правой половине ободочной кишки, а эндофитный – в левой.*

Клиника

- Рак толстой кишки характеризуется медленным ростом, длительное время не выходит за пределы кишечной стенки, поздно метастазирует. Протяженность внутрисктеночного распространения не превышает 1.5-2 см от видимого края опухоли.

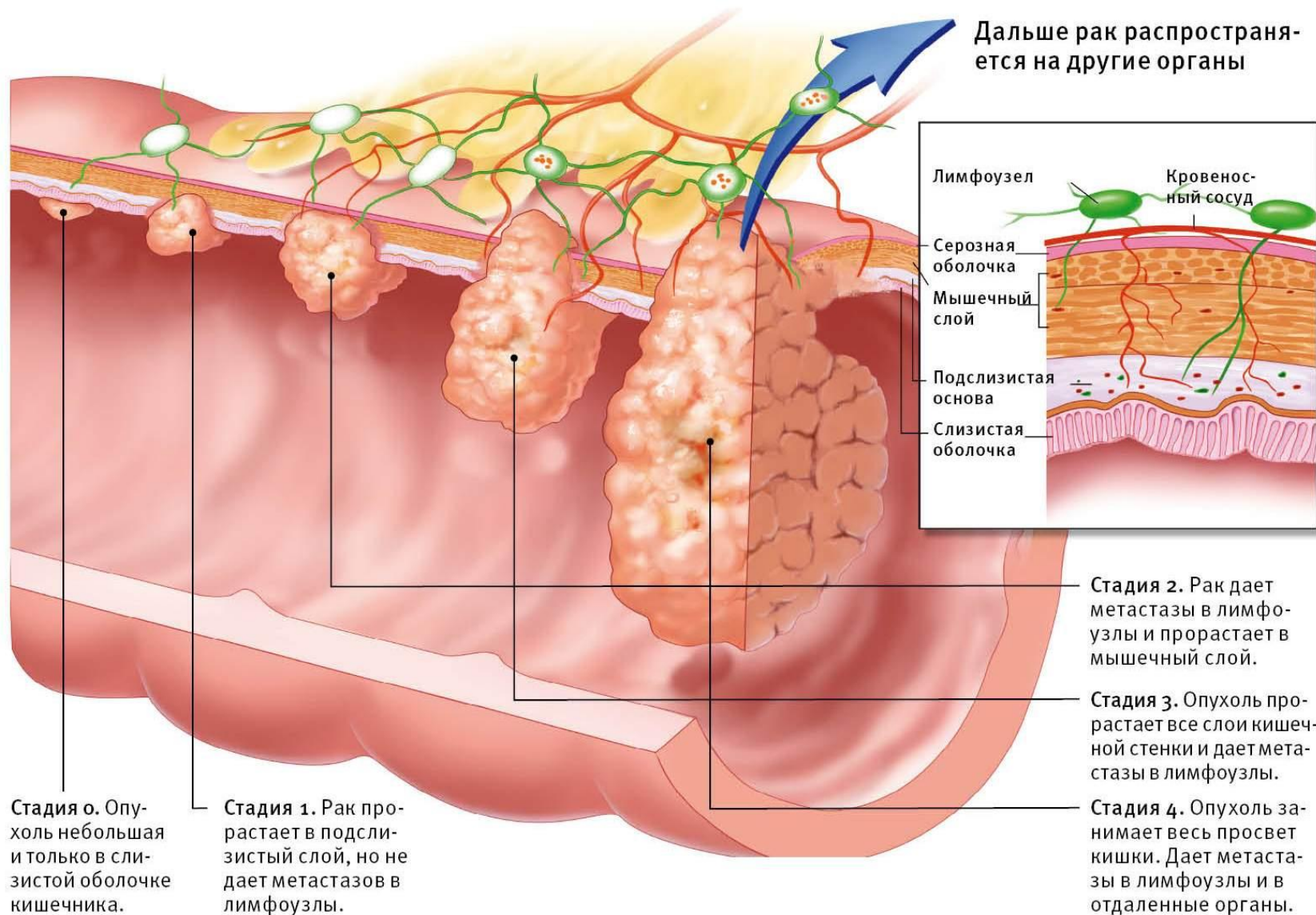
MedUniver.com
Все по медицине...



- Метастазирование рака толстой кишки происходит лимфогенным, гематогенным, перинеуральным путями. Рак левой половины ободочной кишки чаще дает метастазы в регионарные лимфоузлы, чем правой. Эндофитные формы рака чаще дают метастазы в лимфоузлы. Кроме того, при солидных и слизистых формах рака, а также у более молодых людей, чаще наблюдается метастазирование.

Клиническая группировка по стадиям

- 0 стадия – carcinoma in situ
- I стадия – небольшая опухоль от 1 до 3 см в диаметре, располагается в слизистой оболочке и подслизистом слое; метастазы в регионарные лимфоузлы отсутствуют (T1, T2; N0, M0)
- II стадия – опухоль размерами от 3 до 5 см, занимает не более полуокружности кишки, не выходит за ее пределы. II стадия подразделяется на IIa – регионарные метастазы отсутствуют; IIб – одиночные метастазы в лимфоузлы
- III стадия – опухоль более 5 см, занимает свыше полуокружности кишки, прорастает всю стенку выходит за пределы пораженного органа, но не прорастает соседние. IIIa – метастазов нет; IIIб – множественные метастазы в регионарные лимфоузлы.
- IV стадия – обширная опухоль, прорастающая в соседние органы с множественными регионарными метастазами и метастазами в отдаленные органы.

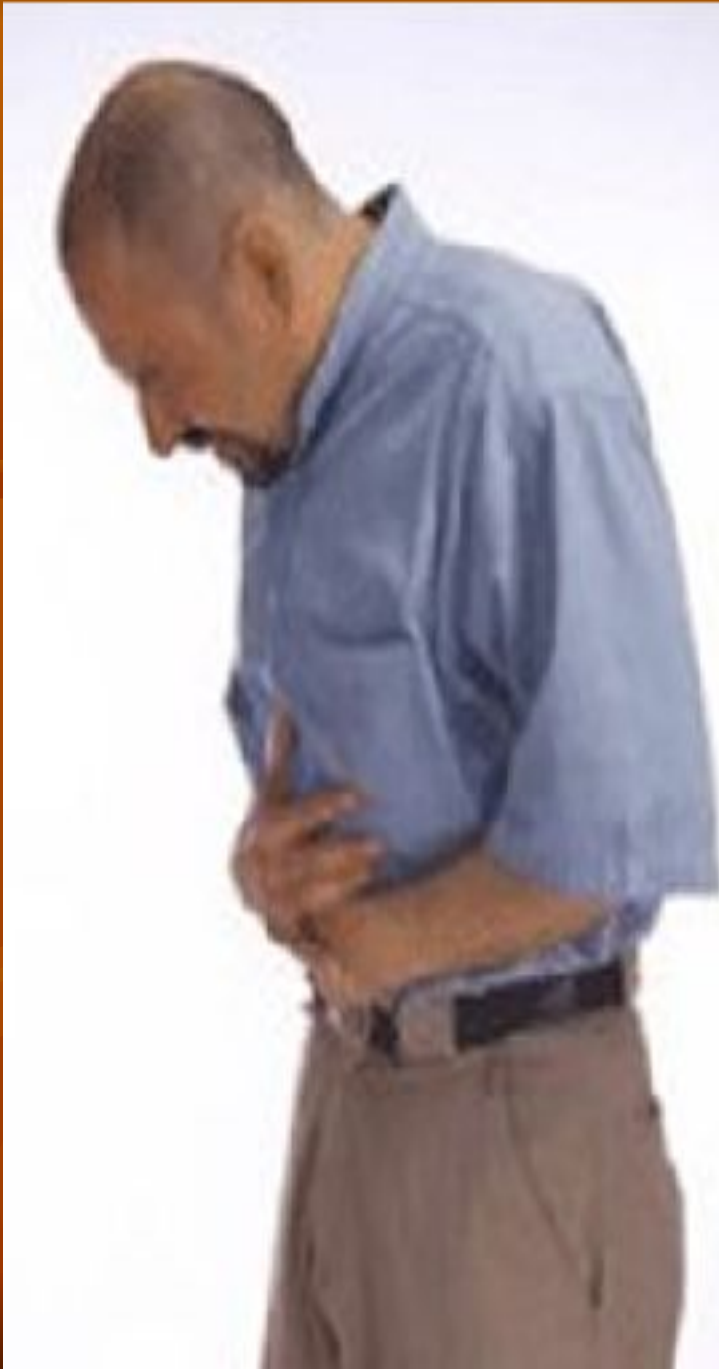


Различают 3 группы симптомов:

- боль;
- нарушение функции кишечника (диспептические явления, нарушение пассажа по кишечнику, патологические выделения из кишечника – кровь, слизь);
- изменения общего состояния больного, определение опухоли в брюшной полости.

Боль в 80-90%

- как начальный признак она наблюдается при раке правой половины ободочной кишки, что связано с нарушением запирающей функции баугиниевой заслонки, приводящей к маятникообразным перемещениям кишечного содержимого из слепой кишки в подвздошную и обратно. Это приводит к спастическим сокращениям кишки и болевому синдрому. Другой причиной боли является воспалительный процесс в опухоли, который распространяется на окружающие ткани. Болевой синдром при раке правой половины ободочной кишки в отличие от левой сопровождается кишечными расстройствами. Боль при раке левой половины ободочной кишки носит схваткообразный характер и сопровождается явлениями кишечной непроходимости.



Нарушения нормальной функции кишечника

- диспептические явления или кишечный дискомфорт проявляются чувством тяжести в животе, периодическим вздутием, урчанием, потерей аппетита, тошнотой и рвотой, что связано с функциональными нарушениями в пораженном опухолью участке ободочной кишки. Рефлекторные явления с пораженного участка кишки, всасывание продуктов распада кишечного содержимого измененной слизистой оболочкой приводит к нарушениям функции всей пищеварительной системы.
- Симптомы кишечного дискомфорта характерны для рака правой половины ободочной кишки.
- Нарушение пассажа и проходимости по кишечнику проявляются запорами, поносами или их чередованием, вздутием и схваткообразными болями связанными с опухолевой инфильтрацией и присоединяющемуся к ней отеком и воспалительным процессом в стенке кишки, приводящим к сужению просвета, нарушению моторики и застою кишечного содержимого.
- Ощущение неполного опорожнения кишечника после отхождения стула

Патологические выделения из заднего прохода в 40-50%

- кровь, слизь, гной при отхождении газов или с калом. Как правило появляется на поздних стадиях заболевания. В некоторых случаях примесь крови в кале настолько мала, что не может быть замечена невооруженным взглядом.

Изменение общего состояния

- общее недомогание, слабость, повышенная утомляемость, потеря в весе, лихорадка, анемия. Эти симптомы характерны больше для рака правой половины ободочной кишки.
- У некоторых больных единственным симптомом заболевания является пальпируемая опухоль (чаще при опухолях правой половины ободочной кишки).



- Клиника рака правой половины ободочной кишки характеризуется в большей степени признаками нарушения общего состояния и диспептическими явлениями, а левой половины – нарушениями пассажа по кишечнику, кишечной непроходимостью и патологическими выделениями.

Формы клинического течения

- 1. Энтероколитическая форма – ведущими являются симптомы нарушений функции кишечника (упорные запоры чередующиеся поносами, вздутие, урчание в животе, схваткообразные боли, кровянистые или слизисто-гнойные выделения). Данная форма рака чаще встречается при опухолях левой половины ободочной кишки (40-45%).

Формы клинического течения

- 2. Диспептическая форма – боль в животе и симптомы кишечного дискомфорта: снижение аппетита, тошнота, отрыжка, рвота, чувство тяжести в животе (20-25%).

Формы клинического течения

- 3. Токсико-анемическая форма – характерные признаки общей интоксикации и нарастающей анемии (общая слабость, быстрая утомляемость, бледность кожных покровов, лихорадка). Встречается при раке правой половины ободочной кишки (10-15%).

Формы клинического течения

- 4. **Обтурационная форма** – характерны нарушения кишечной непроходимости и схваткообразная боль. Клиническая картина обтурационной непроходимости зависит от полноценности баугиниевой заслонки. При зиянии последней толстокишечное содержимое поступает в тонкую кишку, появляется сильная рвота, что напоминает тонкокишечную непроходимость. Она наблюдается при раке левой половины ободочной кишки.

Формы клинического течения

- **5. Псевдовоспалительная форма** – протекает под маской острого воспалительного процесса в брюшной полости (боли в животе, повышение температуры, рвота, признаки раздражения брюшины). Наблюдается при раке правой половины ободочной кишки (5-7%).

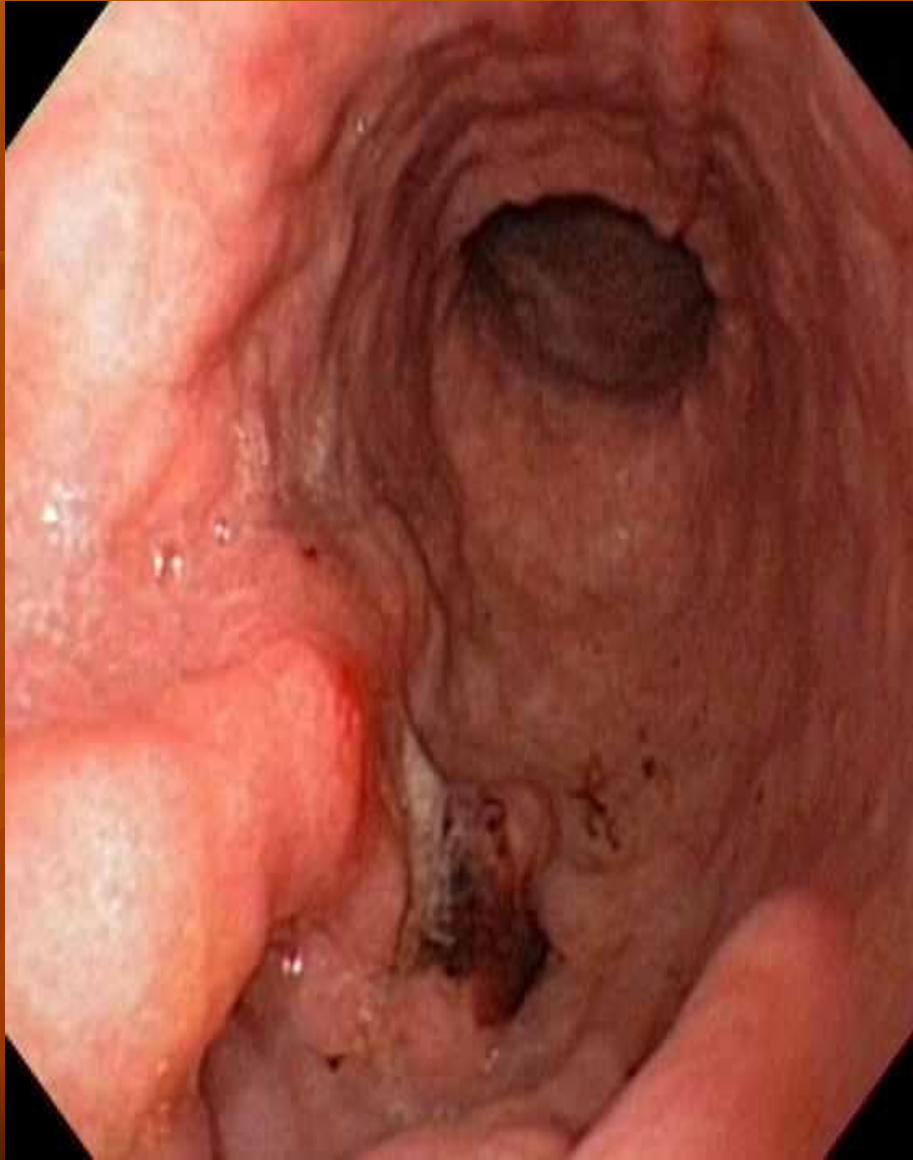
Формы клинического течения

- 6. **Опухолевая форма** – в брюшной полости случайно находят опухоль. При данной форме наблюдаются скудные клинические симптомы (2-3%).

Диагностика



Ректороманоскопия

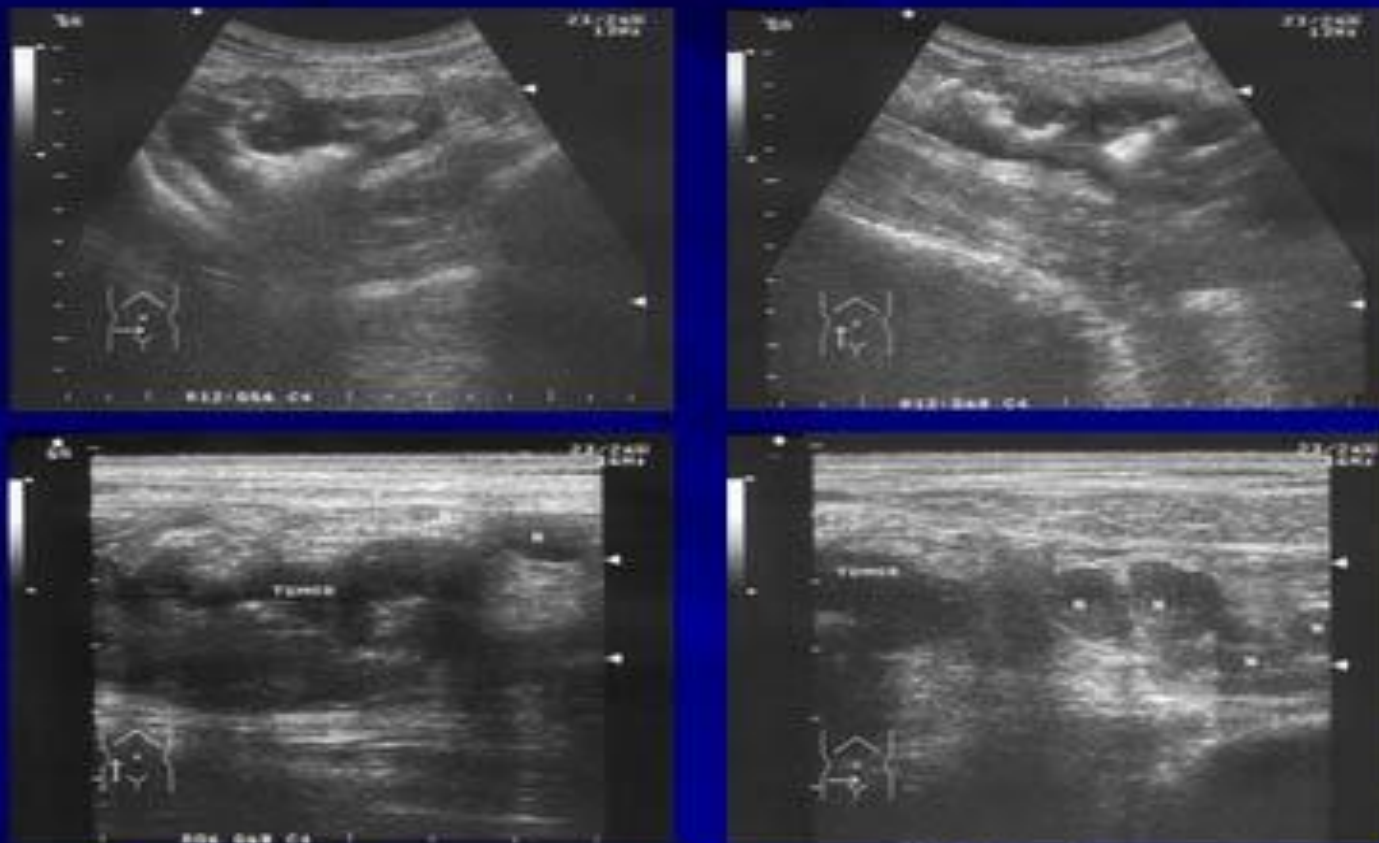


Ирригография

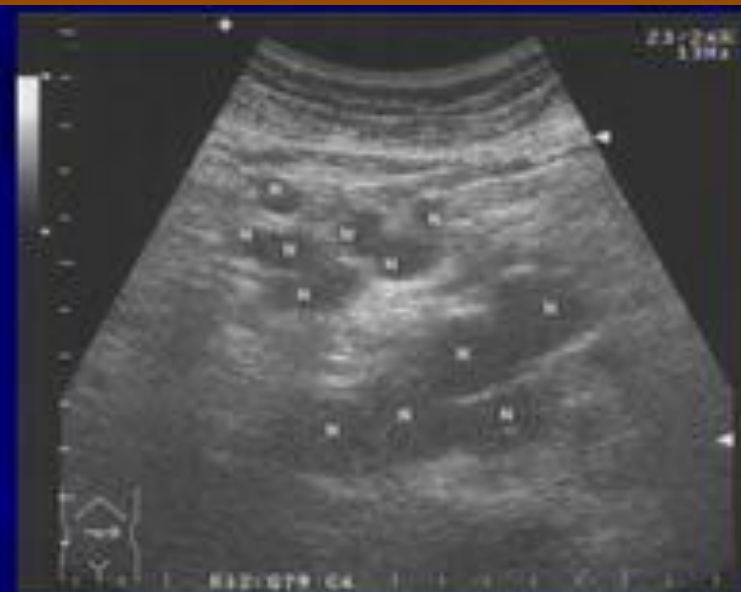
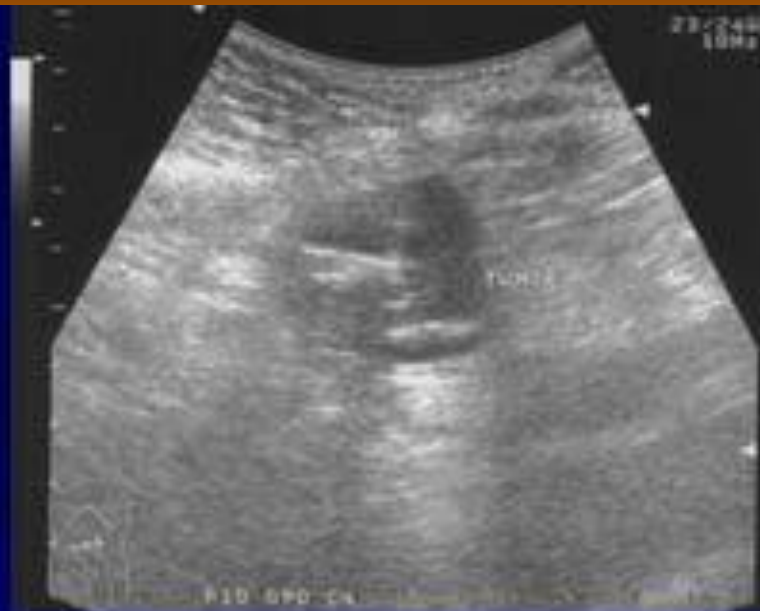
- Характерными рентгенологическими симптомами рака ободочной кишки являются: центральный или краевой дефект наполнения; атипическая перестройка рельефа слизистой оболочки и дефект на рельефе; сужение кишки, неровность контуров, отсутствие гаустрации на ограниченном участке; расширение кишки выше и ниже пораженной опухолью сегмента; неполная эвакуация бариевой взвеси из кишки после ее опорожнения, обрыв складок, задержка продвижения бариевой массы у нижнего полюса опухоли при ретроградном заполнении; дополнительная тень на фоне воздуха

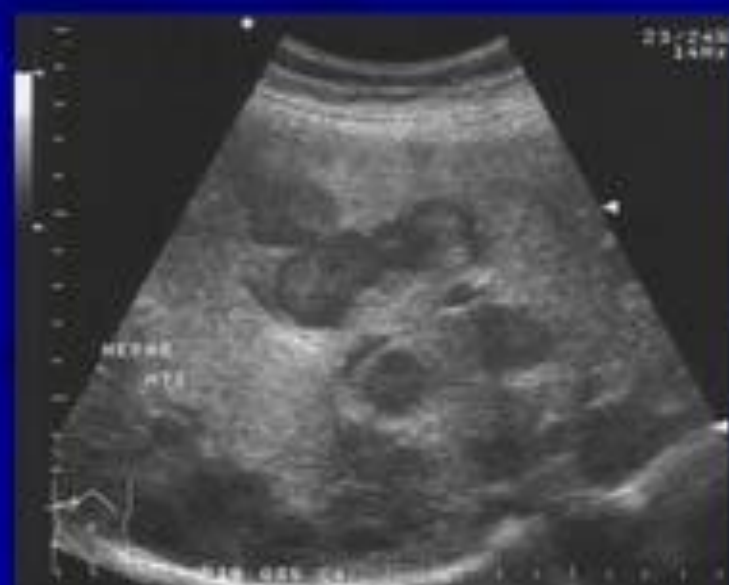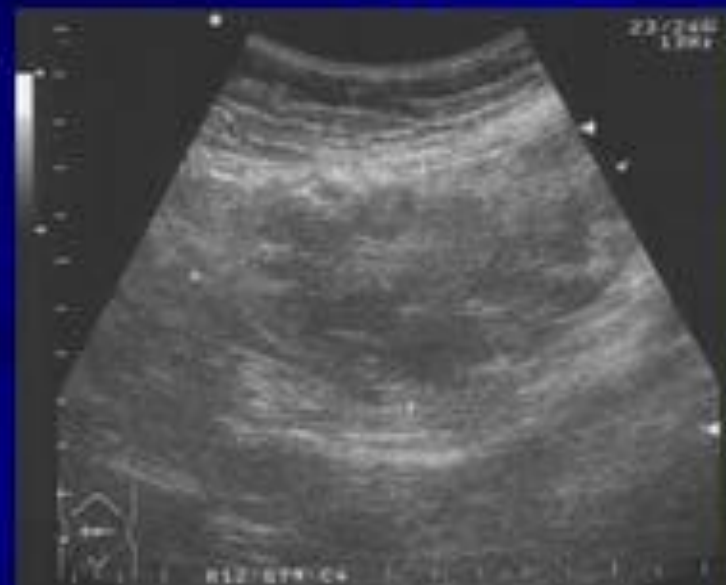Ультразвуковое исследование



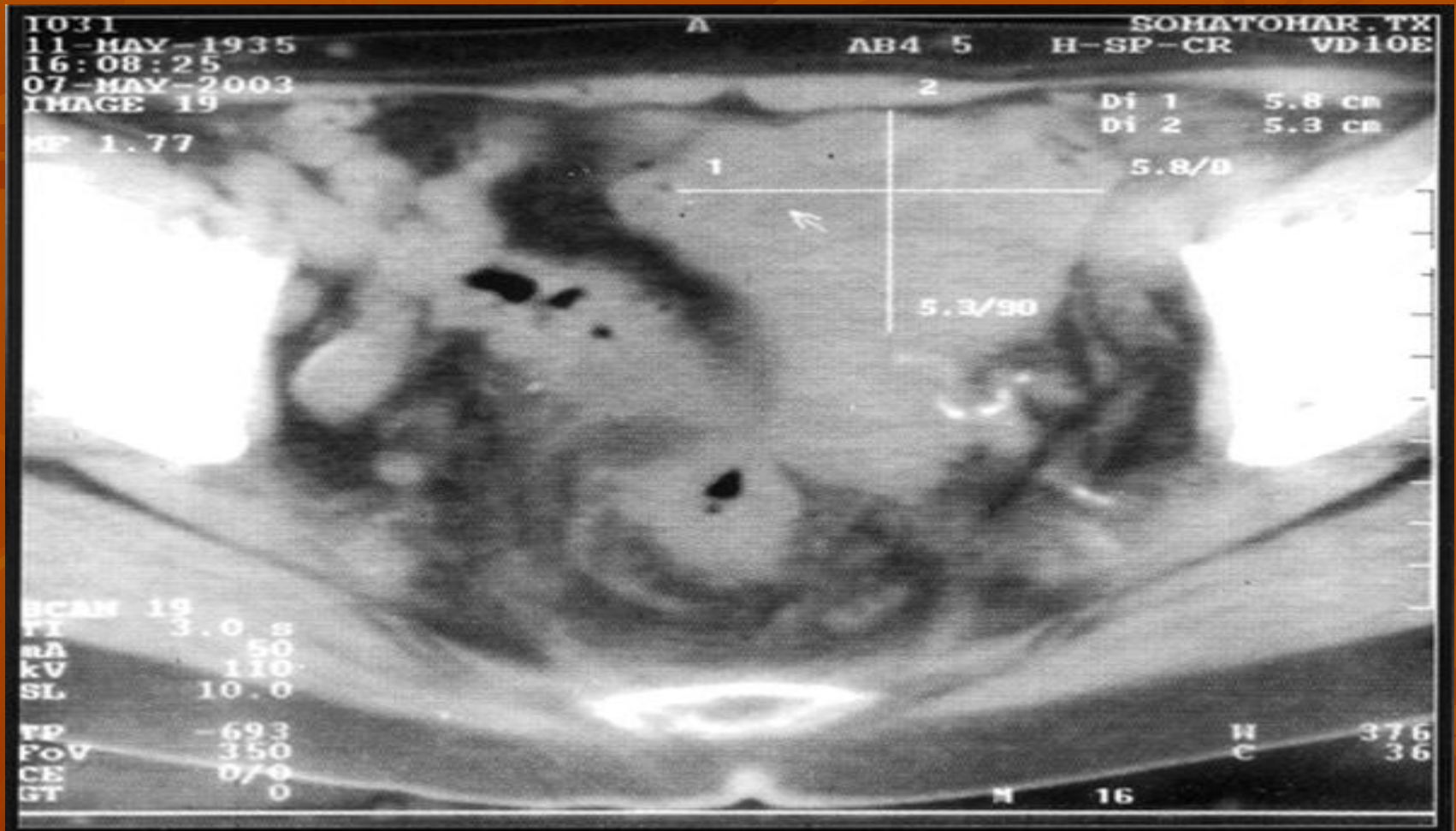
Больная С., 58 лет. Рак восходящей ободочной кишки, смешанный рост, mts в периколитических л/узлах и л/узлах вдоль подвздошно-ободочной артерии.



Больная Ф., 63 лет. Эндофитный рак поперечной ободочной кишки, mts в мезоколон, большом сальнике, печени.



Компьютерная томография



- Проба Вебера – реакция на обнаружение скрытой крови в каловых массах. Реактивом является гваяковая смола. В присутствии крови возникает сине – фиолетовое окрашивание.
- Анализ крови на раково – эмбриональный антиген (РЭА). РЭА – гликопротеид, содержится в плазме, кишечнике, поджелудочной железе и печени эмбрионов и новорожденных. В небольших концентрациях его обнаруживают в плазме здоровых людей и больных злокачественными новообразованиями. Концентрация РЭА достигает высоких цифр у больных раком ободочной и прямой кишки. Преимущественно при опухолях значительных размеров. Тест полезен для суждения об отсутствии рецидива опухоли у лиц, перенесших радикальное хирургическое вмешательство.

- Метаболический онкомаркер Tu M2-РК (Tu - Tumor, M2-РК - опухолевая пируваткиназа M2-типа) - это принципиально новый тип опухолевого маркера. Тест "Метаболический онкомаркер Tu M2-РК" разработан фирмой "ScheVo·Biotech" (Гессен, Германия), известной своими разработками и производством высокоспецифичных моноклональных антител.

- Изменение уровня Tu M2-РК отражает базовые сдвиги в метаболизме при многих видах опухолей. Поэтому использование соответствующего теста весьма перспективно в целях:
 - контроля эффективности лечения (радио- и химиотерапии или хирургического вмешательства);
 - выявления возможных рецидивов и метастазов;
 - обеспечения полезной дополнительной информации, облегчающей диагностику и выявление различных опухолей.



- Диагностический набор включает 96-луночный планшет для твердофазного иммуноферментного анализа (ИФА), позволяющего одновременно исследовать до 42 проб, взятых у пациентов (в дубликатах), и все необходимые для анализа реагенты. Конечный результат теста - цветная реакция, интенсивность которой измеряется спектрофотометром для ИФА. Последний преобразует значение оптической плотности в показатель концентрации Tu M2-РК (ед./мл).
- Нормальной является концентрация 15 ед./мл Tu M2-РК в ЭДТА-плазме, что соответствует специфичности 90% в контрольной группе пациентов с неопухолевыми заболеваниями. Значения от 15 до 20 ед./мл представляют собой так называемую "темную зону".

Лечение

- В настоящее время нет альтернативы хирургическим методам лечения. Лучевая и химиотерапия – вспомогательные методы.



- Объем резекции толстого кишечника зависит от локализации опухоли. Если опухоль расположена в правой половине ободочной кишки, выполняется правосторонняя гемиколэктомия с формированием илеотрансверзоанастомоза.
- При неосложненном небольшом раке средней трети поперечной ободочной кишки применяется резекция поперечной кишки. Если лимфоузлы поражены объем резекции расширяется: левосторонняя гемиколэктомия или даже субтотальная резекция ободочной кишки.

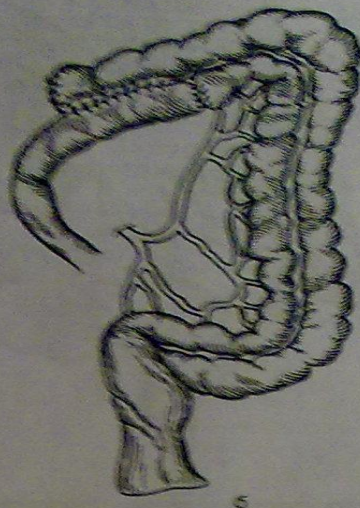
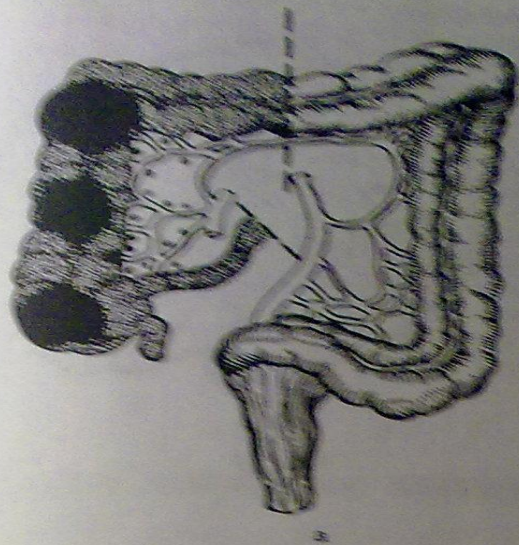


Рис. 23.3. Правосторонняя гемиколэктомия.
 а — зона резекции; б — вид после абдоминального роста.

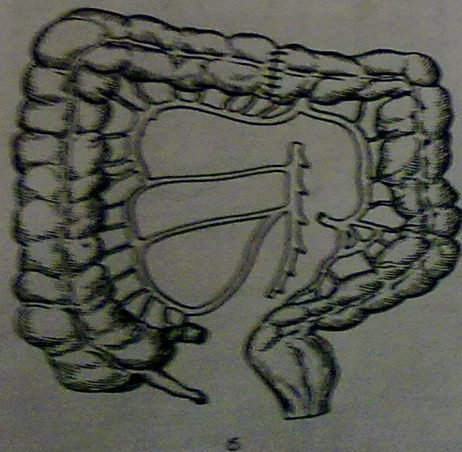
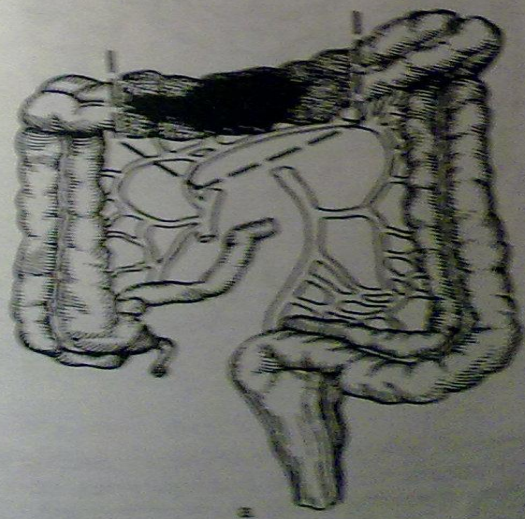


Рис. 23.4. Резекция поперечной ободочной кишки.
 а — зона резекции кишки; б — вид после коло-анастомоза.

- При расположении опухоли в левой половине ободочной кишки, начиная от дистальной трети поперечной до проксимальной трети сигмовидной кишки, следует выполнять левостороннюю гемиколэктомию с трансверзосигмоидальным анастомозом.

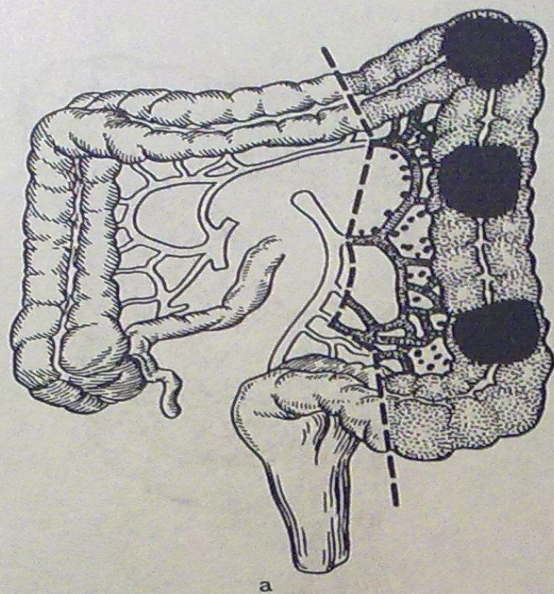


Рис. 23.5. Левосторонняя гемиколэктомия.
 а — зона резекции кишки; б — вид после трансверзосигмостомии.

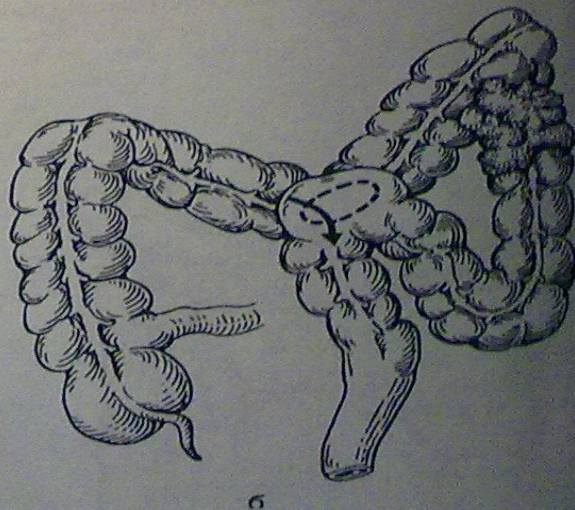
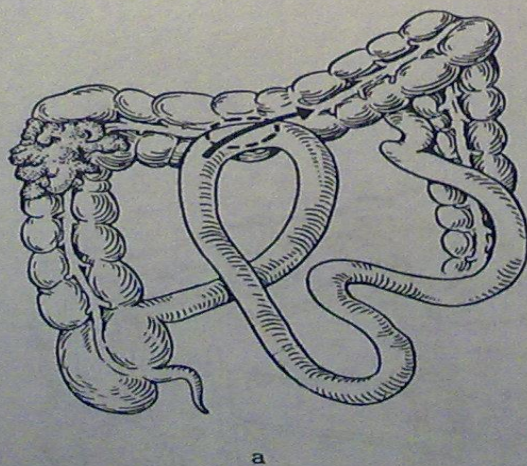
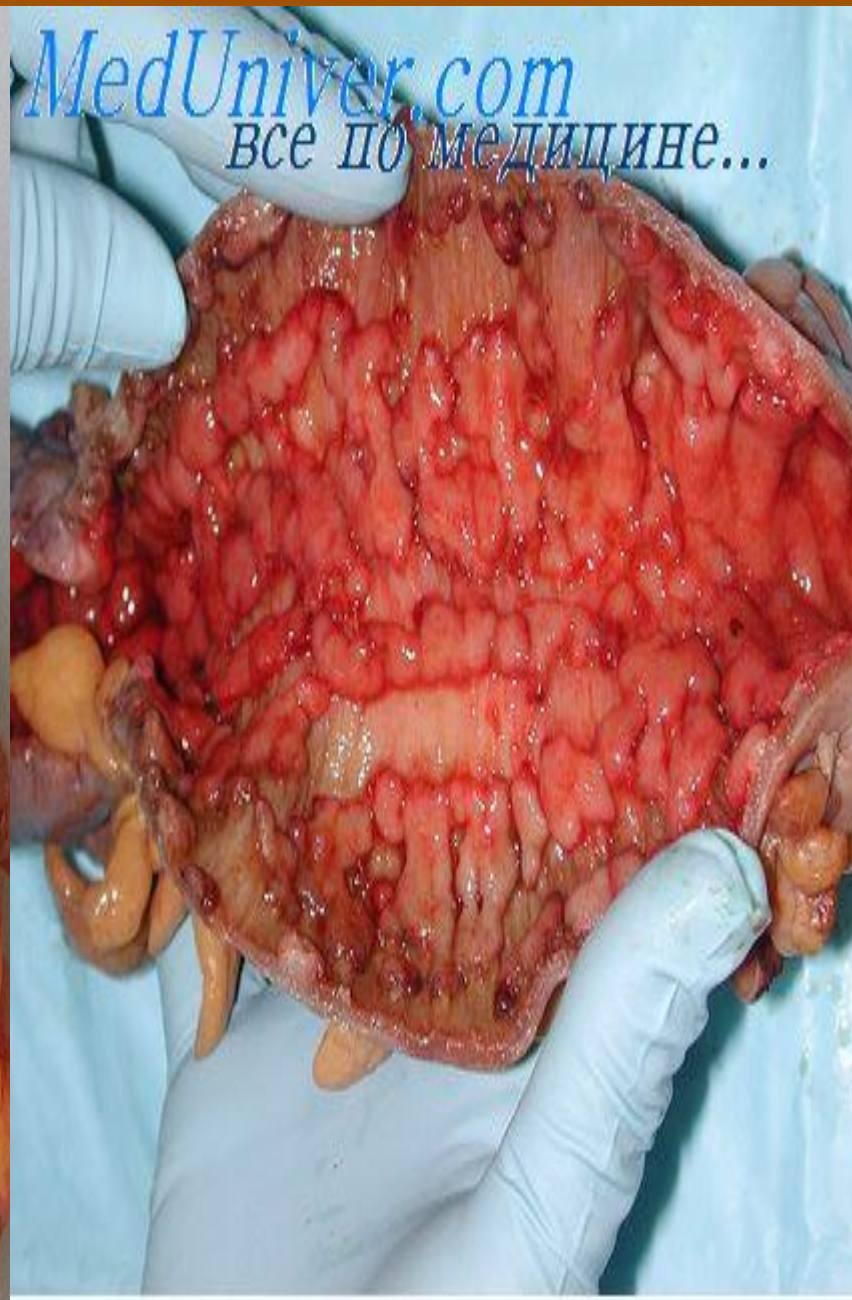
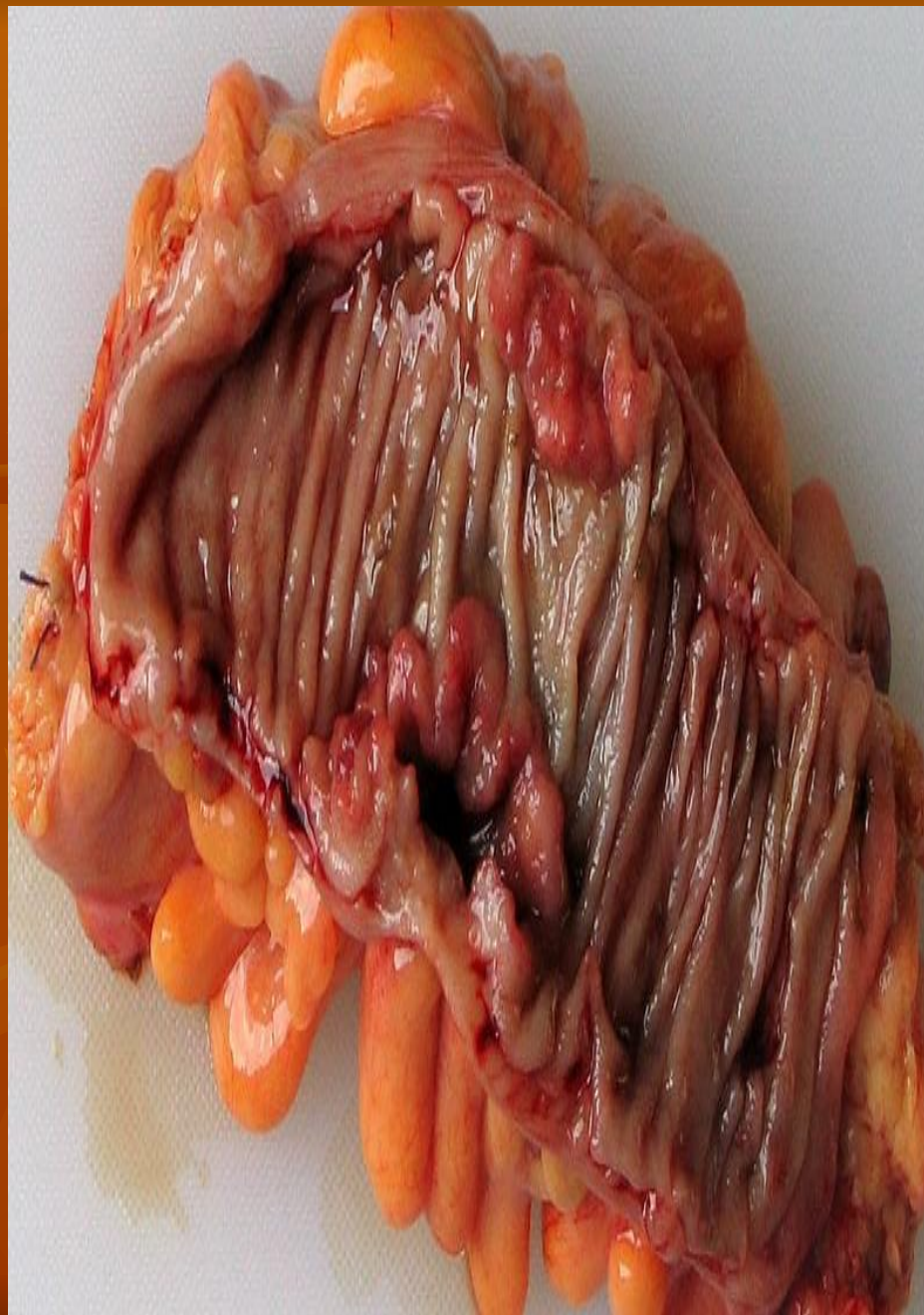
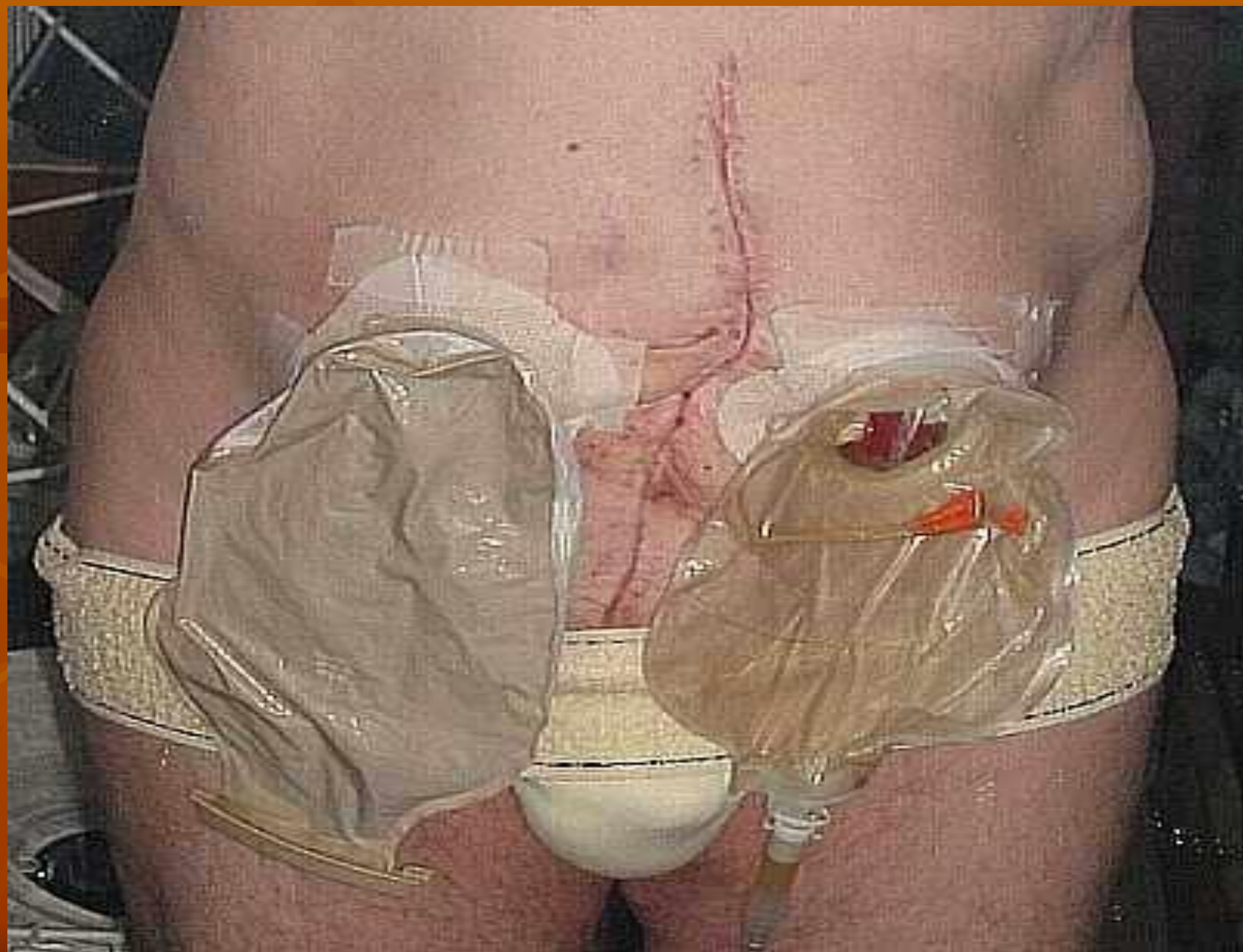Рис. 23.6. Виды обходных кишечных анастомозов.
 а — илеотрансверзоанастомоз; б — трансверзосигмоанастомоз.

- Методики операций при раке ободочной кишки делят на одномоментные, двух- и трехэтапные. Одномоментные операции подразумевают радикальное удаление участка кишки с опухолью и восстановление естественного пассажа кишечного содержимого. При осложнениях опухоли выполняются многоэтапные операции. На первом этапе удаляют злокачественную опухоль без наложения анастомоза. Операцию заканчивают наложением двухствольной (операция Микулича) или одноствольной (операция Гартмана) колостомы.





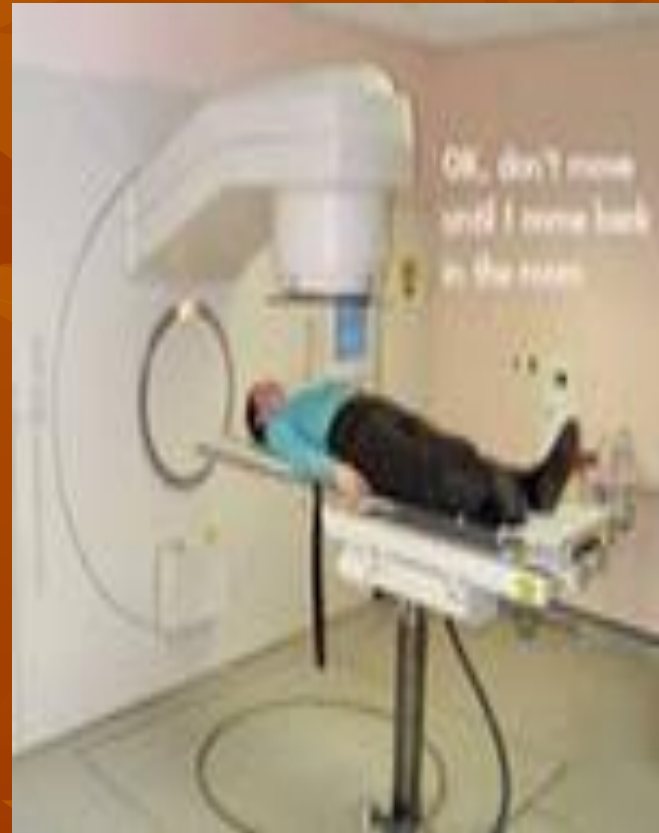Химиотерапия.

- Опухоли толстой кишки малочувствительны к существующим ныне противоопухолевым препаратам. Используют 5-фторурацил в сочетании с лейковарином. Проводится комплексное лечение: предоперационная лучевая терапия в сочетании с полихимиотерапией (5-фторурацил + лейковарин), радикальная операция и затем не менее 6 курсов полихимиотерапии продолжительностью по 5 дней с интервалами между курсами 30 дней.



Лучевая терапия

- Лучевая терапия как самостоятельный метод лечения имеет относительно ограниченное применение. Более перспективно ее применять в сочетании с оперативным вмешательством. Предоперационная лучевая терапия показана больным с местнораспространенными формами рака. Оптимальная суммарная очаговая доза составляет 45-50 Гр.



Предоперационная подготовка

- Направлена на очищение кишечника. Используют перорально фортранс, растворенный в 3 л воды. Применяют также ортоградное промывание кишечника путем введения 6-8 л изотонического раствора через зонд, установленный в двенадцатиперстной кишке. Реже используют бесшлаковую диету и очистительные клизмы.

Спасибо за
внимание

