

Кафедра онкологии, лучевой терапии и лучевой диагностики



ОПУХОЛИ МОЛОЧНОЙ ЖЕЛЕЗЫ

Мастопатия

Мастопатия характеризуется широким спектром пролиферативных и регрессивных изменений в молочной железе и сопровождается разнообразными клиническими проявлениями.

Классификация (В.П.Сметник, Л.Г.Тумилович. 1985)

I. Диффузная фиброзно-кистозная мастопатия:

А. С преобладанием железистого компонента (аденоз);

Б. С преобладанием фиброзного компонента;

В. С преобладанием кистозного компонента;

Г. Смешанная форма.

II. Узловая фиброзно-кистозная мастопатия.

Морфологически при доброкачественных дисплазиях различают две основные формы: непролиферативную и пролиферативную.

Клинические проявления. Боли в молочной железе, которые могут усиливаться во второй фазе менструального цикла. При пальпации грубая долчатость, тяжесть и мелкая зернистость. Подобные проявления диффузной мастопатии бывают непостоянными и часто проходят после начала менструации.

Узловая мастопатия характеризуется появлением постоянных очагов уплотнения в молочных железах, причем узловатые уплотнения могут быть одиночными и множественными.

Частота развития РМЖ на фоне мастопатии составляет от 8 до 25%.

Доброкачественные опухоли молочной железы

Аденома молочной железы - образуется в результате пролиферации железистых элементов, имеет выраженную капсулу. Обычно развивается у женщин в возрасте до 30 лет.

Внутрипротоковая папиллома. Основным симптомом заболевания являются серозно-геморрагические или геморрагические выделения из соска. Микроскопически в стенке протока видны ветвящиеся сосочковые разрастания эпителия.

Фиброаденома. Часто встречается у молодых женщин, имеет хорошо выраженную капсулу, плотную консистенцию, гладкую поверхность, не связана с подлежащими тканями и кожей.

Филлоидная (листовидная) фиброаденома. С четкими границами, плотная опухоль не связанная с кожей и подлежащими тканями. Характеризуется быстрым ростом, склонностью к рецидивированию и озлокачествлению.

Лечение мастопатии

- 1. .Витаминотерапия направлена на нормализацию обменных процессов, улучшение функции печени, яичников. Рекомендуют витамины группы В,А,Е, аскорбиновая кислота.**
- 2. Препараты, улучшающие функцию печени.**
- 3. Для нормализации лютеиновой функции яичников назначают йодистый калий по 1 дис. ложки 1 раз в день.**
- 4. Возможна гормонотерапия, но только после оценки гормонального статуса больной.**
- 5. Седативная терапия.**
- 6. Мочегонные препараты во второй фазе цикла.**

Консервативная терапия допустима только при диффузной форме мастопатии. Узловые формы и доброкачественные опухоли подлежат оперативному лечению.

Гинекомастия

Заболевание, характеризующееся увеличением молочных желез у мужчин. Различают истинную и ложную гинекомастию. Первая связана с дисгормональной гиперплазией железы, при второй - молочные железы увеличиваются в связи с избыточным развитием подкожной жировой клетчатки.

Классификация Н. Kremer (1979)

1. Физиологическая гинекомастия (ювенильная, пубертатного и старческого возраста);
2. Эндокринопатическая Г (при гипертиреозе, опухолях яичка, надпочечника).
3. Неэндокринопатическая (при циррозе печени, лейкозе, почечной недостаточности, раке легкого, повреждениях спинальных нервов);
4. Медикаментозную (при приеме эстрогена, тестостерона, алкалоидов раувольфии);
5. Идеопатическую (неясного происхождения).

Клинически Г делится на диффузную и узловую.

Лечение диффузной Г должно быть патогенетическим. Необходимо выявить причину Г и по возможности направить лечебные мероприятия на ее устранение. Узловые формы Г подлежат оперативному лечению.

Рак молочной железы

Самая частая злокачественная опухоль у женщин. Заболеваемость в 1992 году составила 32,1 на 100 тыс. женского населения, а в 2005 предполагается 42,8 на 100 тыс.

РМЖ - гормонально зависимая опухоль. Нарушение функции яичников и гипофиза играет важную роль в возникновении рака. В патогенезе РМЖ имеют значение нарушение функции надпочечников, щитовидной железы, гипоталамической области и печени.

Факторы риска РМЖ

- **Мать до 60 лет с РМЖ 2,0**
- **Две родственницы первой степени родства с РМЖ 4,0 - 6,0**
- **Возраст по первой менструации < 12 лет 1,3**
- **Возраст при рождении первого ребенка > 30 лет или не рожавшая 1,9**
- **Возраст при наступлении менопаузы > 50 лет 1,5**
- **Доброкачественная опухоль молочной железы любая 1,5**
 - **пролиферативная 4,0**
- **Эндокринно-метаболические изменения (ожирение, гипертоническая болезнь, сахарный диабет, гипотиреоз) 2,5**

В 1978 году Waard выделил две группы названные пре- и постменопаузальные патогенетические группы. Дальнейшее продолжение экстрогенной теории нашло продолжение в работах В.Ф.Семиглазова, который выделил 4 патогенетические группы риска развития РМЖ:

▣ тиреойдная: больные до 35 лет с явлениями гипотиреоза, поздним менархе, поздними первыми родами или их полным отсутствием, РМЖ у родственников, мастопатия в анамнезе;

▣ овариальная: женщины в возрасте 35-49 лет с воспалительными или гиперпластическими процессами в гениталиях, РМЖ у кровных родственников, нарушением менструальной, половой или детородной функций;

▣ надпочечниковая: возраст больных 50-59 лет, страдающие гипертонической болезнью, ожирением, сахарным диабетом, поздним климаксом, опухолями женской половой сферы;

▣ инволюторная: старше 60 лет, длительный менструальный период, сахарный диабет, атеросклероз, ожирение.

Гистологическая классификация РМЖ

I. Протоковый рак

- а. внутрипротоковый (*in situ*);
- б. инвазивный с преимущественно внутрипротоковым поражением;
- в. инвазивный неспецифический;

II. Дольковый рак

- а. внутريدольковый неинфильтрирующий (*in situ*);
- б. инвазивный с преимущественным поражением *in situ*;
- в. инвазивный;

III. Особые гистологические варианты:

- а. медуллярная карцинома;
- б. папиллярная карцинома;
- в. решетчатая карцинома;
- г. слизистая карцинома;
- д. лобулярная карцинома;

Макроскопические формы РМЖ

- I. Узловая
- II. Отечно-инфильтративная:
 - а. рожистоподобная;
 - б. маститоподобная;
 - в. панцирная .
- III. Болезнь Педжета.

Клинические проявления узлового РМЖ. Плотный, ограниченно подвижный узел без четких контуров. Безболезненный. Часто определяются кожные симптомы (симптом умбиликации, “лимонной корки”, “площадки”, симптом девиации соска.) Возможна пальпация МТС в подмышечных л/узлах.

Клинические проявления диффузного РМЖ. Диффузное уплотнение и увеличение в объеме всей молочной железы. Кожа отечна, имеет вид лимонной корки, в складку собирается с трудом. Покраснение кожи молочной железы часто с общей температурной реакцией. При панцирном раке молочная железа сморщивается, уплотняется и уменьшается в размерах. Появляется множество мелких сливающихся опухолевых узлов, кожа становится плотной, пигментированной, изъязвляется, покрывается корками, плохо или совсем не смещается. При большом распространении процесса затруднены движения в плечевом суставе. Наличие плотных конгломератов подмышечных лимфатических узлов.

Клинические проявления болезни Педжета. Начинается с появления сухих и мокнущих корочек, покраснения и утолщения соска. Процесс часто распространяется на ареолу. В начале заболевания процесс может напоминать экзему.

Инструментальные методы диагностики РМЖ

- 1. Рентгенологическая диагностика (бесконтрастная и контрастная маммография).**
- 2. Ультразвуковая диагностика**
- 3. Термография**
- 4. Цитологическое исследование пунктата из опухоли или измененных л/узлов, выделений из соска, отпечатков с изъязвленной поверхности.**

Дифференциальный диагноз

От фиброаденомы, кисты и локализованного ФАМа РМЖ отличается наличием кожных симптомов, изменениями соска, меньшей подвижностью опухоли, неровной поверхностью и увеличенными плотными лимфатическими узлами.

По сравнению с хр. маститом раковая опухоль более четко очерчена, отсутствует болезненность при пальпации уплотнения и лимфатических узлов. Отсутствуют в анамнезе указания на острый мастит.

Изредка возникает необходимость дифференцировать РМЖ и саркому молочной железы. Она возникает в молодом или среднем возрасте, представляет собой безболезненное, быстро растущее образование. Опухоль хорошо ограничена от окружающих тканей, подвижна. Никогда не присутствуют кожные симптомы. Дифференциальная диагностика трудна. Решающее значение имеет цитологическое исследование.

Отличие рака Педжета от экземы соска.

Клинические признаки	Рак Педжета	Экзема соска
Возраст	40-70 лет	Молодой
Локализация	Односторонняя	Чаще двухсторонняя
Течение	Медленное прогрессирование	Чередование обострений и ремиссий
Края изъязвления	Четкие, валикообразные	Постепенный переход в окружающую ткань.
Воспаление	Нерезкое	Выраженное
Консистенция пораженного участка	Эластическая	Мягкая
Состояние соска	Западает, выводится лег- ко, разрушается.	Сохраняет форму
Опухоль в молочной железе	У 40-50% больных	Отсутствует.

Лечение

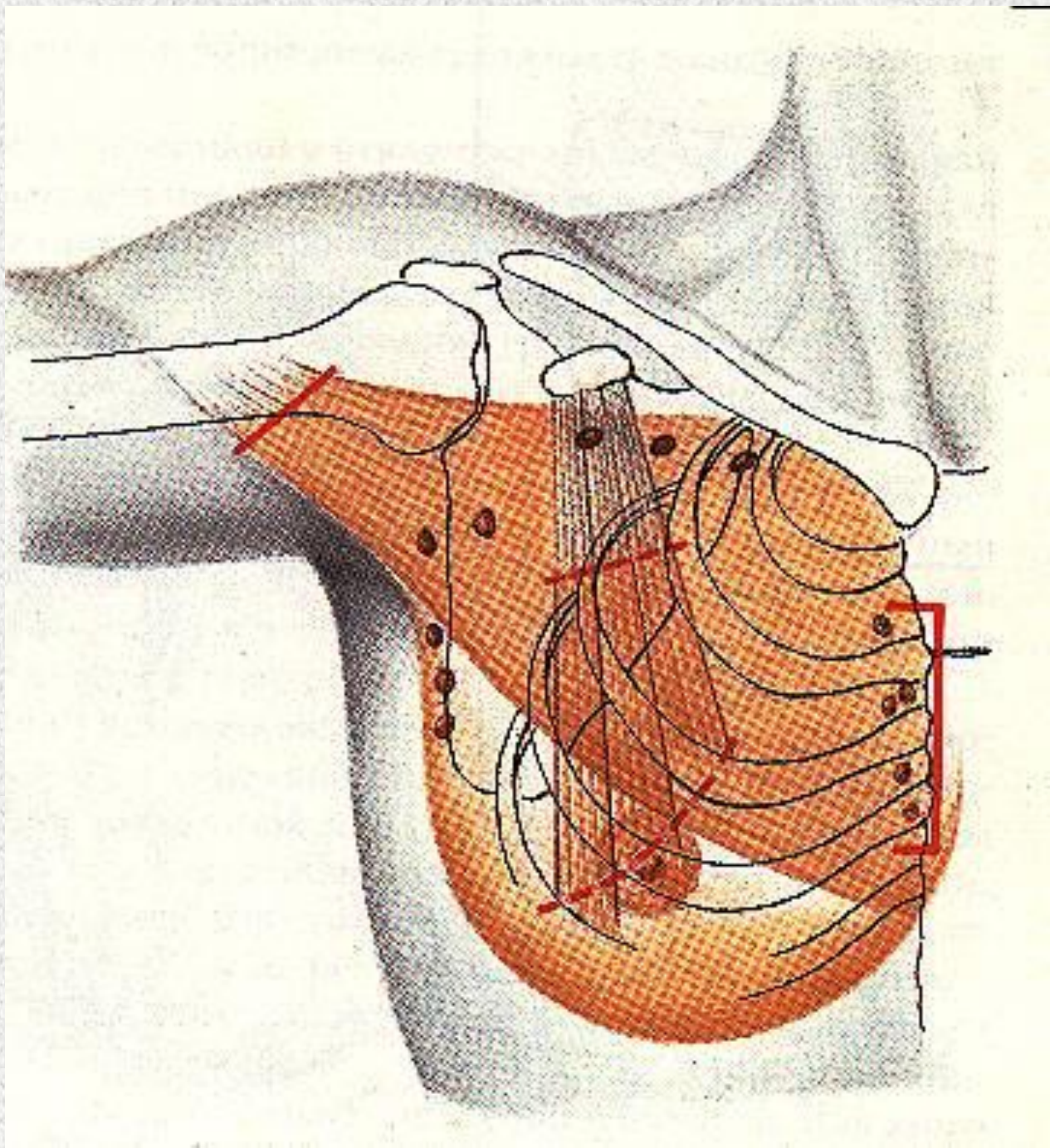
Выбор метода лечения зависит от типа опухоли, стадии заболевания, ER и PR уровня, возраста и менопаузального статуса больной.

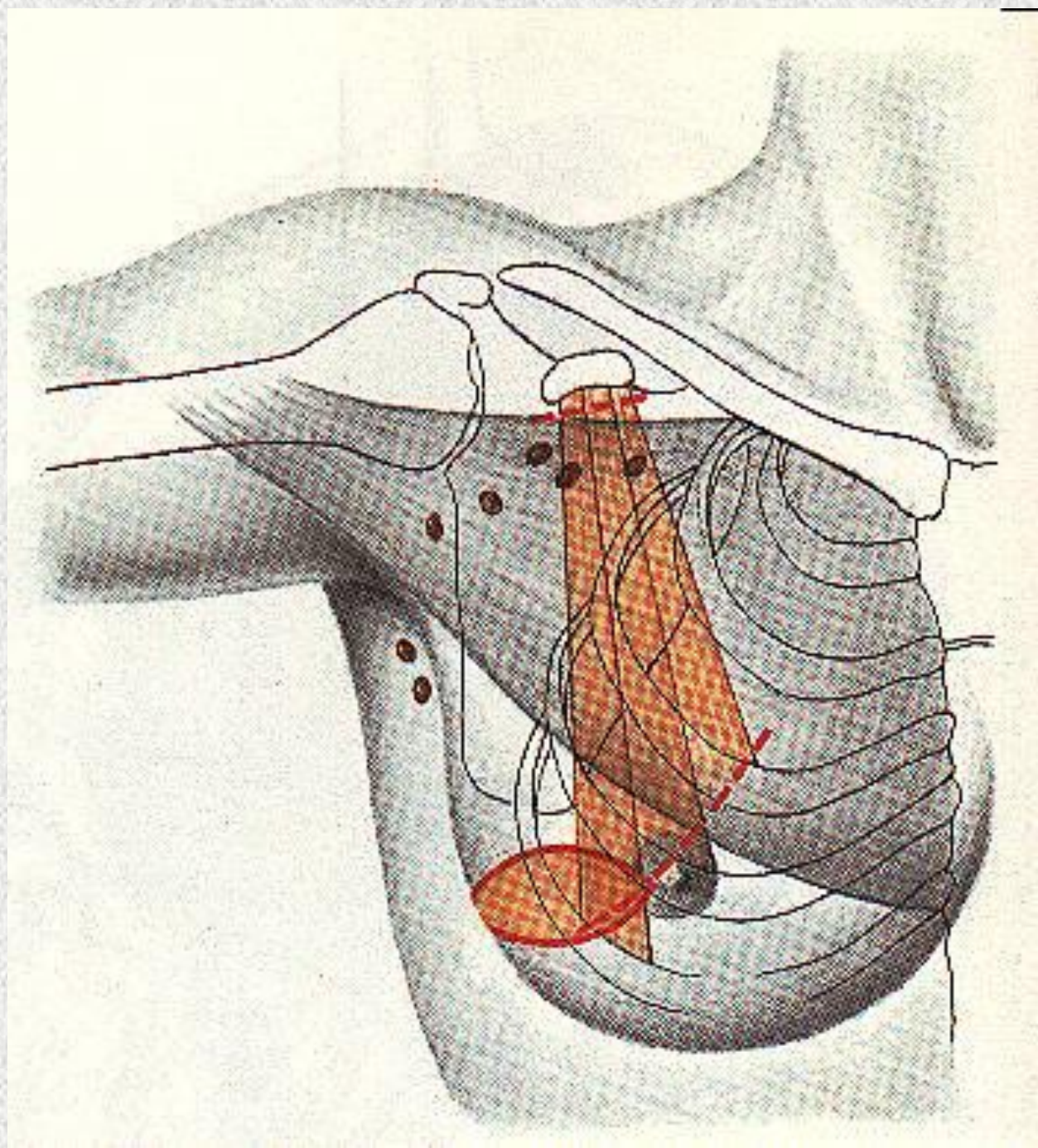
Хирургический метод почти всегда используется при лечении РМЖ.

Виды оперативных вмешательств:

- Радикальная резекция молочной железы с подмышечной лимфаденэктомией;
- Радикальная мастэктомия по Маддену;
- Радикальная мастэктомия по Пейти-Дасену;
- Радикальная мастэктомия по Холстеду-Майеру;
- Радикальная мастэктомия по Урбану-Холдину;

У больных с I-III стадией заболевания, мастэктомия сопровождается реконструктивной операцией.





Лучевая терапия используется в пред- и послеоперационном режиме. В зону облучения включают молочную железу, подмышечную, подключичную, надключичную и ретростернальную клетчатку. Доза обычно по 2 Гр. ежедневно до СД 50-60 Гр.

Химиотерапия широко применяется при инфильтративных и диссеминированных формах РМЖ, а также в сочетании с хирургическим и лучевым лечением. Эффективность лечения повышается при использовании комбинаций противоопухолевых препаратов.

Гормонотерапия является компонентом комплексного лечения, которое проводится при первично-распространенных и генерализованных формах РМЖ. Показанием к назначению гормонотерапии является наличие повышенного содержания рецепторов эстрогенов и прогестерона в опухолевой ткани.

Рак молочной железы у мужчин

У мужчин РМЖ наиболее часто встречается в возрасте 60-70 лет.

Клиническая картина характеризуется плотной опухолью за соском и ареолой, которая рано прорастает кожу и подлежащие ткани, изъязвляется. РМЖ у мужчин высокочувствителен к гормонотерапии.