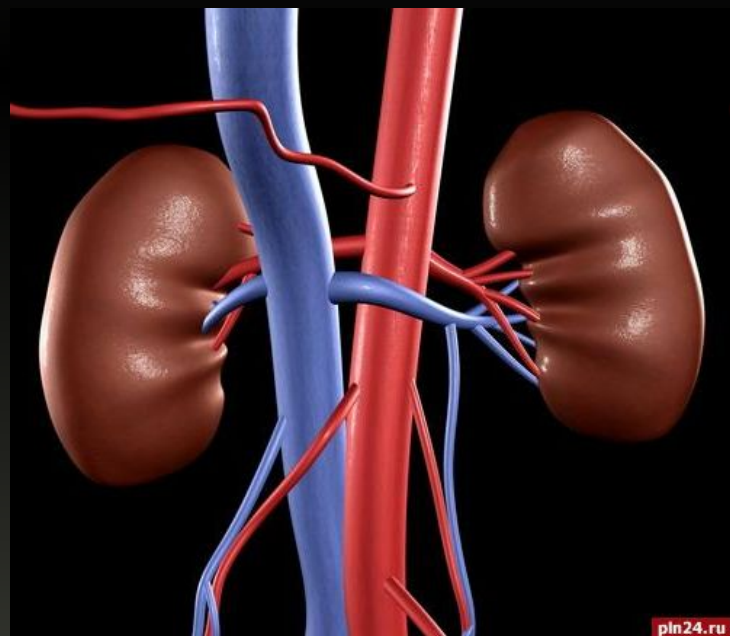

# Опухоли почки



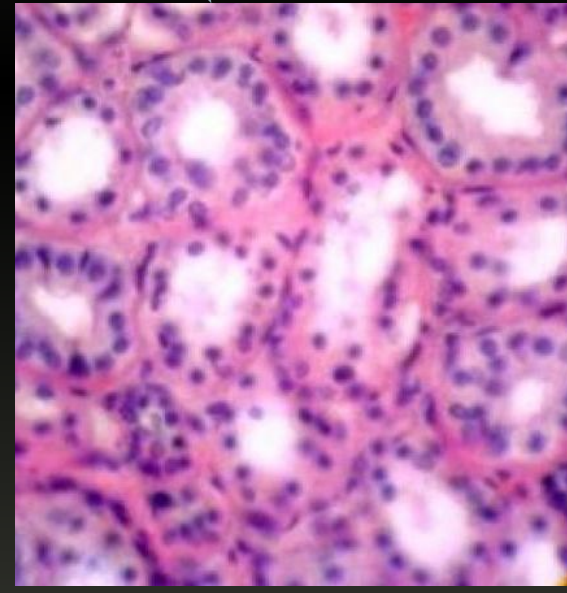
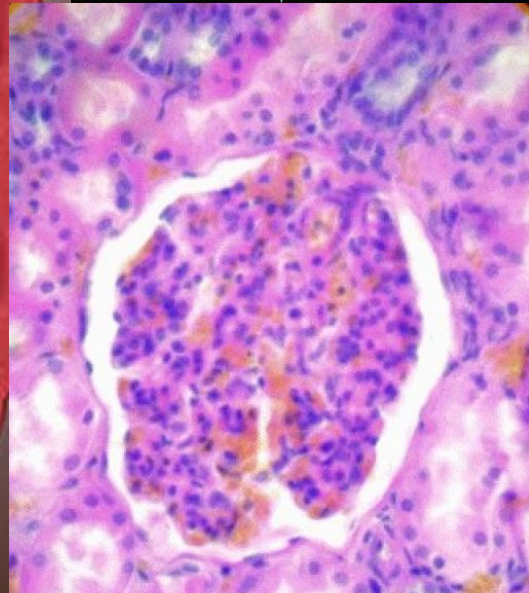
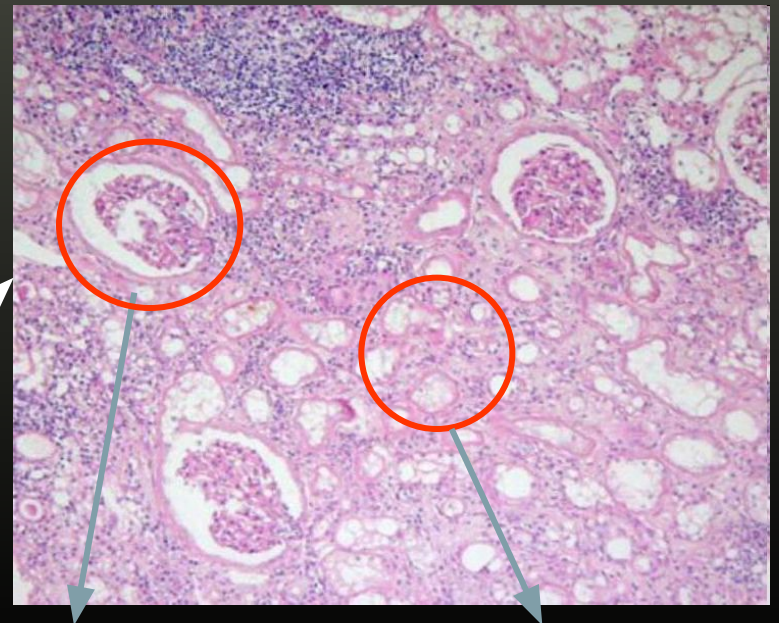
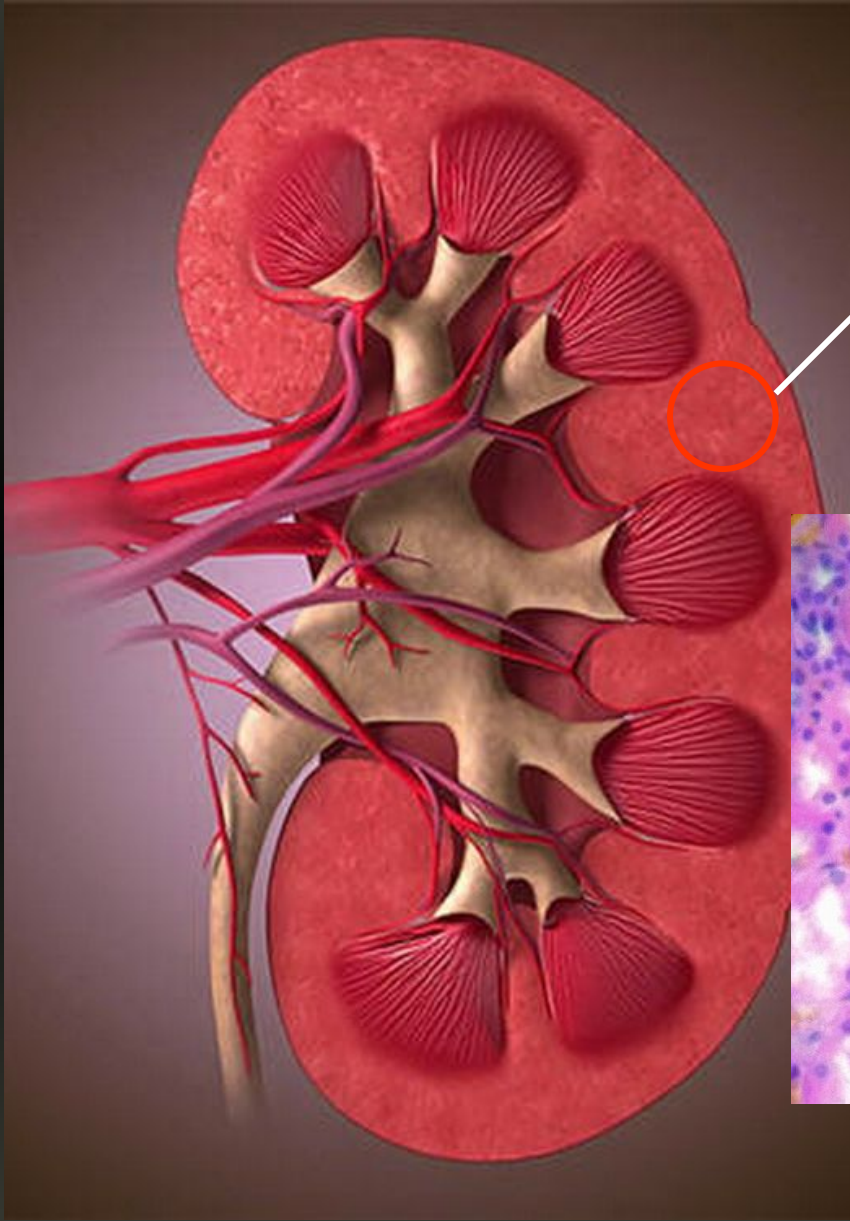
Дисциплина: «Онкология»

Для: 4 курса спец. «Лечебное дело»,

4 курсе «Сестринское дело» в/о

Подготовлено: В.Ю. Малмалаев

# Нормальная почка



# Опухоли почки:

- Аденома

- Саркомы

- Почечно-клеточный рак

- Фибросаркома

- Альвеолярный

- Липосаркома

- Солидно-тубулярный

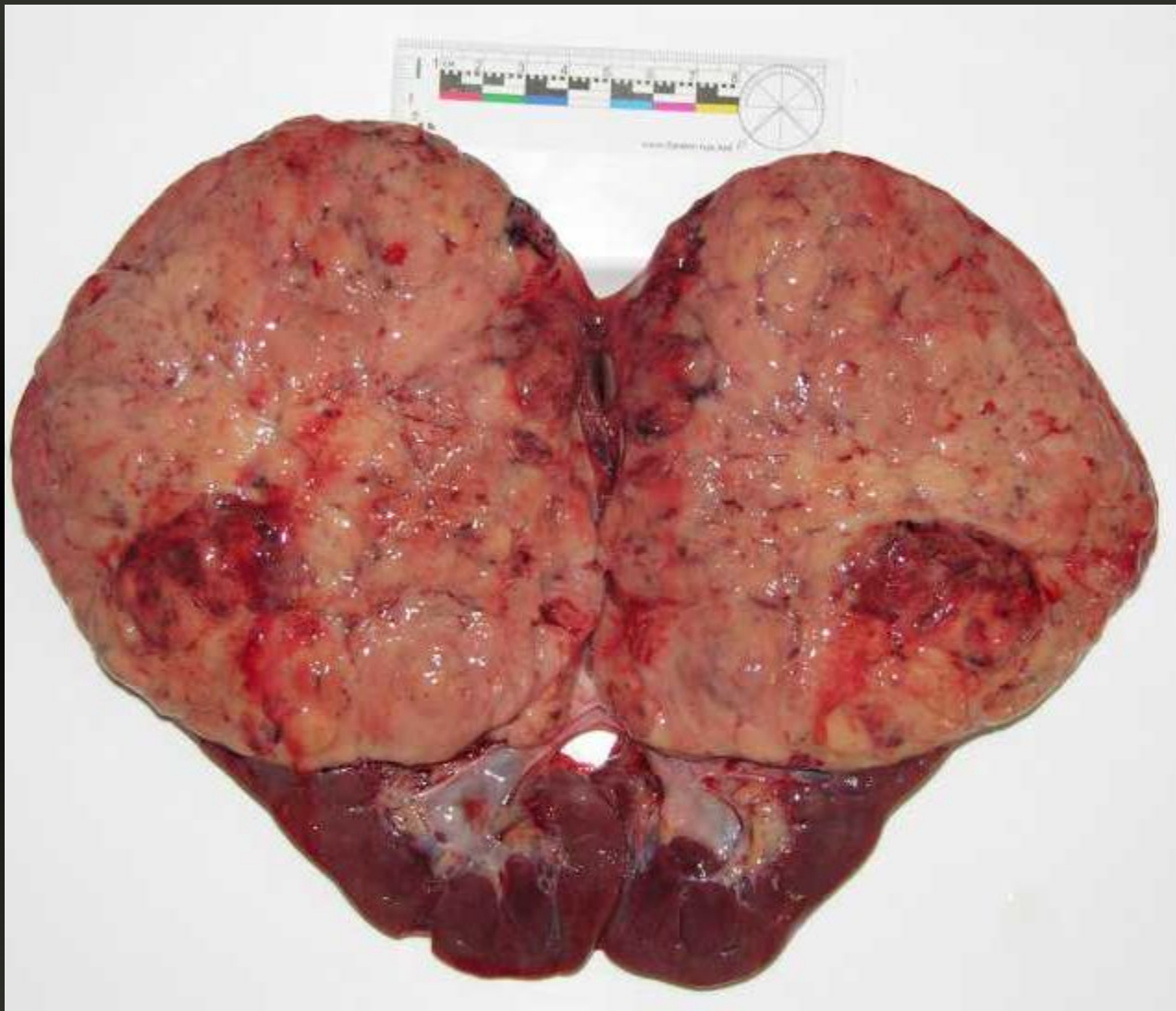
- Миосаркома

- Веретено-клеточный

- Саркомоподобный

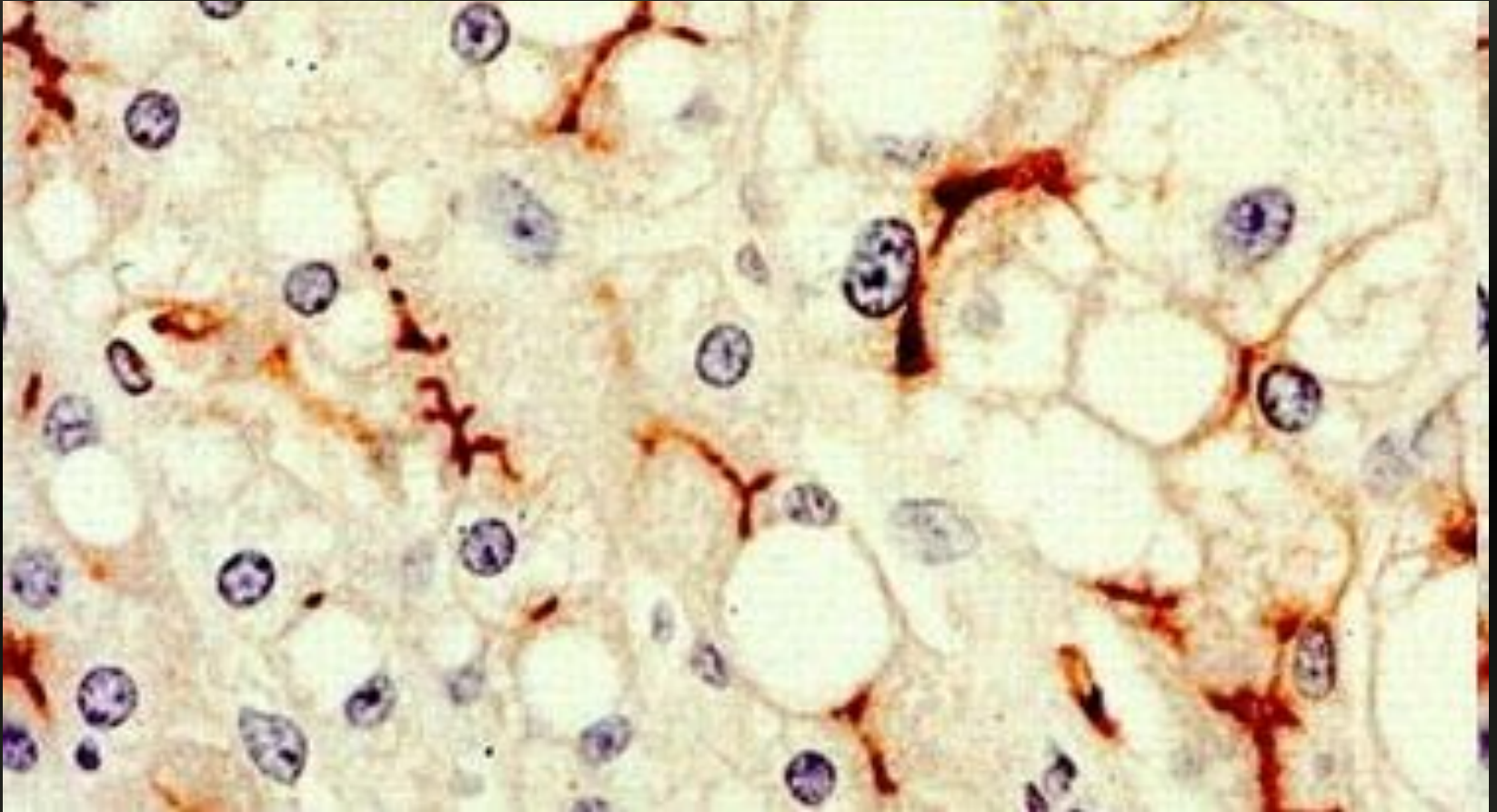


# Морфология



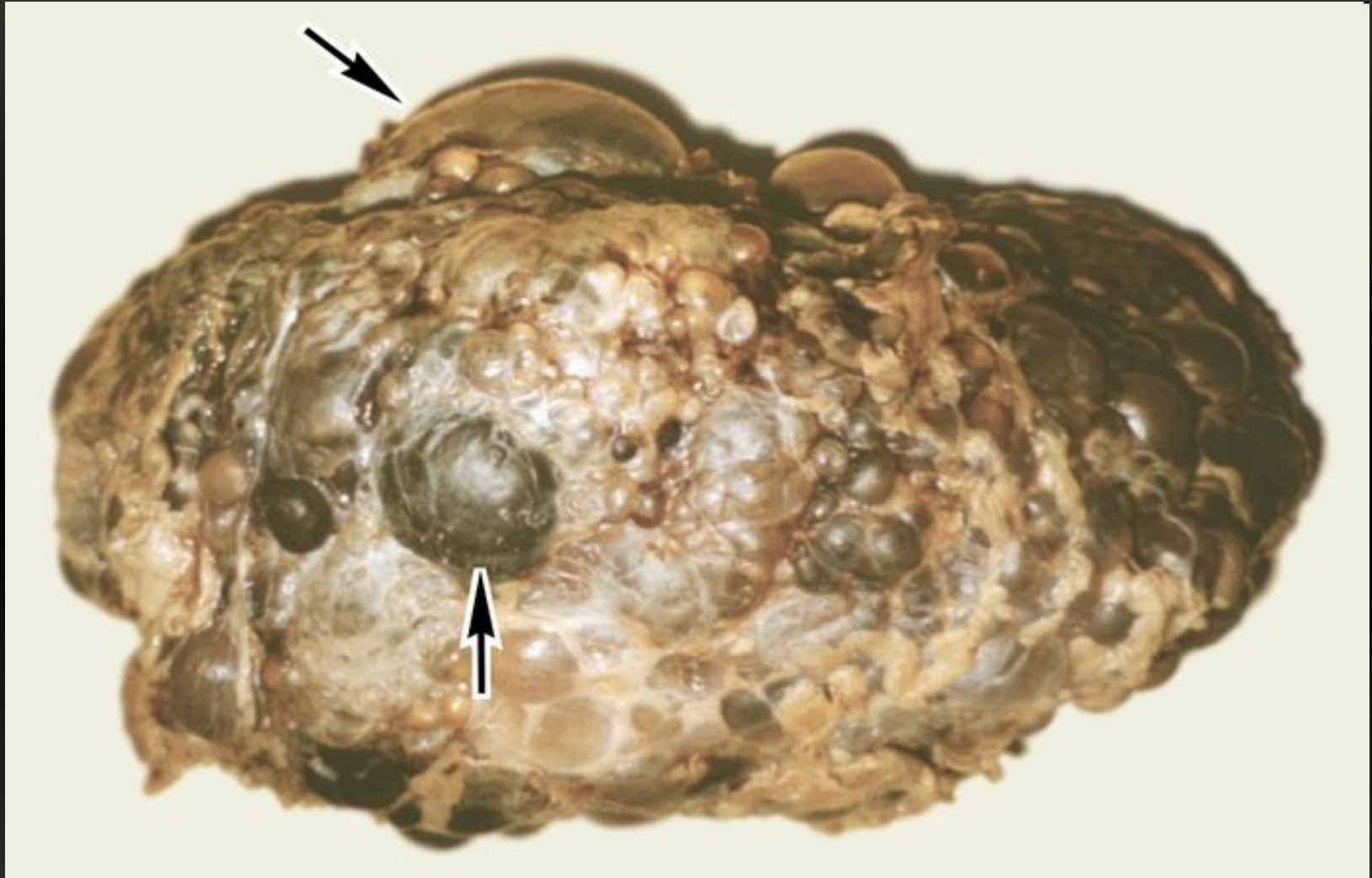
- Аденома почки

# Морфология



- Аденома почки

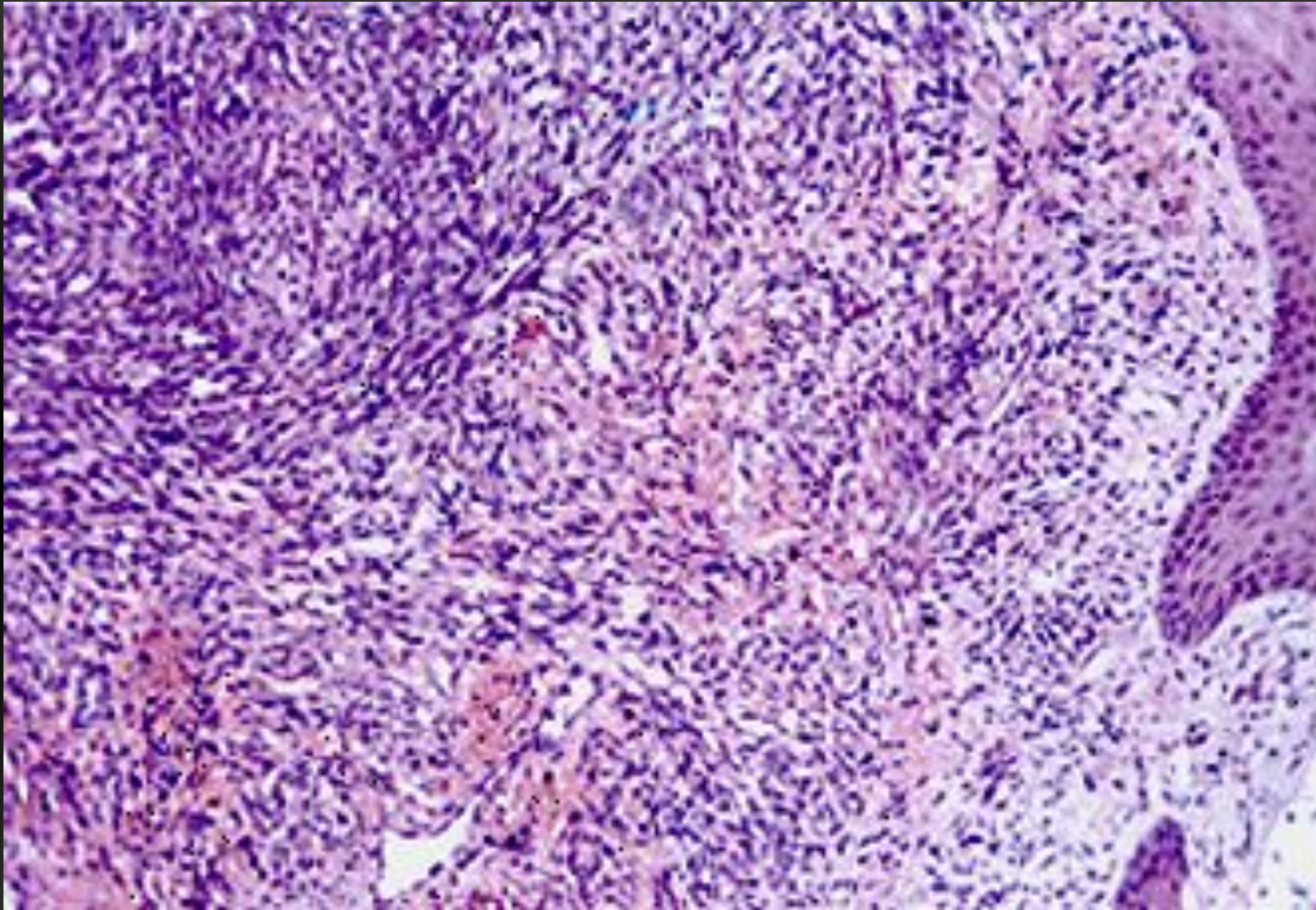
# Морфология



- Саркома почки



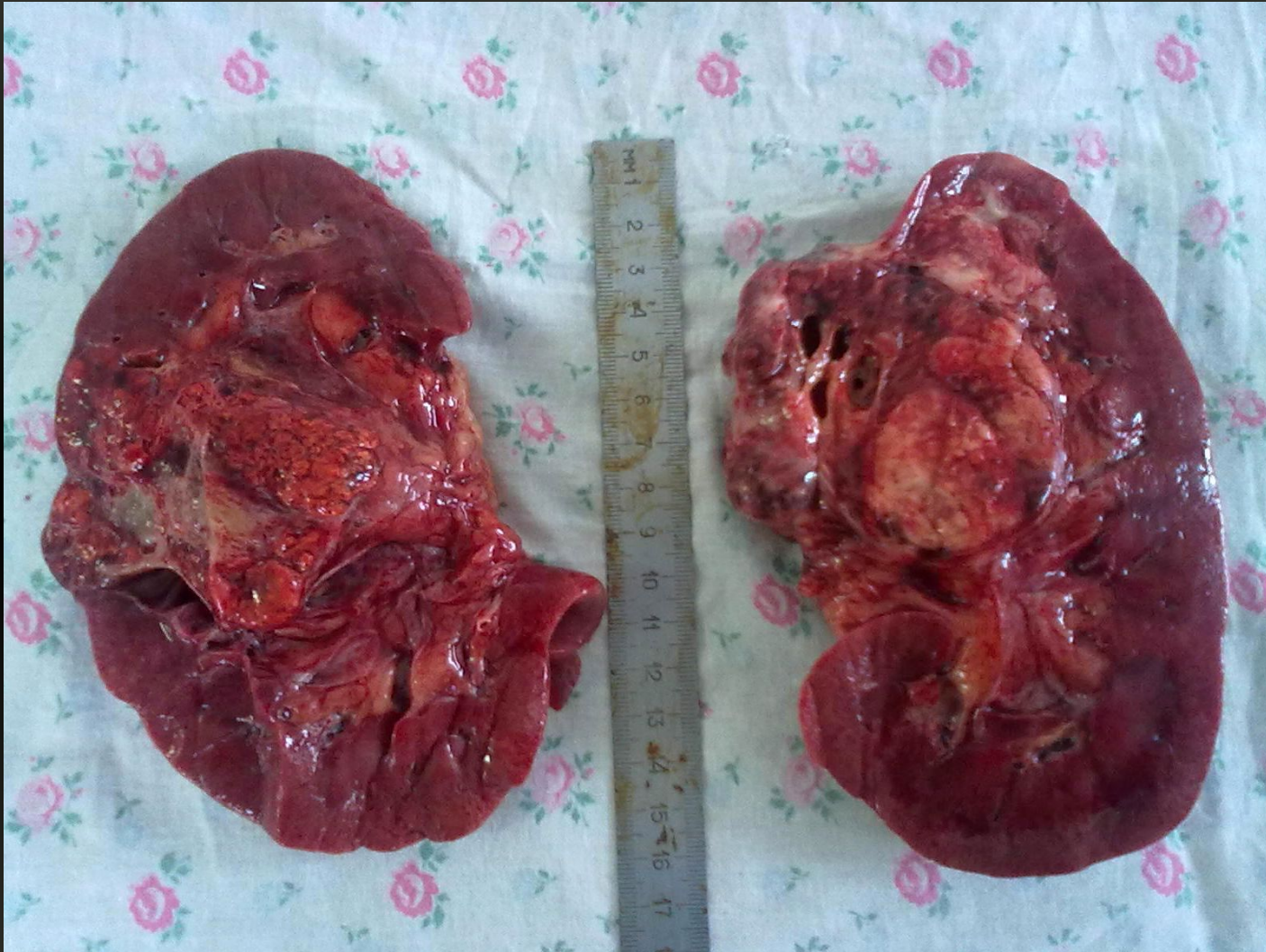# Морфология



- Саркома почки



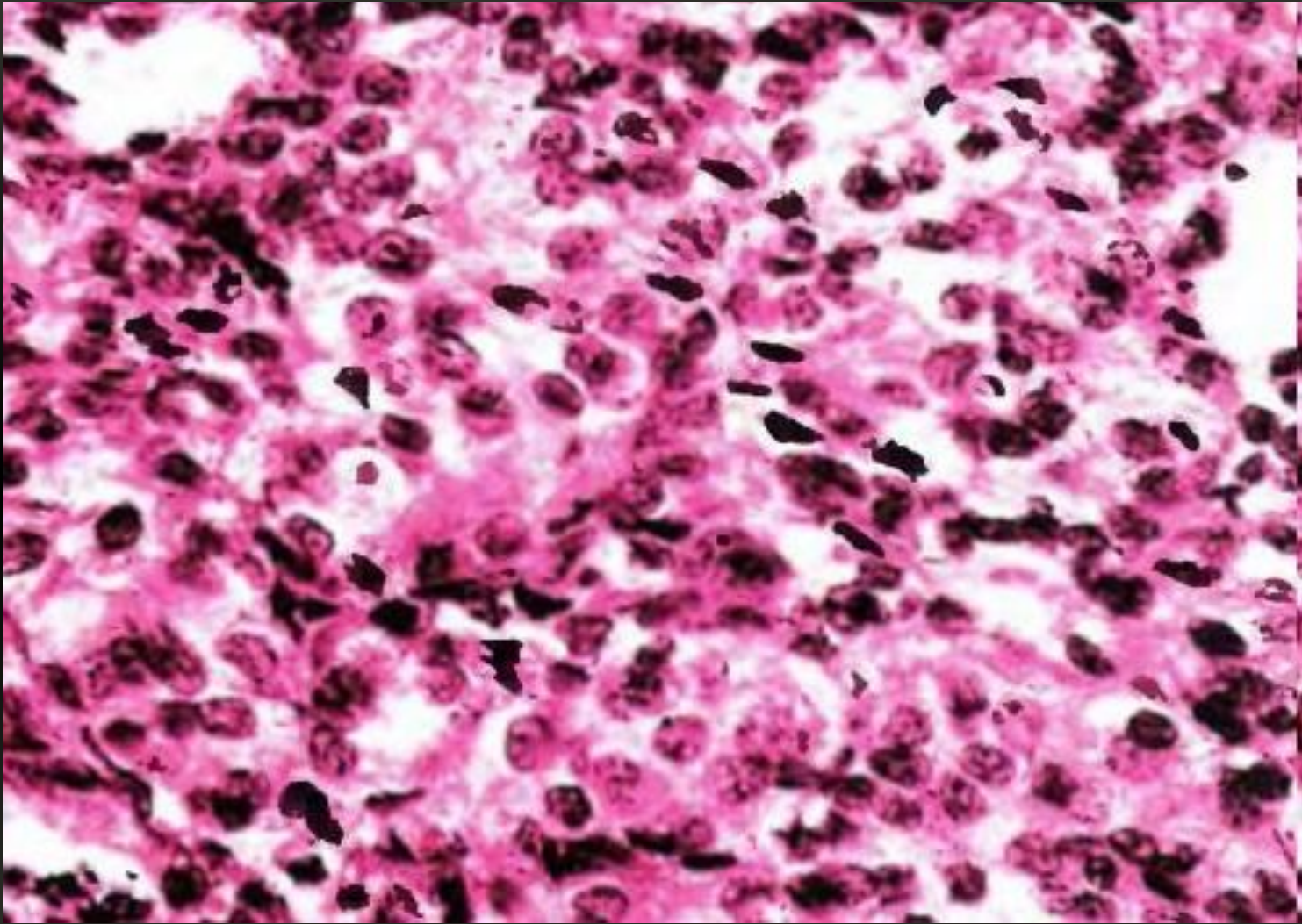
# Морфология



- Почечно-клеточный почки

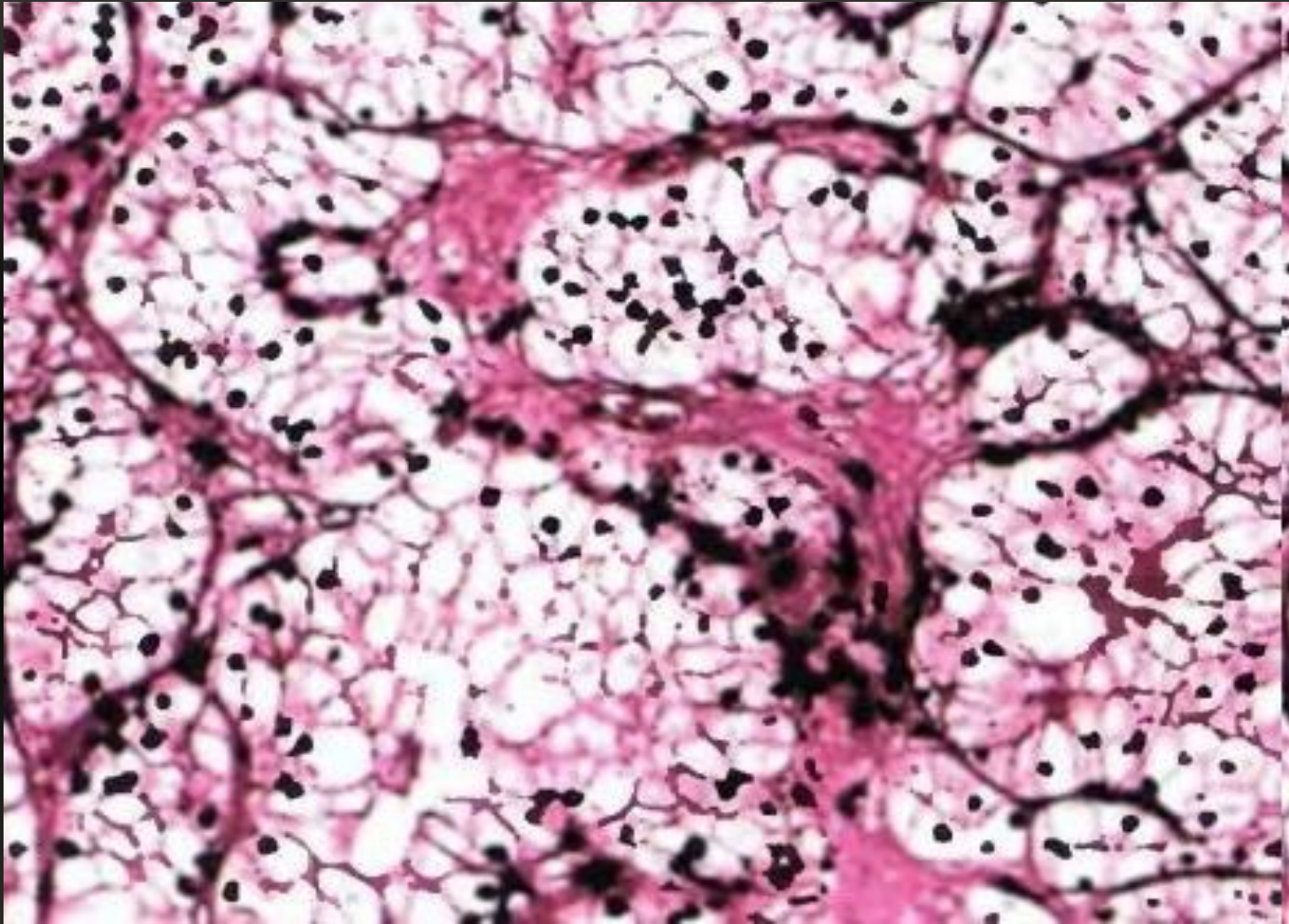


# Морфология



- Папиллярный почки

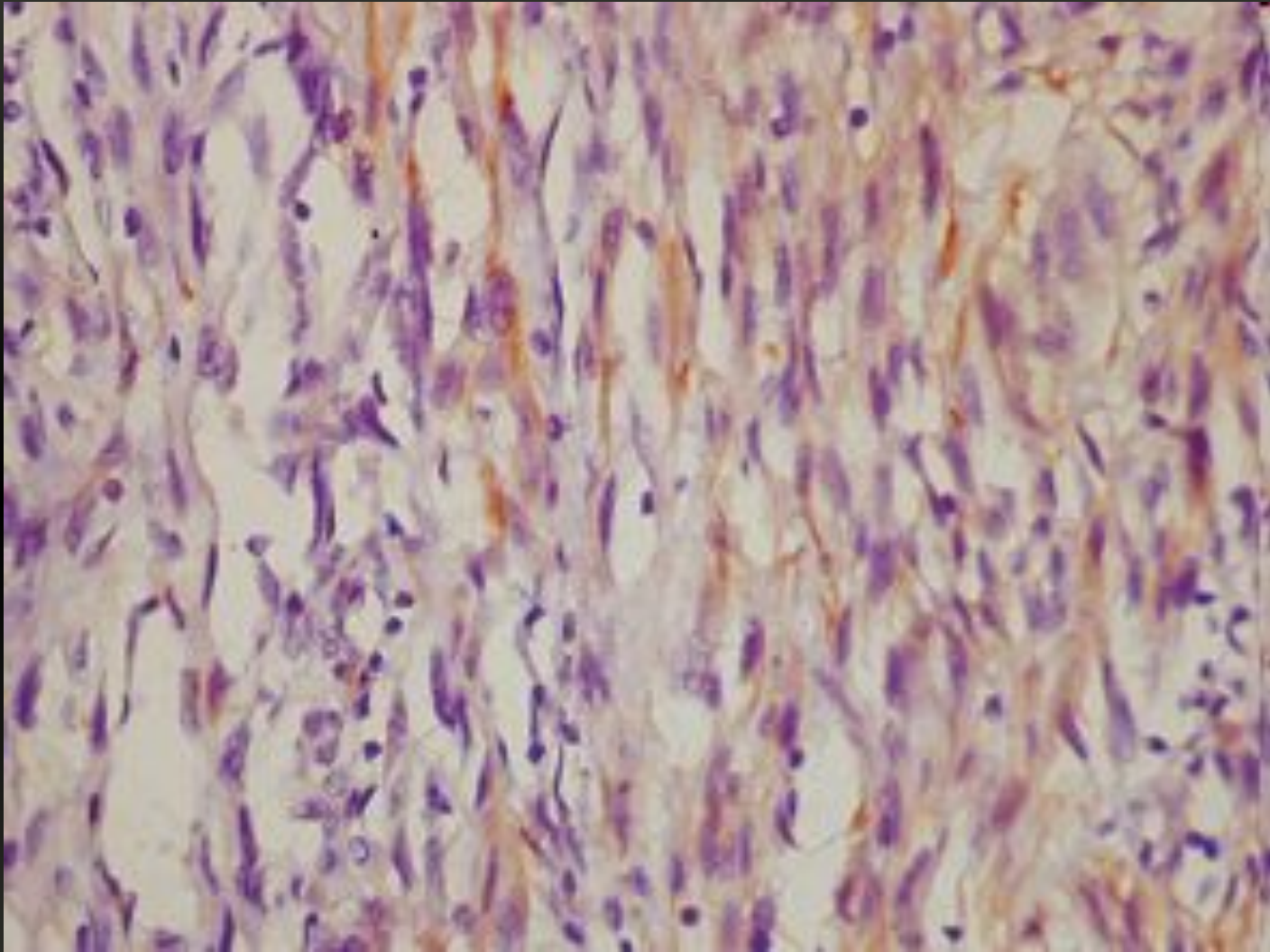
# Морфология



- Солидно-тубулярный почки



# Морфология



- Веретеноклеточный почки

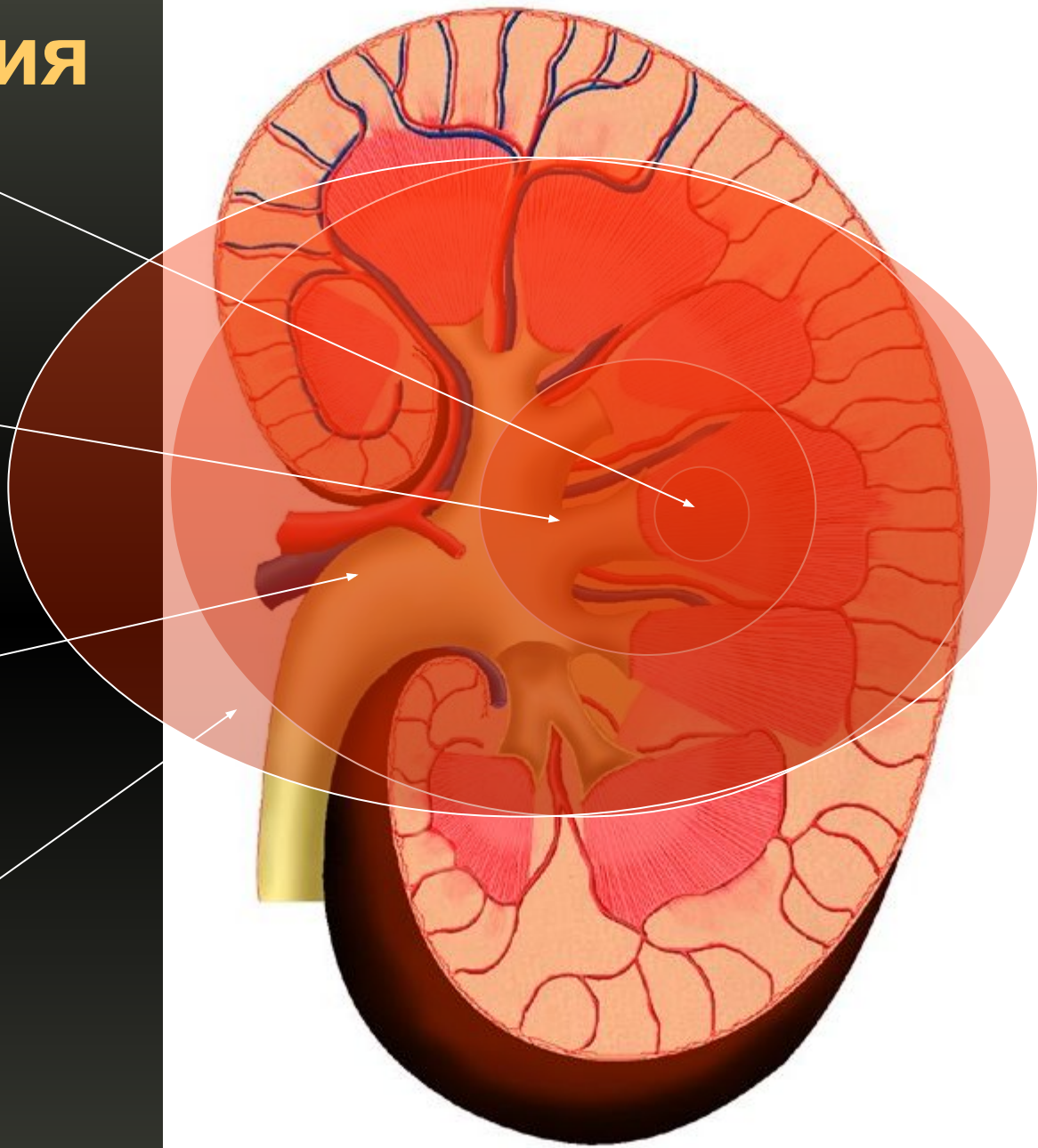
# T-классификация

• T1

• T2

• T3

• T4





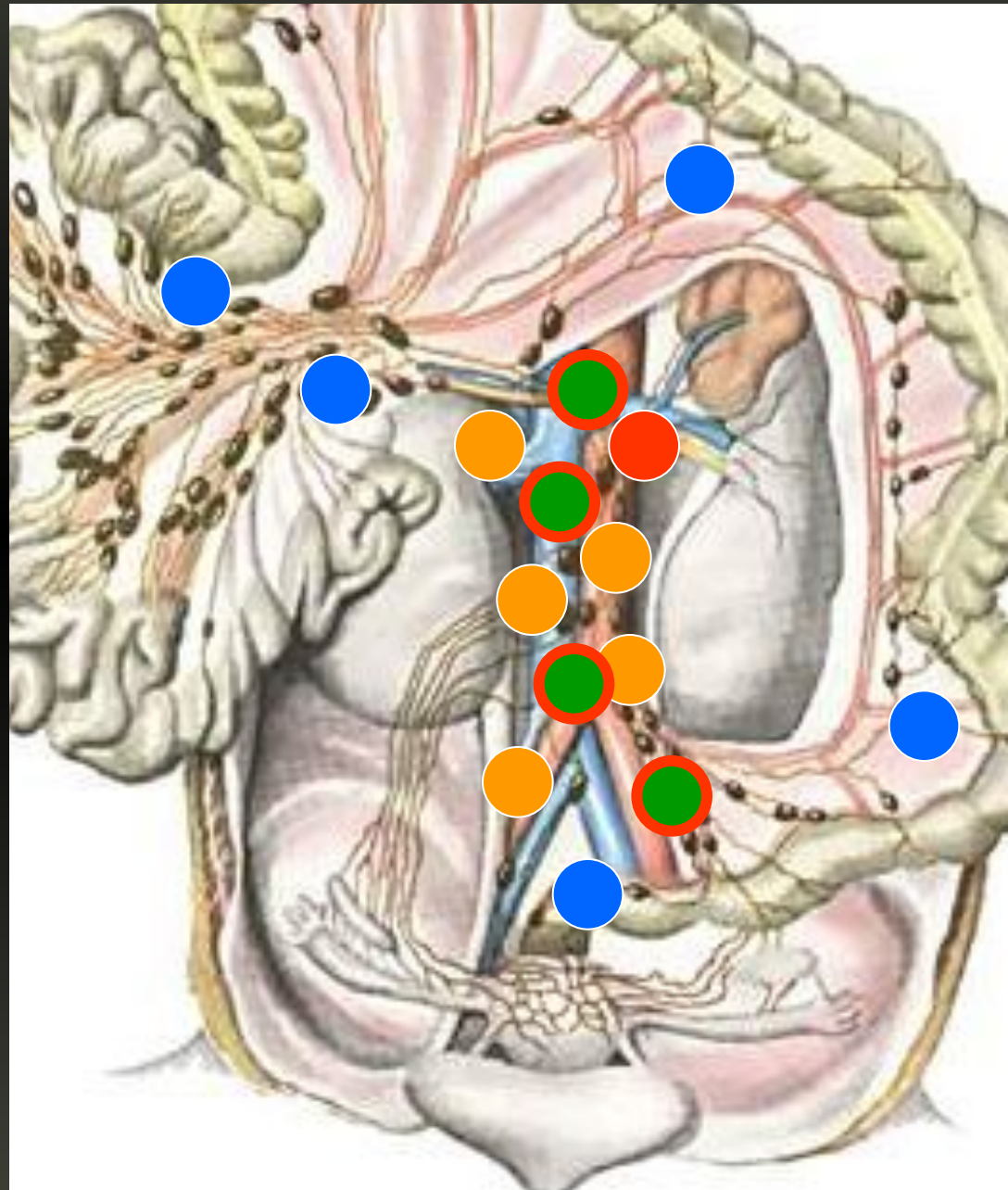
# N-классификация

• N1

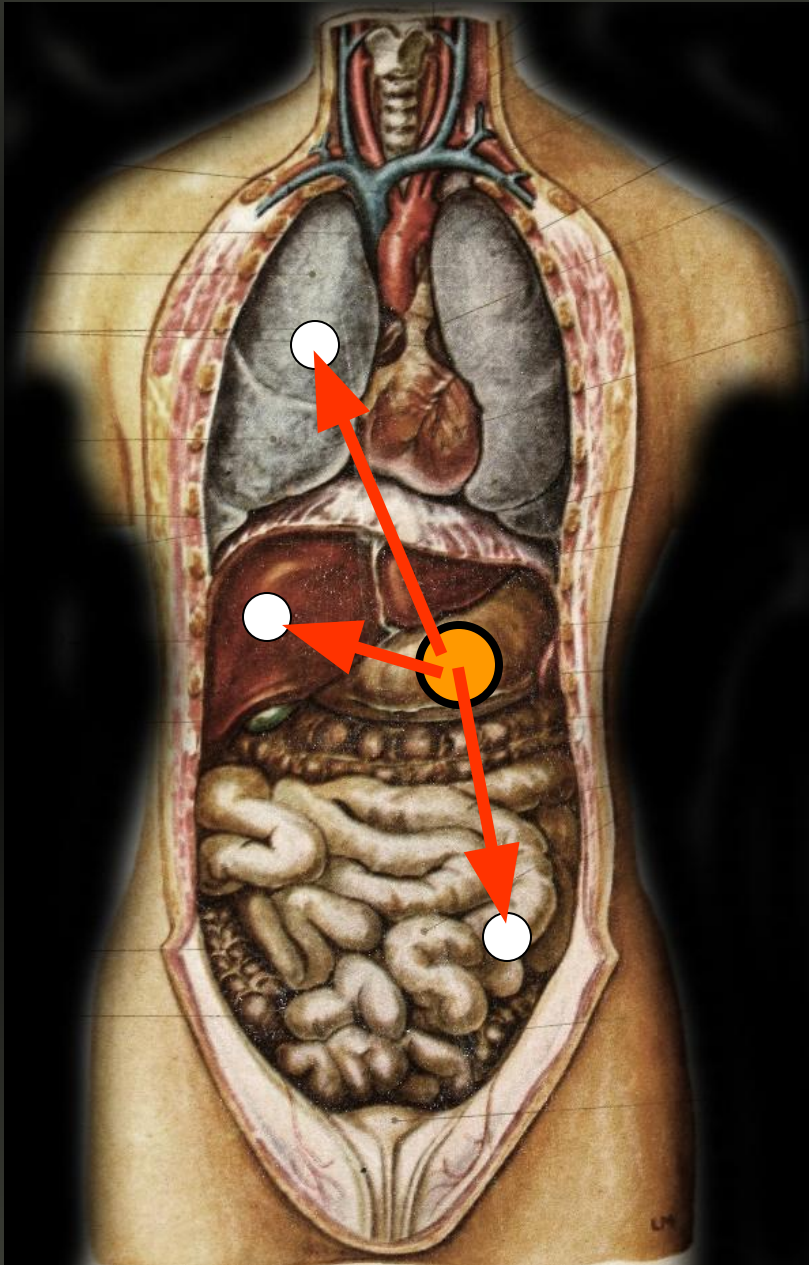
• N2

• N1

• N1



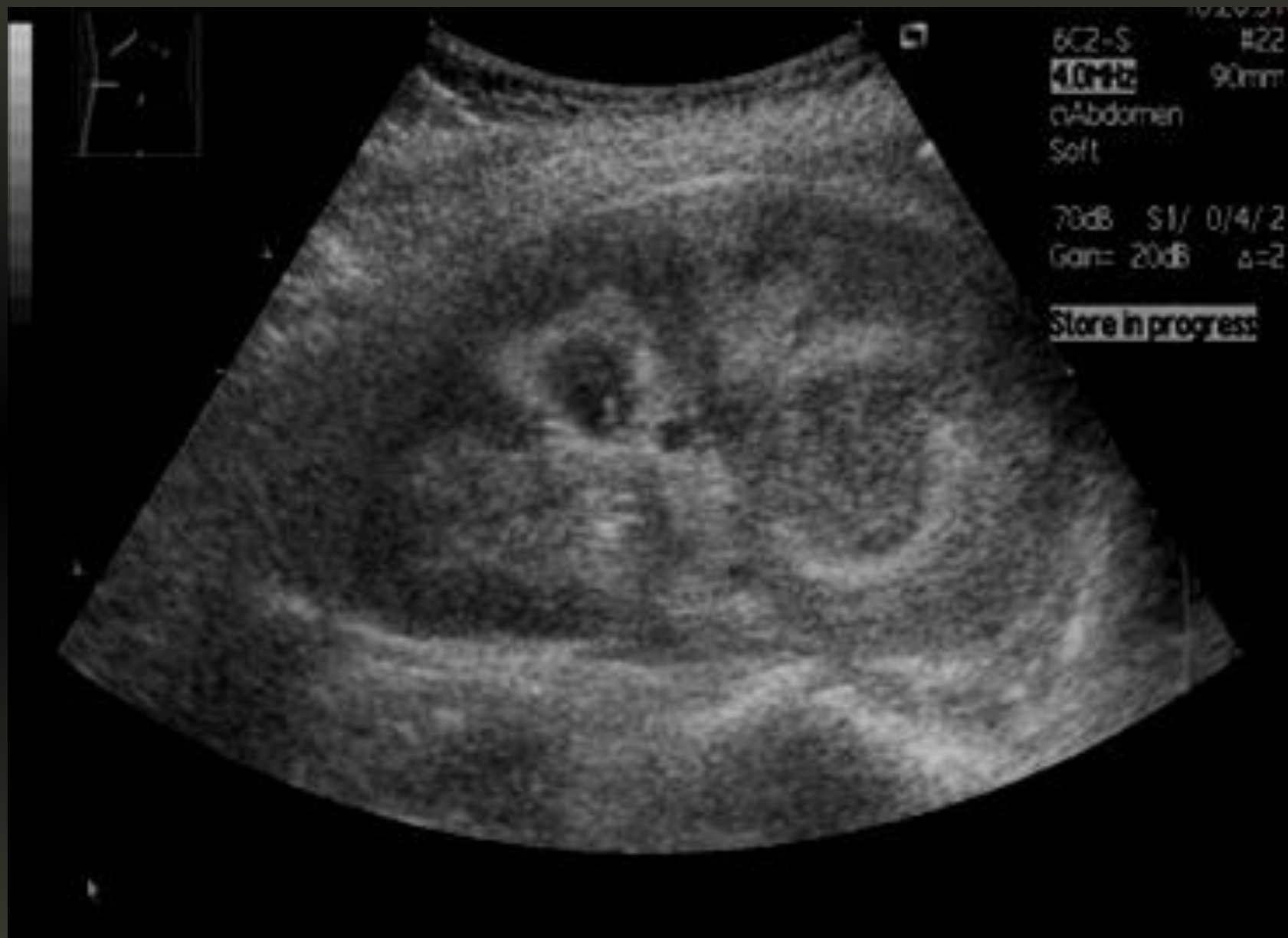# М-классификация



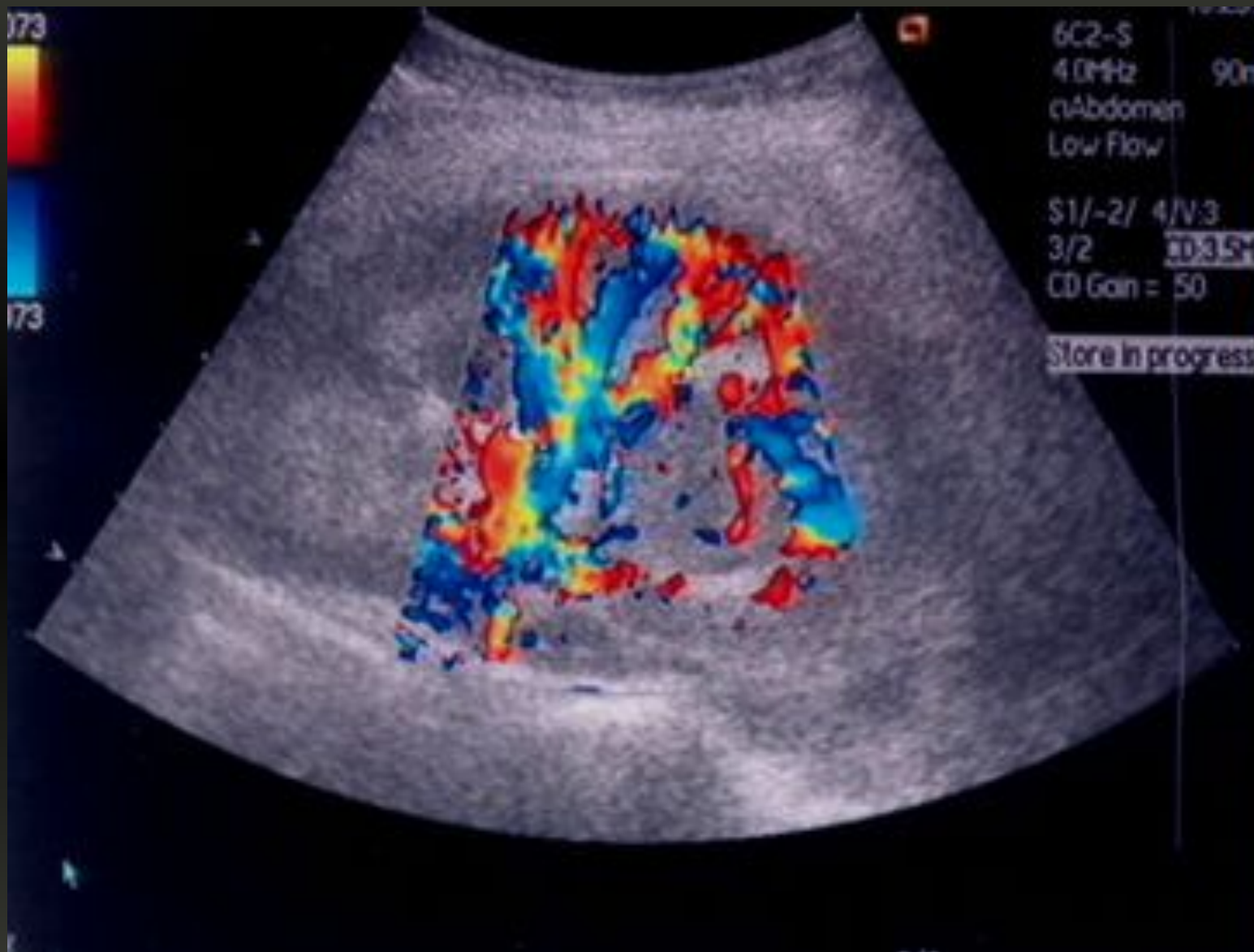- Легкие
- Печень
- Головной мозг
- Кости



# Диагностика:

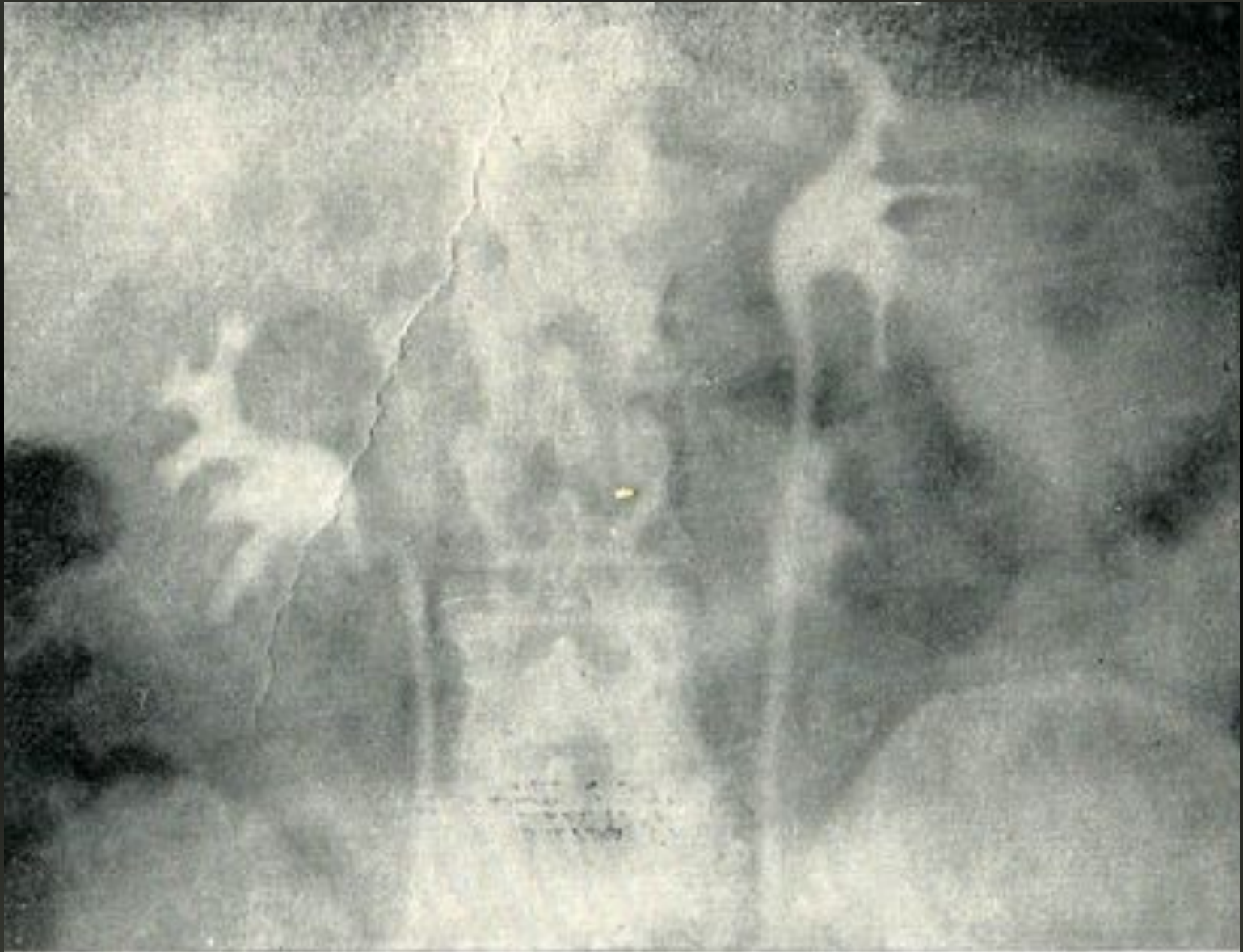


# Диагностика:

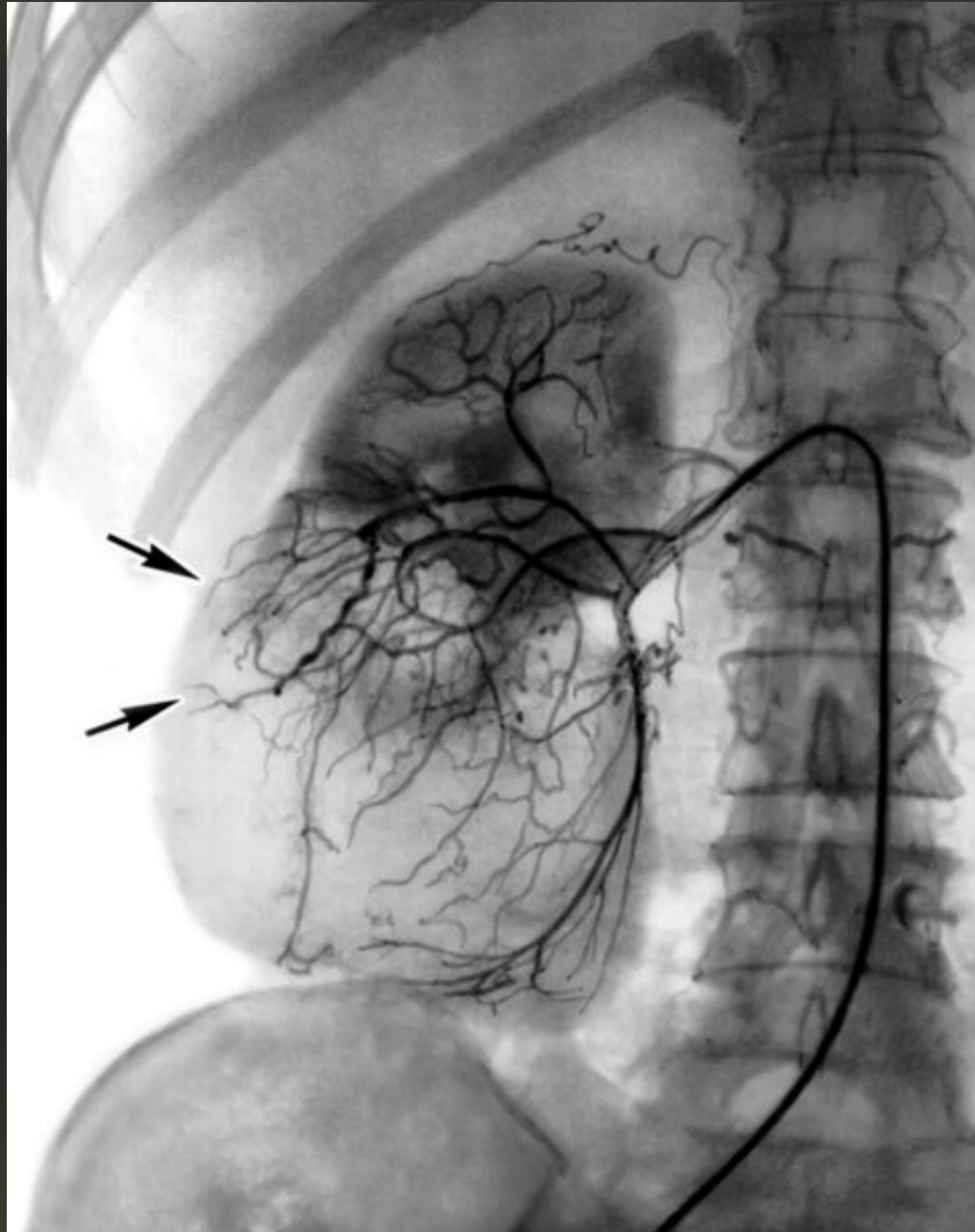




# Диагностика:



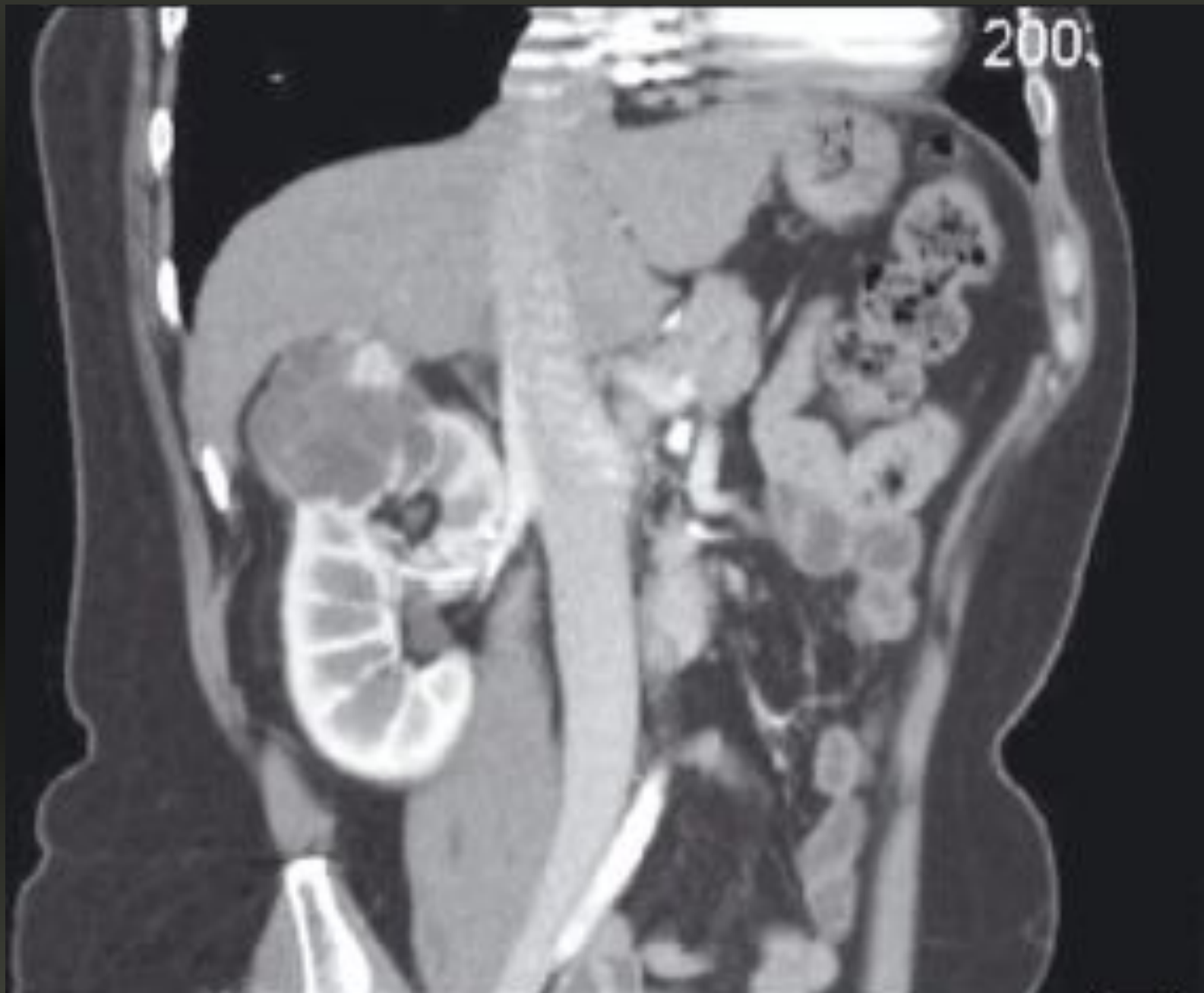# Диагностика:





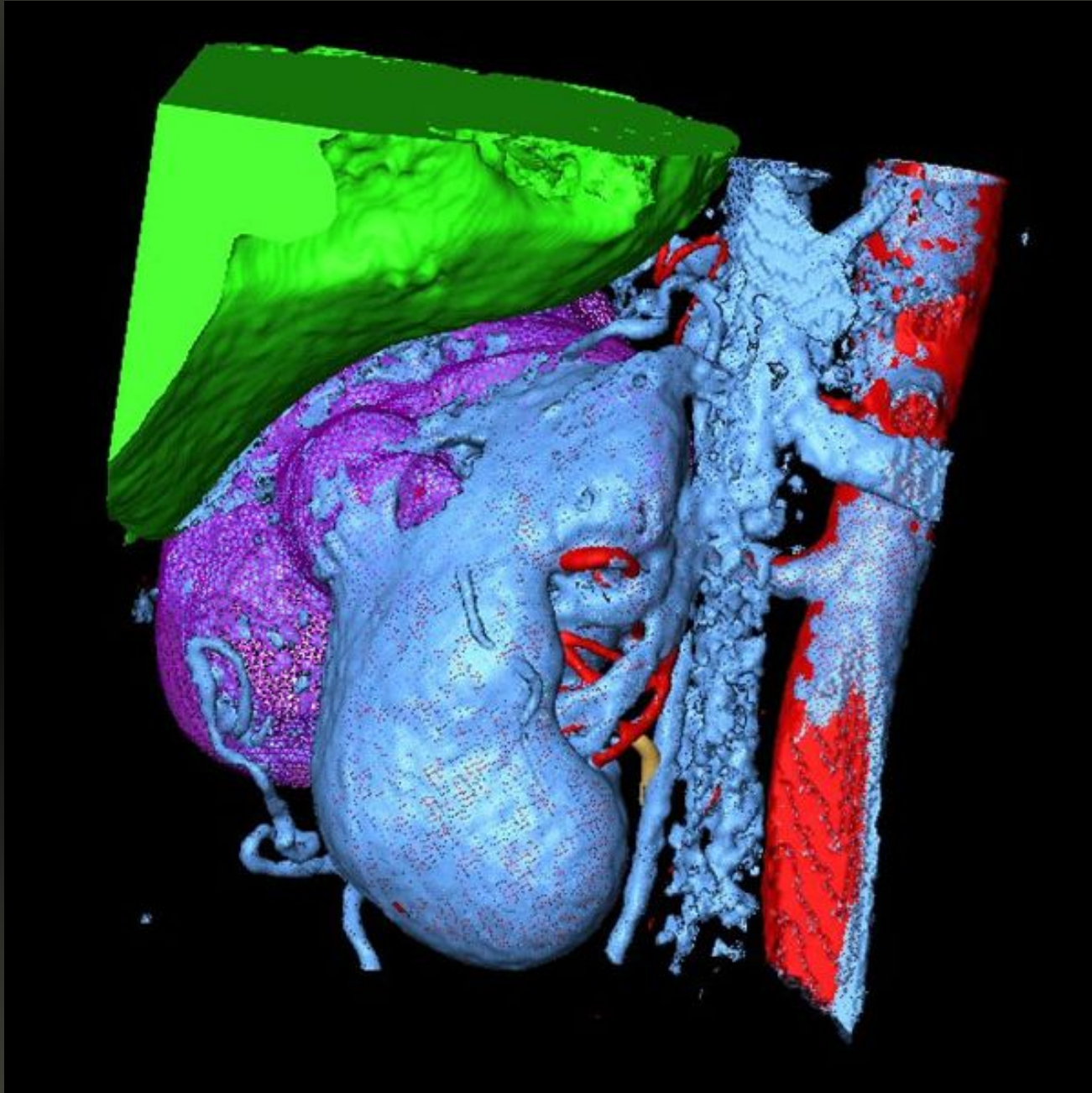


# Диагностика:





# Диагностика:



# Хирургическое лечение:

