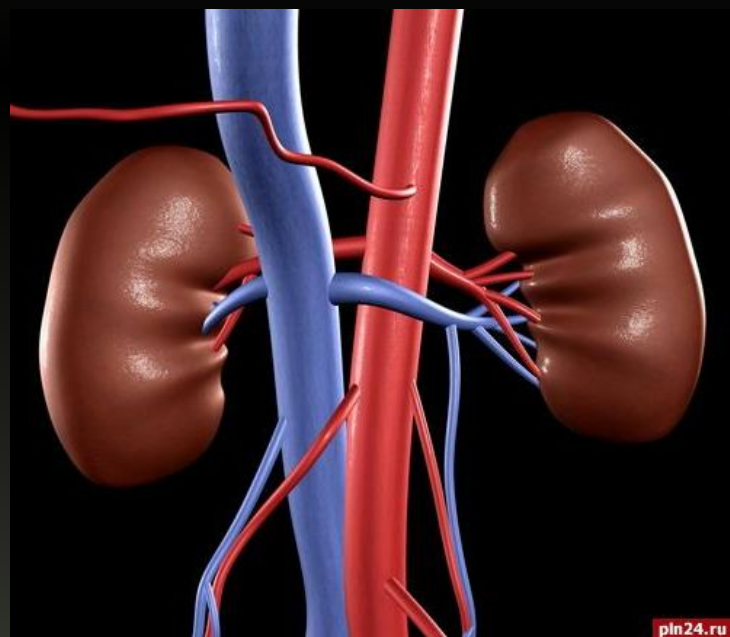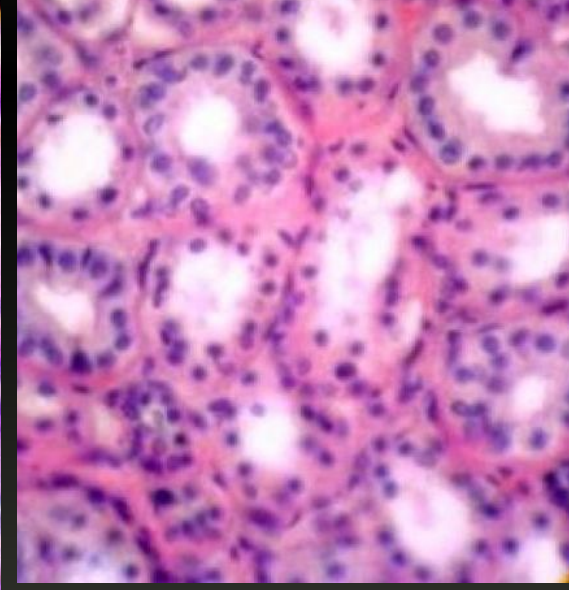
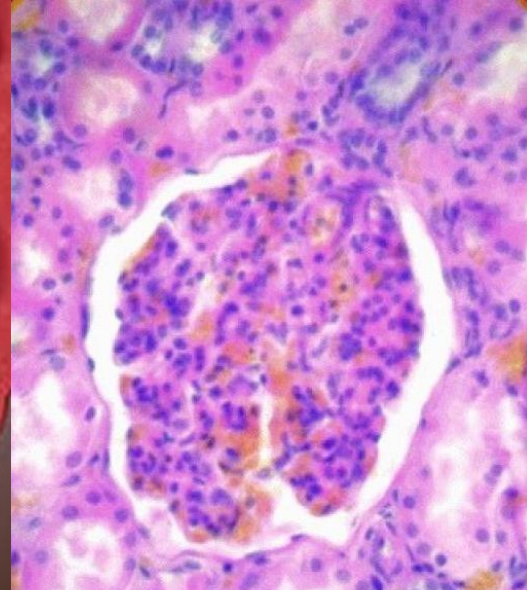
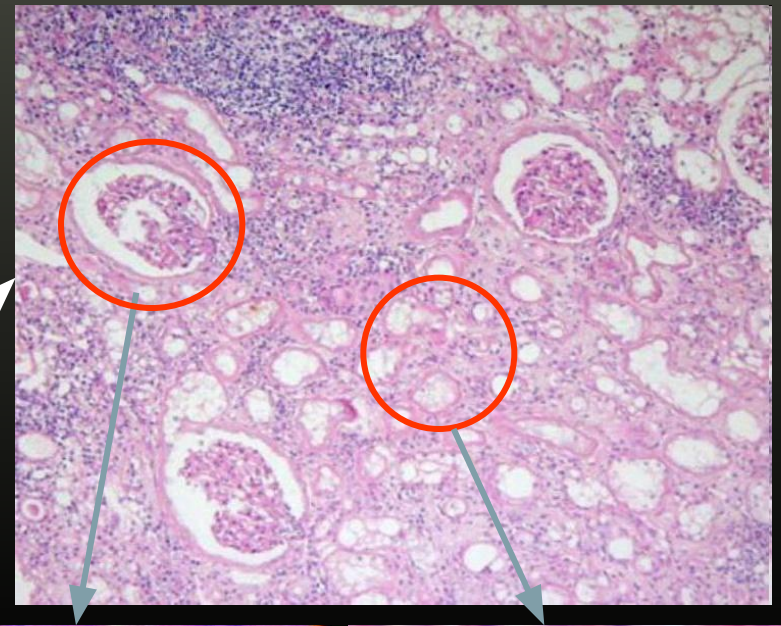
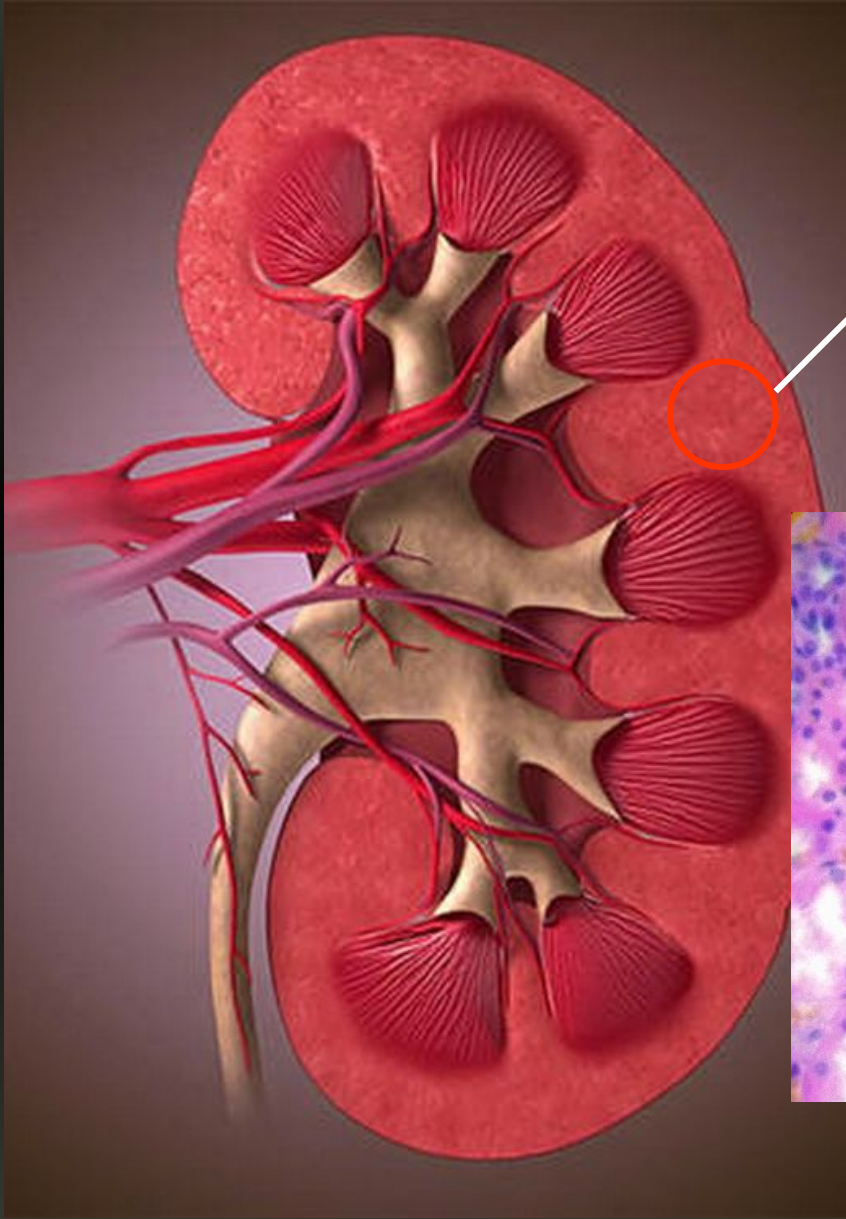


# Опухоли почки



Дисциплина: «Онкология»  
Для: 4 курса спец. «Лечебное дело»,  
4 курсе «Сестринское дело» в/о  
Подготовлено: В.Ю. Малмалаев

# Нормальная почка



# Опухоли почки:

- Аденома

- Саркомы

- Почечно-клеточный рак

- Фибросаркома

- Липосаркома

- Миосаркома

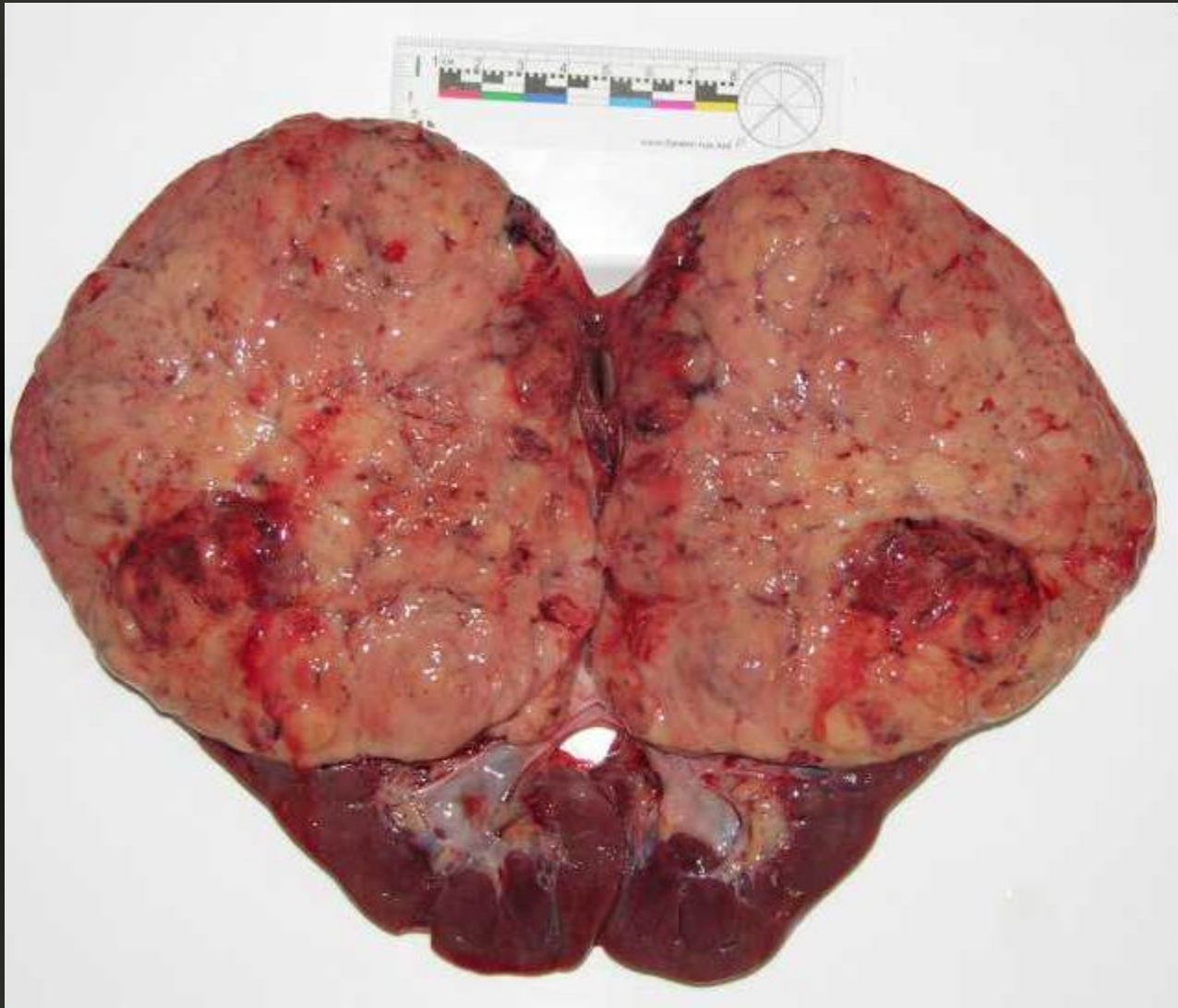
- Альвеолярный

- Солидно-тубулярный

- Веретено-клеточный

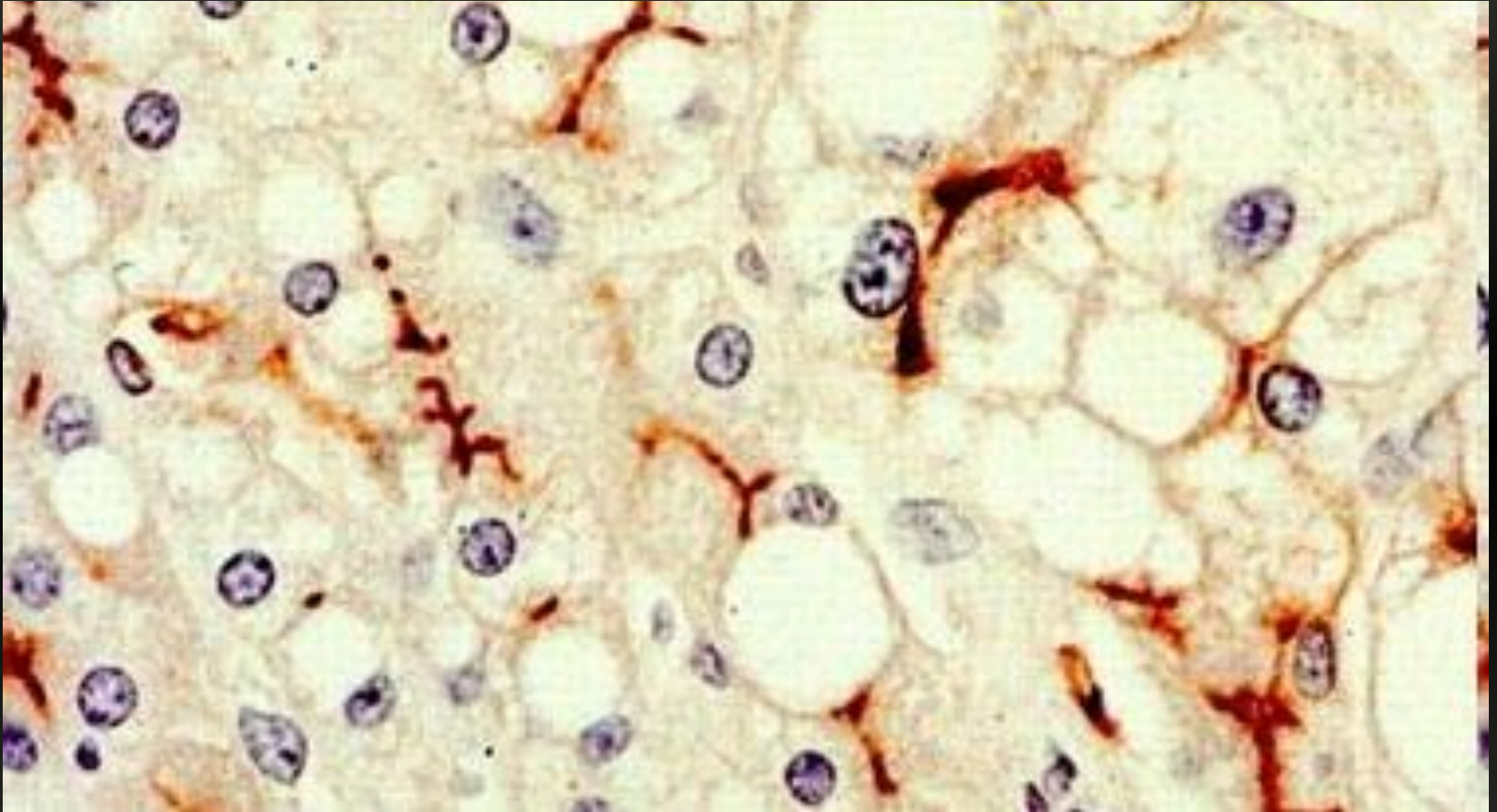
- Саркомоподобный

# Морфология



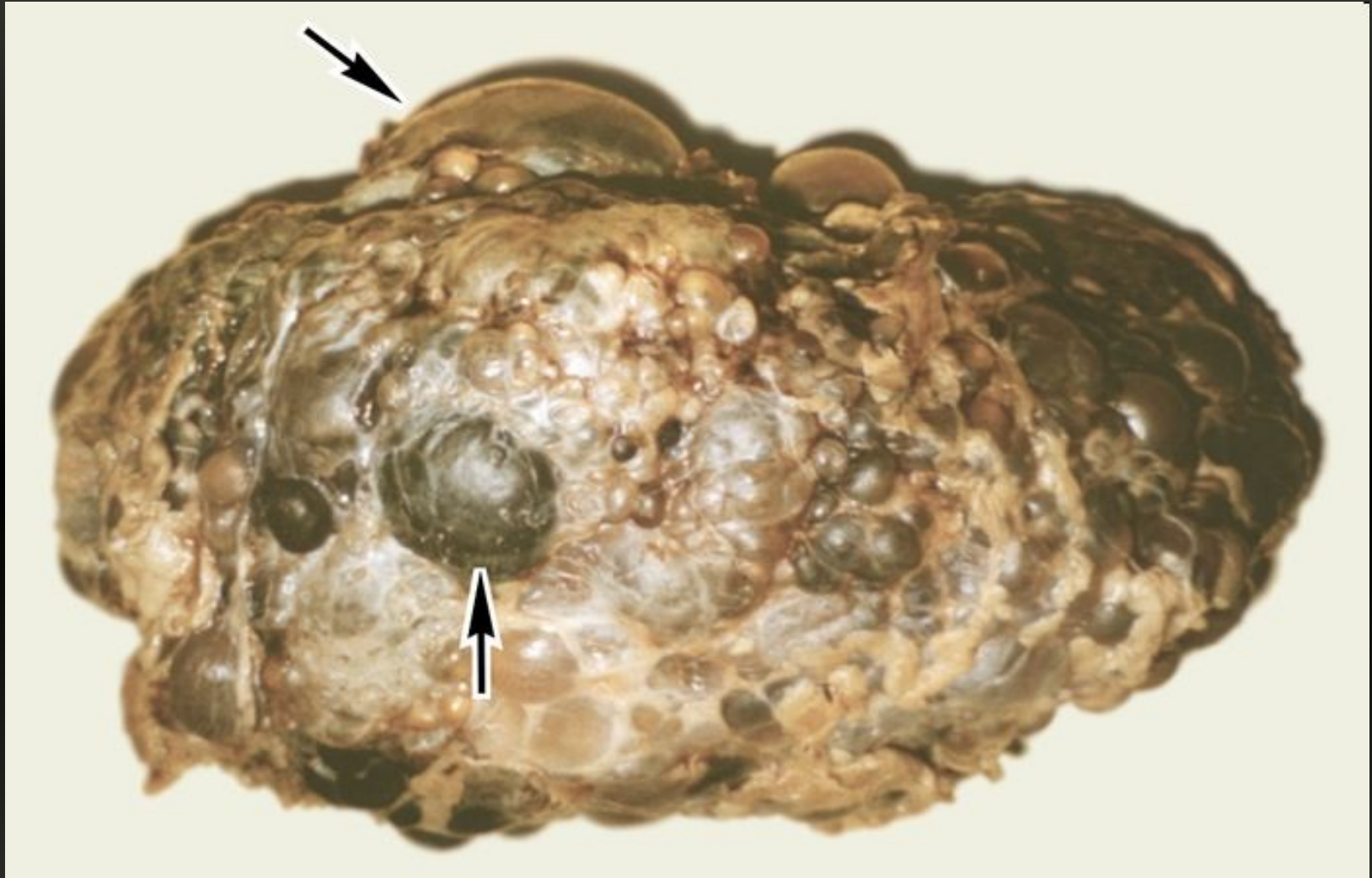
- Аденома почки

# Морфология



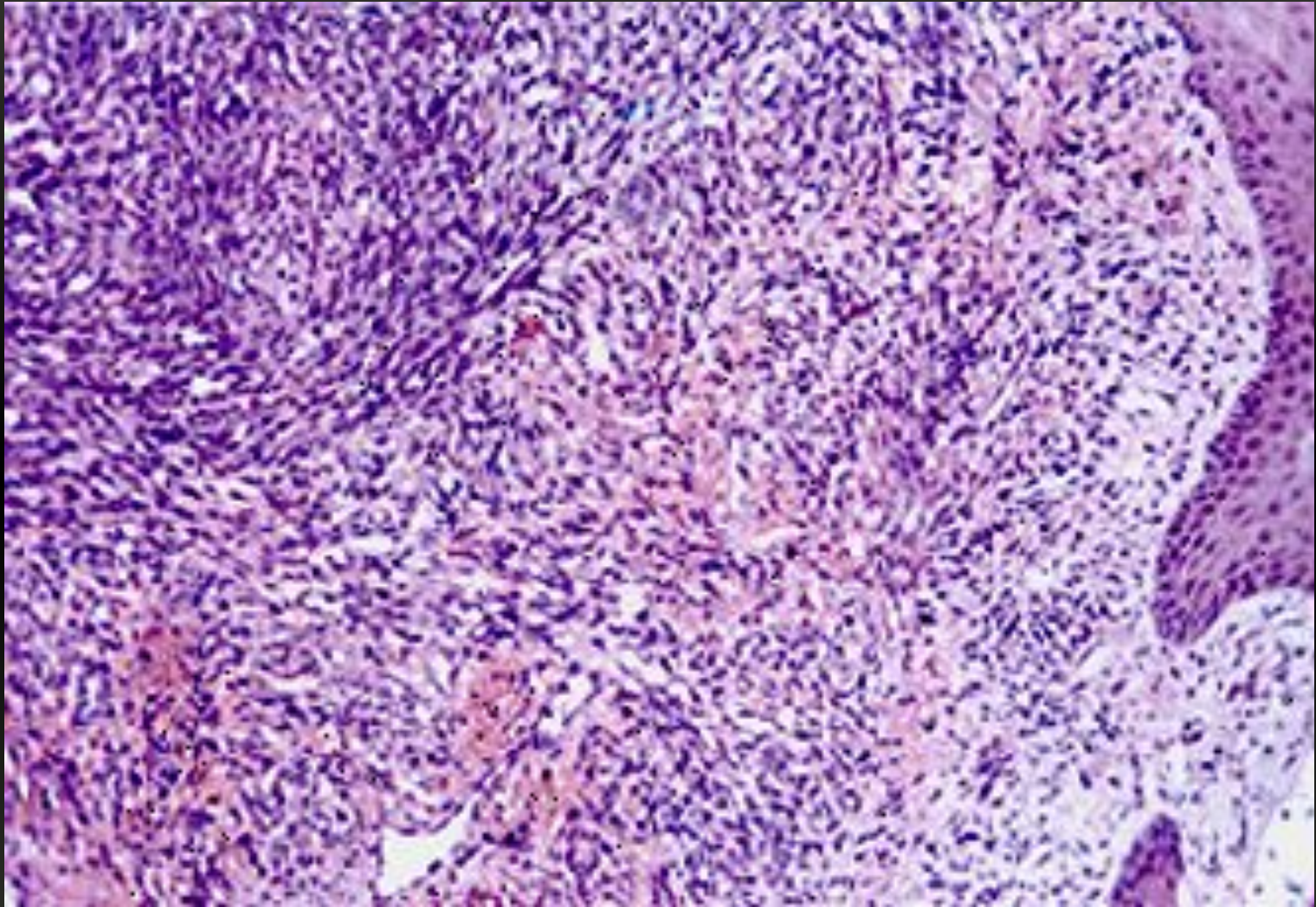
- Аденома почки

# Морфология



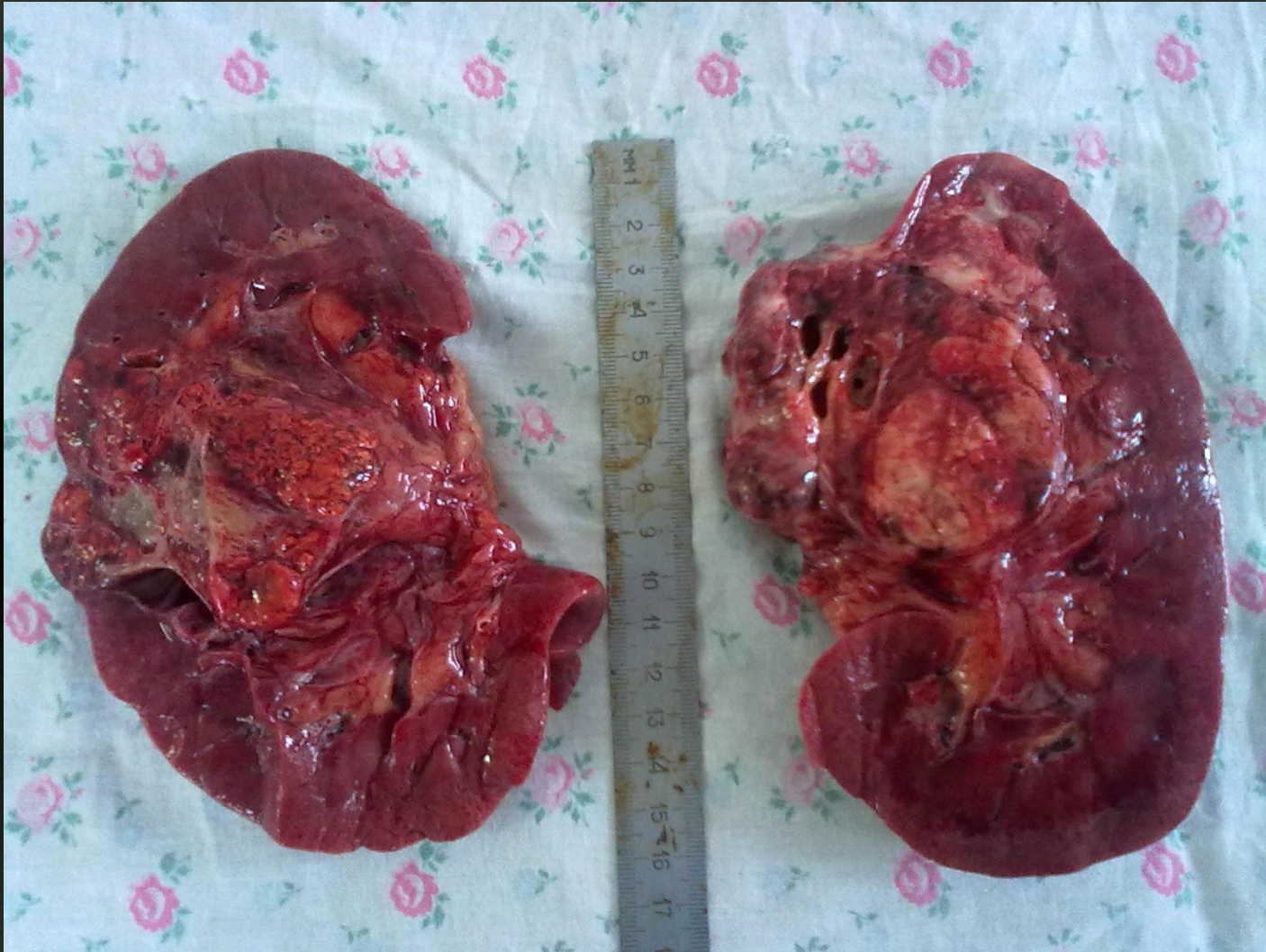
- Саркома почки

# Морфология



- Саркома почки

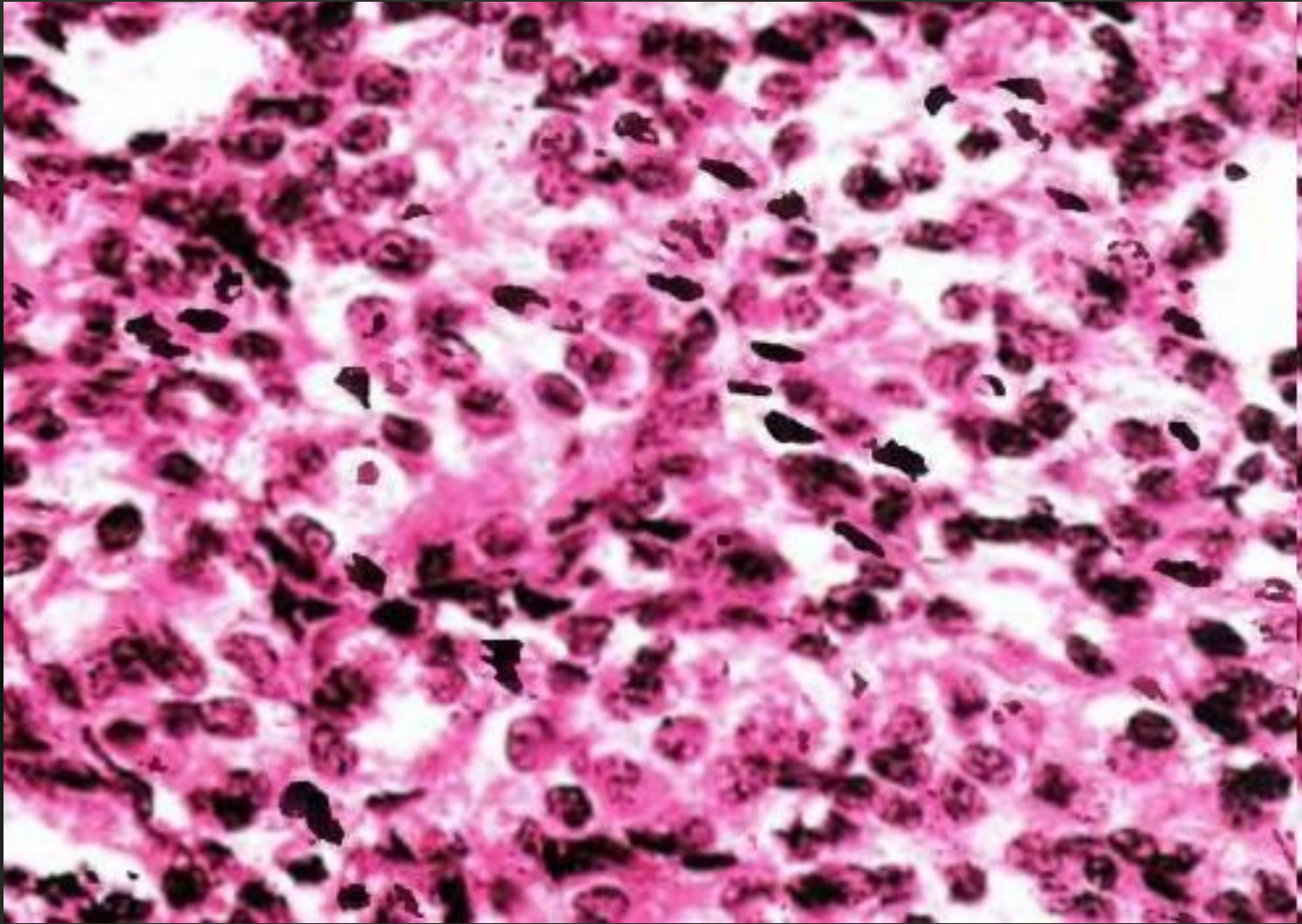
# Морфология



- Почечно-клеточный почки

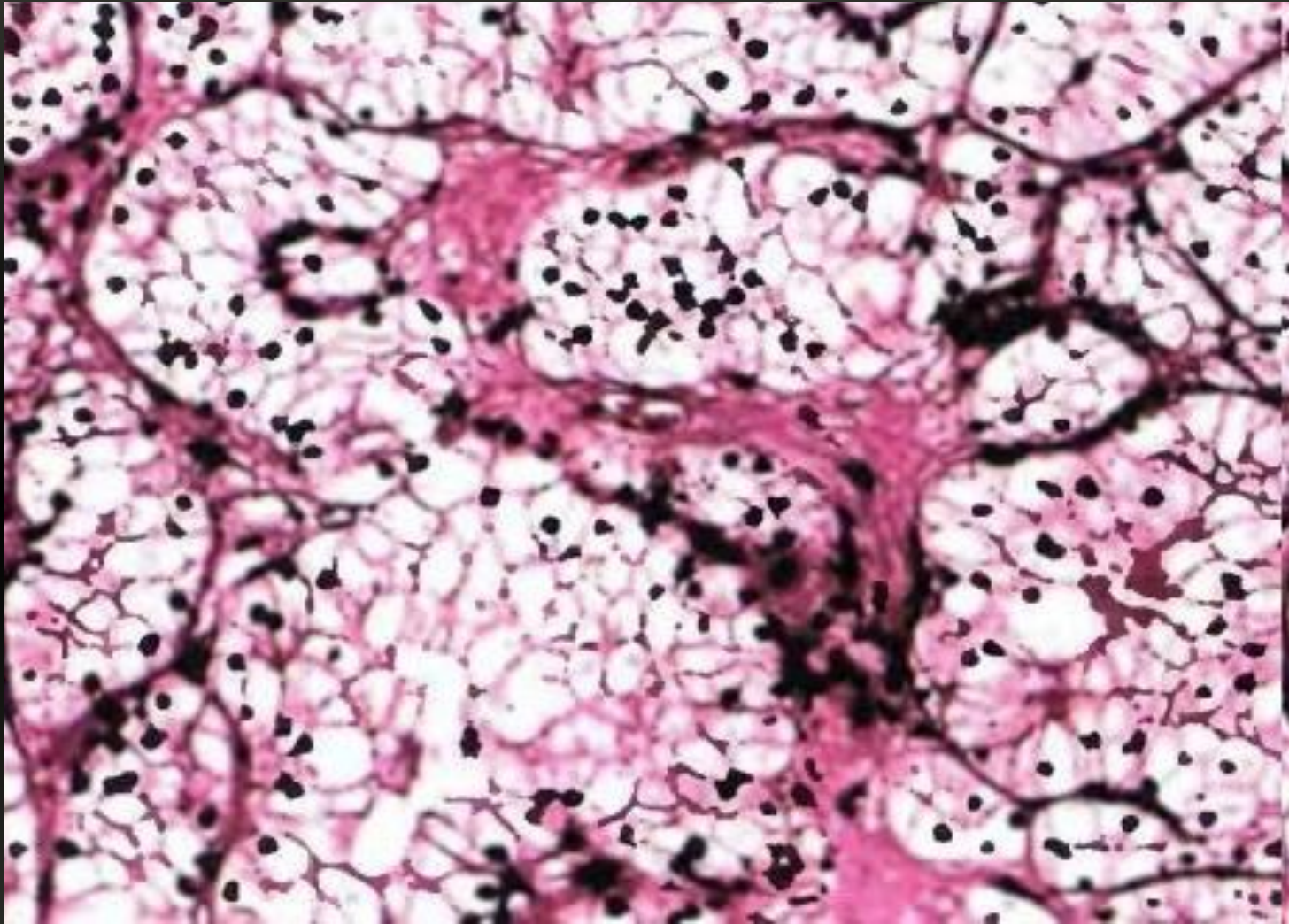


# Морфология



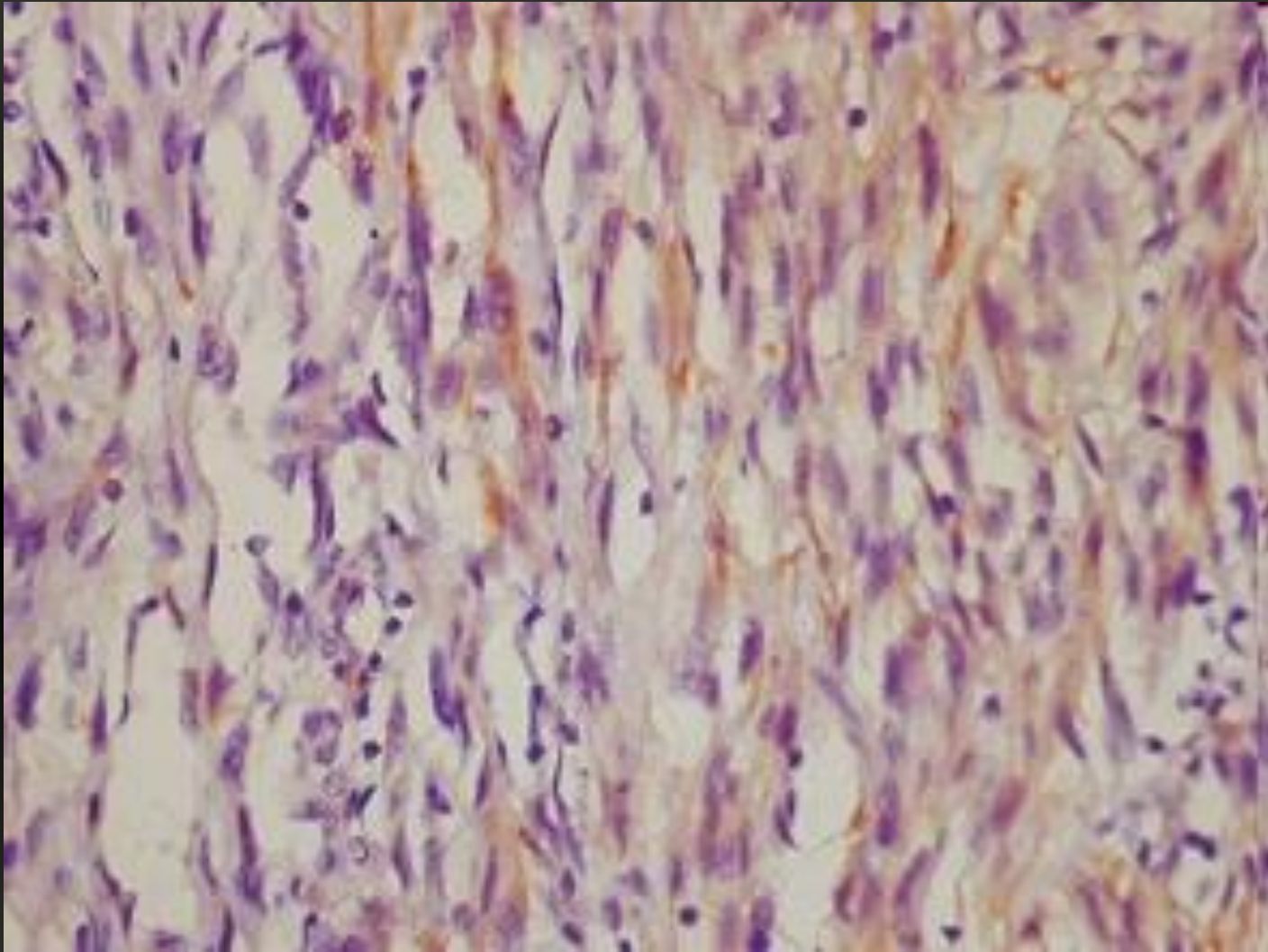
- Папиллярный почки

# Морфология



- Солидно-тубулярный почки

# Морфология



- Веретеноклеточный почки

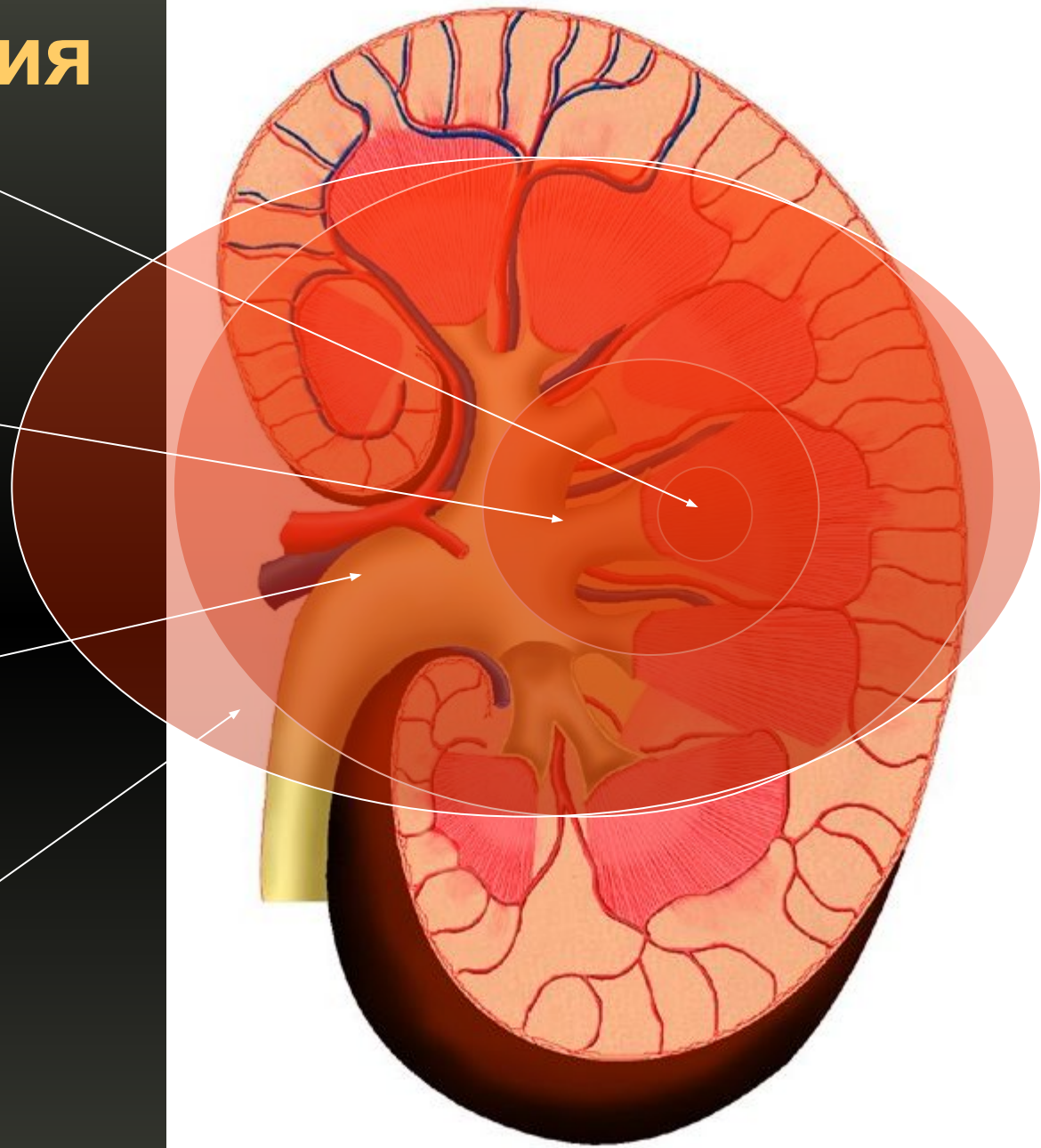
# T-классификация

• T1

• T2

• T3

• T4



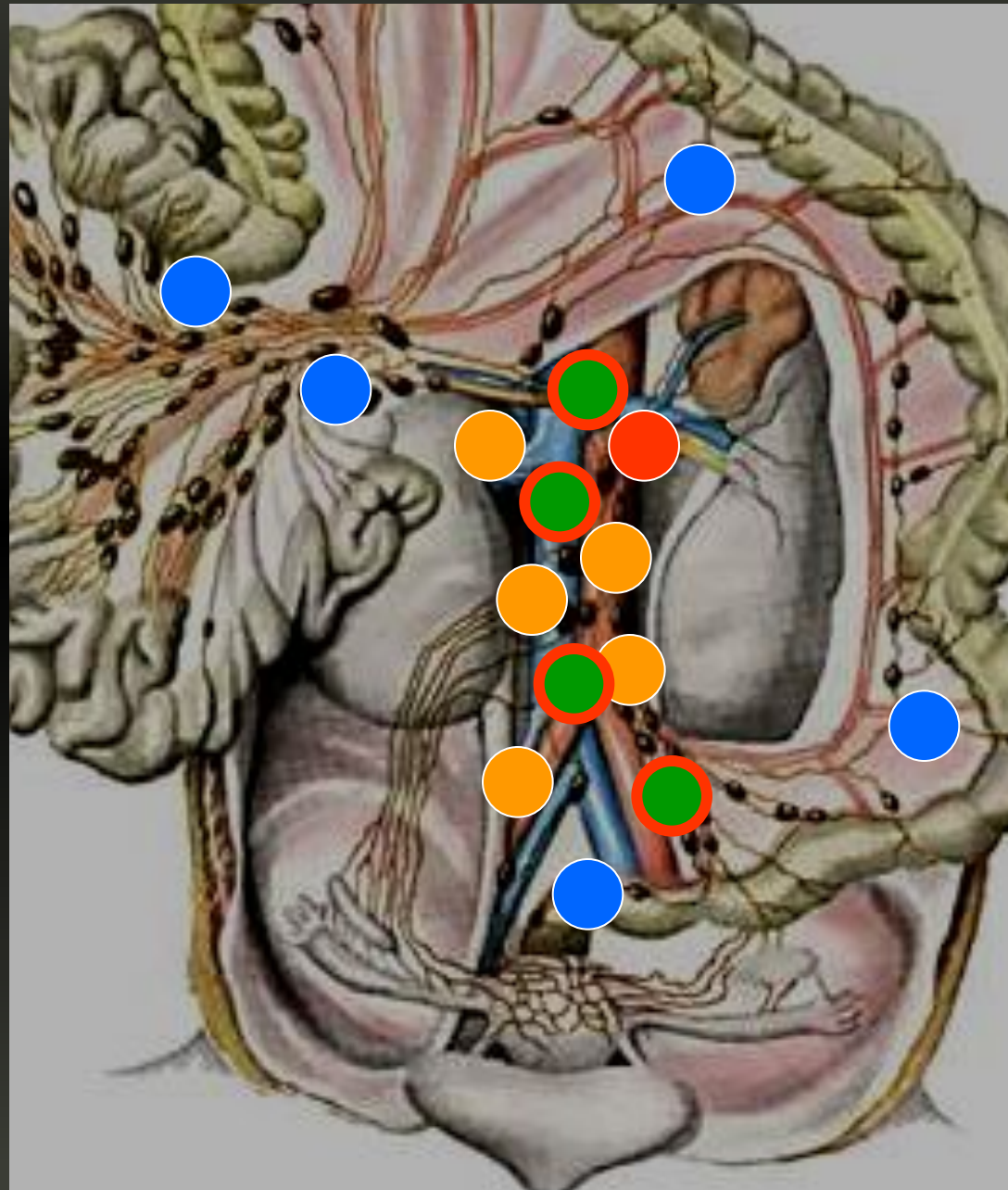
# N-классификация

• N1

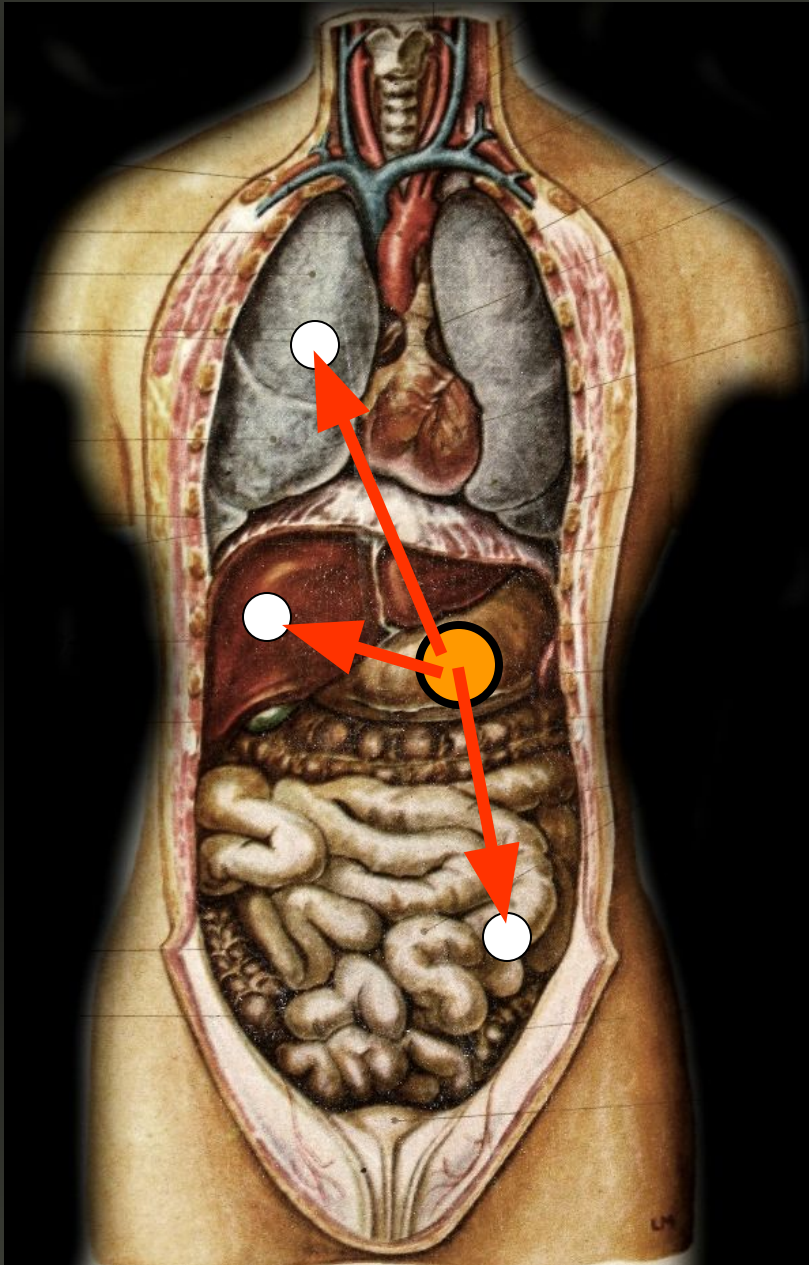
• N2

• N1

• N1

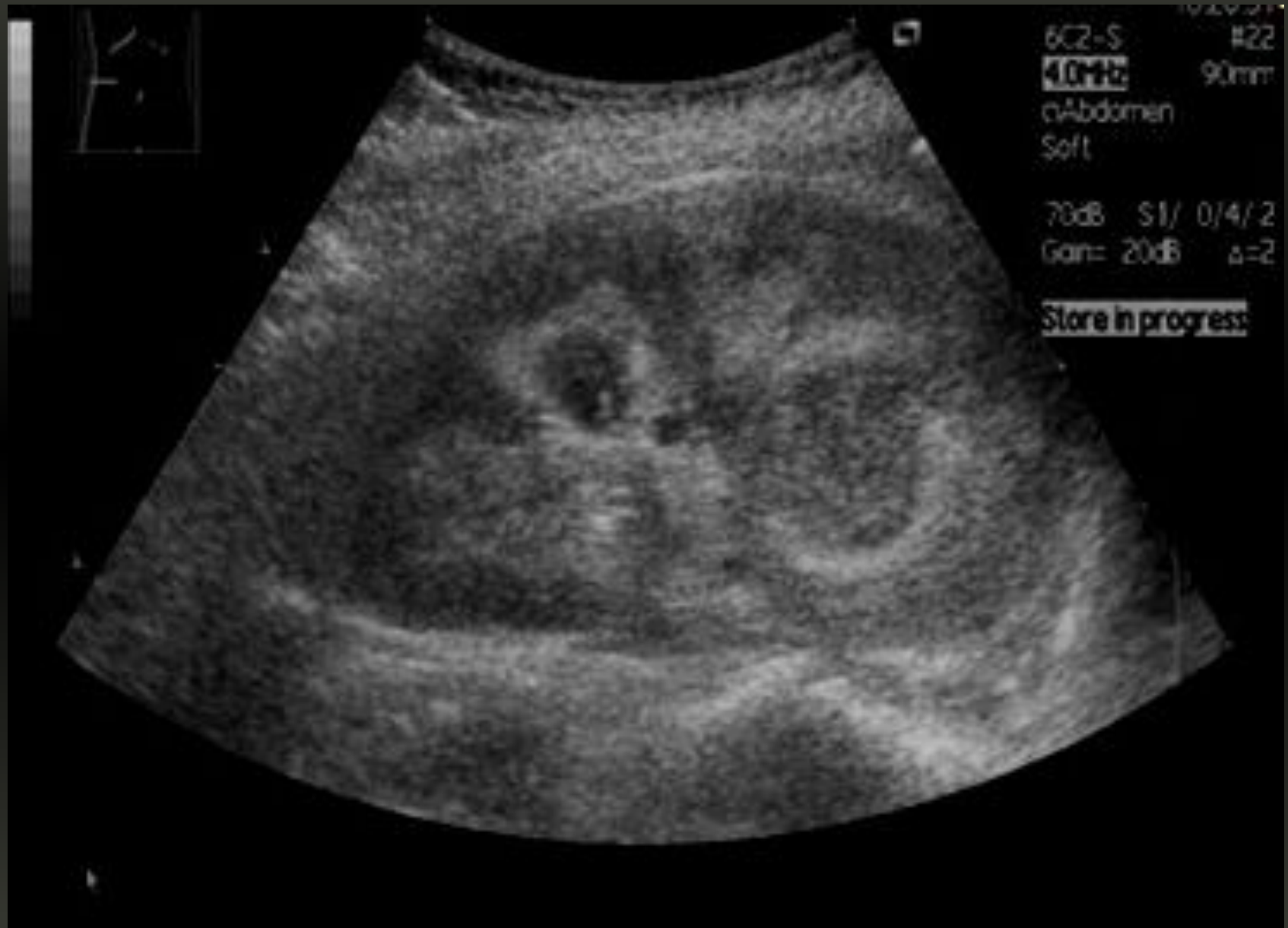

# М-классификация

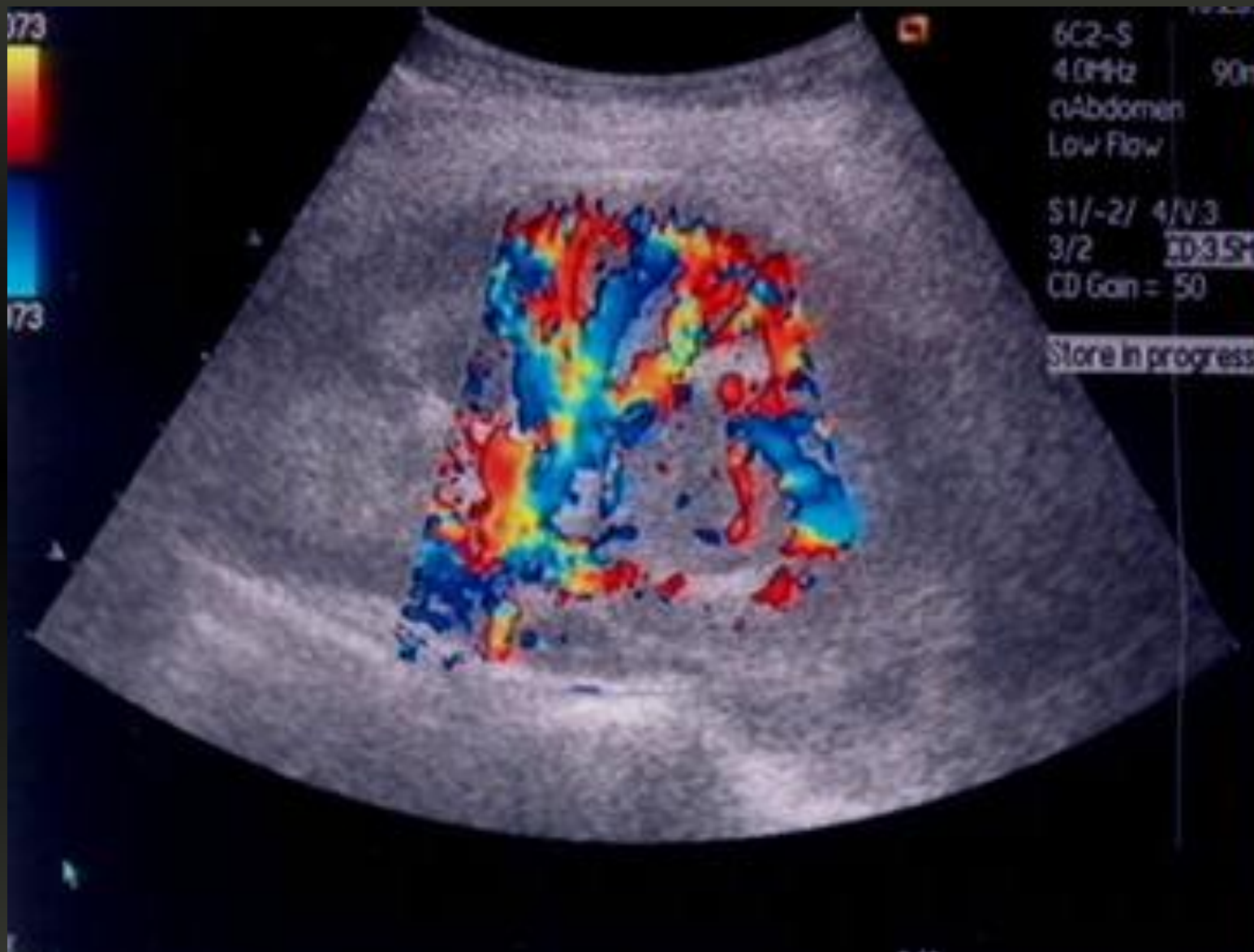

- Легкие
- Печень
- Головной мозг
- Кости

# Диагностика:

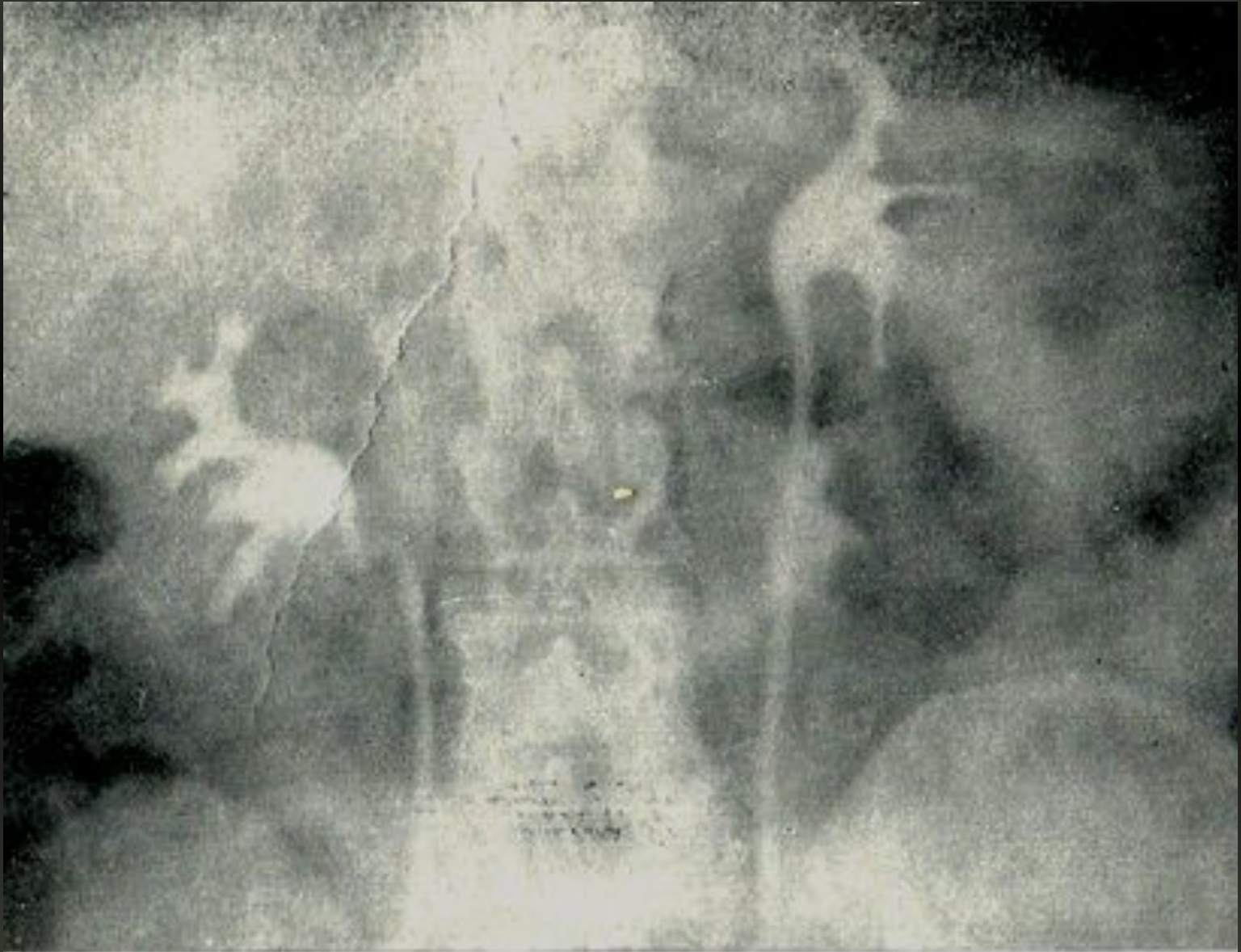

# Диагностика:

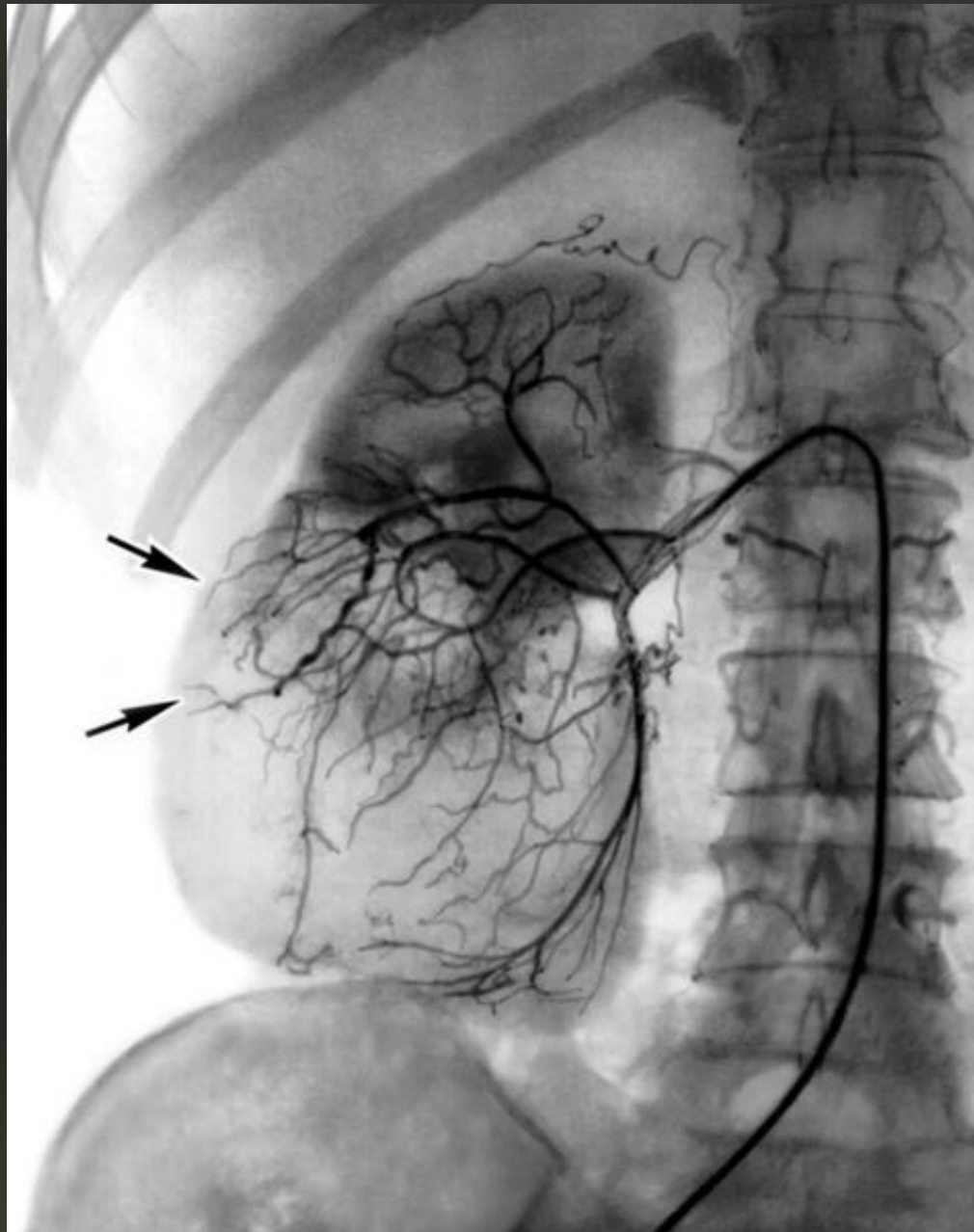




# Диагностика:

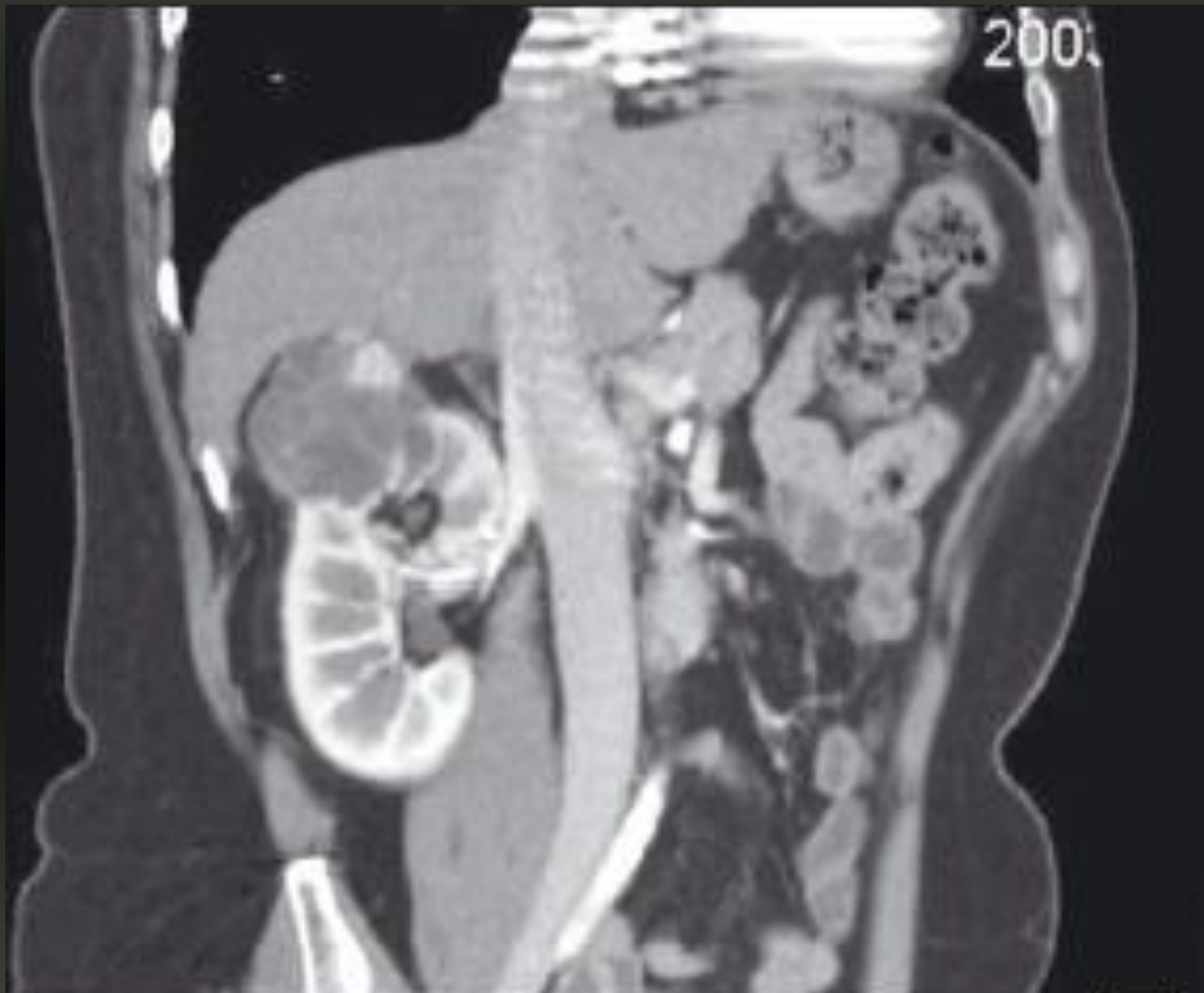

# Диагностика:

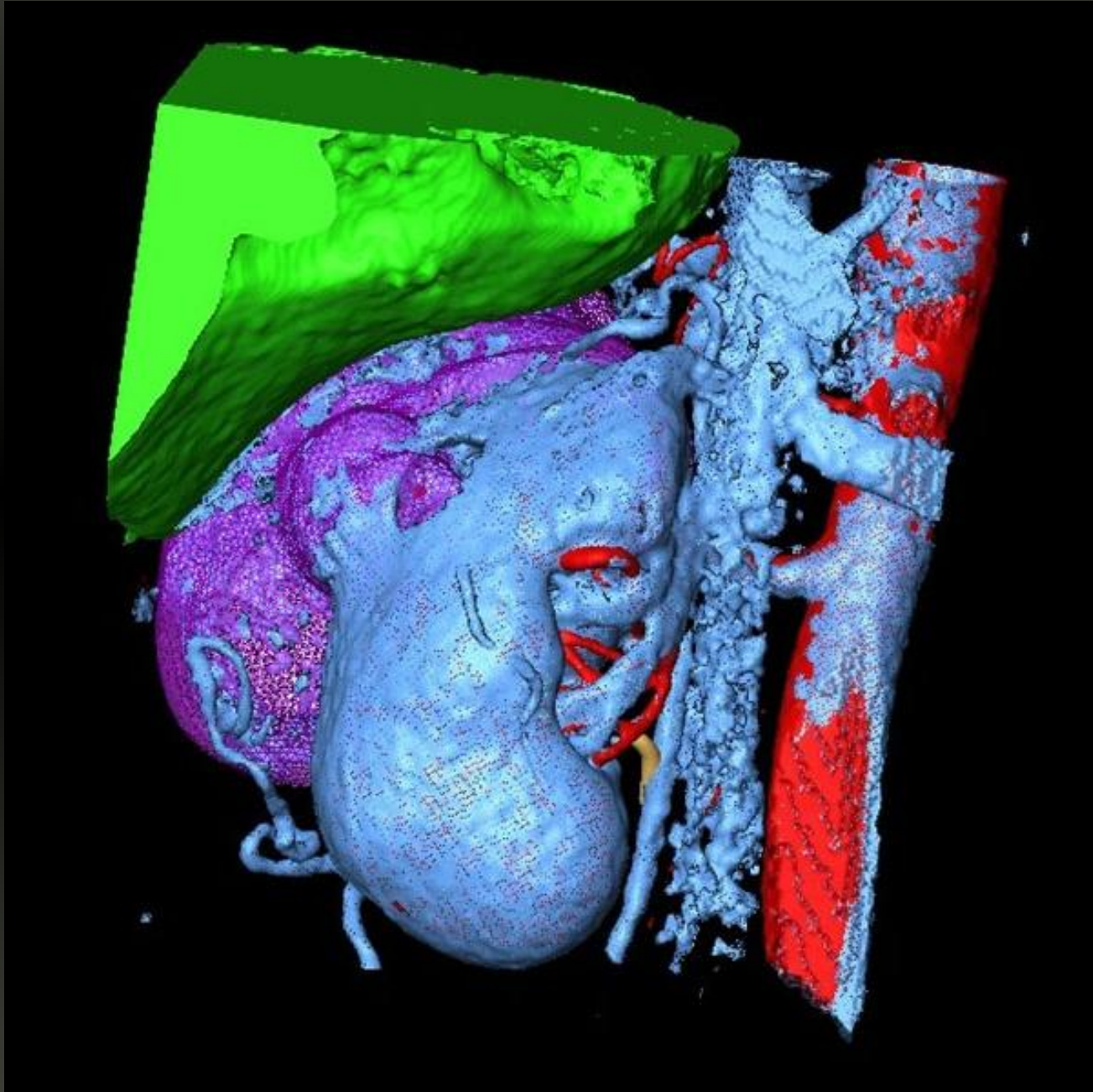




# Диагностика:



# Диагностика:



# Хирургическое лечение:

