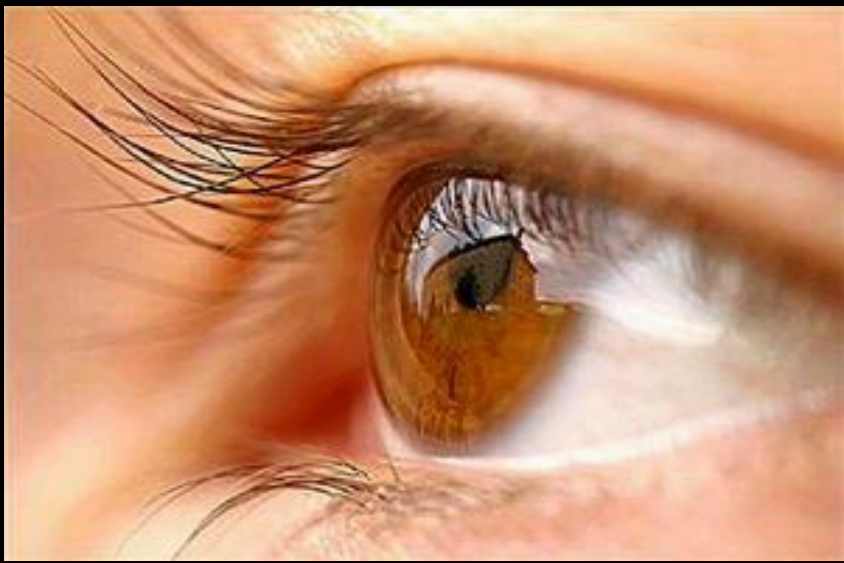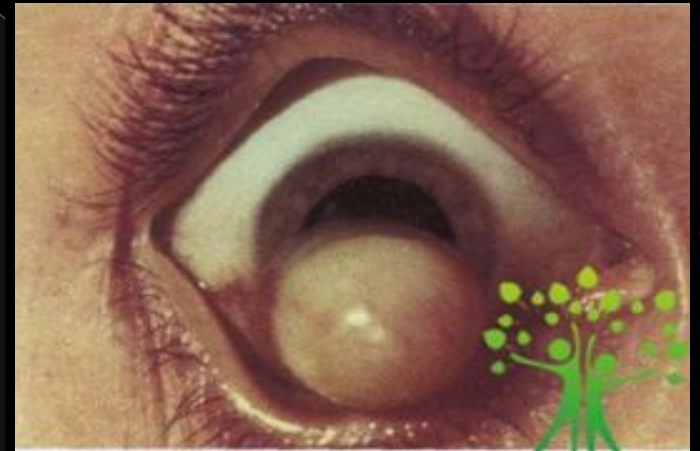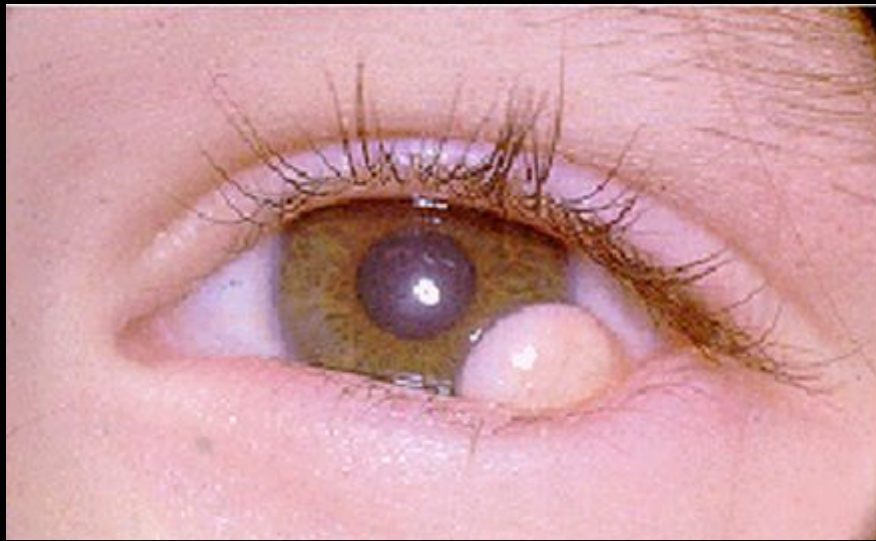


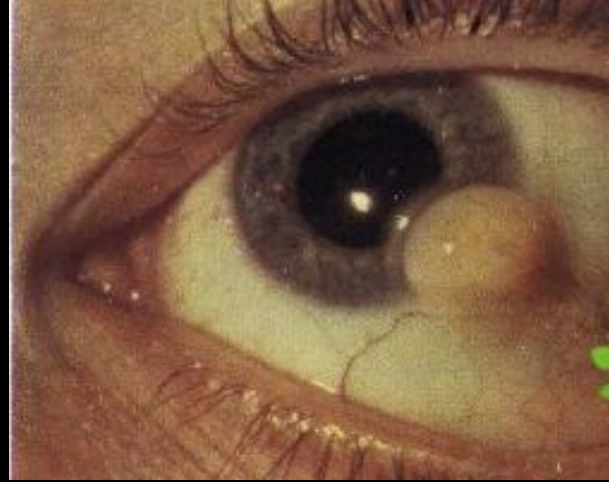ОПУХОЛИ РОГОВИЦЫ



Выполнил: к/о Юрьева А. С.

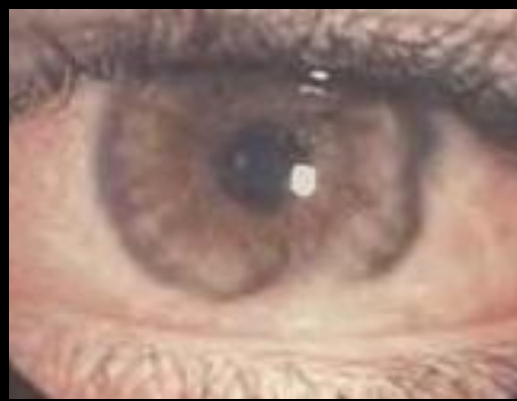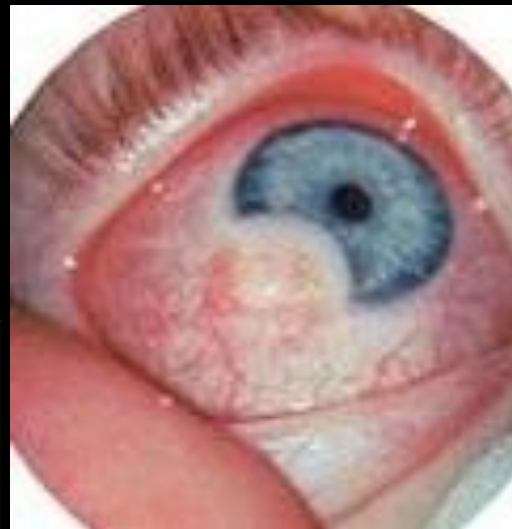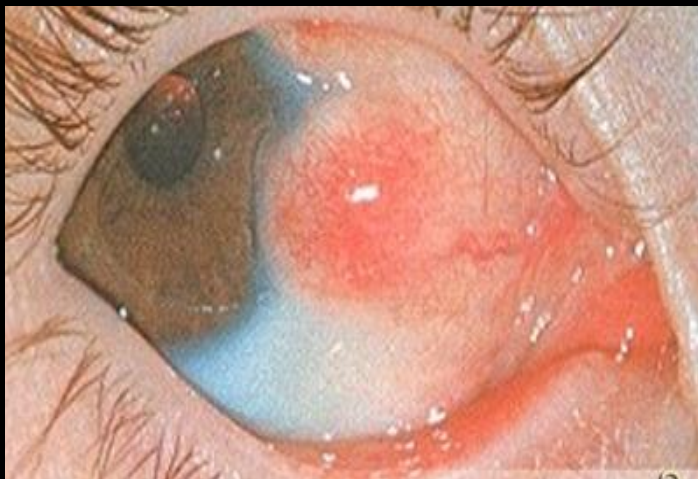ДЕРМОИД



- Это образование беловато- желтого цвета, с четкими границами, диаметром от **2** до **10** мм, возвышающееся над поверхностью роговицы. Чаще расположено вблизи наружного или нижненаружного лимба. При такой локализации опухоль рано распространяется на роговицу и может прорасти до ее глубоких слоев. К новообразованию подходят расширенные сосуды. Поверхность дермоида на роговице гладкая, блестящая, белого цвета.

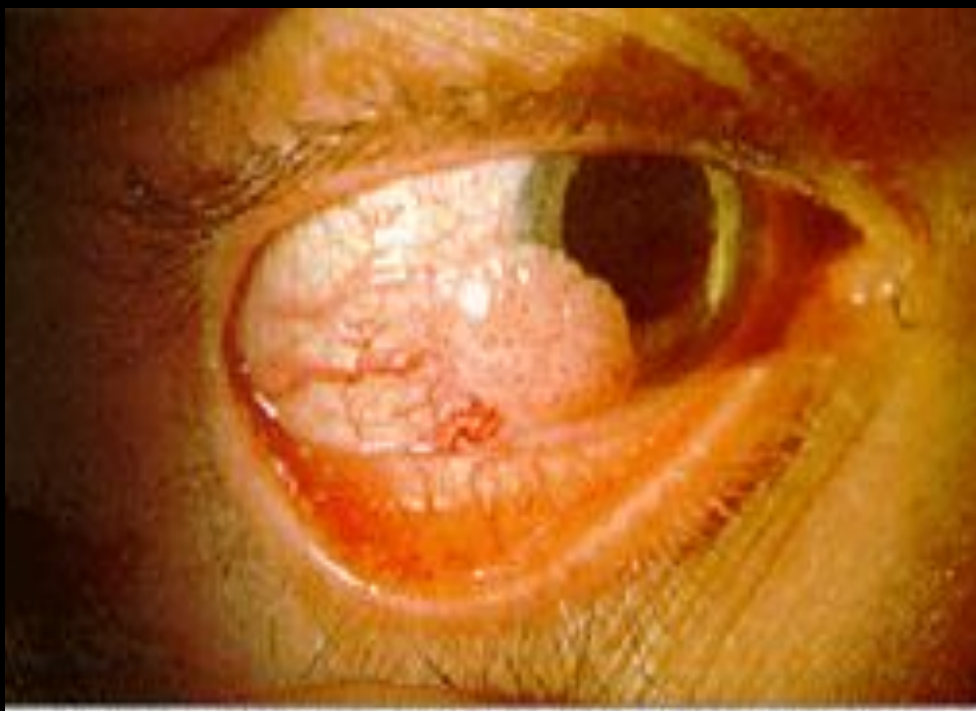- Свое название дермоид получил за схожее с кожными покровами строение. Основные его структурные элементы — чешуйчатый эпителий, пушковые волосы, волосяные фолликулы, потовые и жировые железы — бывают иногда видны за щелевой лампой. Опухоль, как правило, прорастает переднюю пограничную пластинку (боулинову мембрану) и внедряется в подлежащую строму. В неизменной роговице на границе с дермоидом иногда видна желтая полоска жировых отложений. Острота зрения снижена за счет перекрытия опухолью оптического центра глаза.
- Лечение хирургическое.

Липодермоид.



- Распологается близ лимба, имеет чаще всего округлую (овальную) форму и разные размеры (2-4мм), возвышающийся над поверхностью роговицы и лимба, имеет отчетливые ровные контуры, цвет белесовато-желтоватый, поверхность покрыта мелкими единичными волосками, на ощупь плотные и несжимаемые, имеют хорошую подвижность, легко смещается при пальпации. Состоит преимущественно из жировой ткани и исходит обычно из конъюнктивы. Иногда удается проследить его распространение внутрь орбиты, по ходу прямой мышцы глаза. При биомикроскопии отчетливо видны составляющие его структуры жировые ячейки. В зависимости от локализации могут вызывать неправильный астигматизм и понижение зрения. Лечение – хирургическое удаление и при необходимости частичная кератопластика.

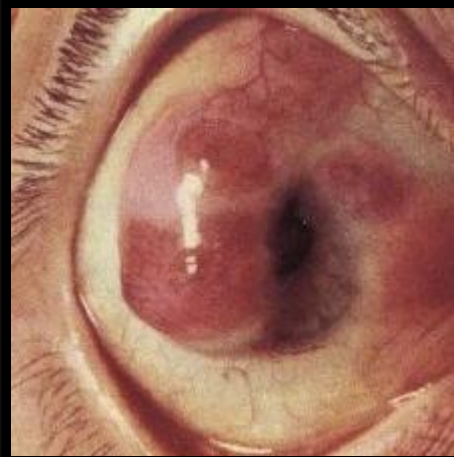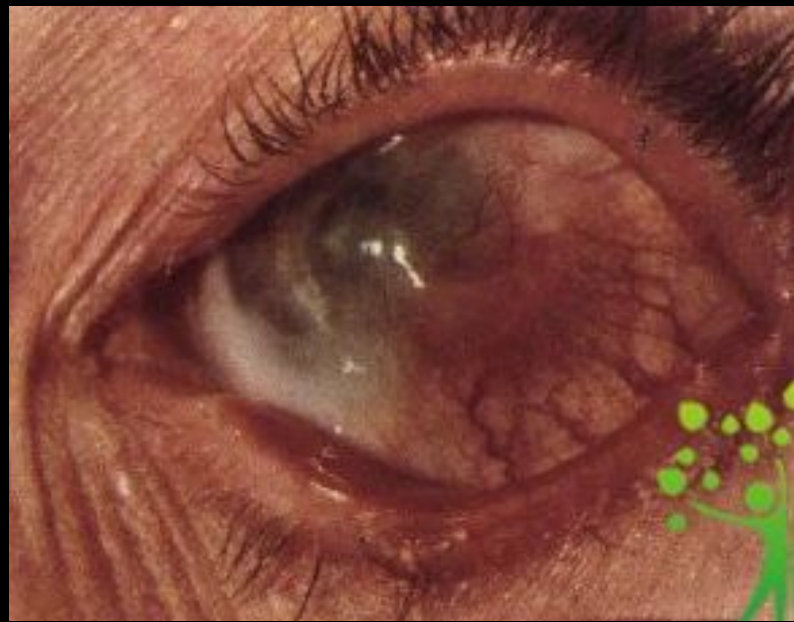ПАПИЛЛОМА



- Папиллома (первый тип) имеет вид плоской или сидящей на ножке бледно-розовой или красноватой опухоли, состоящей из сосочков, в центре которых расположены сосудистые петли. В виде множественных узелков сочетается с папилломами в других областях и отдельными узлами, которые расположены у лимба. Папиллома может покрыть всю роговицу, давая картину папилломатоза. Рост ее безболезненный, медленный. Такие папилломы могут спонтанно регрессировать. Учитывая многофокусность поражения, их хирургическое лечение чаще неэффективно; показано лазерное испарение или аппликации 0,04 % раствора митомицина С на зону поражения.

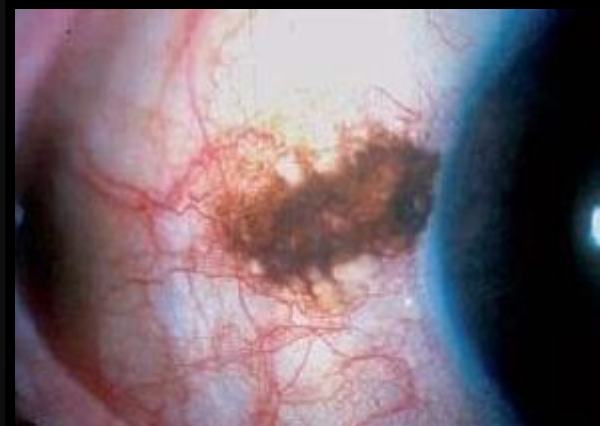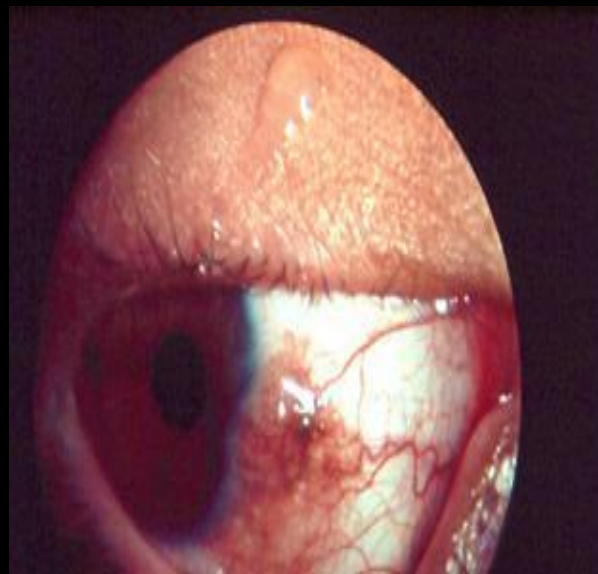
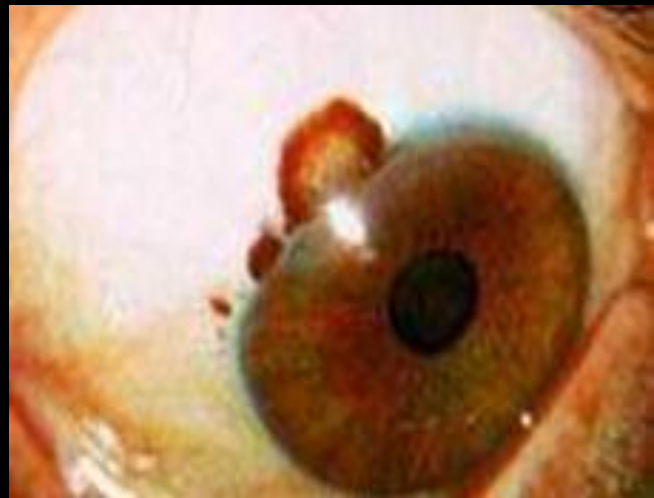
- У старших пациентов ороговевающая папиллома (второй тип), как правило, локализуется вблизи лимба в виде одиночного неподвижного образования серовато-белого цвета. Поверхность его шероховатая, дольки плохо различимы. При такой локализации папиллома распространяется на роговицу, где имеет вид полупрозрачного образования с сероватым оттенком. Для ороговевающей папилломы (второй тип) характерна сосочковая гиперплазия эпителия с выраженными явлениями пара- и гиперкератоза. Подобная папиллома подлежит лазерэксцизии, так как описаны случаи ее озлокачествления. При полном удалении опухоли прогноз хороший.

Эпителиома Боуэна



Представляет собой плоскую или слегка выступающую над поверхностью конъюнктивы бляшку с четкими границами серого цвета, при выраженной васкуляризации может иметь красноватый оттенок. Эпителиома Боуэна возникает в эпителии, может проникать в глубокие слои конъюнктивы, но базальная мембрана всегда остается интактной. Распространяясь на роговицу, опухоль не прорастает боуменову мембрану. Лечение хирургическое или комбинированное, включающее обработку опухоли 0,04 % раствором митомицина С за 2-3 дня до операции, иссечение опухоли и обработку операционной раны раствором митомицина С на операционном столе и в последующие 2-3 дня. Эффективна короткодистанционная рентгенотерапия.

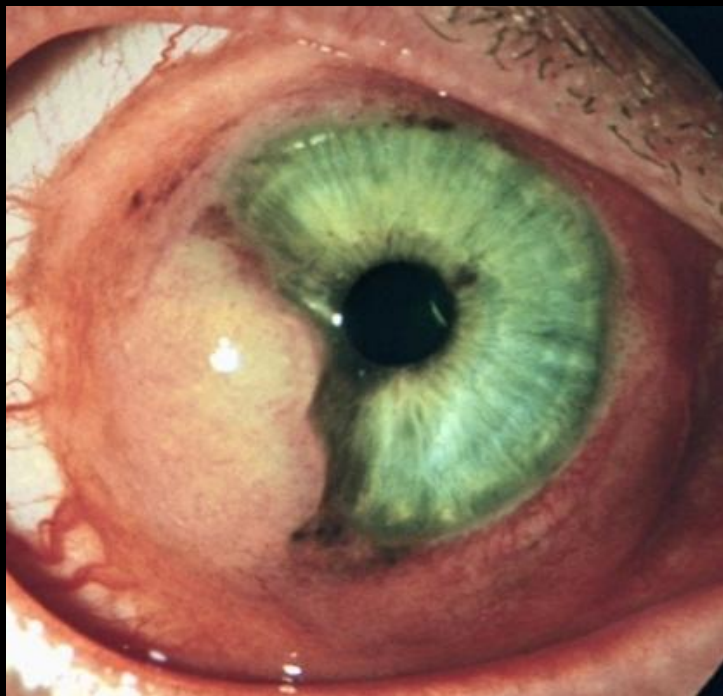
Невус



- Пигментные и беспи́гментные невусы чаще локализируются в конъюнктиве, вблизи лимба, но по мере роста постепенно захватывают лимб и роговицу. Характеризируются желеобразной припухлостью, контуры их расплывчатые и полиморфные. Окраска невуса от светло-желтой или розовой до светло-коричневой с хорошо развитой сосудистой сетью. До $\frac{1}{3}$ стационарных невусов беспи́гментные. В пубертатном возрасте цвет невуса может измениться. Поверхность опухоли гладкая или слегка шероховатая вследствие формирования в ней маленьких светлых кист.

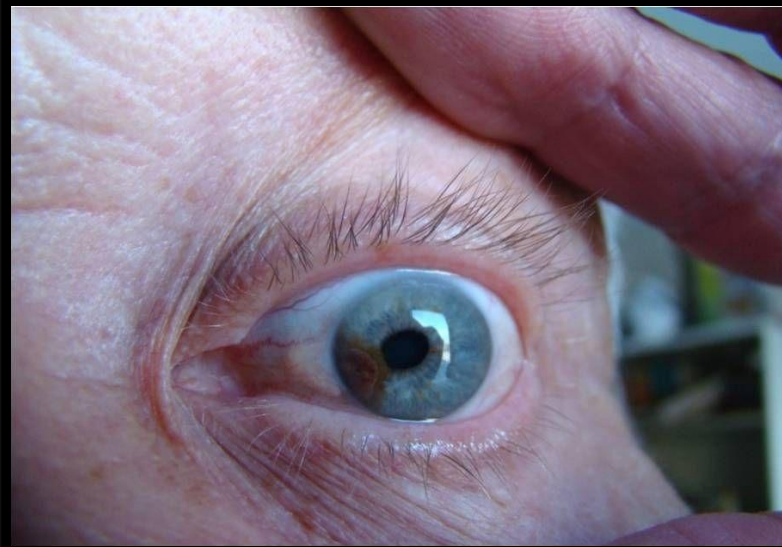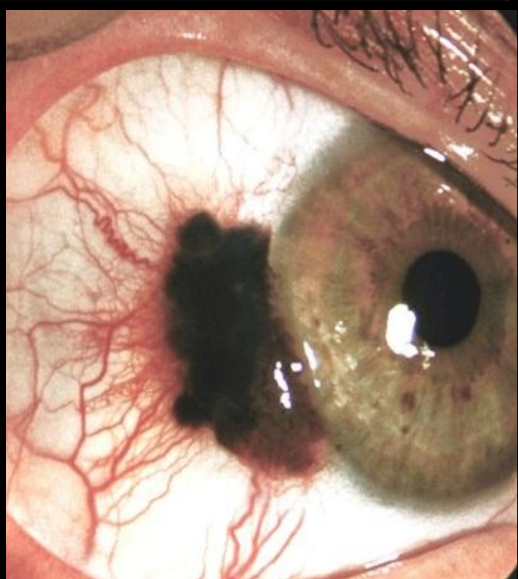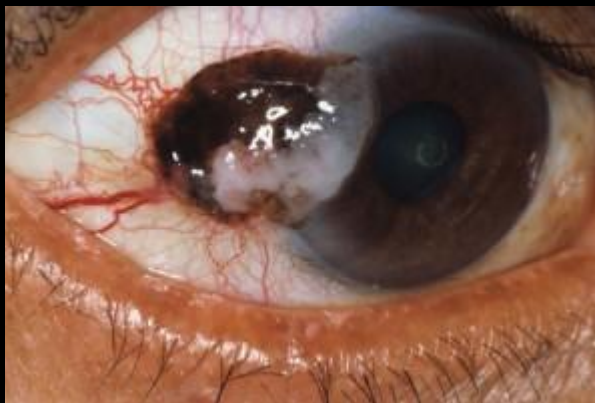- Для прогрессирующего невуса характерны увеличение размеров, изменение окраски. Поверхность невуса выглядит пестрой: наряду с беспигментными или слабо пигментированными участками появляются зоны интенсивной пигментации, границы опухоли становятся менее четкими вследствие распыления пигмента. Скопление пигмента можно наблюдать и вне видимых границ опухоли. Значительно расширяются собственные сосуды опухоли, увеличивается их количество. Наличие триады признаков - усиления пигментации, васкуляризации невуса и нечеткости границ - позволяет дифференцировать истинную прогрессию опухоли от ее увеличения вследствие реактивной гиперплазии эпителия. Ограничение смещаемости невуса по отношению к склере - поздний симптом, свидетельствующий о развитии меланомы. Лечение - иссечение невуса - показано при появлении признаков его роста. Дети с невусами должны находиться под диспансерным наблюдением, если обнаружен рост образования, производится фото-, лазер-, или криокоагуляция.

Чешуйчато-клеточный рак



- Опухоль может иметь вид папилломатозного беловато-розового узла и даже белесоватого птериgiuma в сочетании с элементами воспаления. Границы ее нечеткие, на поверхности в опухолевых сосочках хорошо видны хаотично расположенные нежные собственные сосуды. Опухоль характеризуется достаточно медленным ростом. Агрессивность ее обусловлена инвазией в глубже лежащие ткани, разрушением роговицы, склеры и прорастанием опухолевых масс в полость глаза. Выбор метода лечения определяется локализацией и размерами опухоли. При небольших опухолях, расположенных на лимбе и роговице, выраженный эффект дает инстилляцией митомицина С по специальной схеме в течение 2 нед. Возможна комбинация локального иссечения опухоли с криодеструкцией.

Меланома



- Опухоль чаще всего разрастается на роговицу с лимба или близких частей конъюнктивы. Меланома имеет четкую форму, гладкую, блестящую поверхность, которая чаще всего окрашена. Сначала возникают плоские желтовато-розовые гладкие узелки. Увеличиваясь в размере, они покрывают роговицу дольчатой опухолью. Опухоль растет на поверхности, с роговицей практически не срастается. Меланома растет очень быстро, может возвращаться повторно даже после лечения.
- Опухоль может быть пигментированной или беспигментной, последняя длительное время протекает бессимптомно; растет быстро в виде узла или поверхностно; иногда образуются множественные очаги, которые могут сливаться. При пигментированной форме на границе узла видны радиально расположенные пигментные «дорожки» или россыпь пигмента. Вокруг опухоли формируется сеть расширенных, застойно-полнокровных сосудов. По мере роста меланомы ее поверхность изъязвляется, появляется кровоточивость опухоли.

- При локализованной меланоме показано комбинированное органосохраняющее лечение, могут быть проведены локальная эксцизия и брахитерапия, локальная химиотерапия митомицином С и локальная блокэксцизия (удаление опухоли с окружающими ее здоровыми тканями).

- полное иссечение опухоли чревато серьезными осложнениями, особенно при внутриорбитальном распространении опухоли. Роговица под опухолью обычно истончена, при небрежных манипуляциях с ней велик риск перфорации. В некоторых случаях целесообразно укрепить подобную зону послойным трансплантатом. Следует иметь в виду и то, что радикальное удаление опухоли мало влияет на функциональный исход. После удаления массивной хористомы, как правило, выявляется легкое облаковидное помутнение в бывшем ее ложе.