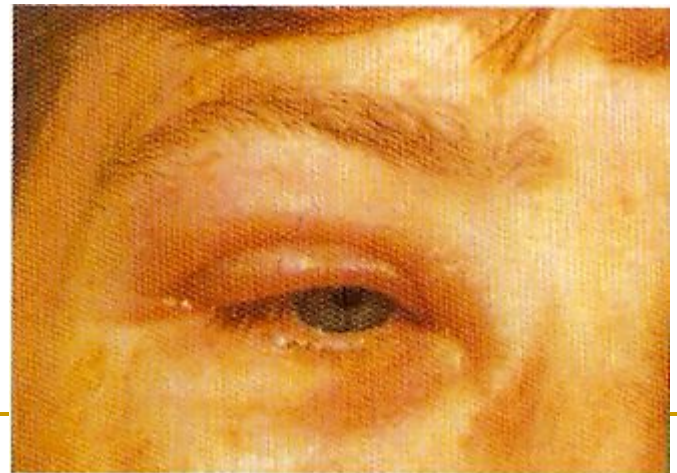

Ориентировочно-диагностическое  
значение изменений наружных  
покровов при воспалительных  
заболеваниях глаза и защитного  
аппарата

Профессор В.А. Соколов

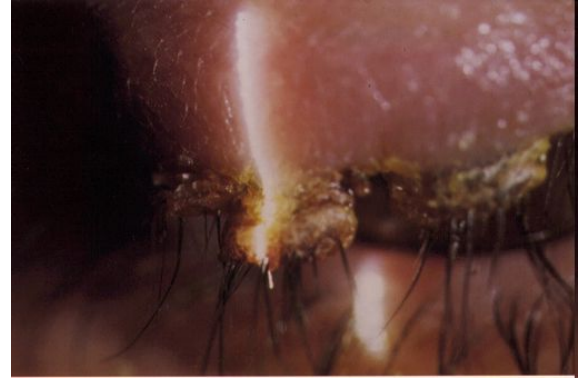# Отеки век

- Невоспалительные отеки век
- Аллергические отеки
- Отеки при укусах насекомых
- Воспалительные отеки век

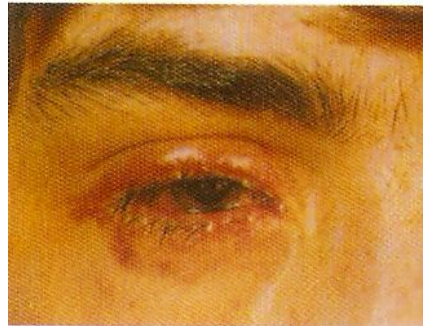

# Клинические формы блефаритов

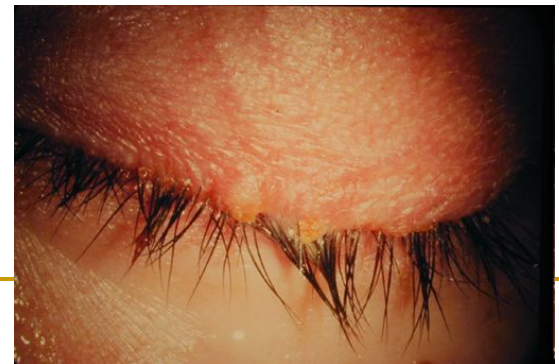- простой (чашуйчатый)



- Язвенный



- Мейбомиевый



# Этиология и патогенез блефаритов

## Общие причины:

- хр. инфекционные и инфекционно-аллергические заболевания
- авитаминозы
- анемии
- глистные инвазии
- болезни ЖКТ, зубов, носоглотки

## Местные:

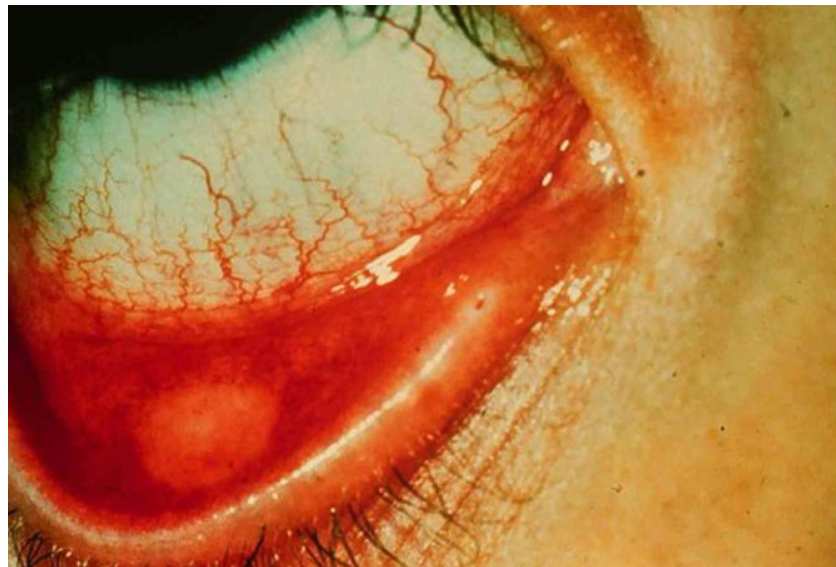
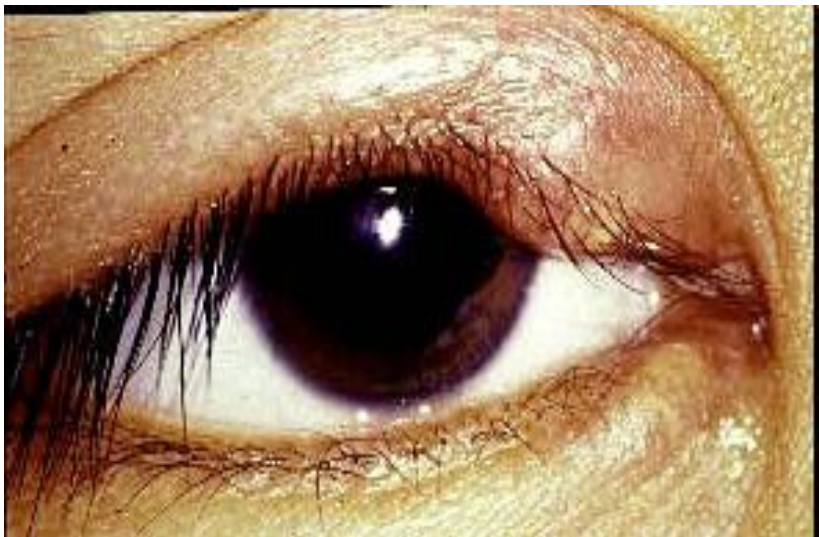- аномалии R, дальнозоркость, ast, неадекватная коррекция.
- 70% случаев блефариты вызываются паразитированием в луковицах ресниц клеща demodex

# Лечение блефаритов

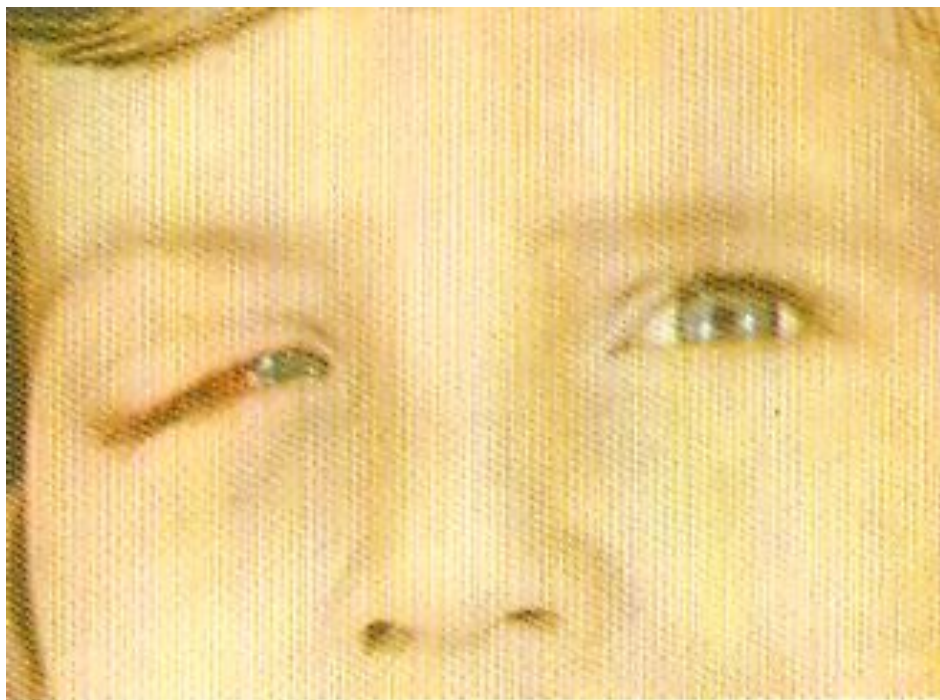- Массаж век
- Обработка краев ресниц спиртовыми растворами зелени, настойки календулы
- Ung. Tetracyclin 1%), втирание стероидных мазей, удаление чешуек. При язвенном - удаление гнойных корочек, туширование изъязвленных краев век. При мейбомиевом в расщепление век с выскабливанием желез.

Общее лечение : аутогемотерапия, витамины, общеукрепляющее, десенсибилизирующее + устранение основной причины.

# Ячмень

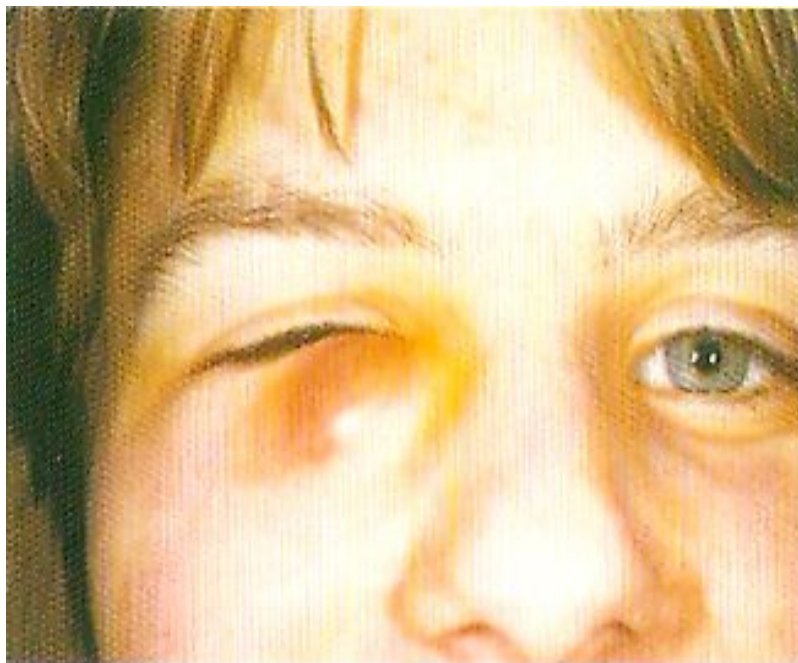

# Дакриоаденит




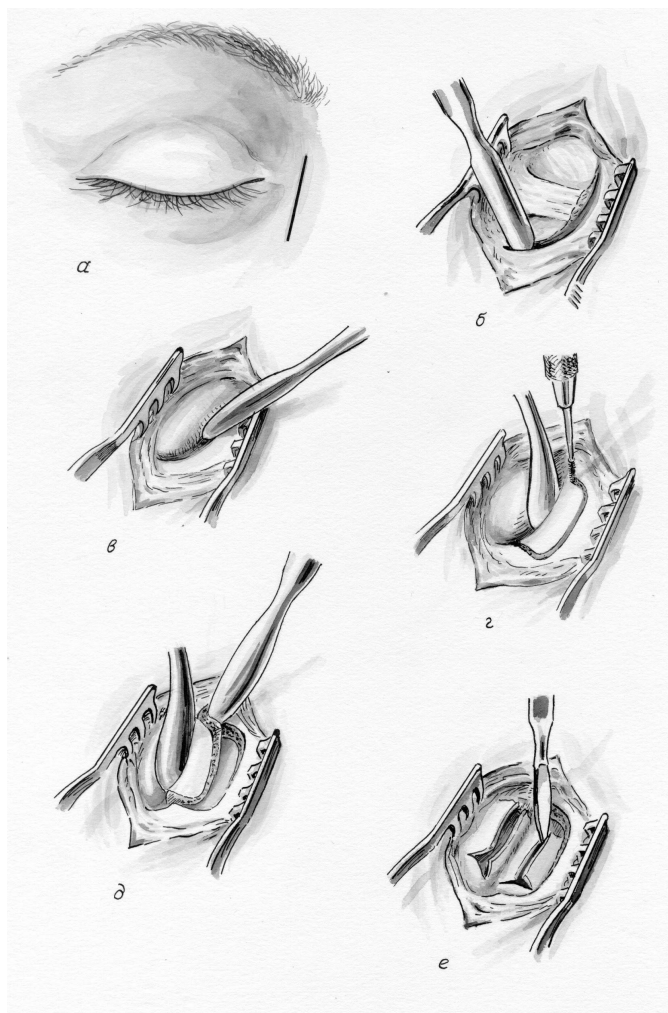
---

# Дакриоцистит





# Дакриоцисториностомия по Б.Ф. Черкунову



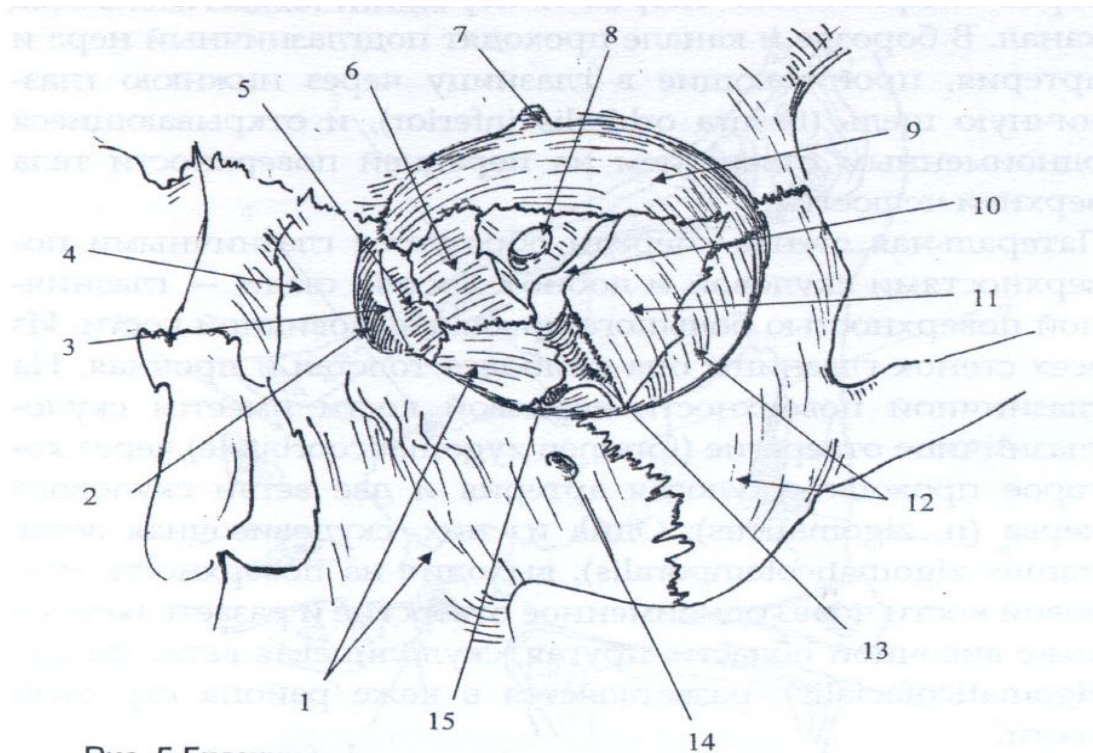
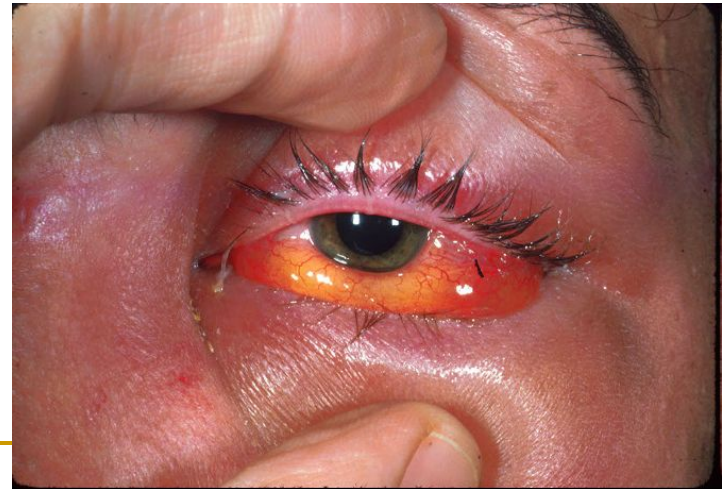
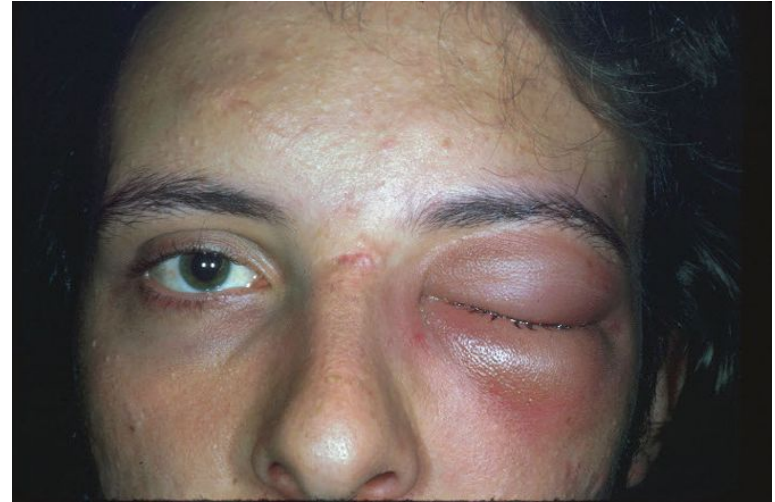
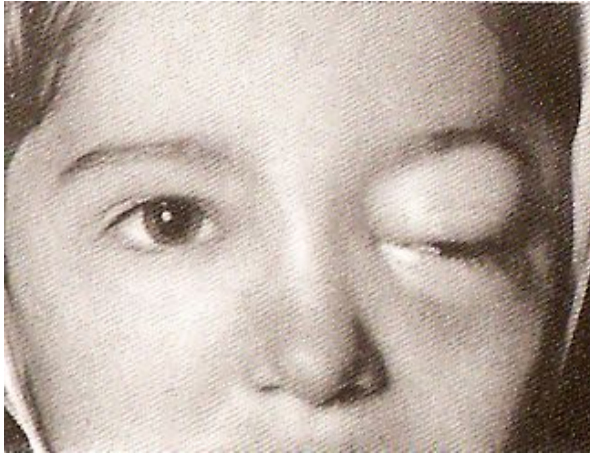Рис. 5 Глазница

1-верхняя челюсть (*maxilla*); 2- передний слезный гребень лобного отростка верхней челюсти (*crista lacrimalis anterior*); 3-задний слезный гребень слезной кости (*crista lacrimalis posterior*); 4- лобный отросток верхней челюсти (*processus frontalis*); 5- слезная кость (*os lacrimale*); 6- решетчатая кость, глазничная пластинка (*lamina orbitalis*); 7- надглазничная вырезка лобной кости (*incisura supraorbitalis*); 8- зрительный канал (*canalis opticus*)малого крыла клиновидной кости; 9-глазничная поверхность лобной кости (*facies orbitalis*); 10-верхняя глазничная щель (*fissura orbitalis superior*); 11-большое крыло клиновидной кости, *facies orbitalis*; 12-скуловая кость (*os zygomaticum*); 13-нижняя глазничная щель (*fissura orbitalis inferior*); 14- подглазничное отверстие (*foramen infraorbitale*); 15- подглазничная борозда (*sulcus infraorbitalis*)

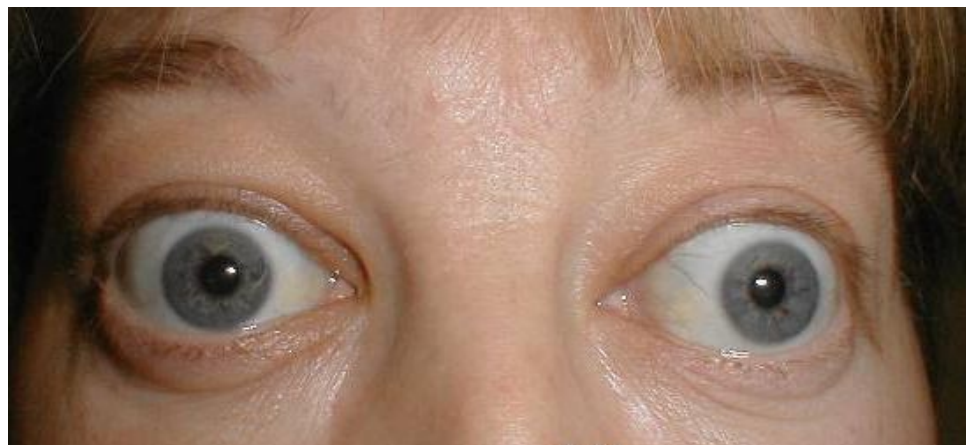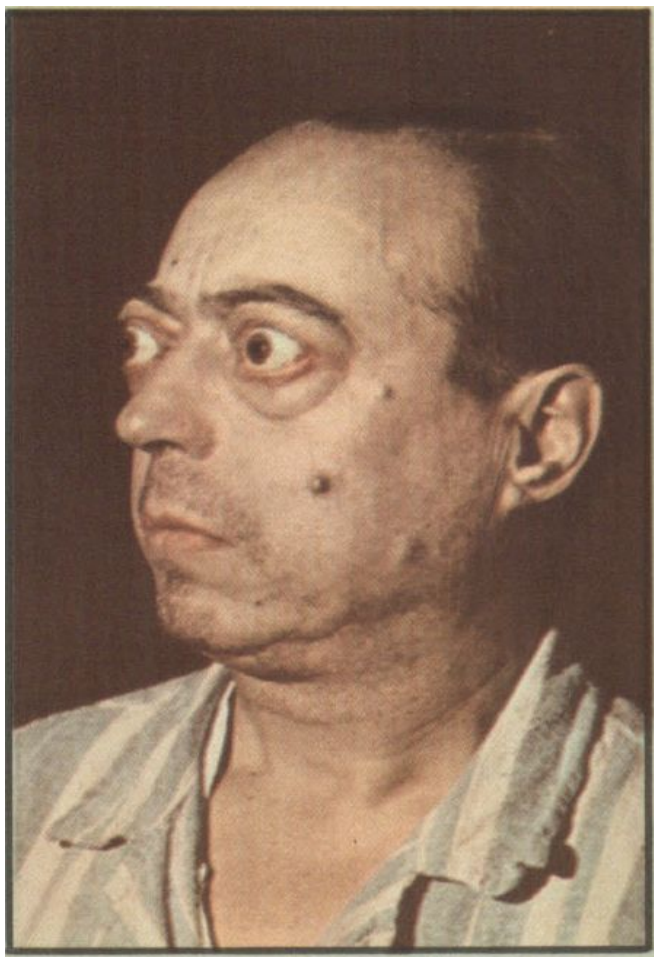
# Флегмона глазницы



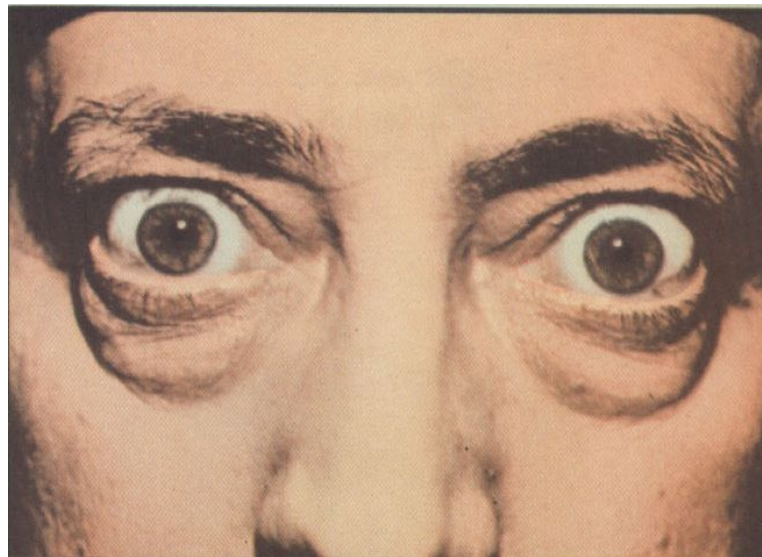
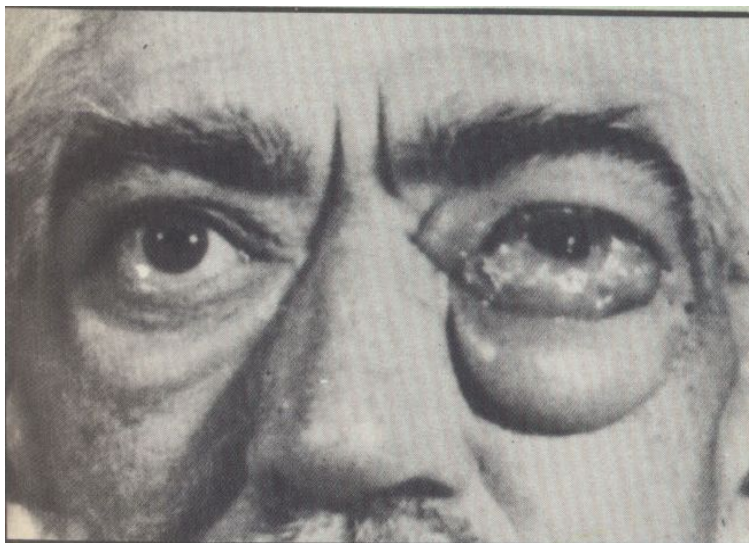
# Признаки тромбоза кавернозного синуса

- Мягкий отек в/века, надбровной области и лба
- Расширение вен на лбу и височной области
- Тотальная (наружная и внутренняя) офтальмоплегия
- Понижение или отсутствие чувствительности кожи лба
- Отсутствие корнеального рефлекса
- Появление церебральной симптоматики
- Высокая Т, озноб, сильная интоксикация до спутанности сознания, бессонница, лицо бледное
- Переход орбитальной симптоматики на противоположную сторону
- Застойные явления на глазном дне, тромбофлебит вен сетчатки

# Тиреотоксический экзофтальм



# Отечный экзофтальм



# Клинические признаки опухолей орбиты

- Односторонний прогрессирующий экзофтальм
- Экзофтальм пульсирующий характерен для гемангиом, сильно васкуляризированных сарком и нейрофибром.
- Репозиция глазного яблока т.е. способность смещаться вглубь орбиты при давлении на глаз возможна только при доброкачественных опухолях. Злокачественные опухоли вследствие плотного инфильтрированного роста делают репозицию глаза невозможной.
- Ограничение подвижности глаза характерно для злокачественной опухоли и м.б. ранним признаком при прорастании опухоли в орбиту или глазодвигательные мышцы. Неподвижность глаза свидетельствует о поражении всех мышц и присуща поздним стадиям роста опухоли.
- Птоз . - опущение века, связано с механическим затруднением функции леватора или инфильтрацией его опухолью.
- Застойные явления на глазном дне сопутствуют опухолям в мышечной воронке. Застойный диск часто сочетается со снижением центрального и периферического зрения. Быстро развивается атрофия ЗН.
- Возможны изменения рефракции.

Быстрый темп роста и затруднение или полное отсутствие репозиции – характерны для злокачественных опухолей.

