


Ортопедическое лечение при заболеваниях пародонта проводится с целью профилактики, устранения или ослабления функциональной перегрузки пародонта, которая на определенной стадии болезни является одним из главных патологических факторов, определяющих течение болезни. Устранение или уменьшение функциональной перегрузки ставит пародонт в новые условия, при которых воспаление и дистрофия развиваются медленнее. Благодаря этому терапевтические мероприятия становятся более эффективными. Чтобы уменьшить функциональную перегрузку зубов и облегчить пораженному пародонту выполнение его функции, необходимо:

- вернуть зубной системе утраченное единство и превратить зубной ряд из отдельно действующих элементов в неразрывное целое;
- принять меры к правильному распределению жевательного давления на оставшиеся зубы и разгрузить зубы с наиболее пораженным пародонтом за счет зубов, у которых он лучше сохранился;
- предохранить зубы от травмирующего действия горизонтальной перегрузки;
- при частичной потере зубов, кроме того, необходимо равномерно распределить функциональную нагрузку между сохранившимися зубами и слизистой оболочкой протезного ложа.

Лечение проводят комплексно с применением общих и местных лечебных мероприятий. Местные лечебные мероприятия носят терапевтический, физиотерапевтический, хирургический и ортопедический характер.




Ортопедическое лечение надо начинать одновременно с терапевтическим, но после того, как будут проведены необходимые санационные процедуры (снятие зубных отложений, удаление разрушенных зубов и корней, не подлежащих восстановлению, снятие воспалительных наслоений). Далее проводят мероприятия по нормализации окклюзии путем сошлифовывания преждевременных контактов режущих поверхностей и бугорков зубов, ортодонтические мероприятия, протезирование дефектов зубных рядов, включающее шинирование.

Альгинатной массой снимают оттиски с верхней и нижней челюстей для диагностических моделей. По полученным оттискам отливают модели из гипса. Далее определяют центральную окклюзию. После этого необходимо фиксировать диагностические модели в артикуляторе с помощью лицевой дуги.

Далее определяют план лечения. Если у больного начальная стадия пародонтита и выявлены преждевременные контакты, то правильно проведенное избирательное пришлифовывание зубов может предотвратить дальнейшее прогрессирование заболевания. Избирательное пришлифовывание улучшает клиническую картину заболевания, так как движения нижней челюсти становятся более физиологичными.

Если же наблюдается уже развившаяся стадия пародонтита, где имеют место подвижность зубов II-III степени, дефекты зубного ряда, глубокие десневые карманы, только лишь избирательное пришлифовывание будет неэффективным. Его необходимо сочетать с шинированием.

Под шинированием понимают объединение нескольких зубов или всего зубного ряда в блок каким-либо ортопедическим аппаратом - шиной. Шинами могут служить спаянные вместе полные, экваторные коронки, полукоронки, кольца, колпачки и шинирующие бюгельные лечебные аппараты с различными комбинациями опорно-удерживающих кламмеров. С помощью шины удастся объединить зубы в общую систему, выступающую при восприятии жевательного давления как единое целое



Ортопедическое лечение ставит своей задачей устранить или ослабить функциональную нагрузку (перегрузку) пародонта:

- снятие травматических факторов;
- функциональное уравнивание групп зубов, равномерное распределение жевательного давления среди оставшихся зубов с наиболее пораженным пародонтом за счет зубов со здоровым пародонтом;
- восстановление анатомической формы и функции зубочелюстной системы, превращение ее в непрерывное целое.

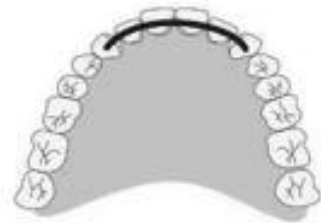Для лечения болезней пародонта в ортопедической стоматологии используют следующие методы:

- избирательное пришлифовывание зубных рядов;
- временное шинирование;
- ортодонтическое лечение;
- имедиат-протезирование;
- постоянное шинирование с восстановлением непрерывности зубных рядов путем изготовления шин-протезов.

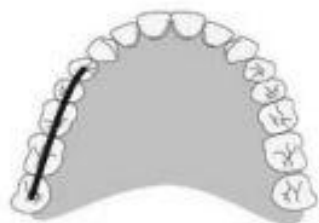- ▶ При выборе конструкции шин следует исходить из функциональной ценности каждого зуба и функциональных соотношений зубных рядов верхней и нижней челюстей.
- ▶ В основе ортопедического лечения болезней пародонта лежит использование резервных сил пародонта, выравнивание функционально-силовых взаимоотношений и их перераспределение между группами зубов и зубными рядами в целом. Для этого необходим тщательный анализ одонтопародонтограммы больного.
- ▶ Ортопедическое лечение при болезнях пародонта может осуществляться при сохранении всех зубов в зубных рядах. В этих случаях говорят о шинировании, иммобилизации всех зубов несъемными или съемными лечебными аппаратами.
- ▶ Если болезни пародонта сопровождаются дефектами зубных рядов, то в задачу ортопедического лечения дополнительно включается необходимость восстановления отсутствующих зубов. Для этих целей используют конструкции, которые называют шинами-протезами.
- ▶ Изготовление ортопедических конструкций для постоянного шинирования требует тщательного анализа и изучения зубочелюстной системы у каждого больного пародонтитом.
- ▶ При планировании конструкции шинирующего протеза необходимо:
 - распределить жевательную нагрузку с учетом состояния опорного аппарата каждого зуба;
 - выбрать опорные, шинирующие и фиксирующие элементы и способы их соединения (жесткое, лабильное, полулабильное);
 - учесть эстетические требования пациента.

- ▶ Регулировать передачу жевательного давления с промежуточной части шины-протеза можно путем увеличения числа опорных зубов, выравнивая углы наклона коронковой части опорных зубов, уменьшая площадь жевательной поверхности искусственных зубов, меняя конструктивные особенности кламмеров и увеличивая площадь базиса протеза. Нивелирование функциональных возможностей между зубными рядами верхней и нижней челюстей может быть достигнуто путем обоснованного применения съемных и несъемных шин-протезов.

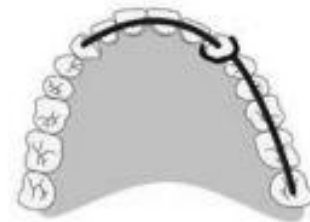Виды стабилизации зубного ряда: а - фронтальная; б - сагиттальная; в - фронтосагиттальная; г - парасагиттальная; д - стабилизация по дуге



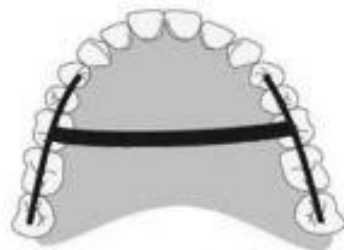
а



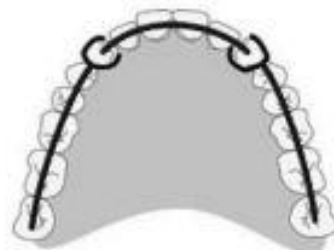б



в



г



д

- ▶ В зависимости от локализации шины различают следующие виды стабилизации (рис. 7-8): фронтальную, сагиттальную, фронтосагиттальную, парасагит-тальную, стабилизацию по дуге.
- ▶ Вид стабилизации зубного ряда, т.е. протяженность шины, определяется на основании клинической ситуации и анализа пародонтограммы.
- ▶ Протяженность и вид шины зависят от степени сохранности резервных сил зубов, пораженных пародонтитом, и функциональных соотношений ан-тагонизирующих пар зубов. При этом следует руководствоваться следующими правилами: сумма коэффициентов функциональной значимости зубов (по па-родонтограмме) с неповрежденным пародонтом, включаемых в шину, должна в 1,5-2 раза превышать сумму коэффициентов зубов с пораженным пародонтом и быть равна 1/2 суммы коэффициентов зубов-антагонистов, принимающих участие в откусывании и разжевывании пищи. В качестве шины в этом случае может быть применена единая система экваторных коронок, коронок с облицовкой (металлокерамические или металлокомпозитные), клеящиеся шины, цельнолитые съемные шины и др. В случае если очаговый (локализованный) пародонтит распространяется на всю функционально ориентированную группу зубов (переднюю, боковую) и у этих зубов нет резервных сил (атрофия достигла 1/2 длины стенки лунки и более), необходимо переходить на смешанный вид стабилизации. Для группы жевательных зубов наиболее целесообразен па-расагиттальный вид стабилизации, для группы передних зубов - фронтальная стабилизация или стабилизация по дуге.

- ▶ Это в первую очередь относится к так называемым биомеханическим принципам шинирования (Гаврилов Е.И., 1968), основанным на законах биомеханики, знание которых позволяет разумно применять их на практике в соответствии с конкретной клинической картиной.
- ▶
 - Шина уменьшает патологическую подвижность зубов. Вследствие своей жесткости шина ограничивает подвижность зубов, так как амплитуда колебаний шины намного меньше амплитуды подвижности отдельных зубов. При этом зубы могут совершать движения лишь вместе с шиной и в одном с ней направлении.
 - Шинирующий эффект возрастает с увеличением количества зубов, включаемых в шину.
 - Жевательная нагрузка в шинирующей конструкции прежде всего воспринимается более устойчивыми зубами. В этих условиях зубы с более здоровым пародонтом, наиболее устойчивые разгружают зубы, имеющие большую патологическую подвижность. Особую ценность для достижения максимального шинирующего эффекта имеют устойчивые клыки. Таким образом, чем больше устойчивых зубов включено в шину, тем больше выражен шинирующий эффект, и, наоборот, чем больше подвижных зубов объединено шиной, тем менее устойчива к жевательному давлению вся шинирующая конструкция.

- ▶ • Наиболее эффективно шинирование передних зубов, расположенных по дуге. За счет этого подвижность зубов происходит в пересекающихся плоскостях, а шина, объединяющая их, превращается в жесткую систему.
- ▶ • Максимальным шинирующим эффектом обладают шины, сконструированные для всего зубного ряда (стабилизация зубного ряда по дуге). Объяснение этому складывается из двух моментов. Первый - в основе его лежит вышеописанный принцип, когда шинирование всех зубов зубного ряда, расположенных и совершающих движения в пересекающихся плоскостях, обеспечивает создание жесткой системы. Второй момент состоит в том, что шинирующая конструкция, расположенная по дуге, более устойчива к действию наружных сил, чем шина, расположенная линейно. Объяснение этому следует искать в механических особенностях аркообразных конструкций, сопротивление которых опрокидыванию возрастает, о чем легко судить по их форме, не прибегая к сложным математическим расчетам.
- ▶ • При линейном расположении шины (сагиттальная стабилизация), например при шинировании подвижных боковых зубов одной стороны зубного ряда, она недостаточно устойчива при боковых усилиях. Для нейтрализации трансверсальных колебаний шину следует расширить, объединив, например, с подобной, но расположенной на противоположной стороне зубного ряда. Такое решение обозначается как поперечная, или парасагиттальная, стабилизация. Ее можно достичь с помощью дугового протеза.
- ▶ • Переднебоковая (фронтально-сагиттальная) стабилизация занимает как бы промежуточное положение между сагиттальной и шинированием по дуге. Одновременное объединение передних зубов и боковых какой-либо одной стороны зубного ряда существенно увеличивает шинирующий эффект подвижных передних зубов, облегчает функцию откусывания пищи и препятствует смещению шинированных зубов вперед.

Больных с заболеваниями пародонта и нарушением непрерывности зубных рядов следует разделить на 2 группы. К первой относят больных с включенными, ко второй - с одноили двусторонними концевыми дефектами. При расположении дефекта в переднем отделе зубного ряда протезирование может осуществляться с помощью мостовидных протезов, фиксированных на коронках. При большом дефекте в переднем отделе оставшиеся боковые зубы шинируют несъемными шинами, а дефект замещают съемным протезом.

При малых и средних одно- и двусторонних включенных боковых дефектах шинирование осуществляют мостовидными протезами, укрепленными на коронках с учетом функциональных возможностей опорных зубов. Края коронок не должны заходить под десну, оставляя открытым десневой карман для медикаментозной и хирургической терапии. Целесообразно изготовление экватор-ных коронок в боковых участках зубных рядов.

При большой подвижности зубов в конструкцию бюгельного протеза необходимо включать дополнительные элементы в виде непрерывных многосвязевых кламмеров, перекидных кламмеров (Джексона), двойных (по Бонвиллу), когтевидных отростков, амортизаторов жевательного давления. Назначение амортизатора - уменьшить или полностью снять вертикальные, горизонтальные и опрокидывающие компоненты жевательного давления, передающиеся с седловидной части протеза на опорные зубы. Чем длиннее рессорные ответвления и выше модуль упругости сплава, тем значительнее величина амортизирующего момента. Амортизатором нагрузки может быть рессорное ответвление от плеча кламмера к каркасу базиса. Своеобразной рессорой или амортизатором нагрузки могут быть дуга шинирующего протеза, кламмер Роуча.

Применяют сочетанные виды шин - несъемные протезы, фиксируемые на группе передних зубов и премоляров, и бюгельный протез, замещающий группу моляров. Несъемную и съемную части можно соединить с помощью различных бескламмерных систем фиксации (замковая, телескопическая и др.).

Пародонтит в сочетании с дефектами зубных рядов усугубляет патологический процесс в тканях пародонта оставшихся зубов. Если своевременно не будет проведено ортопедическое лечение, наступает потеря всех зубов. Ортопедическое лечение проводится с применением различных шин-протезов.

К несъемным шинам-протезам относят мостовидные протезы. При пародонтите мостовидные протезы применяются только при наличии включенных дефектов с учетом функциональных возможностей тканей пародонта опорных зубов. Применение консольных мостовидных протезов должно быть исключено.


Съемные цельнолитые шинирующие протезы представляют собой лечебные конструкции дуговых протезов.

В основе конструкции съемных шинирующих протезов и аппаратов, обеспечивающих горизонтальную разгрузку зубов, лежат двуплечие и многосвязевые кламмеры с вестибулярным и оральным охватом всех зубов. Погружение протеза в слизистую оболочку предотвращается применением окклюзионных накладок. Для этих целей наиболее часто применяется система кламмеров Neu. Съемные шинирующие протезы, в конструкции которых имеются штампованные и литые колпачки и балки, опирающиеся на группу зубов и объединяющие их, обеспечивают одновременно вертикальную и горизонтальную разгрузку зубов. Сочетанный метод шинирования - это применение несъемных и съемных типов протезов. Характер сочетания несъемных шин с шинирующими протезами зависит от конкретной клинической картины. Оставшиеся зубы шинируют каким-либо видом несъемной шины, а дефект восполняют бюгельным или протезом иного вида.

- ▶ В бюгельном протезе различают: базис (базисы) (иногда эти участки протеза называют седловидной частью), металлический каркас и искусственные зубы. Базис представляет собой часть бюгельного протеза, несущую на себе искусственные зубы и замещающую часть альвеолярного отростка. Размеры базиса зависят от величины и топографии дефекта. При включенных дефектах базисы бывают небольшими, при концевых - полностью перекрывают альвеолярный гребень с верхнечелюстными буграми на верхней челюсти, на нижней - ретро-молярные бугорки.
- ▶ Каркас бюгельного протеза состоит из соединяющих элементов (дуги и ее ответвлений), фиксирующих элементов (кламмеров, замковых и телескопических соединений, балочных креплений), стабилизирующих элементов (непрерывного кламмера, кипмайдеров) и разгружающих элементов (амортизаторов и дробителей нагрузок).
- ▶ Дуга соединяет между собой седла бюгельного протеза и распределяет жевательное давление на опорные зубы и альвеолярный гребень. Место расположения дуги определяется величиной, топографией дефекта, анатомическими особенностями твердого нёба, альвеолярного гребня, прикреплением уздечек. Дуга, располагающаяся на верхней челюсти, называется нёбной, или палати-нальной. Это пластинка толщиной 0,6-1,0 мм и шириной 5-15 мм. При плоском нёбе, плохо выраженных альвеолярных гребнях и концевых дефектах дуга должна быть в виде широкой и тонкой пластинки. Ширина ее составляет не менее 2 см, а толщина - 0,35-0,6 мм. Такая форма дуги лучше перераспределяет жевательную нагрузку. При расположении дефекта зубного ряда в переднем отделе дуга проходит в передней трети нёба для исключения опрокидывания протеза.

- ▶ На нижней челюсти дугу располагают с язычной стороны, на середине альвеолярного гребня. Она должна отстоять от слизистой оболочки, чтобы в
- ▶ момент погружения протеза в податливые ткани не травмировать слизистую оболочку и уздечку языка. Однако чем на большее расстояние отстоит дуга от альвеолярной части, тем больше она становится ощутимой для языка. Дуга протеза на нижней челюсти имеет форму полуэллипса размером 4х2 мм. При высоком расположении мягких тканей дна полости рта или уздечки языка можно применить расширенный многозвеньевой кламмер без дуги.
- ▶ Дуга может быть снабжена дополнительными ответвлениями. Они направляются в сторону фронтальных дефектов и соединяют металлические ложа для крепления искусственных зубов. Эти дуги по своим размерам тоньше и уже основных.
- ▶ Стабилизирующие элементы служат для предупреждения смещения протеза в горизонтальном направлении и препятствуют опусканию заднего края протеза верхней челюсти при наличии двусторонних концевых дефектов. В качестве этих элементов применяют непрерывные и многозвеньевые кламмеры и стабилизаторы

- ▶ Изготовление цельнолитых съемных шин складывается из следующих этапов:
- ▶ 1 - изучение диагностических моделей челюстей;
- ▶ 2 - сошлифовывание участков поверхностей зубов для расположения ок-клюдзионных частей шин и опорно-удерживающих кламмеров;
- ▶ 3 - получение оттисков и рабочих моделей, определение центральной окклюзии;
- ▶ 4 - изучение рабочей модели в параллелометре, определение клинического экватора и выбор пути введения шины или шины-протеза;
- ▶ 5 - планирование конструкции шины и нанесение рисунка ее каркаса на гипсовую модель;
- ▶ 6 - подготовка модели к дублированию и получение огнеупорной модели;
- ▶ 7 - воспроизведение рисунка каркаса шины на огнеупорной модели;
- ▶ 8 - моделировка каркаса шины;
- ▶ 9 - создание литниковой системы;
- ▶ 10 - нанесение огнеупорного покрытия, получение литейной формы, процесс литья;
- ▶ 11 - отделка каркаса шины и припасовка на супергипсовой модели;
- ▶ 12 - проверка каркаса шины в полости рта;
- ▶ 13 - окончательная отделка и полировка шины;
- ▶ 14 - наложение шины на зубной ряд.




После обследования больного на диагностические модели наносят ориентировочный рисунок съемной шины. Рисунок шинирующих элементов (вид кламмера) выбирают, исходя из клинических данных и необходимости не только объединить зубы в единый блок, но и снять травмирующее действие горизонтальных и вертикальных компонентов жевательного давления, воздействующего на каждый зуб и функционально ориентированные группы зубов. Сложив модели в центральной окклюзии, определяют место расположения ок-клюдзионных накладок, перемычек, соединяющих оральные и вестибулярные части шины, перекидных элементов кламмеров. При отсутствии места на модели красным карандашом отмечают участки, подлежащие сошлифовыванию. Если не создать места для окклюдзионных элементов, перекидных элементов кламмеров, то последние будут очень тонкими и со временем сломаются или будут нарушать окклюдзию зубных рядов.

Сошлифовывают участки бугров зубов-антагонистов, контактирующих с зоной, где будет проходить перекидной элемент. Когда этого недостаточно, сошлифовывают зону перехода жевательных поверхностей зубов в аппроксимальную. На моделях отмечают зону снятия режущих краев при изготовлении литой каппы на переднюю группу зубов. По намеченным участкам сошлифовывают слой эмали и контролируют его величину при окклюдзионных движениях нижней челюсти. Толщина перемычек должна быть не менее 1 мм, ширина - до 1,5 мм. Чем длиннее плечо кламмера, тем толще его окклюдзионная часть. После сошлифовывания твердых тканей зубов получают оттиски и рабочие модели.

При изготовлении съемной цельнолитой шины, как и шинирующего бюгельного протеза, для беспрепятственного наложения и сохранения шинирующих свойств всех элементов необходимо определить путь введения и наложения шины на зубной ряд, а также зоны для расположения стабилизирующей и ретенционной частей кламмеров. В клинике из-за наклона зубов линия клинического экватора не совпадает с анатомическим экватором зуба. Если зуб наклонен орально, то линия клинического экватора с язычной стороны смещается к окклюдзионной поверхности, а с вестибулярной - опускается к десневому краю. Аналогичное положение наблюдается при том или ином наклоне модели. Наклоняя модель, можно изменить ось наклона зуба, а следовательно, расположение наибольшей выпуклости по отношению к вертикальной плоскости.

Рассмотрев вопрос об изменении клинического экватора, необходимо остановиться на определении общей клинической экваторной линии зубного ряда или, как ее еще называют, общей экваторной линии.



Проведя общую экваторную линию, наносят рисунок каркаса бюгельного протеза. Положение нижнего края ретенционной части плеча кламмера определяют с помощью штифта-измерителя степени ретенции. Для хромокобальтовых сплавов при толщине плеча кламмера, равной толщине стандартных восковых заготовок, лучше использовать ретенцию 0,5 мм.

После параллелометрии, нанесения рисунка каркаса протеза и получения бороздок, указывающих расположение нижнего края ретенционной части плеча кламмера, на все участки рабочей модели, имеющие поднутрения, наносят слой тугоплавкого воска. Затем в параллелометре штифт-ножом сглаживают излишки во всех участках до отвесной цилиндрической поверхности. Такая подготовка модели предупреждает отрыв дублирующей массы при изъятии из нее гипсовой рабочей модели. Дополнительный слой воска не должен пересекать рисунка контуров каркаса и нанесенных бороздок. Далее получают огнеупорную модель.

Все огнеупорные модели требуют специальной термохимической обработки. Термическую обработку при температуре 120-160 °С производят в течение 30-40 мин в сушильном шкафу, предварительно прогревом до 40 °С. Высушенную неостывшую модель на 30-60 с помещают в расплавленный (150 °С) закрепитель для придания прочности и гладкости поверхностным слоям модели.

В последние годы для дублирования используют силиконовые технические массы, что значительно упрощает, но и удорожает процесс.

На подготовленную таким образом огнеупорную модель наносят рисунок каркаса, ориентируясь по рисунку на рабочей гипсовой модели, а по насечкам определяют нижние границы ретенционной части. Затем по известной методике моделируют восковую композицию протеза. Литниковую систему создают из восковых дугообразно изогнутых заготовок, подводимых к наиболее толстым участкам. Литникообразующие штифты сводят к имеющемуся в модели отверстию, получившемуся при ее отливке стандартным конусом. Затем следуют процесс нанесения на каркас облицовочного слоя литейной формы, формовка модели, литье и отделка каркаса.

Телескопическое крепление

Заслуживают внимания конструкции протезов с телескопическим креплением. Телескопическая (двойная) коронка состоит из внешней и внутренней частей. Внешняя коронка имеет анатомическую форму и надвигается на внутреннюю. Этот вид крепления состоит из двух частей: внутренней и наружной. Внутренняя часть представлена металлическим колпачком, покрывающим культю зуба, - внутренняя коронка. Наружной частью является коронка с выраженной анатомической формой. Внутреннюю часть укрепляют на зубе цементом, наружную жестко соединяют с протезом. По принципу передачи жевательного давления на опорные зубы телескопические коронки следует отнести к бескламмерным системам фиксации.

Подготовка зуба такая же, как при изготовлении простой литой коронки. Обработанной культе зуба придается цилиндрическая или слегка конусовидная форма. На жевательной и апроксимальных поверхностях зуб обрабатывается немного больше, чем при изготовлении цельнолитой коронки, чтобы получить достаточно места для телескопической (двойной) коронки, не нарушая окклюзии и физиологических условий в межзубном пространстве. Наружная коронка может быть на 0,5 мм короче, чем внутренняя. Правильно обработанные (методом фрезирования) телескопические коронки легко надеваются друг на друга.

Телескопическая система позволяет получить рациональное крепление протеза к опорным зубам, дает прочную опору, охватывающую зуб кольцеобразно. Поэтому такую конструкцию можно рекомендовать и при подвижных зубах. Если внешнюю телескопическую коронку изготавливают как анатомическую с облицовкой из фарфора или пластмассы, то и эстетический результат вполне хороший.

Телескопическая система дает лучшее крепление протеза, чем кламмеры, если соблюдены условия ее применения.

Телескопическую систему лучше применять, когда имеется несколько опорных зубов или остался только один.

Замковые крепления

Механические устройства для скрепления частей зубного протеза получили название аттачменов (от англ. *attachment* - прикрепление, присоединение). Замковые крепления состоят из двух элементов, которые вставляют друг в друга. Часть, укрепляемую на опорном зубе на вкладках, коронках, называют матрицей (негативная часть замка), а внутреннюю, соединенную с протезом, - патрицей (позитивная часть замка).

Имеется множество конструкций такого рода, все их перечислить невозможно. Наиболее известные по форме сечения - шаровой замок, цилиндрический замок, овальный замок. Различают жесткие, полулабильные и лабильные крепления. Все существующие аттачмены делят на два класса: внутриденталь-ные и внедентальные. Первый класс аттачменов наиболее многочисленный. Их название подразумевает, что они частично находятся в коронке или корне естественного зуба. Во второй класс входят консольные и штанговые приспособления. Консольные могут быть жесткими и подвижными; в свою очередь, подвижные подразделяются на вращающиеся и упругие, которые называют шарнирами.

Для пародонта зубов вредными являются силы опрокидывания и вращения протеза. Замки могут применяться в качестве направляющих опорных элементов и в качестве удерживающих. Направляющий опорный элемент подразумевает, что замок при установке в протез придает ему только определенное направление. В качестве удерживающего опорного элемента при включенных протезах малых размеров может быть применено любое замковое соединение. Однако не следует забывать, что горизонтальные силы вследствие коротких и жестких плеч замка переносятся на опорные зубы. На протезах, замещающих концевые дефекты, все конструкции замков дают жесткое соединение протеза с опорным зубом, за исключением широкого замка, расположение которого на верхней челюсти является малоэффективным.

- ▶ Цель применения замков - устранение креплений кламмерами по эстетическим и гигиеническим соображениям

Между действием кламмера и замковым соединением имеется существенная разница. Кламмер не обладает активной силой в покое, он находится под напряжением лишь во время движения протезов; несколько иное положение складывается в замковых креплениях. Чтобы создать силы трения, одна из наружных частей должна все время находиться в состоянии напряжения. Поэтому большое распространение получили легко заменяемые матрицы в виде полимерных вкладышей.

Замки требуют очень точного изготовления в лаборатории и подразумевают необходимость использования параллелометра. Они обладают эстетическим преимуществом, так как устанавливаются внутри протеза.

Балочные крепления

Балочные крепления используют при протезировании включенных дефектов. Эта конструкция включает в себя опорную несъемную часть в виде коронок или надкорневых колпачков, между которыми имеется штанга или балка; соответственно, в базисе располагается металлическая контрштанга, точно повторяющая форму штанги (рис. 7-11).

- ▶ Таким образом, создается опорный каркас, через который жевательное давление распределяется на поверхности альвеолярного гребня и зубов, не перегружая их. Опорные зубы защищены от действия горизонтальных компонентов жевательного давления особенностями данного крепления. Соединение опорных зубов балкой может быть применено как в области передних, так и боковых зубов (включенные дефекты). Штанга Румпеля - прямоугольная плоская, а штанга Дольдера - каплевидная, за счет чего происходят надежная стабилизация и фиксация протеза через соответствующую контрштангу, имеющую лишь одну степень свободы движения - вертикальную, совпадающую с осью опорных зубов.
- ▶ Таким образом, при использовании балочной системы фиксации изготавливают два протеза (съемный и несъемный), которые должны дополнять друг друга.
- ▶ Применение балочного крепления возможно при высоких клинических коронках опорных зубов. При малой высоте коронковой части не остается места для базиса протеза и искусственных зубов, а малая площадь соединения балки с опорными коронками не обеспечивает должной прочности соединения.

Параллелометрия при изготовлении цельнолитых съёмных шин и шин-протезов, применяемых при лечении заболеваний пародонта
Планирование конструкции бюгельного протеза заключается:

- в определении пути введения и вывода протеза с помощью методов параллелометрии;
- разметке модели для нахождения наиболее удобного расположения клинического экватора на опорных зубах и соответствующего положения кламмеров;
- определении положения дуги на нёбе и альвеолярном гребне нижней челюсти и других элементов протеза.


Наилучшим путем введения и вывода считается тот, при котором протез легко накладывается и снимается и одновременно обеспечивает одинаковую ретенцию на каждом зубе, где имеются ретенционные элементы. Путь введения и вывода протеза определяют с помощью параллелометрии. Все это в целом позволяет нанести на модель чертеж каркаса будущего протеза.

В шинирующем протезе может быть три, четыре (и более) кламмера, составляющих кламмерную систему. Все опорно-удерживающие кламмеры, их элементы должны располагаться строго по отношению к клиническому экватору - наибольшему периметру зуба с учетом его наклона.

Для правильного конструирования кламмеров важно определить общую клиническую экваторную линию зубного ряда, которая также называется клиническим экватором.

Общий для всех опорных зубов клинический экватор, по отношению к которому будут располагаться элементы опорно-удерживающегося кламмера, определяют с помощью специального прибора - параллелометра. Параллелометр представляет собой прибор для определения наибольшей выпуклости зубов на моделях челюстей, выявления относительной параллельности поверхностей двух зубов или более либо других анатомических образований, например альвеолярного гребня в определенном положении модели в трехмерном пространстве (положении столика) (рис. 7-12).

Прибор имеет плоское основание, на котором под прямым углом закреплена стойка с кронштейном. Кронштейн подвижен в вертикальном и горизонтальном направлениях. Плечо кронштейна соотносится со стойкой под углом 90° . На плече кронштейна имеется зажимное устройство для сменных инструментов. Это устройство позволяет перемещать инструменты по вертикали.



Фиксация шинирующего протеза. Диагностическое наблюдение и поддерживающая терапия. Отдаленный прогноз заболевания

На последнем клиническом этапе ортопедического лечения сложные шины и шины-протезы перед введением в полость рта тщательно осматривают. При осмотре обращают внимание на качество обработки, правильность изготовления кламмеров, дуг, шинирующих приспособлений и пластмассовых базисов.

Кламмеры и шинирующие приспособления должны быть хорошо обработаны и отшлифованы, а их концевые части закруглены. После осмотра протез-шину вводят в полость рта и осторожно, без особых усилий надевают на зубной ряд.

Удерживающие плечи кламмеров, вне зависимости от их количества, должны свободно проскальзывать клинический экватор и фиксироваться в ретенци-онной части коронки зуба, а окклюзионные накладки, перекидные элементы, когтеобразные и другие приспособления располагаются в своих ложах. При этом они не должны создавать суперконтакты и блокировать движения нижней челюсти. При необходимости проводится небольшая коррекция.

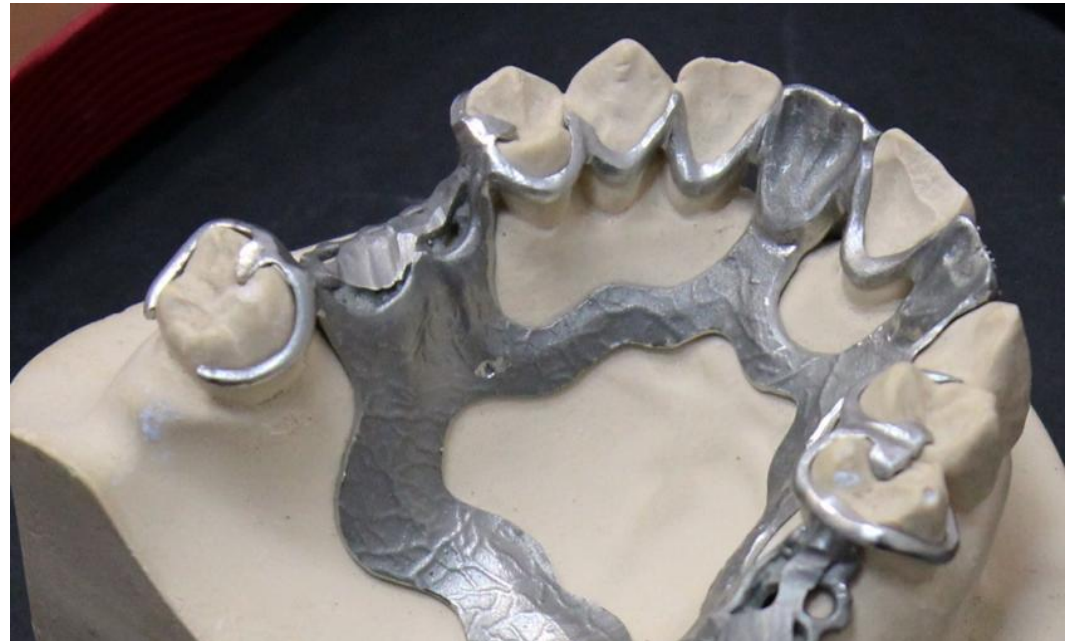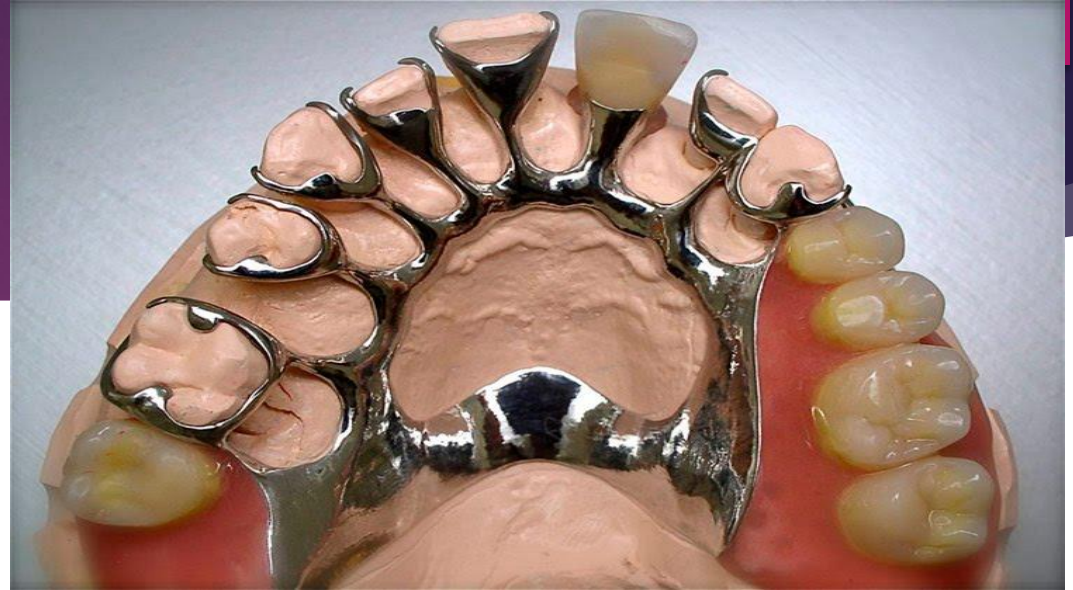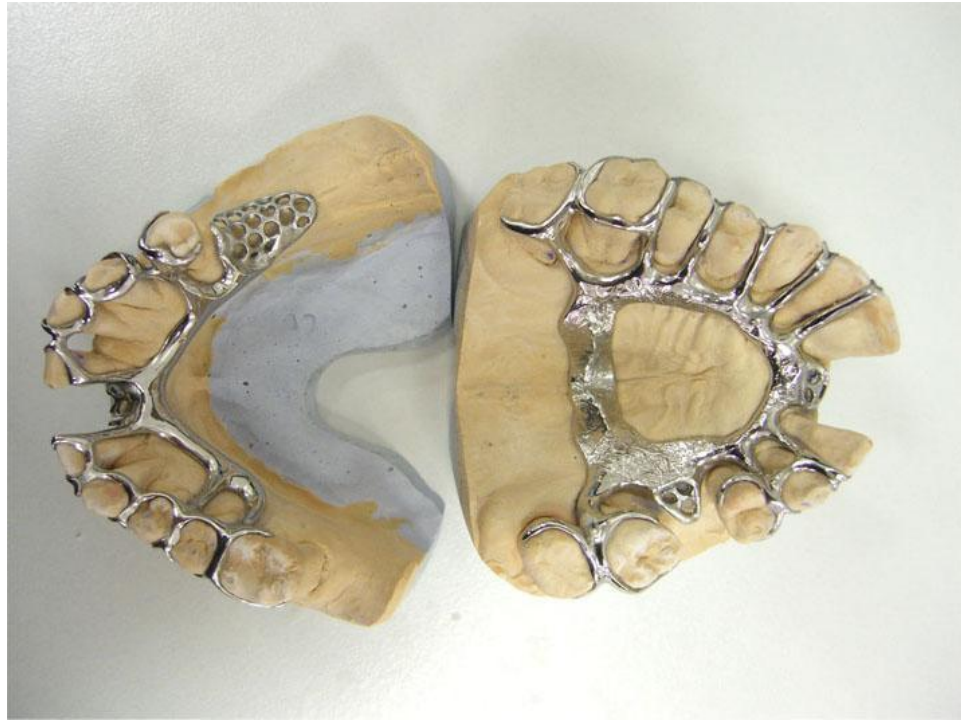После этого надо научить больного в соответствии с путем введения вводить в полость рта и фиксировать на зубы шинирующие лечебные аппараты. Такое обучение исключает поломку и деформацию частей шины-протеза.

Во избежание образования кариозного процесса зубов у места прилегания опорно-удерживающих кламмеров и шинирующих лечебных аппаратов необходима хорошая гигиена полости рта и протеза.

Привыкание к бюгельным шинирующим протезам происходит медленнее, чем к несъемным конструкциям.

При комплексном лечении пародонтита прогноз может быть благоприятным только в случае, если осуществляется диспансерное наблюдение за больным, а

- ▶ Шендеуші доғалы протез- пародонт аурулары кезінде, тістердің табиғи жағдайында сауыттарын бекіту үшін қолданылатын конструкция. Аталған конструкция алынбалы болып табылады. Бұл құрылым тістердің толық, сонымен қатар жартылай қозғалғыштығы кезінде қолданылады. Бұдан басқа, мұндай протездеу жоқ сауыттардың мәселесін шешеді.
- ▶ Шинирующий бюгельный протез – конструкция, применяющаяся при болезни пародонта, для закрепления коронок зубов в их естественном положении. Данная конструкция является съёмной. Применяется она в случаях — как полного расшатывания зубного ряда, так и частичного. Помимо этого, такое протезирование решает проблему отсутствующих коронок.



Көрсеткіштері:

- ▶ Бір жағынан тіректің болмауынан, тіс қатарында кем дегенде үш тістің болмауы.
- ▶ Тістің айналасындағы тіндердің ауруы, қызылиектік қан кетумен бірге жүреді. Заболевание тканей, окружающих зубы, сопровождающееся десневым кровотечением.
- ▶ Бір тістің болмауы.
- ▶ Тістердің дұрыс емес орналасуы.
- ▶ Бруксизм мен терең тістемнің болуы.
- ▶ Тістердің ығысуымен бірге жүретін тіс қатарының ақауы кезінде.
- ▶ Тістердің түбірлерінің жалаңаштануы.
- ▶ Айқын қызылиектік қалталар.
- ▶ Тістердің қозғалғыштығымен қатар жүретін пародонт ауруы кезінде, оларды бекіту және жүктемені қайта бөлу мақсатында. Заболевания пародонта, сопровождающиеся расшатыванием зубов, с целью их фиксации и перераспределения нагрузки.

- ▶ Ағзалардың фрагментті болмауы - тірек органдарының жоқтығында бірнеше жақын тістің жоғалуы; фрагментарное отсутствие органов – потеря нескольких рядом стоящих зубов при отсутствии опорных органов; түсінбедім стоматологические патологии опоясывающих тканей – диагнозы, при которых характерно выраженное кровотечение десен; Жалғыз ағзаның болмауы- бұндай жағдайда протездеу басқа жасанды қалпына келтіруге қарағанда жұмсақ болады және құрылымды орнатуға кері әсерін төмендетеді; потеря единичного органа – при протезировании таким способом процедура носит более щадящий характер, чем при иных вариантах искусственной реставрации, и имеет меньшее число противопоказаний к установке конструкции; тістің орналасуының ауытқулары- тістің жеке фрагменттерінің өсуінің қате көрсетілген бағыты, протездеу әдістері шектеулі болған кезде, бұл әдіс өте қолжетімді болады. аномалии расположения зубов – неправильно заданное направление роста отдельных фрагментов зубного ряда — патология, при которой методики протезирования носят ограниченный характер, тогда как данный способ вполне доступен; бруксизм және айқын тістем- осындай диагноздармен, әсіресе ,шендеуші доғалы протездеу бұл проблеаны жоюдың жалғыз мүмкін жолы; бруксизм и выраженный прикус – при таких диагнозах, особенно в запущенной стадии, бюгельное шинирующее протезирование – единственно возможный вариант устранения проблемы; тіс қатарының ақаулары- дефекты зубного ряда — речь идет о смещении органов относительно заданной траектории их роста; обнажение корневой части зуба – такой способ коррекции не только показан, но и способен скрыть эстетическое несовершенство, связанное с данной проблемой; пародонт на любой стадии его течения – патологии связаны с расшатыванием органов, а бюгельная реставрация надежно закрепит зубы и перераспределит нагрузку более

Қарсы көрсеткіштері:

Шендеуші доғалы протездерді орнатуға болмайтын жағдайлар.

- Ауыз қуысына қажетті гигиеналық күтімнің болмауы.
- Жүктіліктің болуы.
- Сәулелік терапиядан кейінгі жағдай.
- Ауыз қуысының өткір қабыну процестері.
- Онкологиялық аурулар.
- Психикалық бұзылулар.
- Жүректің және қан тамырларының ауруларының өршуі.
- Жедел кезеңде тыныс алу жүйесінің аурулары.
- Металлға аллергиялық реакциялар.
- Сүйек тіндерінің аурулары.

Шендеуші құрылымдарды келесі жағдайларда орнатуға болмайды:

- Кламмерлердің көмегімен бекітуге арналған тірек тістердің патологиясы кезінде. При наличии патологии опорных зубов, предназначенных для фиксации с помощью кламмеров.
- Егер тірек тістерде биіктігі жеткіліксіз болса.
- Терең тістем кезінде.
- Альвеолярлы өсінділердің айқын атрофиясының болуы.
- Жоқ тістердің орнында шырышты қабаттың батымдылығының болмауы.
- Алмалы протезге төзбеушілік.
- Ауыз қуысы түбінің тереңдігі жеткіліксіз кезде.
- Нашақорлық немесе маскүнемдік.

Артықшылықтары мен кемшіліктері:

- ▶ Конструкцияның ерекшелігі арқасында, шендеуші доғалы импланттарын сындыру мүмкін емес. Протез төмендегідей артықшылықтарына қарай стоматологиялық клиникалардың пациенттері арасында өте танымал:
- ▶ Протездің сыртқы көрінісі жеткілікті эстетикалық. Білмейтін кейбір адамдар мұндай протездерді байқамайды.
- ▶ Тиісті күтім жасау және тіс дәрігерінің ұсынымдарын орындау арқылы протез ұзақ өмір сүреді.
- ▶ Протезді қолданумен сүйек тінінің өзгеруі аз, сондықтан ауыз қуысының ауруларын емдеуде ешқандай проблемалар болмайды.
- ▶ Редкость замены такой вставной челюсти.
- ▶ Жоғары беріктігі.
- ▶ Науқастардың мұндай протезге үйрену мерзімі қысқа.
- ▶ Имплантты қолданған кезде тіс қатарының бастапқы түрі қайта қалпына келтіріледі және пародонт аулуларын емдеу неғұрлым эффективті болады.
- ▶ Мұндай протездерге аллергиялық реакциялардың болмауы.

- ▶ Жоғарыда көрсетілген барлық артықшылықтардан басқа, доғалы протездеу кейбір кемшіліктерге ие:
- ▶ Протезді дайындау мен орнатудың құны жоғары. Кейде бағасы 1,250 долларға жетеді.
- ▶ Кламмелермен бекіту жағдайында имплантанның эстетикалық көрінісі өзгереді.
- ▶ Имплантты монтаждау сауыыттың жоқтығынан мүмкін емес.Монтаж имплантата невозможен при отсутствии коронок.
- ▶ Жоғарғы және төменгі жақтарда кем дегенде төрт тірек тіс болуы қажет, доғаны жақсы бекіту үшін. арқа қауіпсіздігін қамтамасыз ету үшін кем дегенде төрт тіректі тістері болуы керек.

