

Военно-медицинская академия

Кафедра военной травматологии и ортопедии

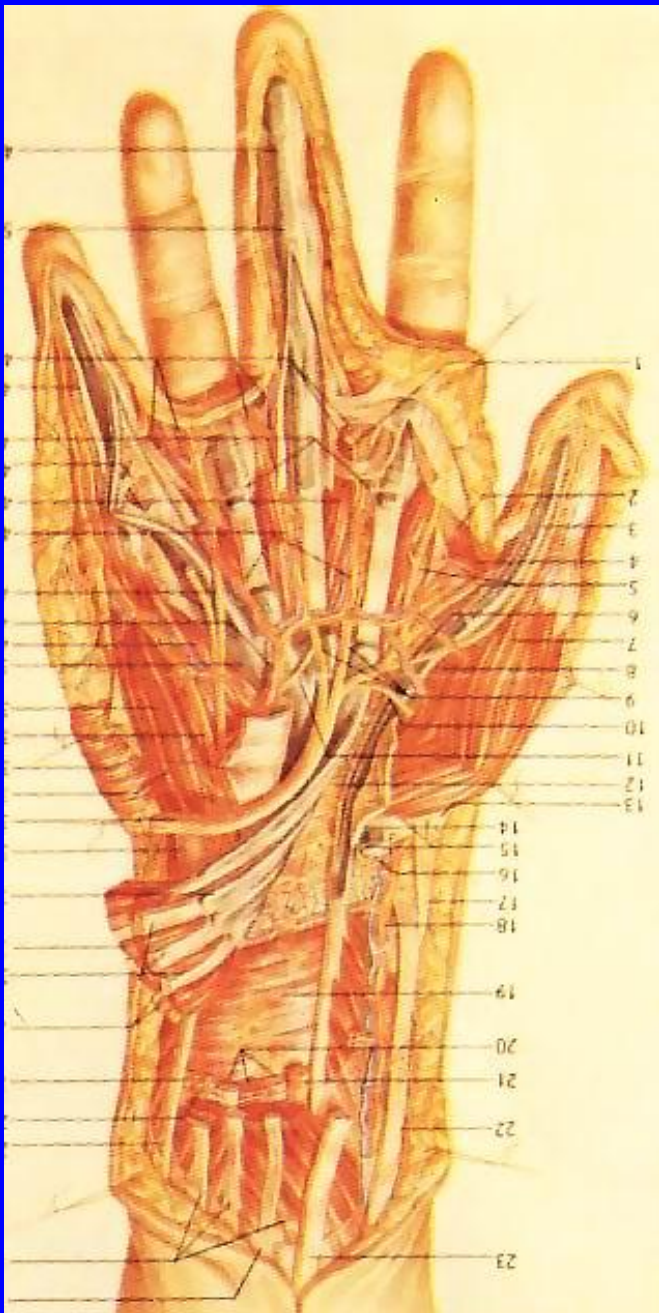

ЛЕКЦИЯ

**Ошибки и осложнения в хирургическом лечении
ранений и травм кисти**

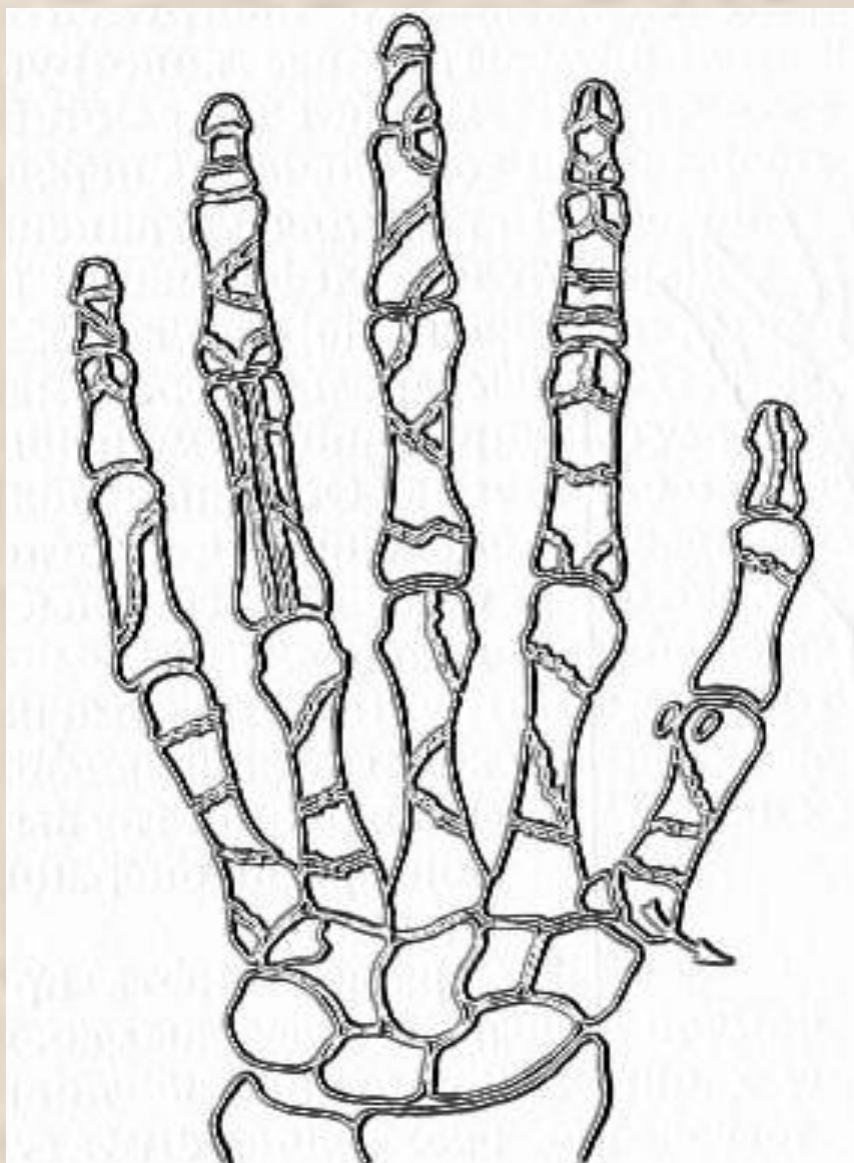
**Санкт-Петербург
2003 г.**





...Нет ни одной части тела, в которой бы повреждения были так бесконечно разнообразны по виду, степени, осложнениям и последствиям, как рука и нижняя часть предплечья.

Н.И.Пирогов, 1853г.



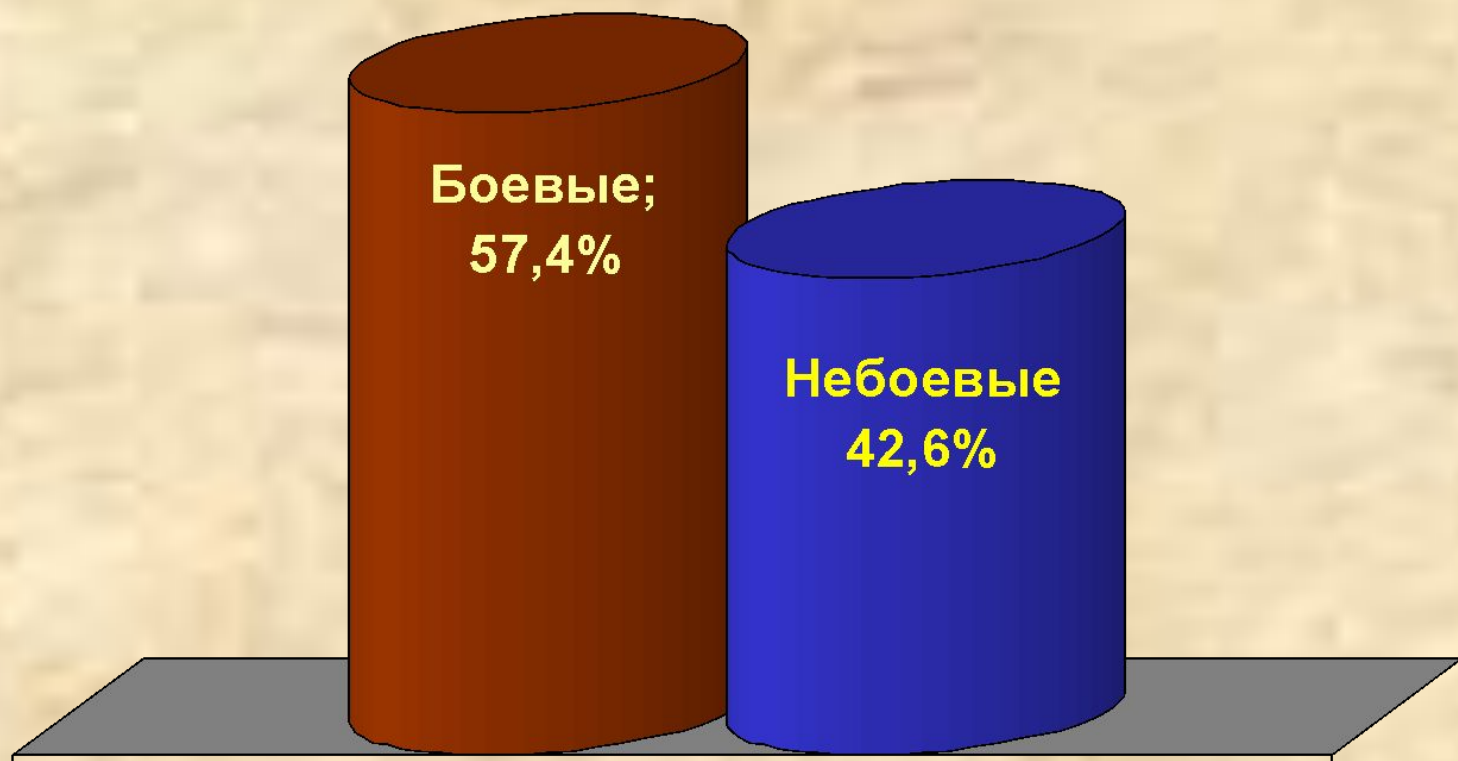костей - 29

суставов - 19

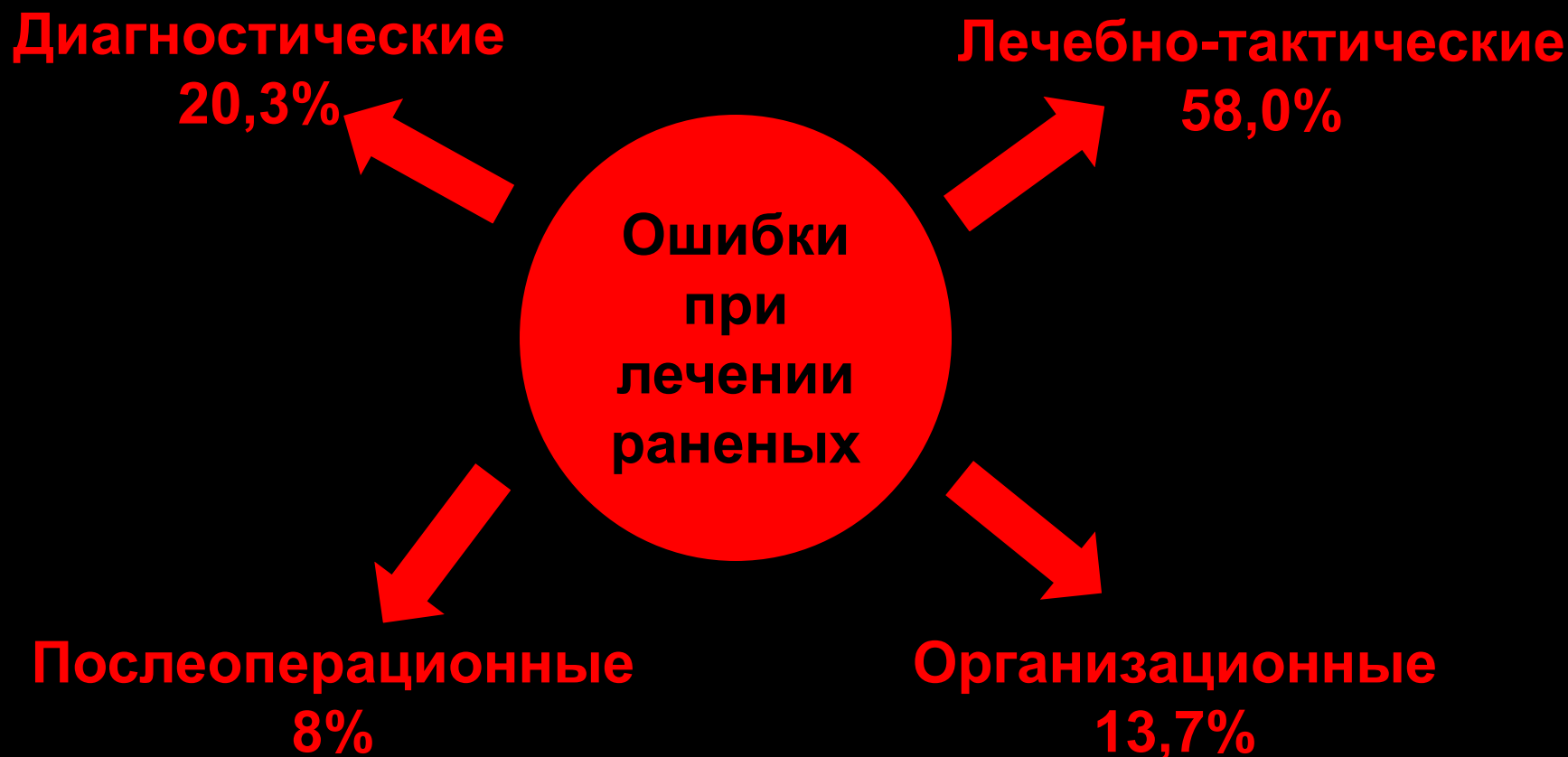
**сухожилий
сгибателей - 9**

**сухожилий
разгибателей - 11**

Структура ранений кисти



Структура ошибок при лечении ранений КИСТИ



Виды ошибок при лечении ранений КИСТИ

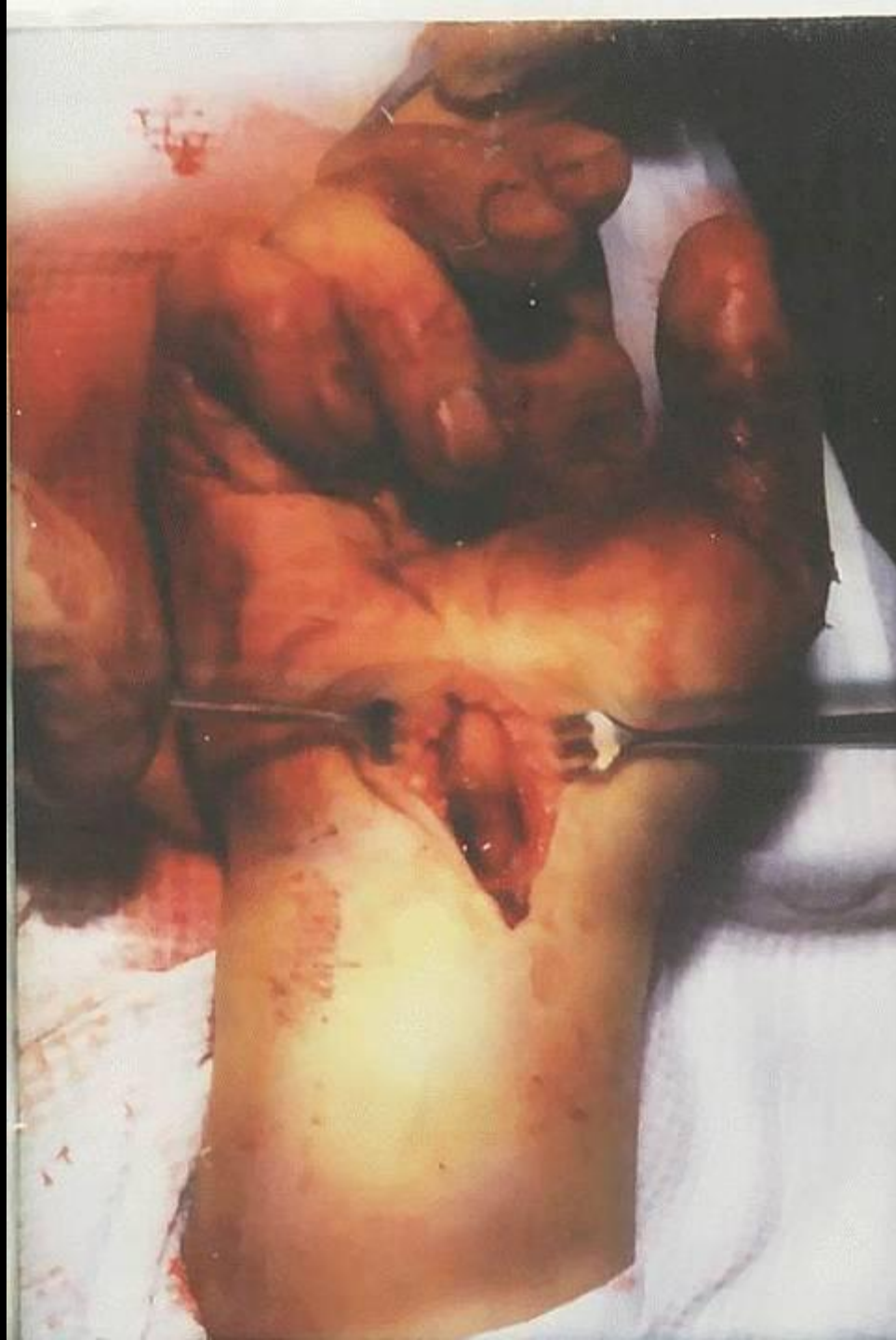- **Диагностические**
- **Лечебно-тактические**
- **Организационные**
- **Послеоперационные (ранние и поздние)**
- **Ошибки реабилитационного периода**
- **Ошибки при принятии экспертных решений**
- **Спорные случаи**

Алгоритм диагностики ранений кисти

- **Кости** → переломы → абс. признаки перелома
- **Сосуды** → повреждения → капиллярный ответ
- **Нервы** → нарушение проводимости → двигательные и чувствительные расстройства
- **Сухожилия** → нарушение отдельных видов движений



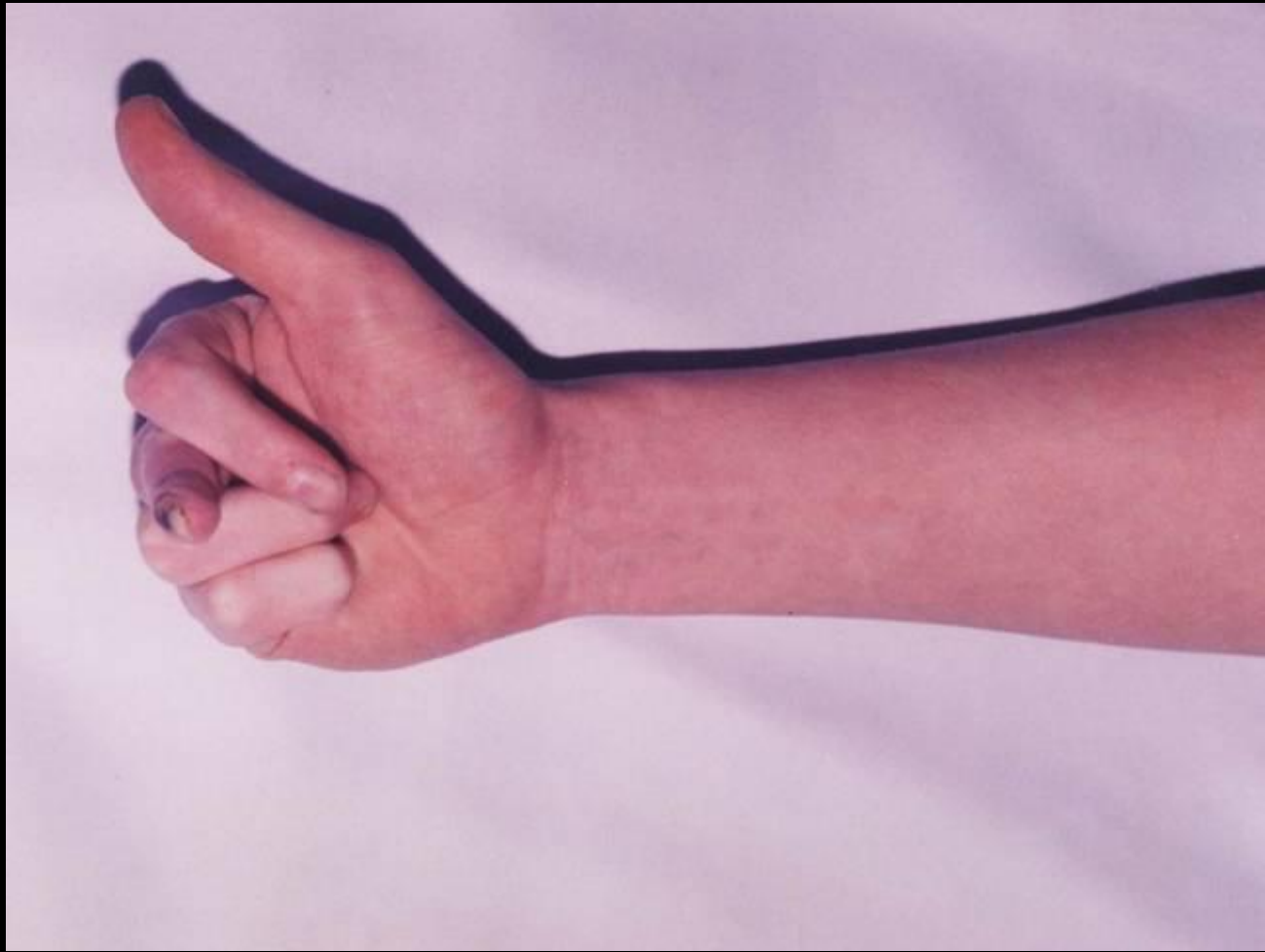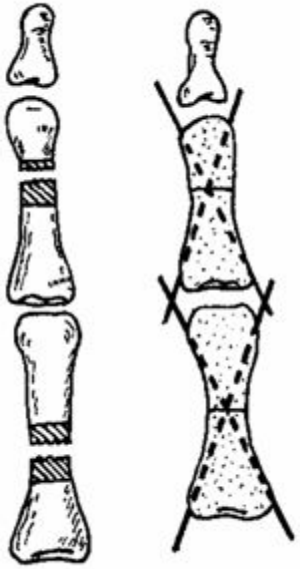
Диагностические ошибки



Лечебно-тактические ошибки (58%)

I. Операции на костях

- остеосинтез при неустранимом ротационном смещении обломков
- ампутация пальцев при разрушении одного из двух сосудисто-нервных пучков
- удаление суставных поверхностей фаланг и пястных костей
- первичный артродез суставов при утрате одной из фасеток
- сдавление нервов или сосудисто-нервного пучка при остеосинтезе
- «пришпиливание» сухожилий разгибателей при остеосинтезе отломков
- прочие ошибки



Лечебно-тактические ошибки (58%)

II Операции на нервах

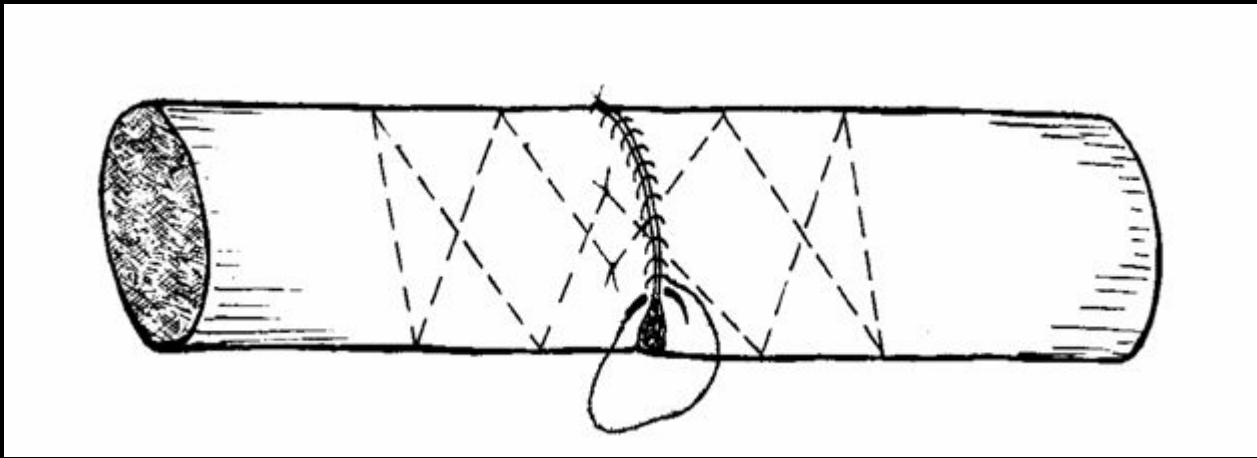
- сшивание одного из сухожилий с магистральным нервом «конец в конец»
- сшивание поврежденного нерва с параллельно идущим нервом
- иссечение нерва, принимаемого за рубцовый тяж
- пересечение моторной ветви локтевого нерва при рассечении карпальной связки
- иссечение общих и собственных пальцевых нервов
- прочие ошибки

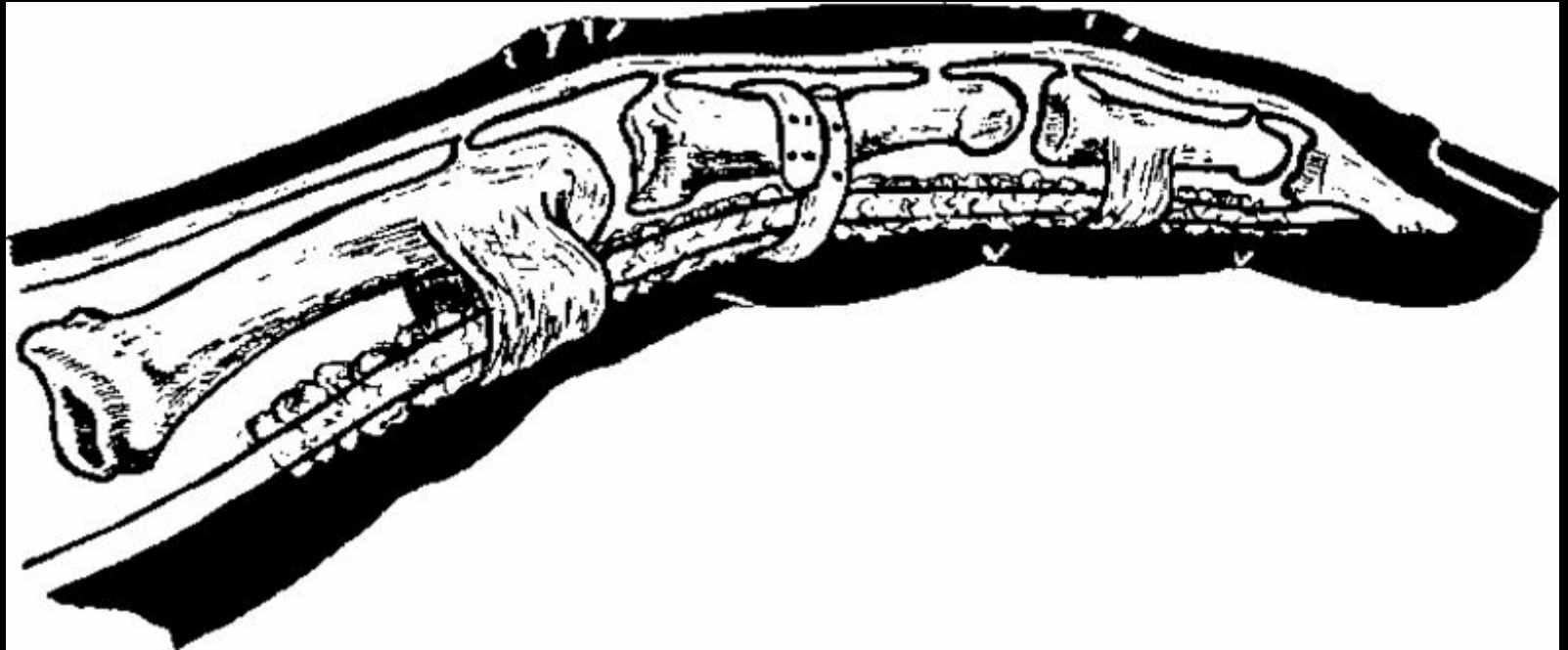
**...ни в одном разделе хирургии не
встречается столько разочарований
функциональными результатами, как
в хирургии сухожилий сгибателей
пальцев кисти**

А.М. Волкова, 1991

Ошибки, связанные с повреждением сухожилий кисти, пальцев и предплечья

- сшивание сухожилий с укорочением
- пересечение поддерживающих и пальцевидных связок сухожилий сгибателей пальцев
- неточная адаптация концов сшиваемых сухожилий
- отказ от обвивного шва Kleinert'a
- восстановление сухожилий в пределах рубцовой измененной ткани
- выполнение одноэтапной сухожильной пластики при наличии противопоказаний
- двухэтапная пластика при свежих повреждениях сухожилий на протяжении II зоны
- сохранение сухожилий поверхностных сгибателей при ранениях сухожилий в пределах II зоны
- проведение сухожилий над кольцевидными связками
- прочие ошибки



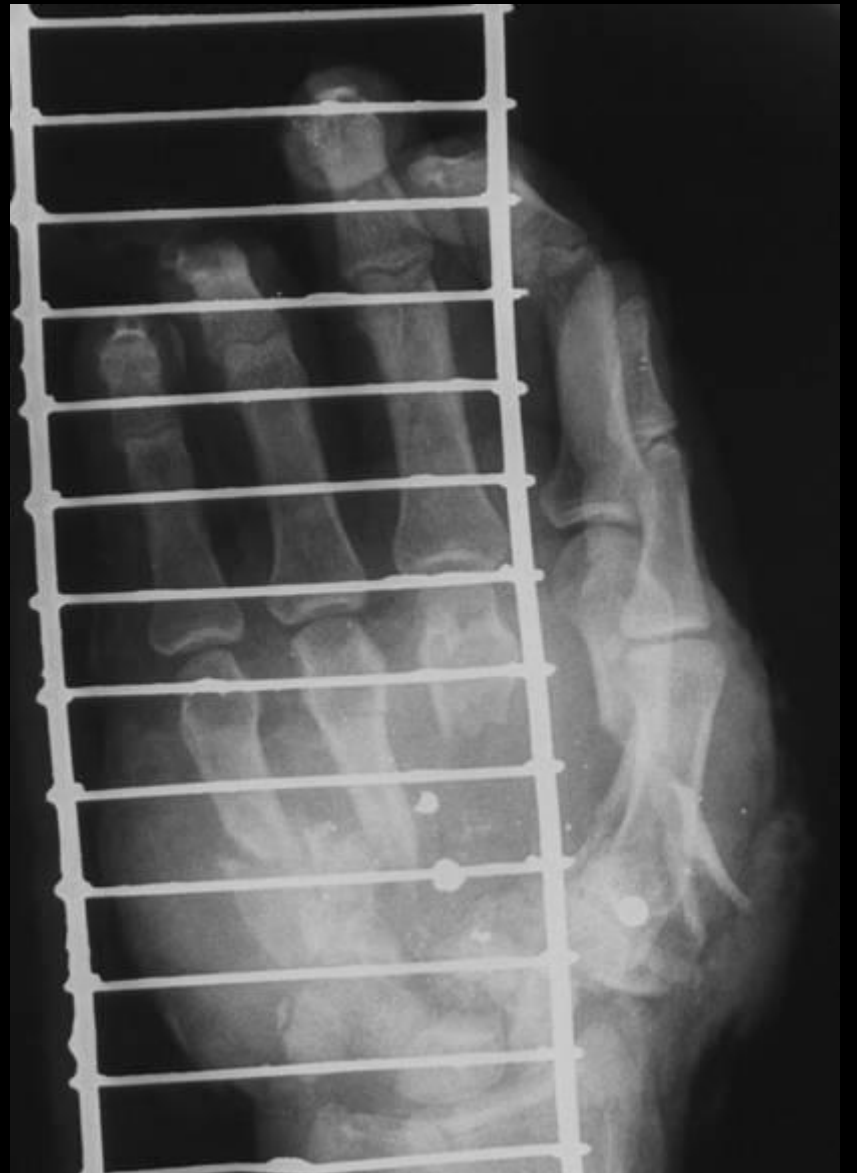
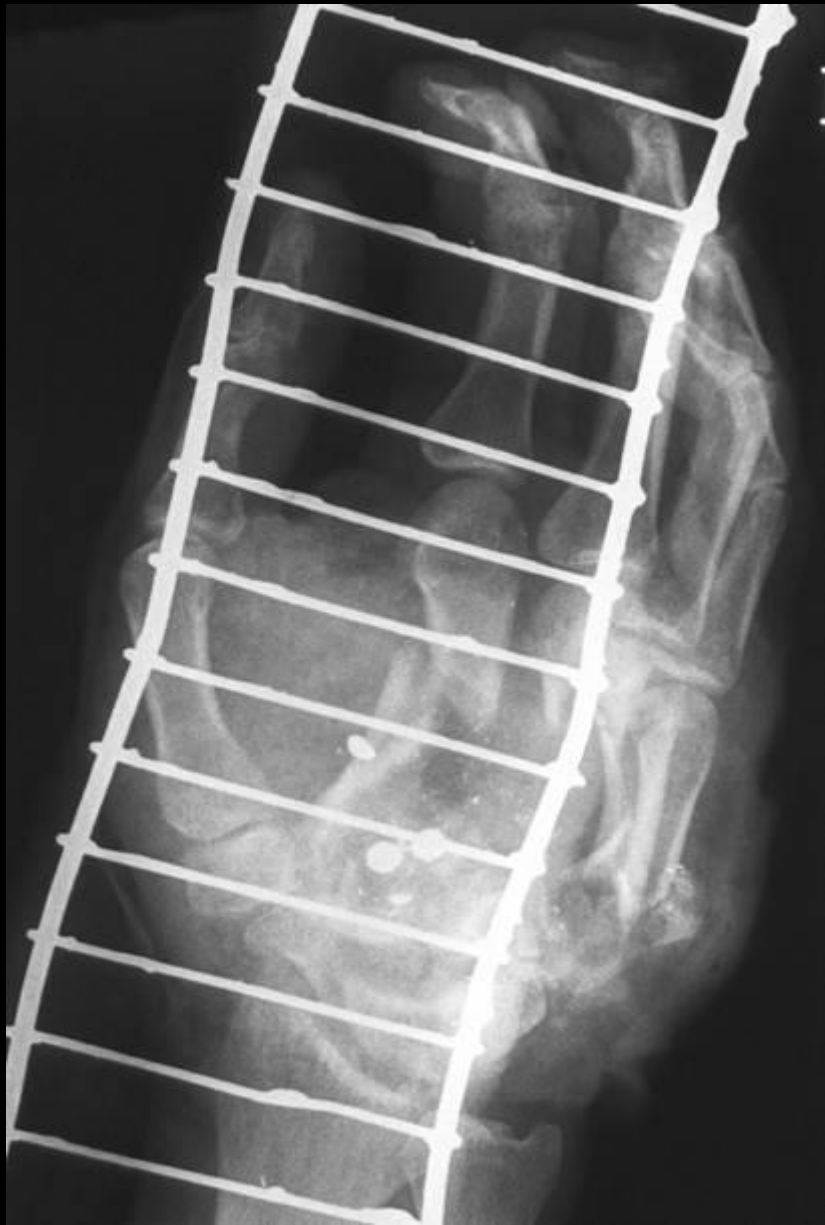
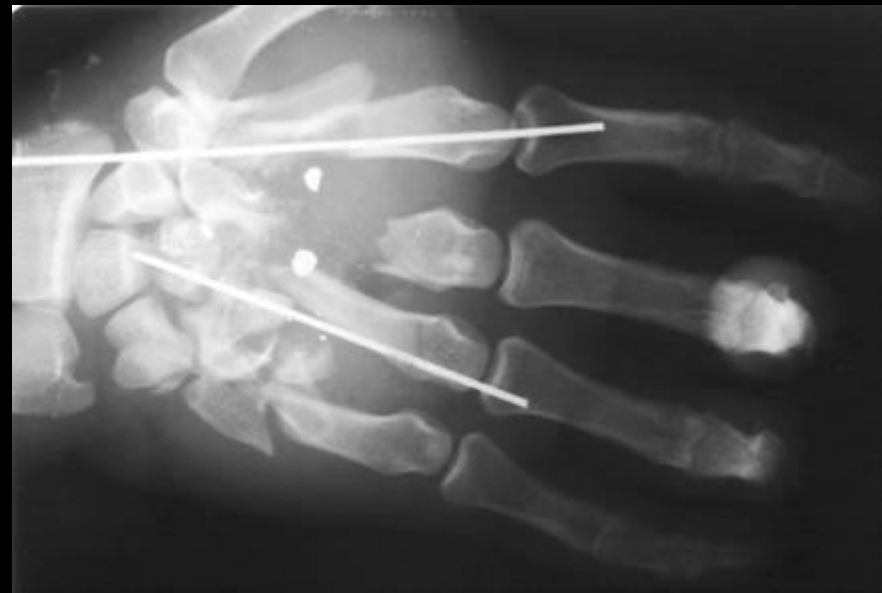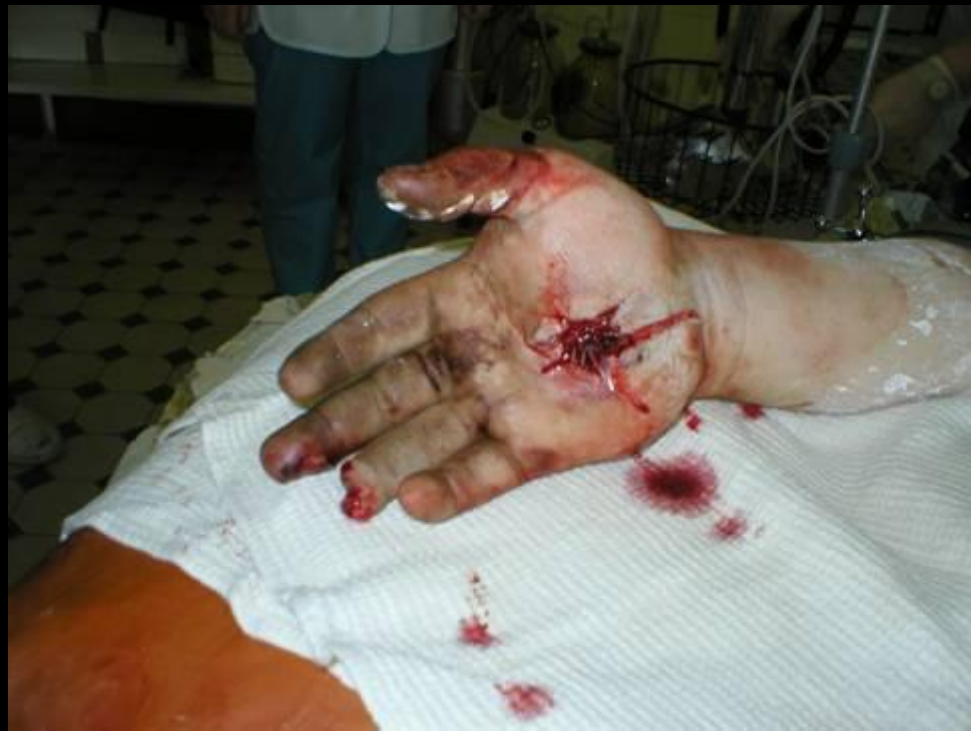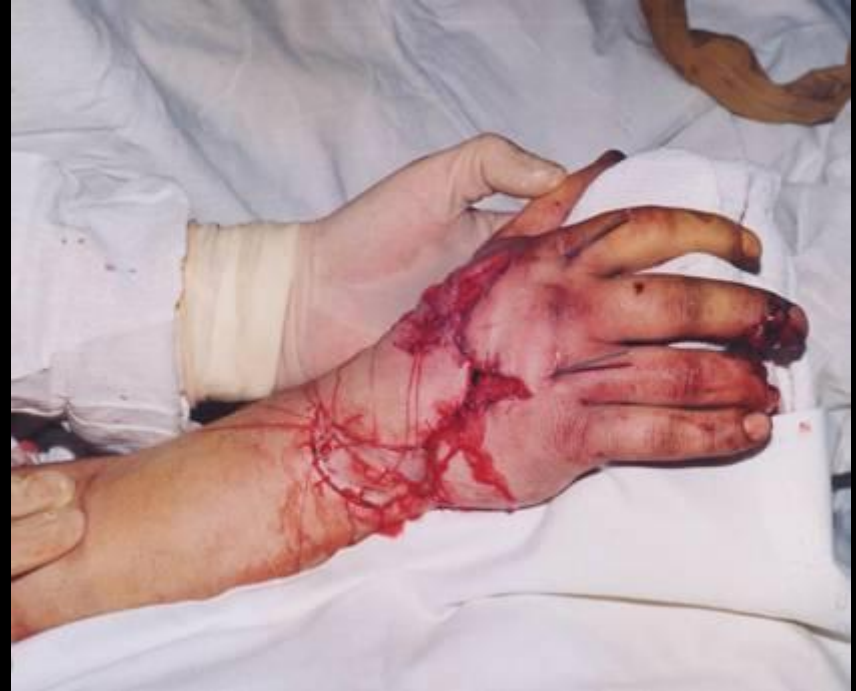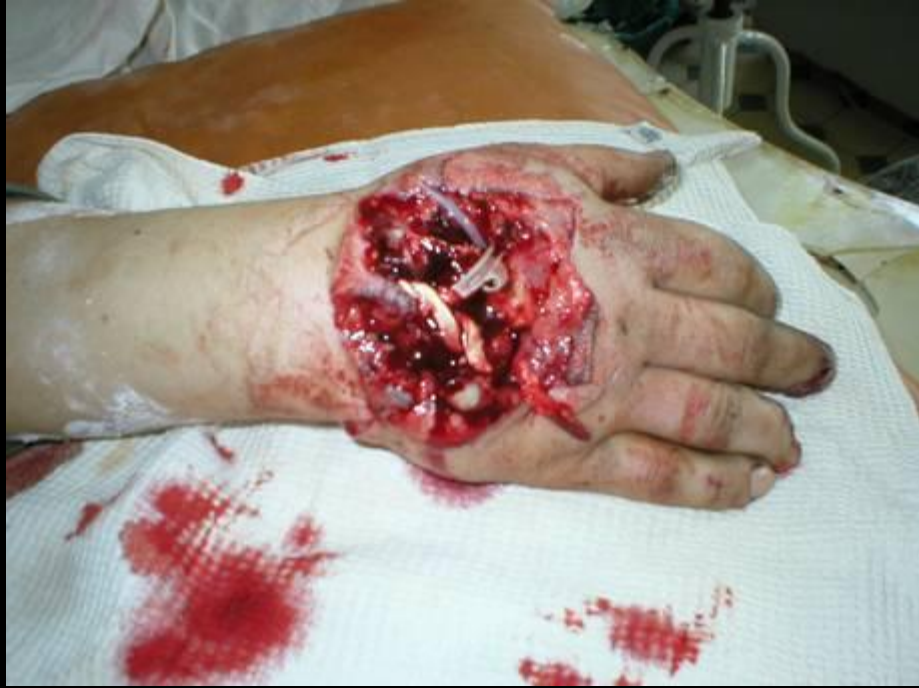Ошибки, связанные с патологией сосудов

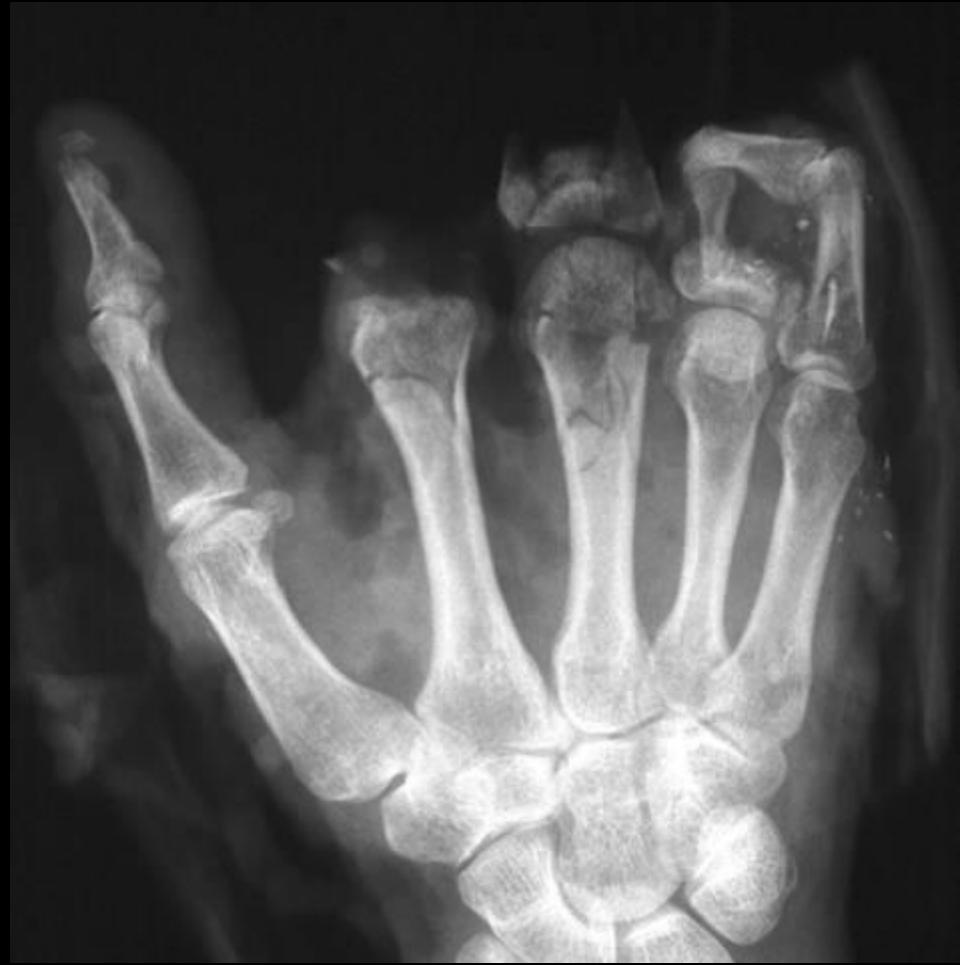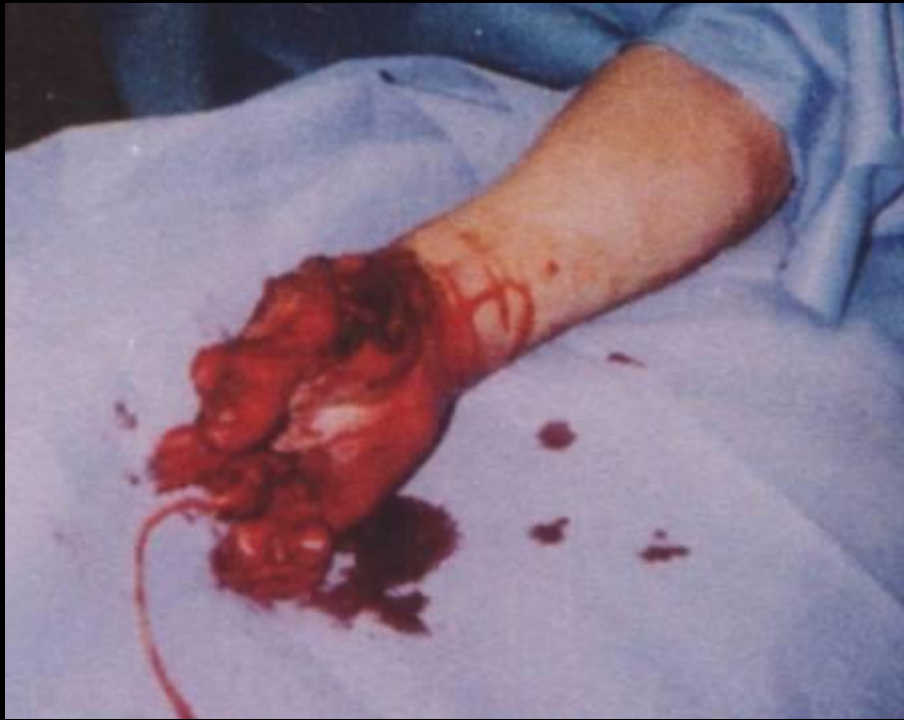
- повреждение собственных и общих пальцевых артерий в ходе хирургической подготовки
- перевязка сосудисто-нервного пучка при кровотечении
- перевязка(пересечение) артериальных дуг
- кожная пластика осевыми лоскутами с ориентацией на преобладающий сосуд предплечья
- сдавление сосудов повязками, гипсовыми лонгетами, спицами и т.п.
- прочие ошибки

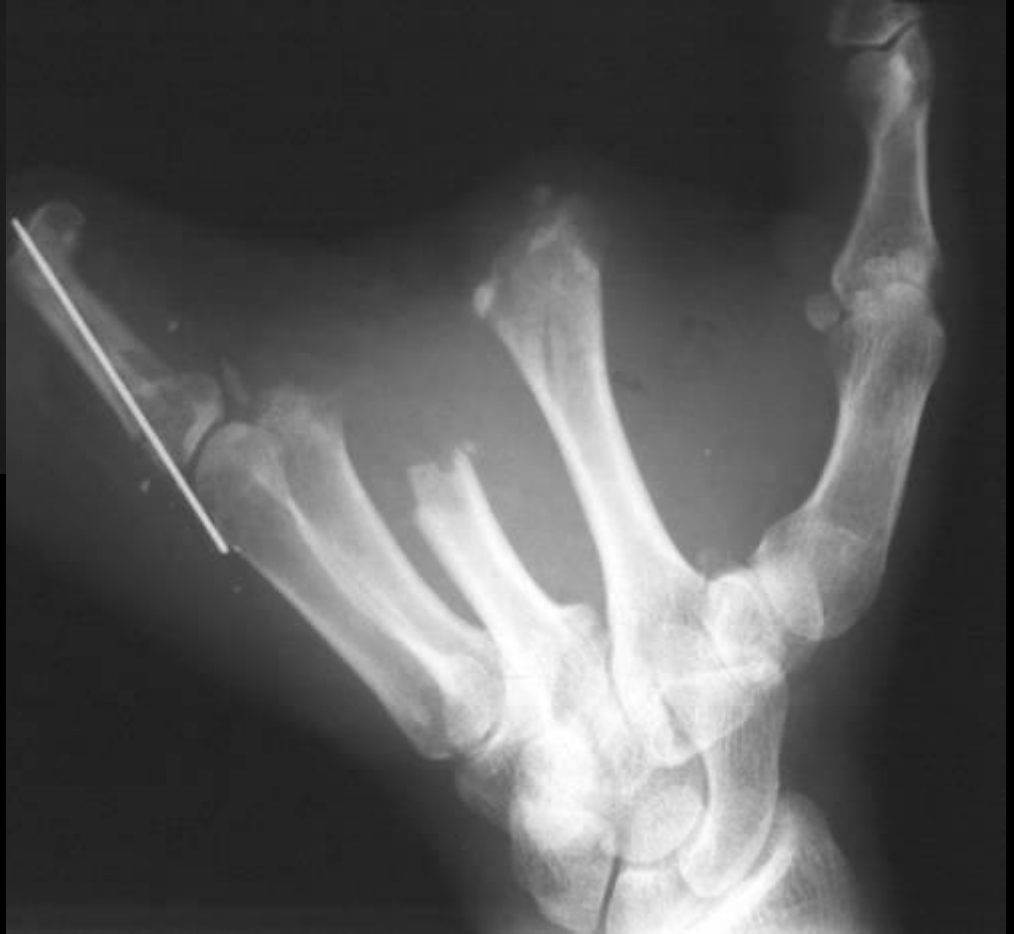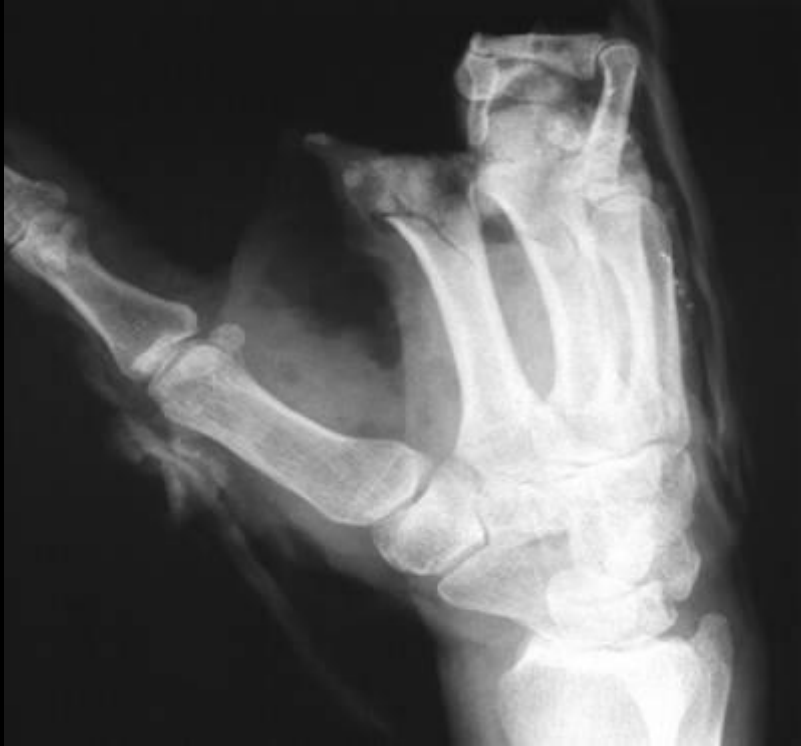Ошибки при закрытии обширных дефектов покровных тканей

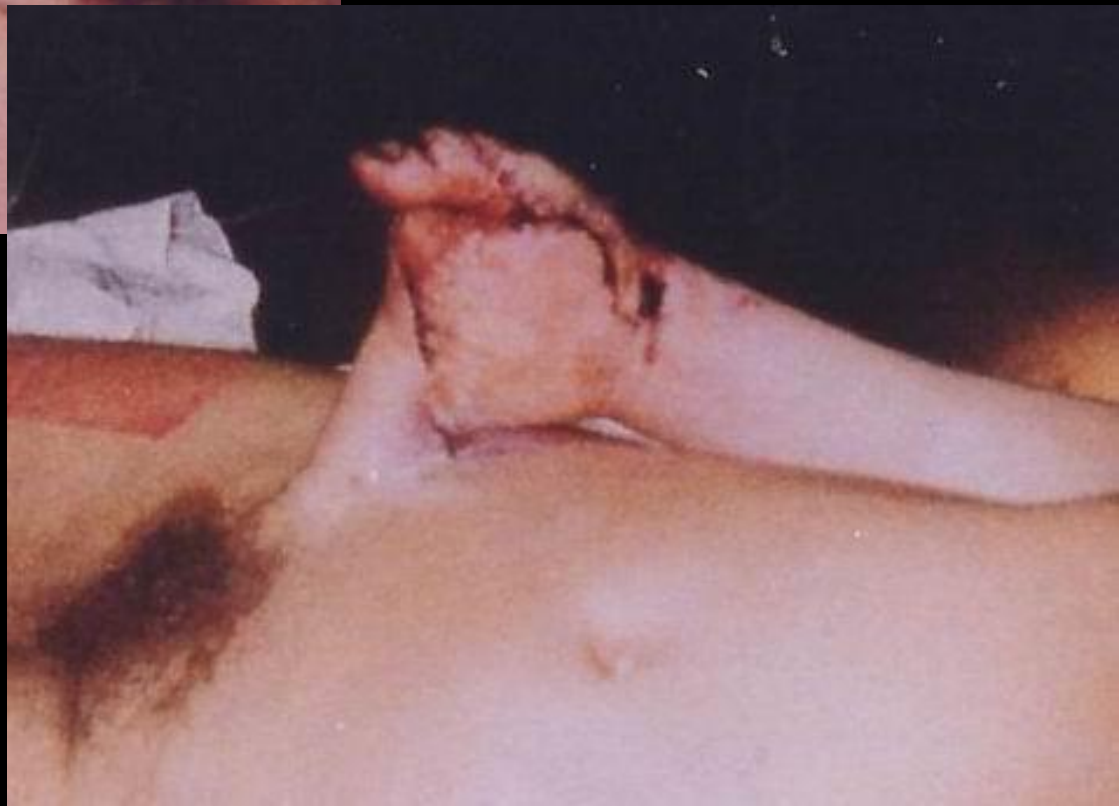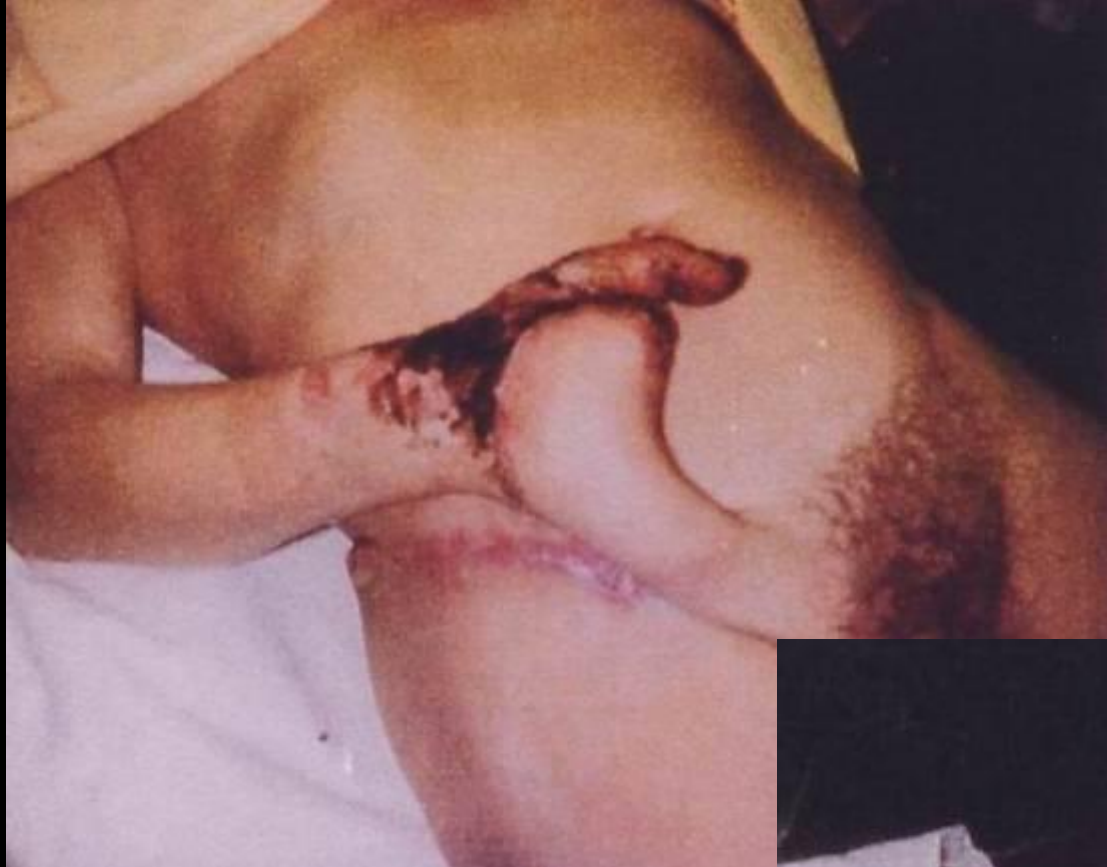- пластика дефектов ладонной поверхности кисти и пальцев расщеплёнными дерматомными трансплантатами
- пластика РДТ дефектов кожных покровов над суставами
- кожная пластика при нахождении пальцев в порочном положении
- неиспользование осевых лоскутов предплечья
- кожная пластика на кисти нерационально выбранными полнослойными лоскутами
- прочие ошибки

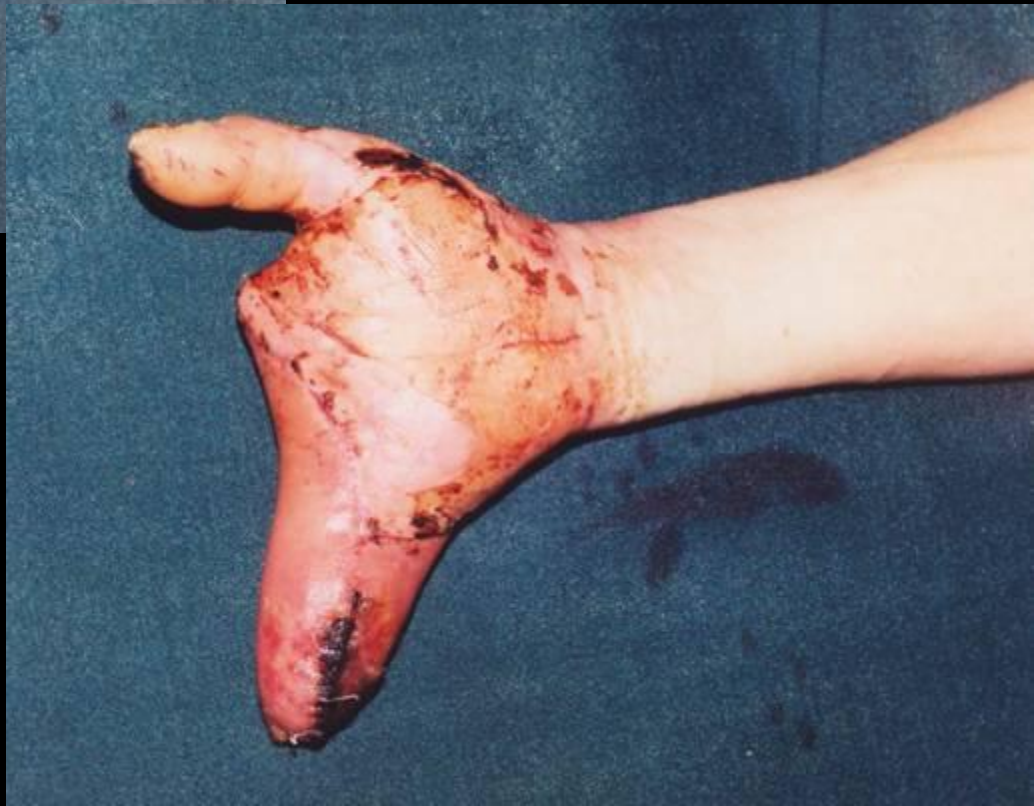
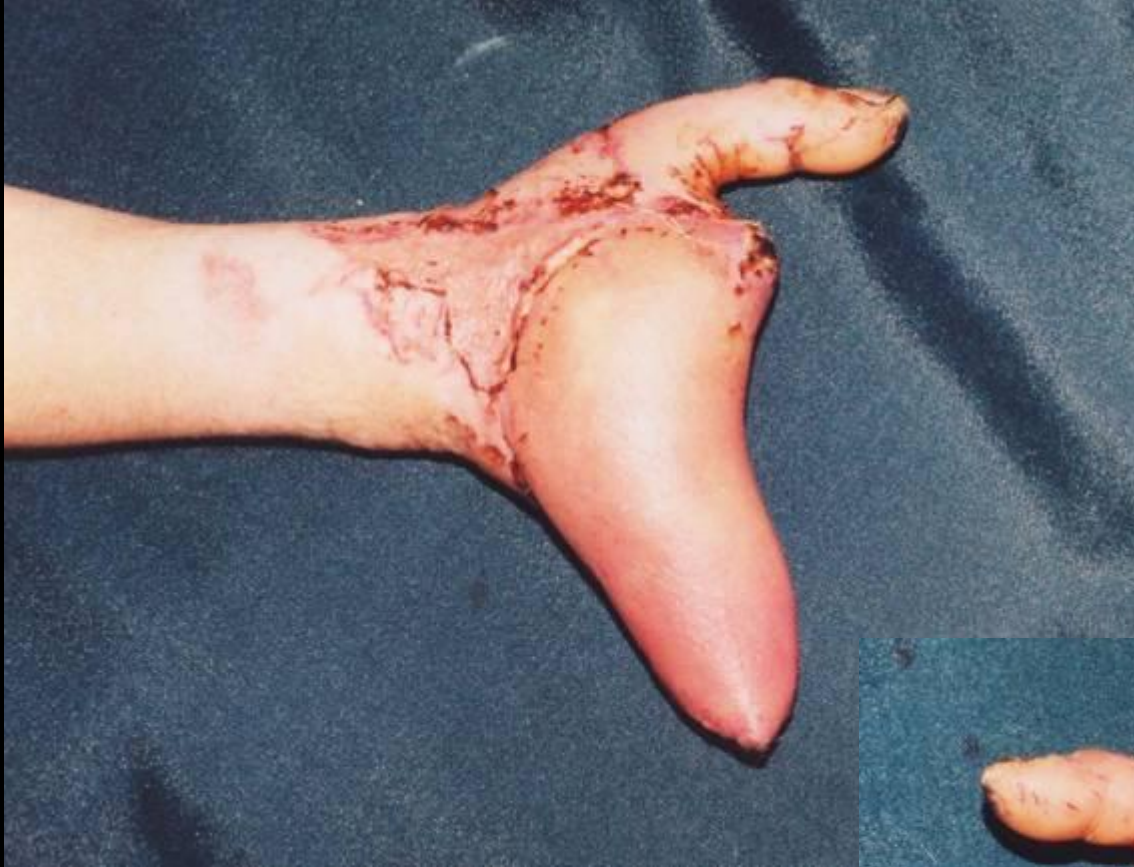










Ошибки послеоперационного периода (8%)

Сосудистые нарушения:

- сдавление конечности тугой повязкой или вследствие развития отёка
- отсутствие надлежащего врачебного и лабораторного контроля за больными после сшивания сосудов
- отказ от мониторинга показателей свертывающей системы крови у пострадавших с хирургической патологией сосудов
- ротационные смещения фаланг после осевого остеосинтеза одной спицей
- угловое смещение фаланг пальцев при нерациональном обездвиживании
- ранние отрывы сухожилий при несанкционированных движениях в послеоперационном периоде
- перфорации спицами крупных сосудов, не распознанные в ходе оперативного вмешательства

Ошибки организационные (13,7%)

-организационные ошибки начального периода боевых действий:

- а) ошибки в расстановке кадров
- б) отсутствие должного оснащения хирургических бригад

-дефекты эвакуации:

- а) лечебные
- б) временные
- в) по направлениям эвакуации
- г) поздняя доставка экстренных пострадавших
- д) увеличение числа этапов эвакуации раненых и пострадавших

-лечебно-организационные:

- а) эвакуация раненых без выполнения окончательной остановки кровотечения
- б) эвакуация раненых в конечности без лечебной или лечебно-транспортной иммобилизации
- в) неподготовленность хирургических бригад к выполнению экстренных оперативных вмешательств
- г) выполнение оперативных вмешательств по нерацирнальным методикам

-прочие ошибки

Осложнения при лечении раненых в кисть

Ранние

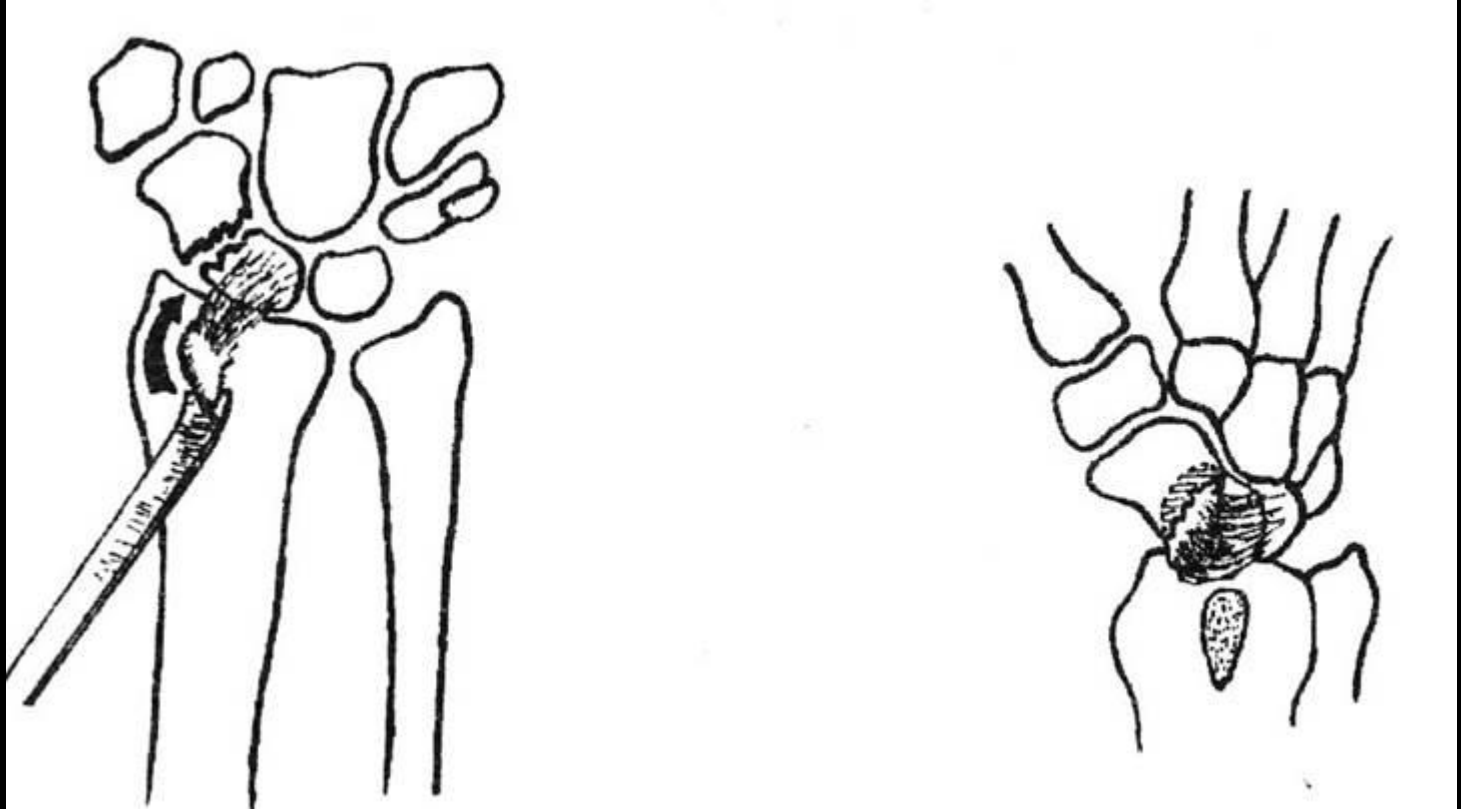
- тромбоз артериальных и венозных анастомозов
- некроз пересаженных лоскутов
- парезы магистральных нервов
- местные и общие аллергические реакции немедленного типа
- артериальное или венозное кровотечение из анастомозов

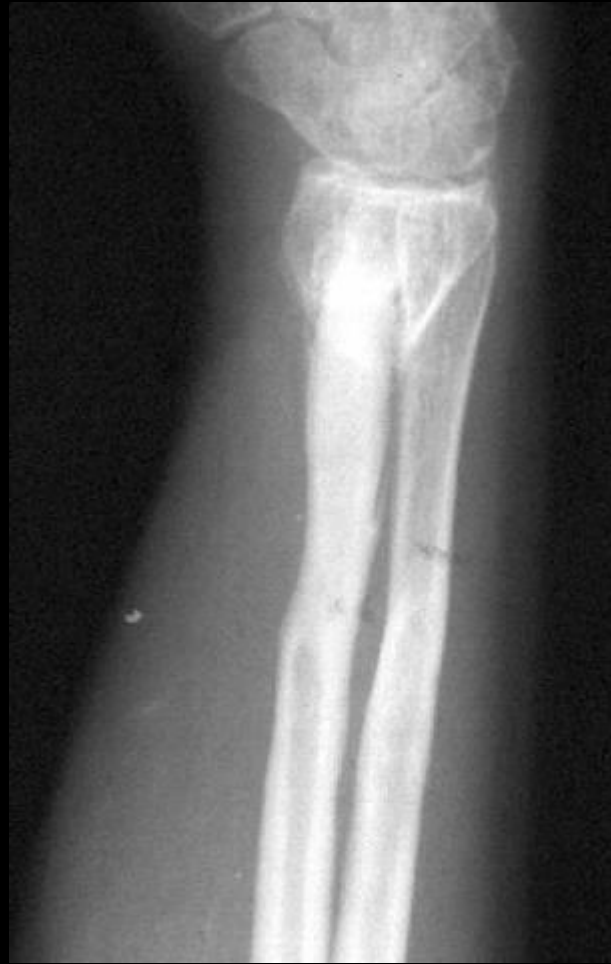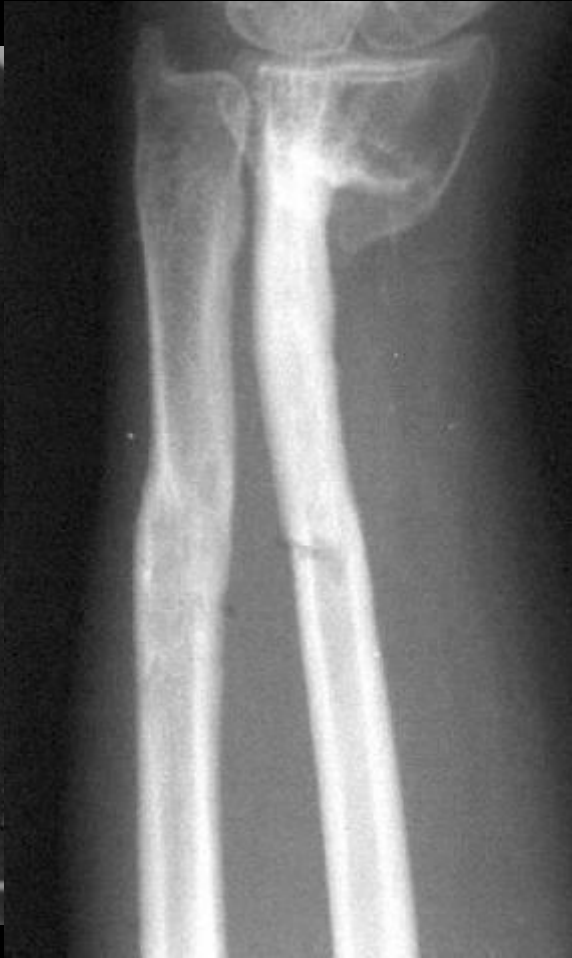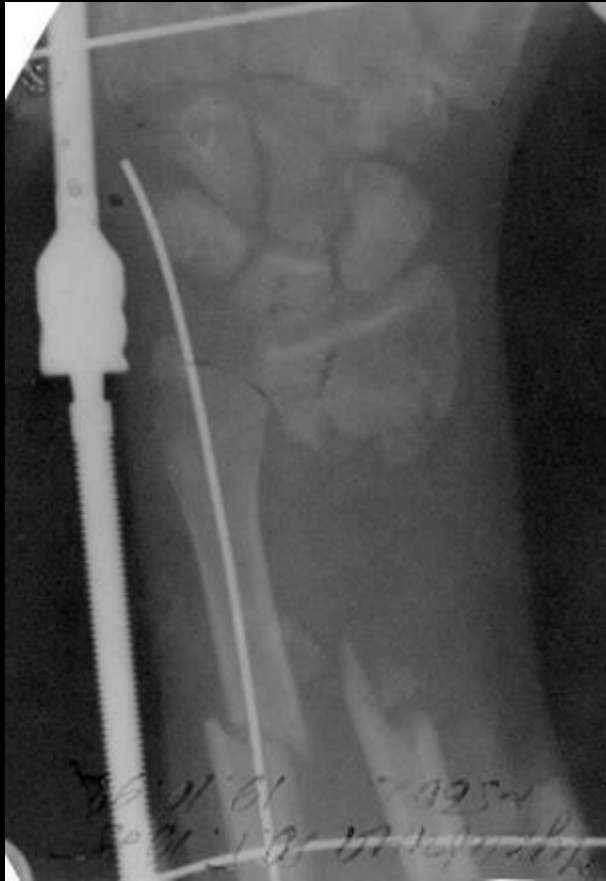Поздние

- позднее нагноение после проведенного оперативного вмешательства
- остеомиелит
- контрактуры и анкилозы суставов
- формирование невром
- рубцовые спаяния сухожилий с окружающими тканями
- хронические ишемические нарушения

Спорные случаи

- артродез лучезапястного сустава при ложном суставе ладьевидной кости
- укорочение предплечья при дефекте одной из костей
- операция Осбен-Салена-Франи-Джанелидзе в место первичного артродеза лучезапястного сустава
- остеосинтез внутренней надмыщелка плечевой кости без транспозиции локтевого нерва
- тено-артродез межфаланговых суставов у лиц молодого возраста
- ампутация пальцев для сокращения сроков лечения раненых





А.Е. БЕЛОУСОВ

ПЛАСТИЧЕСКАЯ РЕКОНСТРУКТИВНАЯ И ЭСТЕТИЧЕСКАЯ ХИРУРГИЯ

ИЗДАТЕЛЬСТВО «ГИГЛОКРАТ» 1998

В.К.Николенко,
П.Г.Брюсов, В.С.Дедушкин

ОГНЕСТРЕЛЬНЫЕ
РАНЕНИЯ
КИСТИ

Военно-Медицинская Академия
Кафедра военной травматологии и ортопедии

Н.Г. Губочкин, В.М. Шаповалов

ИЗБРАННЫЕ ВОПРОСЫ
ХИРУРГИИ КИСТИ

Учебное пособие



«Мир и Семья-95», «Интерлайн»
Санкт-Петербург
2000