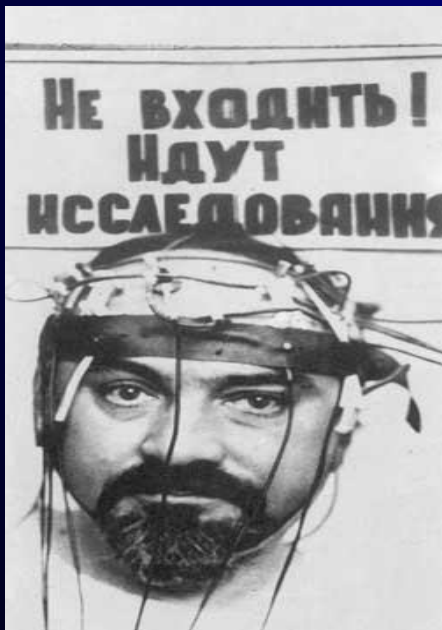

*Иркутский Государственный Медицинский Университет
Кафедра Госпитальной хирургии
СНК Госпитальной хирургии*

Осложнения рака ободочной кишки.




Клиника и диагностика.

Соловьева Юлия Александровна
6 курс, лечебный факультет

Клиника осложнений рака ободочной кишки

**Клиника
осложнений
рака
ободочной
кишки**



Клиника осложнений:

- кишечная непроходимость
- кишечное кровотечение
- перфорация
- параканкрз
- прорастание опухолью соседние органы и ткани

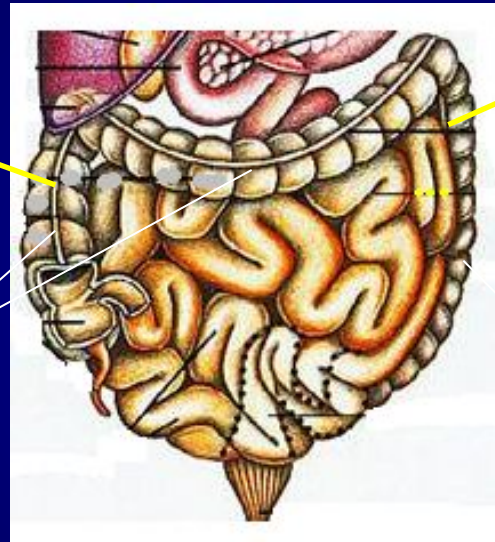
**Симптомы рака
ободочной кишки**



Симптомы рака ободочной кишки

1. Боли:
тупые, ноющие,
схваткообразные.

2. Кишечный
дискомфорт:
потеря аппетита,
отрыжка, рвота,
чувство тяжести.



3. Кишечные
расстройства:
запоры, поносы,
их чередование,
урчание, вздутие.

4. Патологические
выделения:
кровь, слизь, гной.

5. Нарушение общего состояния:
недомогание, повышенная утомляемость,
слабость, похудание, лихорадка.

6. Пальпируемая опухоль.

Диагностика



1. Жалобы

2. Анамнез:

семейный полипоз, хронические колиты, дивертикулез и др.; характер питания; канцерогены.

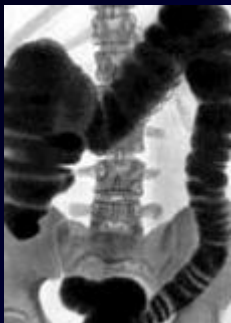3. Объективное исследование

4. Лабораторная диагностика:



- 1) ОАК (анемия, увеличение СОЭ, лейкоцитоз)
- 2) Анализ кала на скрытую кровь
- 3) Коагулограмма (гиперкоагуляция)
- 4) Анализ на РЭА

5. Дополнительные методы обследования (рентгенологические, эндоскопические, УЗИ, КТ, эксплоративная лапаротомия).



Рентгенологическая диагностика

- Обзорная рентгенография брюшной полости
- Ирригография (-скопия)

Ирригография — рентгенологическое исследование толстой кишки при ретроградном заполнении ее рентгеноконтрастной взвесью.

Депо бария

Сужение
просвета

Нарушение
смещаемости

Дефект
наполнения

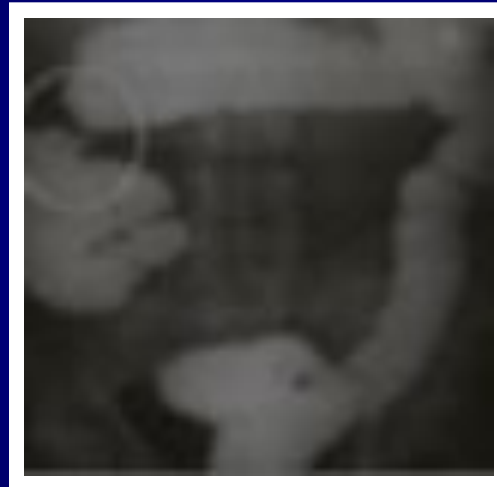Отсутствие
гаустраций

Затекание
контраста
за пределы
контура
кишки

Ирригография



1. Опухоль сигмовидной кишки



2. Опухоль правого изгиба ободочной кишки



3. Опухоль нисходящей ободочной кишки



Эндоскопическая

Диагностика

- **Ректороманоскопия**

метод, позволяющий осмотреть до 30 см дистального отдела толстой кишки;

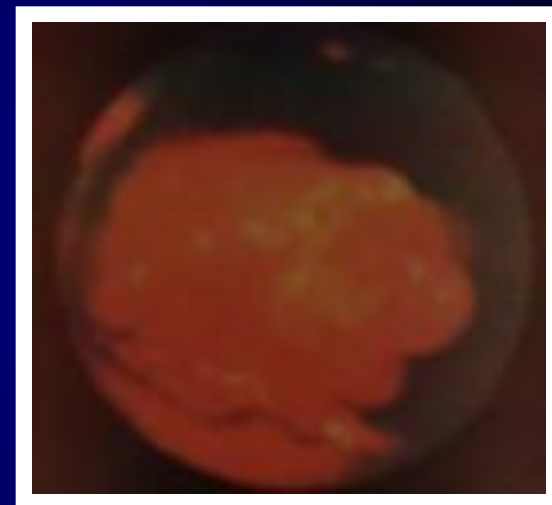
- **Фиброколоноскопия**

метод, позволяющий осмотреть все отделы толстой кишки, от ануса до баугиниевой заслонки;

- **Лапароскопия**



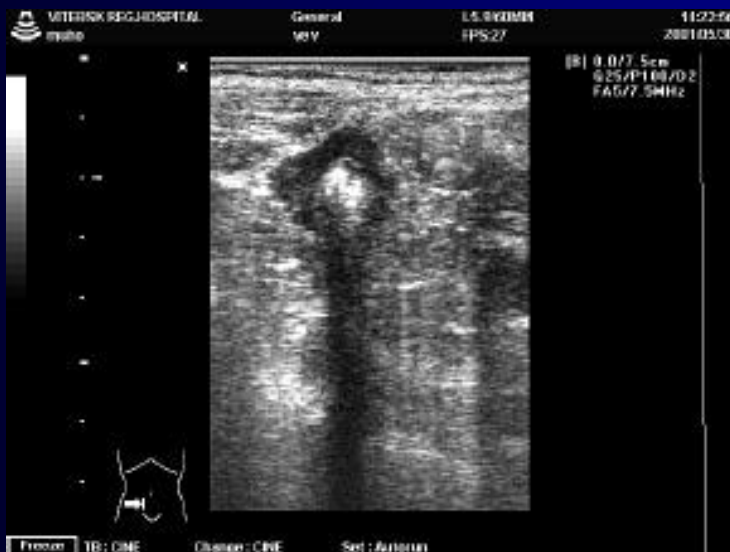+ биопсия, взятие мазков для цитологического и гистологического исследований



Экзофитный рак сигмовидной кишки (эндофото).



УЗ-ая диагностика

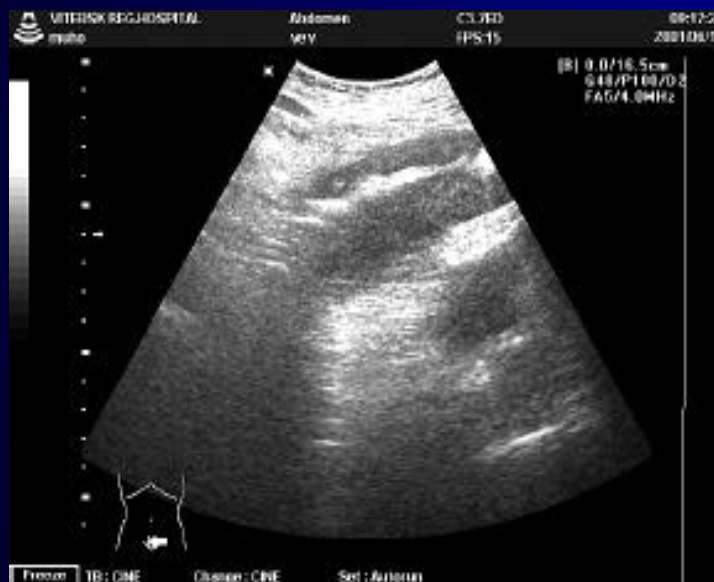

1. Рак восходящего отдела ободочной кишки.
Симптом пораженного полого органа.
Поперечное сечение.

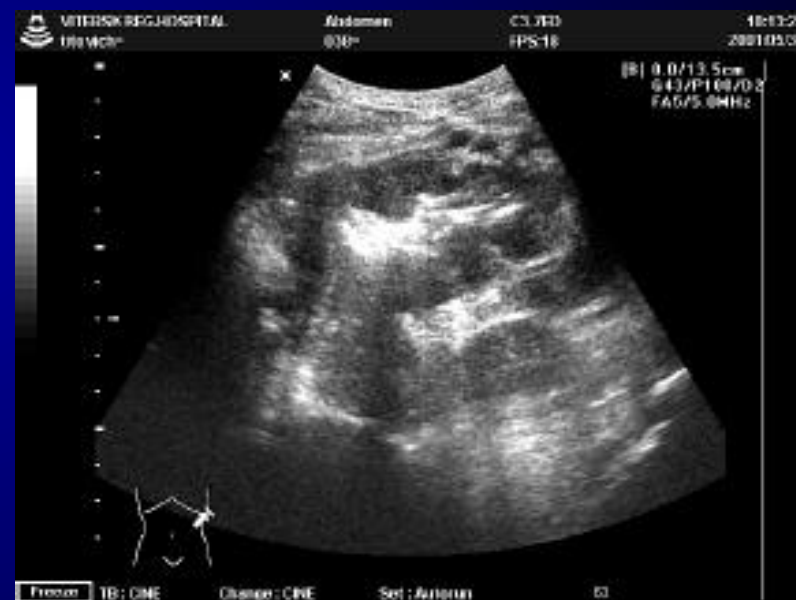- утолщение стенки ободочной кишки (симптом "пораженного полого органа")
- неправильная форма, неровный наружный контур
- отсутствие смещения – при прорастании
- поражение регионарных л/у



УЗ-ая диагностика



2. Рак сигмовидной кишки.
Симптом пораженного полого органа.
Продольное сечение.

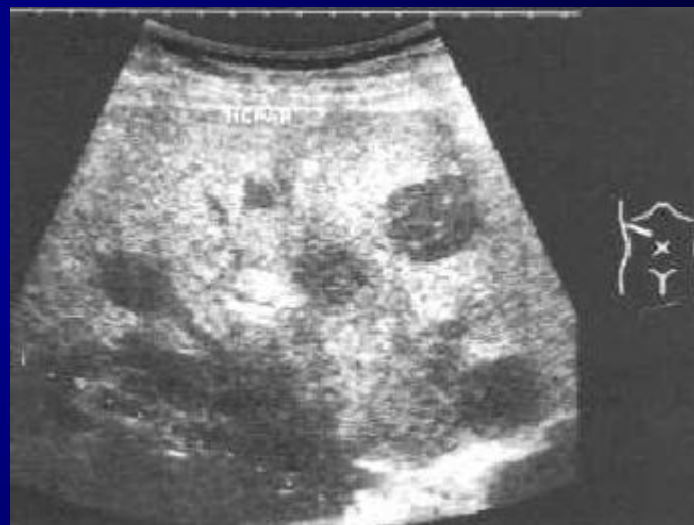

3. Рак селезеночного угла ободочной кишки.
Симптом пораженного полого органа.



УЗ-ая диагностика

- свободная жидкость в брюшной полости
- абсцессы
- метастатическое поражение печени

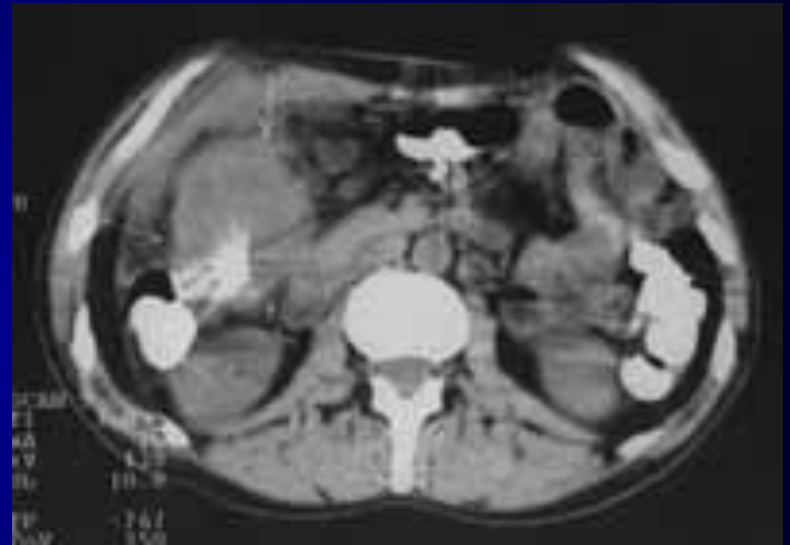

4. Метастатическое поражение печени.
Множественные гипозоногенные метастазы
различной величины

Компьютерная томография

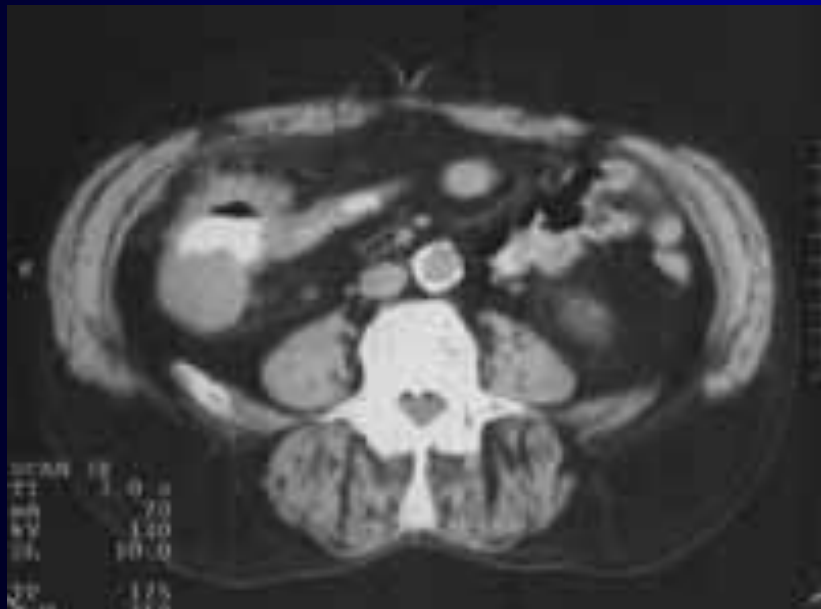Показания:

1. затруднения при выполнении типичных методов диагностики (ирригографии, колоноскопии)
2. массивный экстраорганный рост
3. оценка метастатического поражения печени, надпочечников, легких
4. выявление осложнений (Н: перфорация с формированием абсцесса)

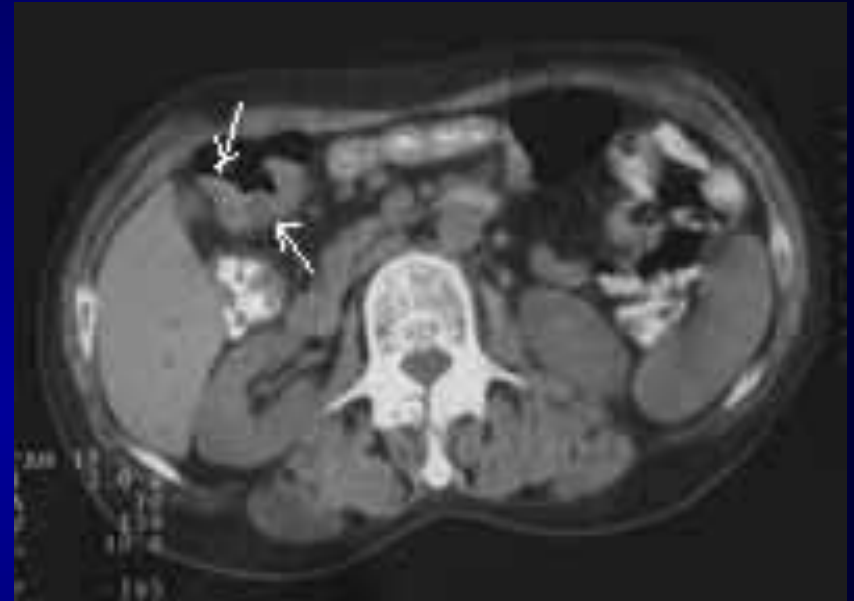

1. Рак печеночного угла толстой кишки: неравномерное утолщение стенки кишки, ее неоднородность, инфильтрация окружающей клетчатки, утолщение близлежащего участка брюшины.

Компьютерная томография

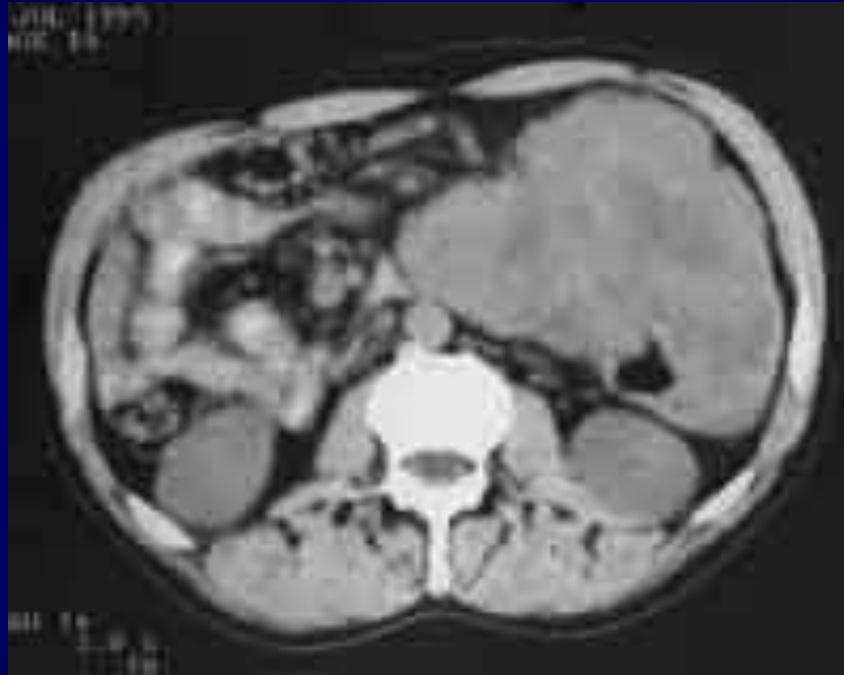

2. Рак слепой кишки: неравномерное утолщение стенок, инфильтрация окружающей клетчатки.



3. Рак поперечноободочной кишки: локальное утолщение задней стенки кишки вблизи печеночного изгиба (стрелки), наличие увеличенных до 1,1 см лимфоузлов вблизи измененной кишки.

Компьютерная томография



4. Массивная опухоль по периферии нисходящей кишки неотграниченная от ее стенок.

Кишечная непроходимость

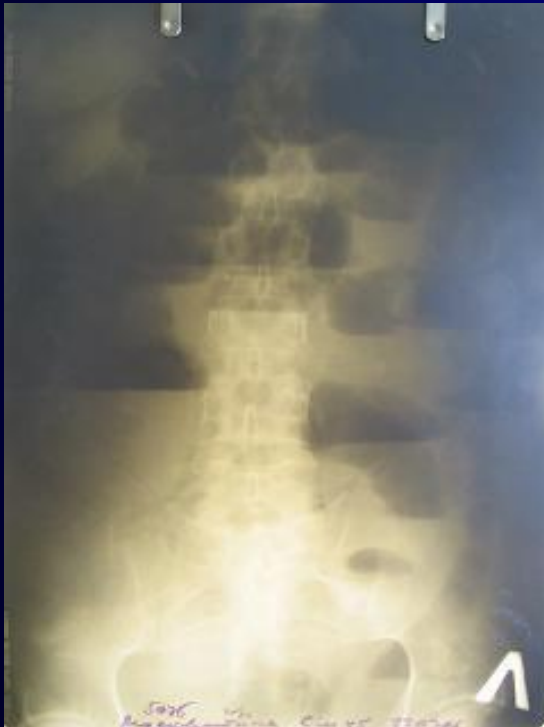Виды: обтурационная, инвагинация, заворот, спаечная, динамическая.

Клиника, диагностика

1. **Жалобы:** боли в животе, рвота, задержка стула и газов.
2. **Анамнез:** семейный полипоз, хронические колиты, дивертикулез и др.; характер питания;
3. **Объективное исследование:**
бледность кожи и слизистых оболочек; вздутие живота, видимая перистальтика; пальпация – б/б, пальпируемая опухоль; перкуссия – зоны притупления; аускультация – «шум начала и тишина конца» (Г. Мондор); пальцевое ректальное исследование.
4. **Лабораторные методы:** (лейкоцитоз, СОЭ)

Кишечная непроходимость

1. Обзорная рентгенография брюшной полости



1. Обзорная рентгенограмма
брюшной полости. Чаша Клойбера



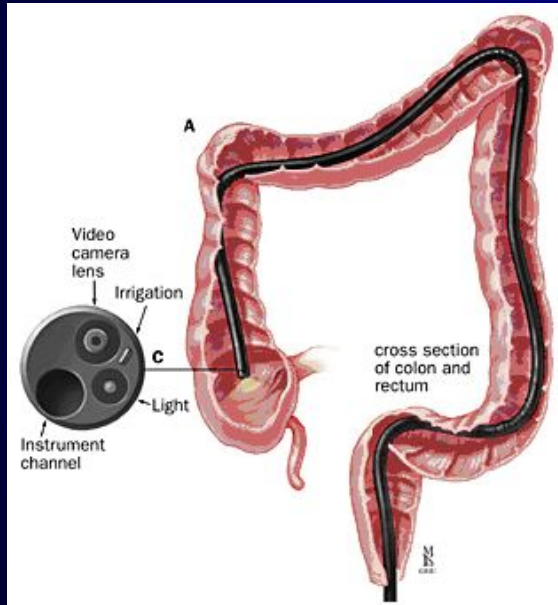
2. Обзорная рентгенограмма
брюшной полости. Кишечные арки

2. Ирригография (-скопия)

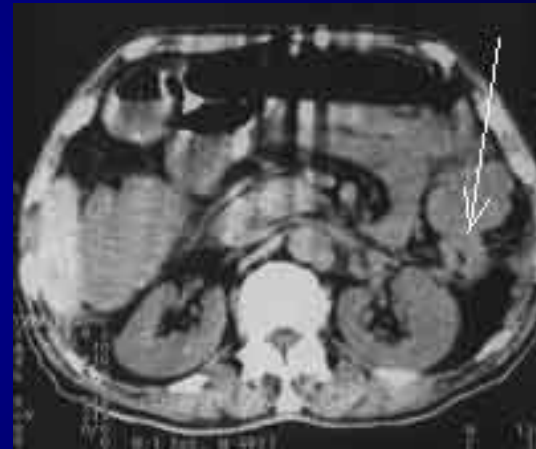

Кишечная непроходимость

• **Фиброколоноскопия**



• **Компьютерная томография**

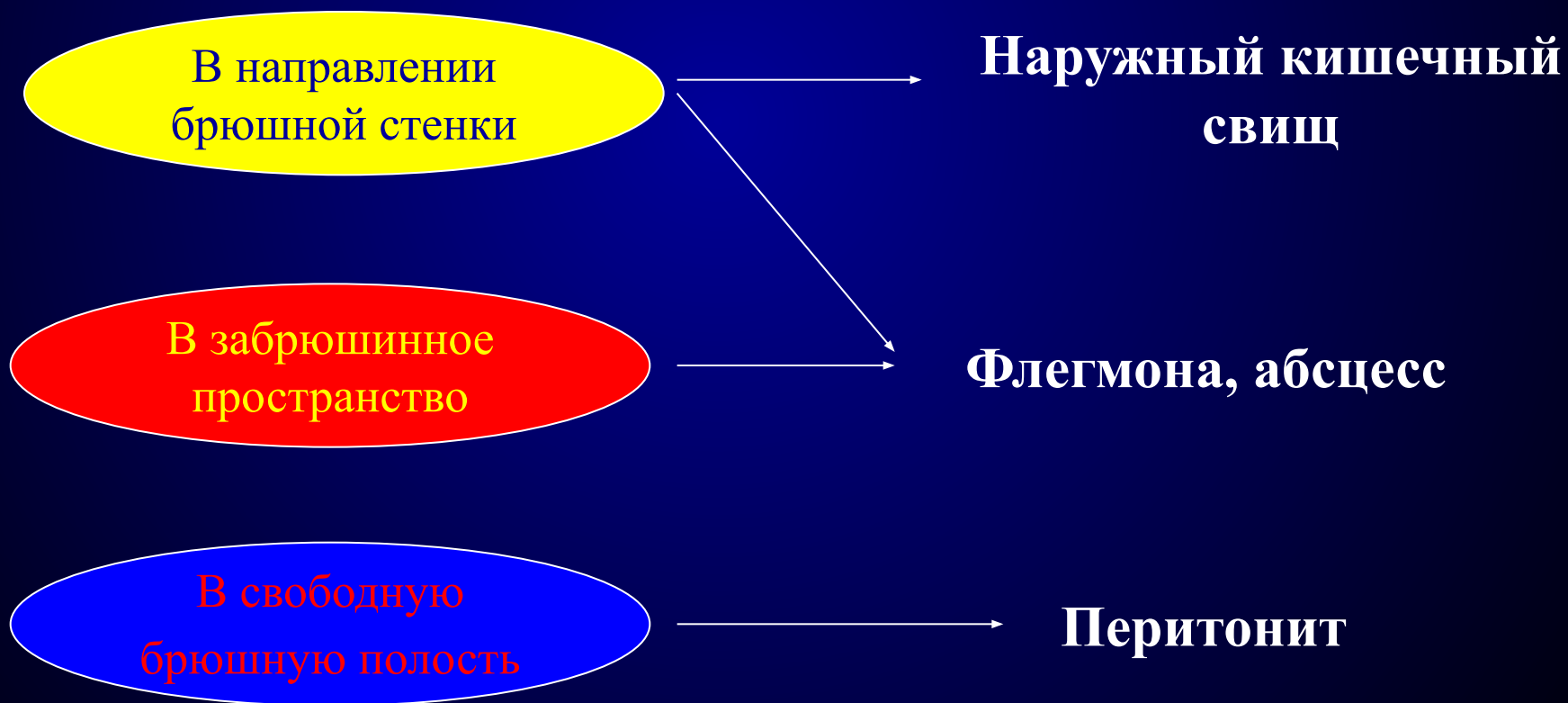


• **УЗИ:** опухоль в толстой кишке,
воспалительный инфильтрат,
головка инвагината.

Рак верхней трети нисходящей
кишки (стрелка):
наличие признаков кишечной
непроходимости.

Перфорация кишки

Виды: диастатическая перфорация,
перфорация в участке распадающейся опухоли.



Перфорация кишки

в свободную брюшную полость

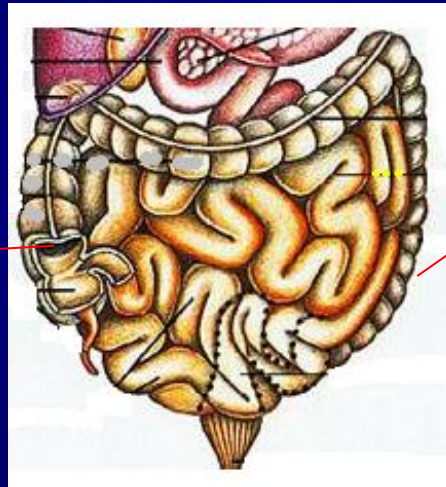
Клиника, диагностика

1. **Жалобы:** острая боль в животе
2. **Анамнез:** «малые признаки» рака ободочной кишки
3. **Объективное исследование:** тахикардия, холодный пот, ↓ АД, ↑ Т тела; пальпация – болезненность, напряжение мышц живота, + симптомы раздражения брюшины; перкуссия – исчезновение печеночной тупости, притупление перкуторного звука в отлогих частях живота.
4. **Лабораторные методы:** ОАК (лейкоцитоз сдвигом влево, ↑ СОЭ)
5. **Обзорная рентгенография:** газ в поддиафрагм. пространстве, чаши Клойбера
6. **ФКС** для определения характера и локализации перфорации

Кровотечение

Хронические геморрагии вследствие деструктивных изменений с вовлечением кровеносных сосудов, васкуляризирующих опухоль.

Клиника, диагностика



кал черного цвета (мелена) с переваренной темной кровью.

сгустки или прожилки алой крови на поверхности кала

Незначительное продолжительное кровотечение.

1. ОАК (гипохромная анемия)
2. Исследование per rectum
3. Ирригография
4. РРС, ФКС

Другие осложнения

ПРОРАСТАНИЕ

желудок, мочевой
пузырь, различные
отделы
тонкой кишки
и другие полые
органы.



межорганные
внутренние
свищи

ПАРАКАНКРОЗ

воспалительный
процесс
в опухолевом очаге,
окружающих тканях,
лимфатической
и венозной системах.



абсцессы,
флегмоны,
тромбофлебит

Спасибо за внимание!

