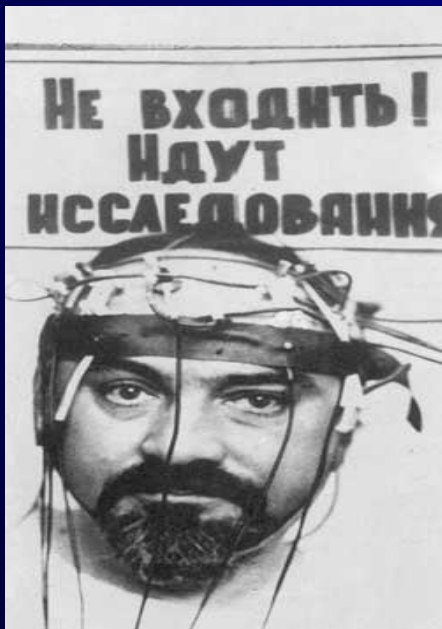

*Иркутский Государственный Медицинский Университет  
Кафедра Госпитальной хирургии  
СНК Госпитальной хирургии*

# *Осложнения рака ободочной кишки.*



Клиника и диагностика.

*Соловьева Юлия Александровна  
6 курс, лечебный факультет*

# *Клиника осложнений рака ободочной кишки*

**Клиника  
осложнений  
рака  
ободочной  
кишки**

```
graph TD; A[Клиника осложнений рака ободочной кишки] --> B[Симптомы рака ободочной кишки]; A --> C[Клиника осложнений:];
```

**Симптомы рака  
ободочной кишки**

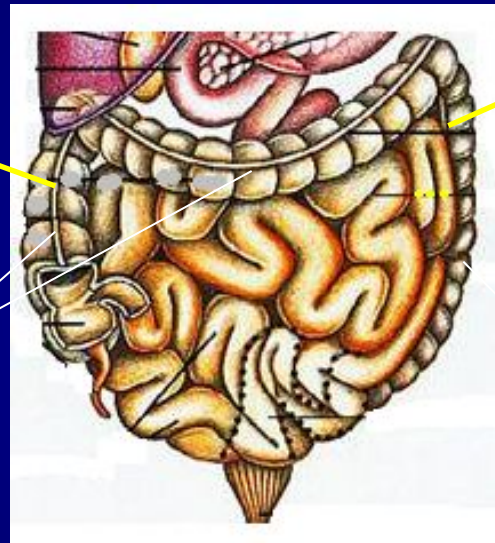
**Клиника осложнений:**

- кишечная непроходимость
- кишечное кровотечение
- перфорация
- параканкрз
- прорастание опухолью соседние органы и ткани

# Симптомы рака ободочной кишки

1. Боли:  
тупые, ноющие,  
схваткообразные.

2. Кишечный  
дискомфорт:  
потеря аппетита,  
отрыжка, рвота,  
чувство тяжести.



3. Кишечные  
расстройства:  
запоры, поносы,  
их чередование,  
урчание, вздутие.

4. Патологические  
выделения:  
кровь, слизь, гной.

5. Нарушение общего состояния:  
недомогание, повышенная утомляемость,  
слабость, похудание, лихорадка.

6. Пальпируемая опухоль.

# Диагностика



## 1. Жалобы

## 2. Анамнез:

семейный полипоз, хронические колиты, дивертикулез и др.; характер питания; канцерогены.

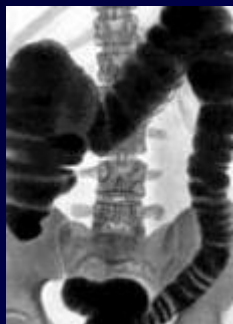## 3. Объективное исследование

## 4. Лабораторная диагностика:



- 1) ОАК (анемия, увеличение СОЭ, лейкоцитоз)
- 2) Анализ кала на скрытую кровь
- 3) Коагулограмма (гиперкоагуляция)
- 4) Анализ на РЭА

## 5. Дополнительные методы обследования (рентгенологические, эндоскопические, УЗИ, КТ, эксплоративная лапаротомия).



# Рентгенологическая диагностика

- Обзорная рентгенография брюшной полости
- Ирригография (-скопия)

**Ирригография** — рентгенологическое исследование толстой кишки при ретроградном заполнении ее рентгеноконтрастной взвесью.

Депо бария

Сужение  
просвета

Нарушение  
смещаемости

Дефект  
наполнения

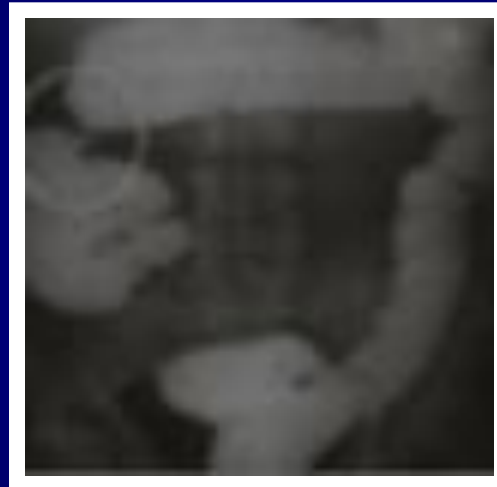Отсутствие  
гаустраций

Затекание  
контраста  
за пределы  
контура  
кишки

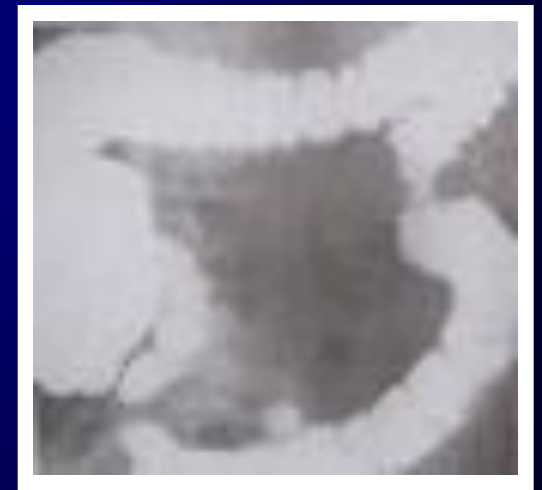# Ирригография



1. Опухоль сигмовидной кишки



2. Опухоль правого изгиба ободочной кишки



3. Опухоль нисходящей ободочной кишки



# Эндоскопическая диагностика



- **Ректороманоскопия**

метод, позволяющий осмотреть до 30 см дистального отдела толстой кишки;

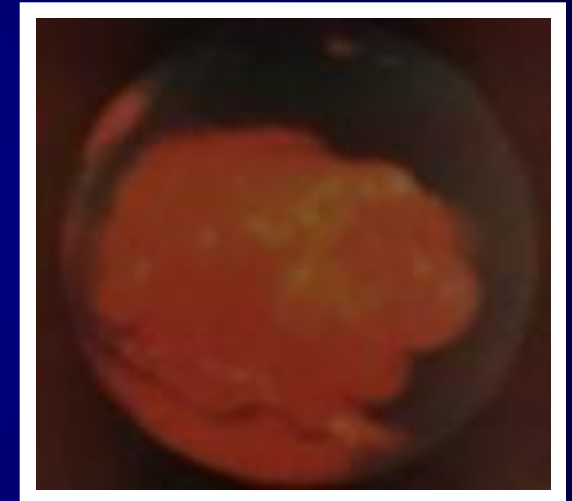
- **Фиброколоноскопия**

метод, позволяющий осмотреть все отделы толстой кишки, от ануса до баугиниевой заслонки;

- **Лапароскопия**

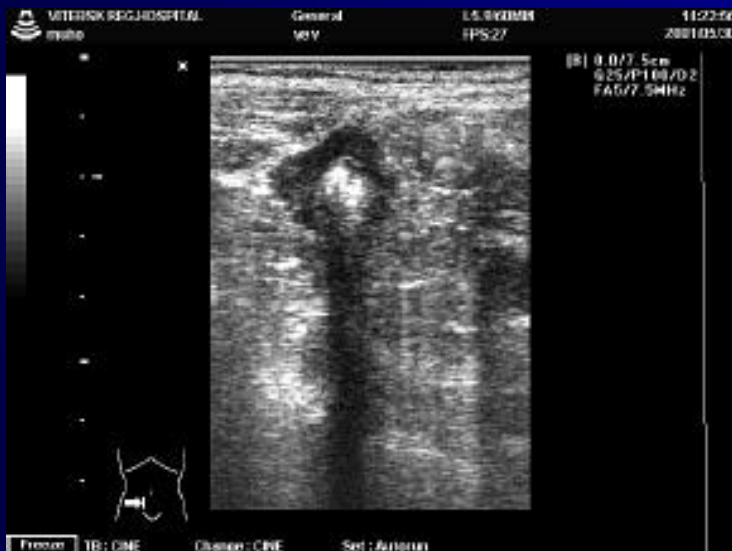

+ биопсия, взятие мазков для цитологического и гистологического исследований



Экзофитный рак сигмовидной кишки (эндофото).

# УЗ-ая диагностика

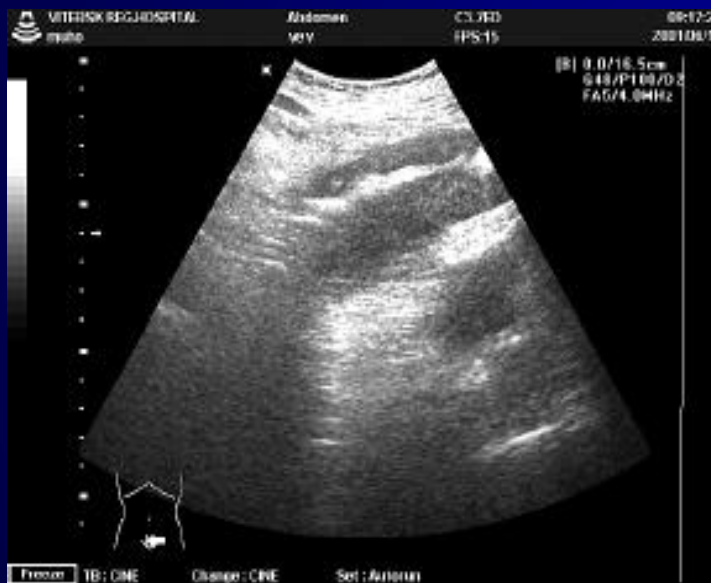

1. Рак восходящего отдела ободочной кишки.  
Симптом пораженного полого органа.  
Поперечное сечение.

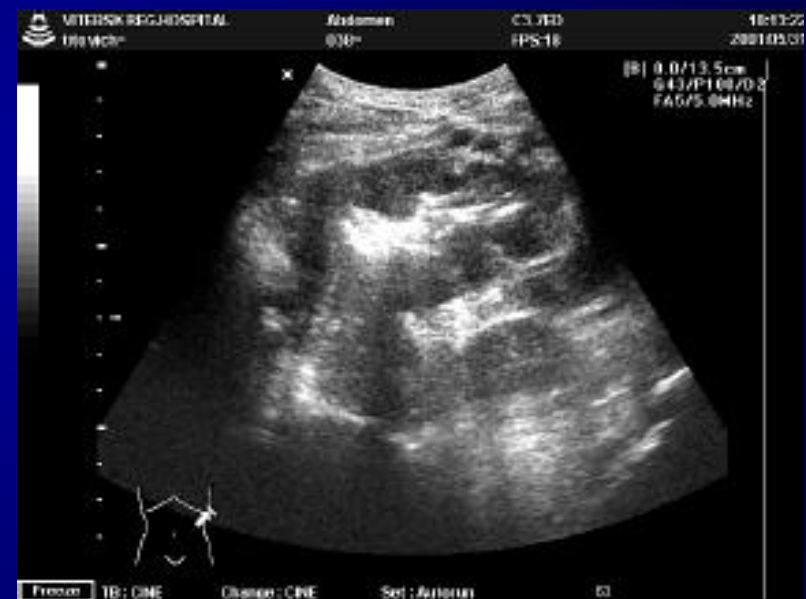- утолщение стенки ободочной кишки (симптом "пораженного полого органа")
- неправильная форма, неровный наружный контур
- отсутствие смещения – при прорастании
- поражение регионарных л/у



# УЗ-ая диагностика



2. Рак сигмовидной кишки.  
Симптом пораженного полого органа.  
Продольное сечение.

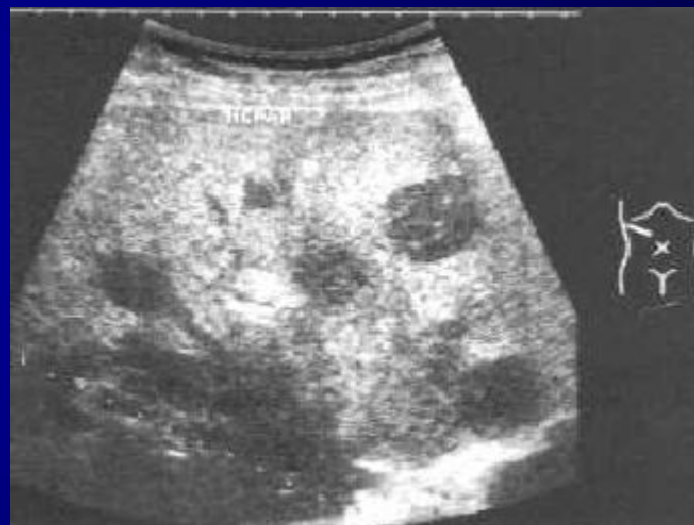

3. Рак селезеночного угла ободочной кишки.  
Симптом пораженного полого органа.



# УЗ-ая диагностика

- свободная жидкость в брюшной полости
- абсцессы
- метастатическое поражение печени

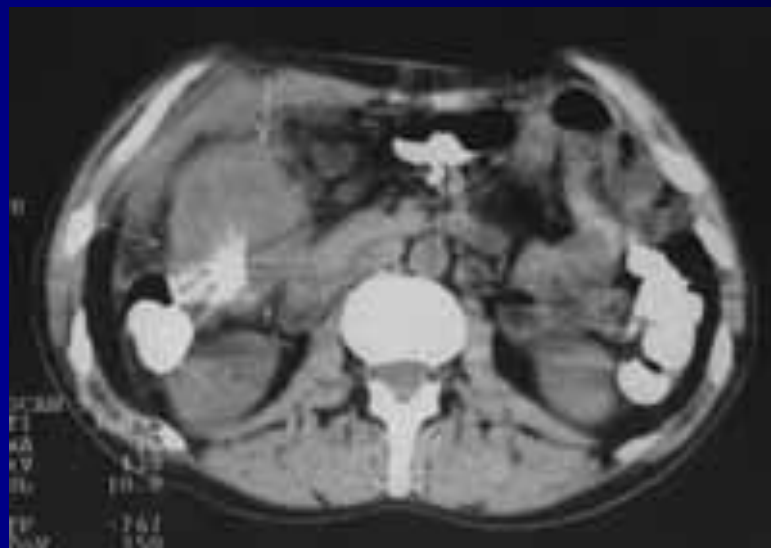

4. Метастатическое поражение печени.  
Множественные гипозоногенные метастазы  
различной величины

# Компьютерная томография

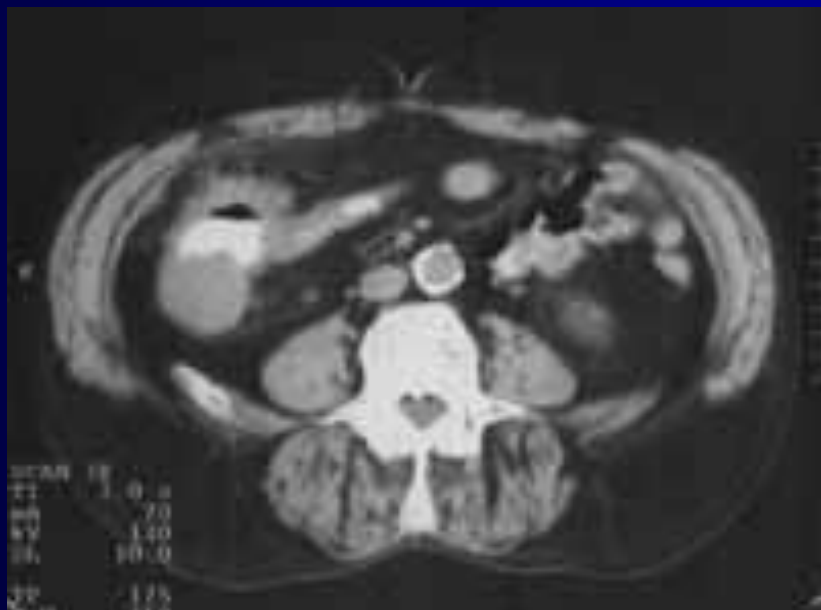## Показания:

1. затруднения при выполнении типичных методов диагностики (ирригографии, колоноскопии)
2. массивный экстраорганный рост
3. оценка метастатического поражения печени, надпочечников, легких
4. выявление осложнений (Н: перфорация с формированием абсцесса)

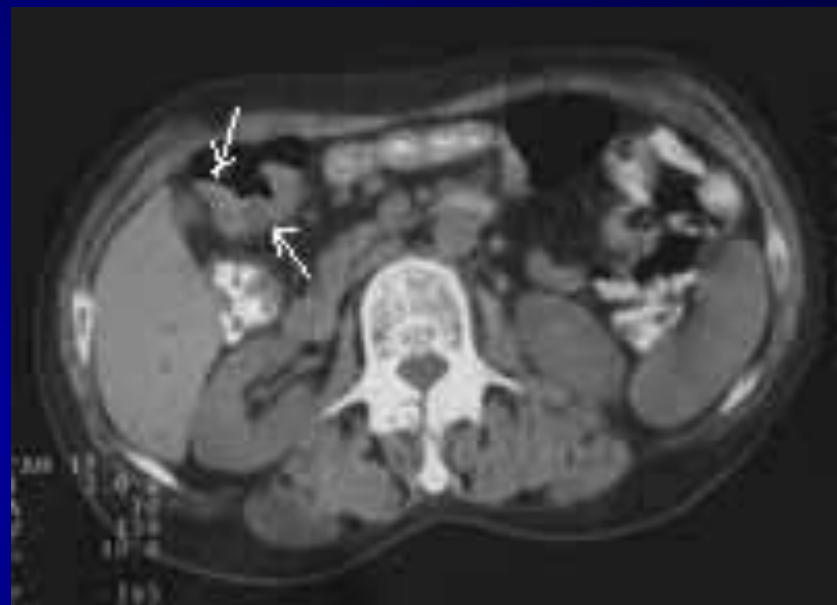

1. Рак печеночного угла толстой кишки: неравномерное утолщение стенки кишки, ее неоднородность, инфильтрация окружающей клетчатки, утолщение близлежащего участка брюшины.

# Компьютерная томография

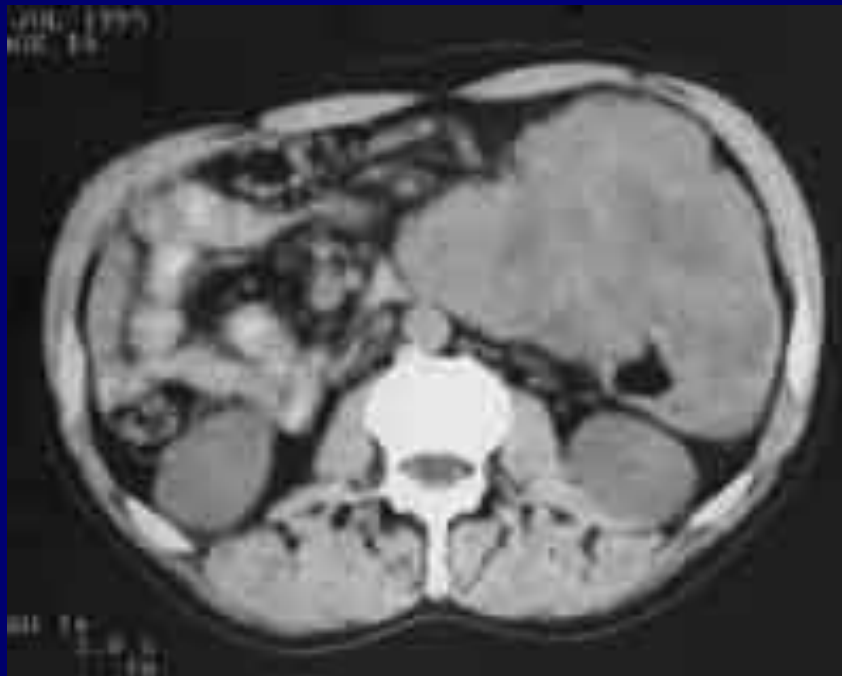

2. Рак слепой кишки: неравномерное утолщение стенок, инфильтрация окружающей клетчатки.



3. Рак поперечноободочной кишки: локальное утолщение задней стенки кишки вблизи печеночного изгиба (стрелки), наличие увеличенных до 1,1 см лимфоузлов вблизи измененной кишки.

# Компьютерная томография



4. Массивная опухоль по периферии нисходящей кишки неотграниченная от ее стенок.



# Кишечная непроходимость

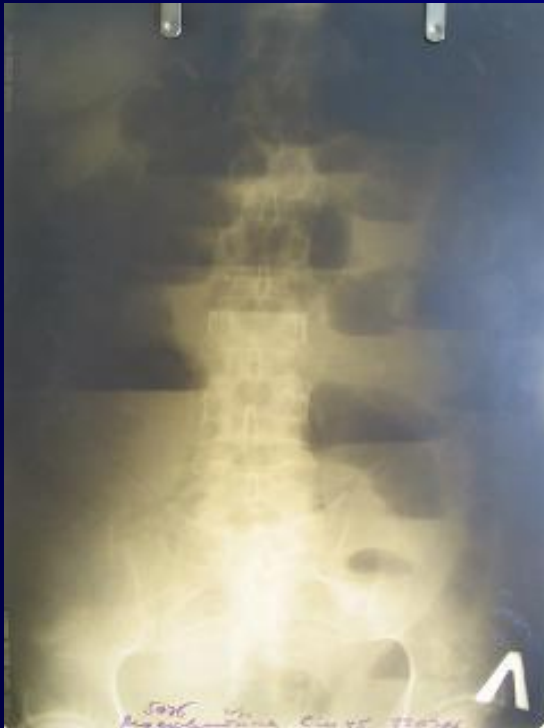Виды: обтурационная, инвагинация, заворот, спаечная, динамическая.

## Клиника, диагностика

1. **Жалобы:** боли в животе, рвота, задержка стула и газов.
2. **Анамнез:** семейный полипоз, хронические колиты, дивертикулез и др.; характер питания;
3. **Объективное исследование:**  
бледность кожи и слизистых оболочек; вздутие живота, видимая перистальтика; пальпация – б/б, пальпируемая опухоль; перкуссия – зоны притупления; аускультация – «шум начала и тишина конца» (Г. Мондор); пальцевое ректальное исследование.
4. **Лабораторные методы:** (лейкоцитоз, СОЭ)

# Кишечная непроходимость

## 1. Обзорная рентгенография брюшной полости



1. Обзорная рентгенограмма  
брюшной полости. Чаша Клойбера



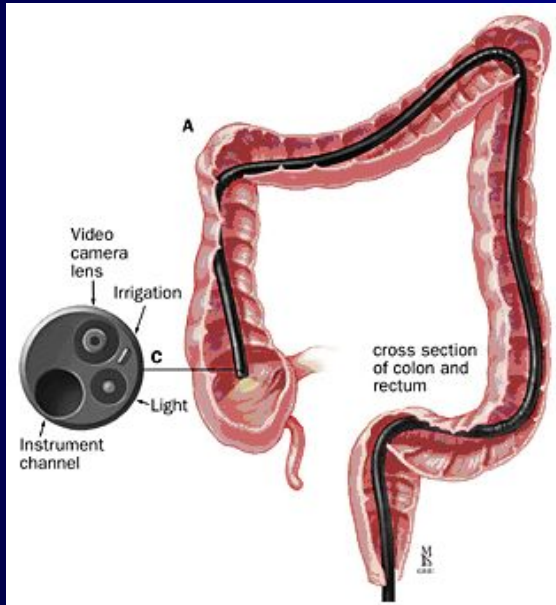
2. Обзорная рентгенограмма  
брюшной полости. Кишечные арки

## 2. Ирригография (-скопия)

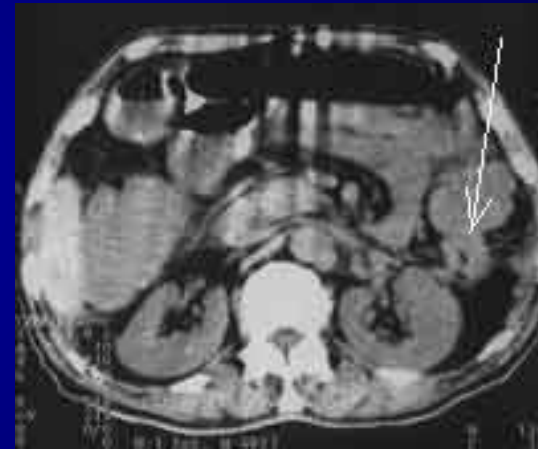

# Кишечная непроходимость

• Фиброколоноскопия



• Компьютерная томография

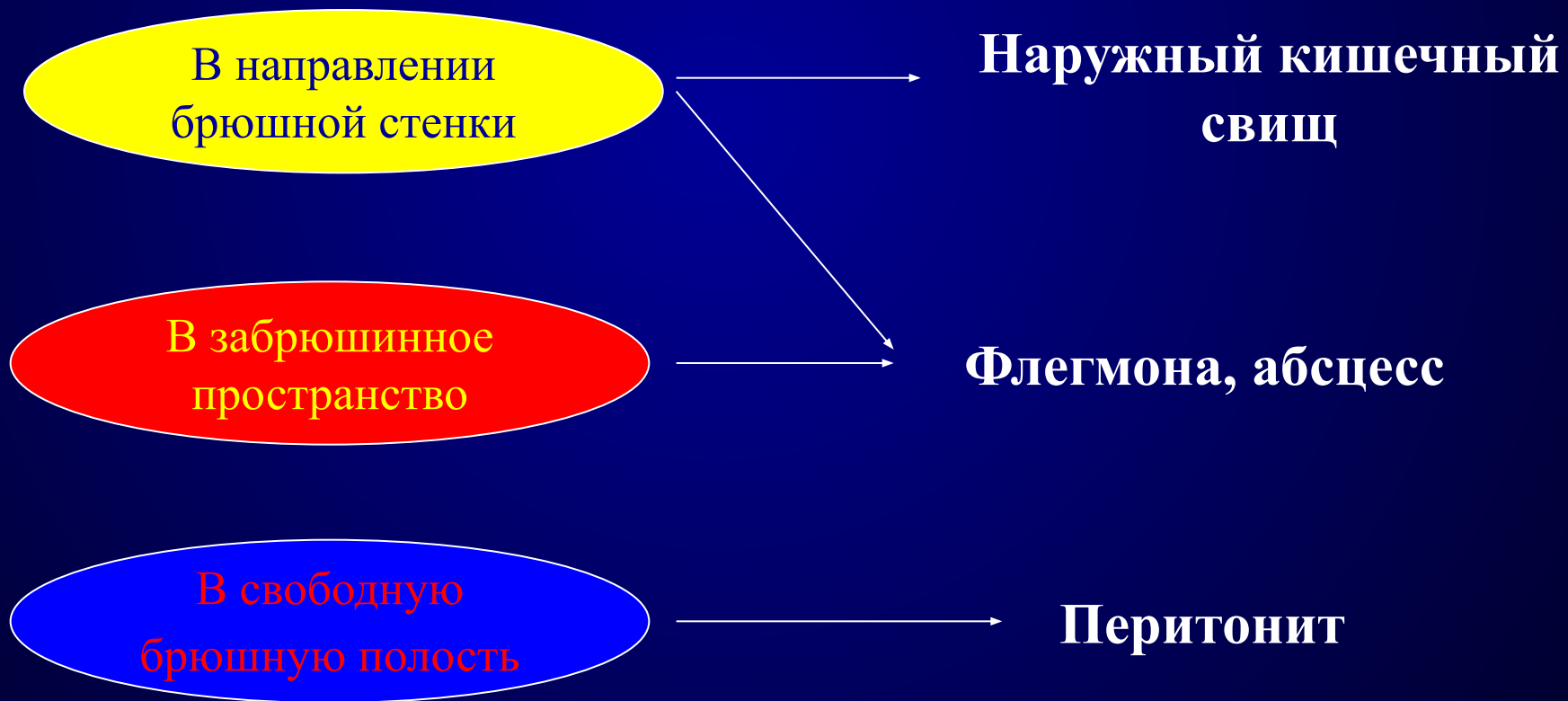


• **УЗИ:** опухоль в толстой кишке,  
воспалительный инфильтрат,  
головка инвагината.

Рак верхней трети нисходящей  
кишки (стрелка):  
наличие признаков кишечной  
непроходимости.

# Перфорация кишки

Виды: диастатическая перфорация,  
перфорация в участке распадающейся опухоли.



# Перфорация кишки

в свободную брюшную полость

## Клиника, диагностика

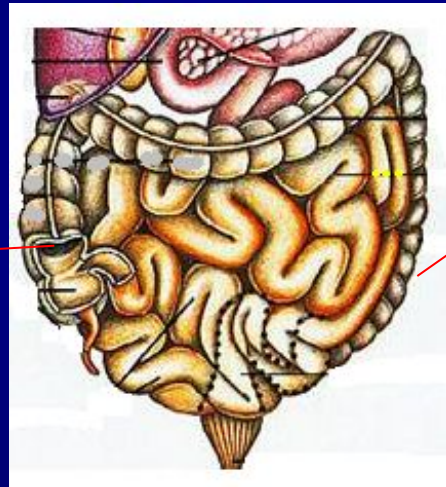
1. **Жалобы:** острая боль в животе
2. **Анамнез:** «малые признаки» рака ободочной кишки
3. **Объективное исследование:** тахикардия, холодный пот, ↓ АД, ↑ T тела; пальпация – болезненность, напряжение мышц живота, + симптомы раздражения брюшины; перкуссия – исчезновение печеночной тупости, притупление перкуторного звука в отлогих частях живота.
4. **Лабораторные методы:** ОАК (лейкоцитоз сдвигом влево, ↑ СОЭ )
5. **Обзорная рентгенография:** газ в поддиафрагм. пространстве, чаши Клойбера
6. **ФКС** для определения характера и локализации перфорации



# Кровотечение

Хронические геморрагии вследствие деструктивных изменений с вовлечением кровеносных сосудов, васкуляризирующих опухоль.

## Клиника, диагностика



кал черного цвета (мелена) с переваренной темной кровью.

сгустки или прожилки алой крови на поверхности кала

Незначительное продолжительное кровотечение.

1. ОАК (гипохромная анемия)
2. Исследование per rectum
3. Ирригография
4. РРС, ФКС

# Другие осложнения

## ПРОРАСТАНИЕ

желудок, мочевой  
пузырь, различные  
отделы  
тонкой кишки  
и другие полые  
органы.



межорганные  
внутренние  
свищи

## ПАРАКАНКРОЗ

воспалительный  
процесс  
в опухолевом очаге,  
окружающих тканях,  
лимфатической  
и венозной системах.



абсцессы,  
флегмоны,  
тромбофлебит

# Спасибо за внимание!

