

ГОУ ВПО Тюменская Государственная Медицинская Академия

Кафедра общей хирургии

Доктор медицинских наук, профессор Алиев Ф.Ш.

История развития хирургии. Основные этапы зарождения и развития хирургии

[Презентации по хирургии](#)

Определение




- **Хирургия** (chier – рука, ergon – действие) – рукодействие, ремесло (древнегреч.)
Хирургия – раздел клинической медицины, изучающий болезни и повреждения, при диагностике и лечении которых используются механические методы и приемы воздействия, сопровождающиеся преимущественно нарушением целостности покровных тканей организма




Определение


- **Общая хирургия** (General Surgery, англ.) – дисциплина, которая изучает наиболее общие и проблемные вопросы основных хирургических специальностей; системы, основы, правила организации и проведения оперативного вмешательства, основы диагностического и лечебного процесса



Основные направления изучения общей хирургии

- 1. Учение о хирургической инфекции (асептика и антисептика)
- 2. Учение о кровотечениях, кровопотере
- 3. Учение о переливании крови
- 4. Учение о ранах
- 5. Общие вопросы травм и травматизма
- 6. Общие вопросы боли, анестезиологии
- 7. Общие вопросы терминальных состояний
- 8. Общие вопросы хирургических заболеваний
- 9. Обследование больного, предоперационная подготовка, операция, послеоперационный период

- 
-
- **Общая хирургия** – фундамент, на который опираются не только специальные разделы хирургии, но и другие медицинские дисциплины



*«История предков всегда
любопытна для тех, кто
достойн иметь отечество»*

Н.Карамзин



Первый заведующий кафедрой общей хирургии (1966-1968гг.) - проф. Вилянский Марк Петрович



Шницер Леонид Яковлевич



Зиганьшин Рашид Валеевич




Торицын Владимир Александрович



Шницер Л.Я., Гордиенко В.К., Зуев Н.С.



Дубяга Анатолий Николаевич




Митряков Николай Федорович




Зуев Николай Сергеевич



Жуков Евгений Александрович



Усов Дмитрий Васильевич



Кечеруков Аламат Ибрагимович






Коллектив кафедры (2003 г.)



Алиев Фуад Шамильевич

Хирургия – наидревнейшая специальность



Основные этапы развития хирургии



- **Эмпирический период** (с 6-7 тыс. до н.э. до конца 16 в. н.э.)
- **Анатомический период** – (с конца 16 века до конца 19 века)
- **Период великих открытий** (конец 19-начало 20 века)
- **Физиологический период** – (хирургия 20 века)
- **Высокотехнологический период** – (конец 20 века – до настоящего времени)

Эмпирический период



(с 6-7 тыс. до н.э. до конца 16 в. н.э.)

Школы древнего мира


- Хирургия древних индийцев (были известны боле 120 хирургических инструментов, кесарево сечение, ринопластика)
- Хирургия древней Греции (Гиппократ), Рима (Корнелий Цельс, Клавдий Гален)
- Древняя Восточная медицина (Авиценна)

Хирургия в средние века


- Европейская школа – Лука (итал.), Бруно де Лангобурго (итал.), Мондевиль (фран.)







Лечение травмы плеча.
Francesco Rossi. Художественная иллюстрация к Guido Guidi Гиппократа.
Национальная библиотека, Париж, Франция.



Top Left: Schematic anatomical drawing of a female torso with internal organs. Latin text to the left: *est figurata... a... m...*

Top Right: Illustration of a neck dissection. One figure holds the neck of another. Latin text to the right: *... re... m... m...*

Bottom Left: Illustration of a seated patient being examined. Latin text to the left: *... m... m... m... m... m...*

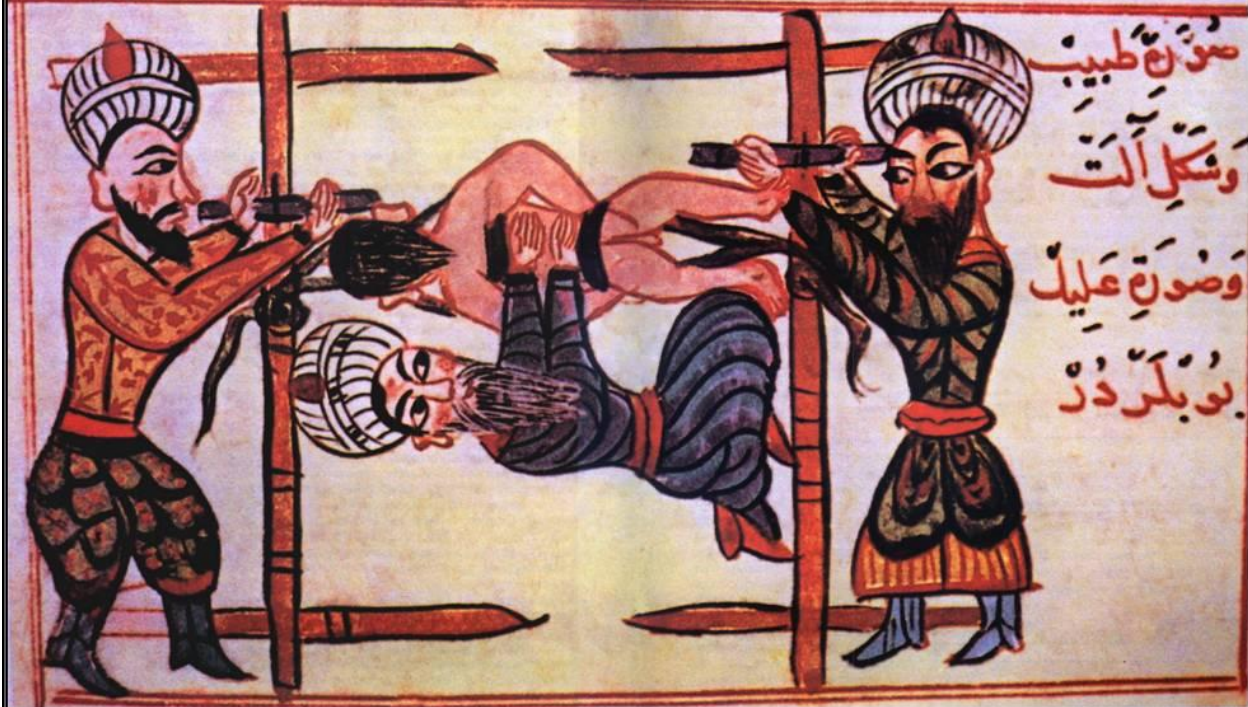Bottom Right: Illustration of an abdominal dissection. Latin text to the left: *... l... c... s... m... m...*

Left Column Text (from top to bottom):
est figurata...
... m... m... m... m... m...
complet...

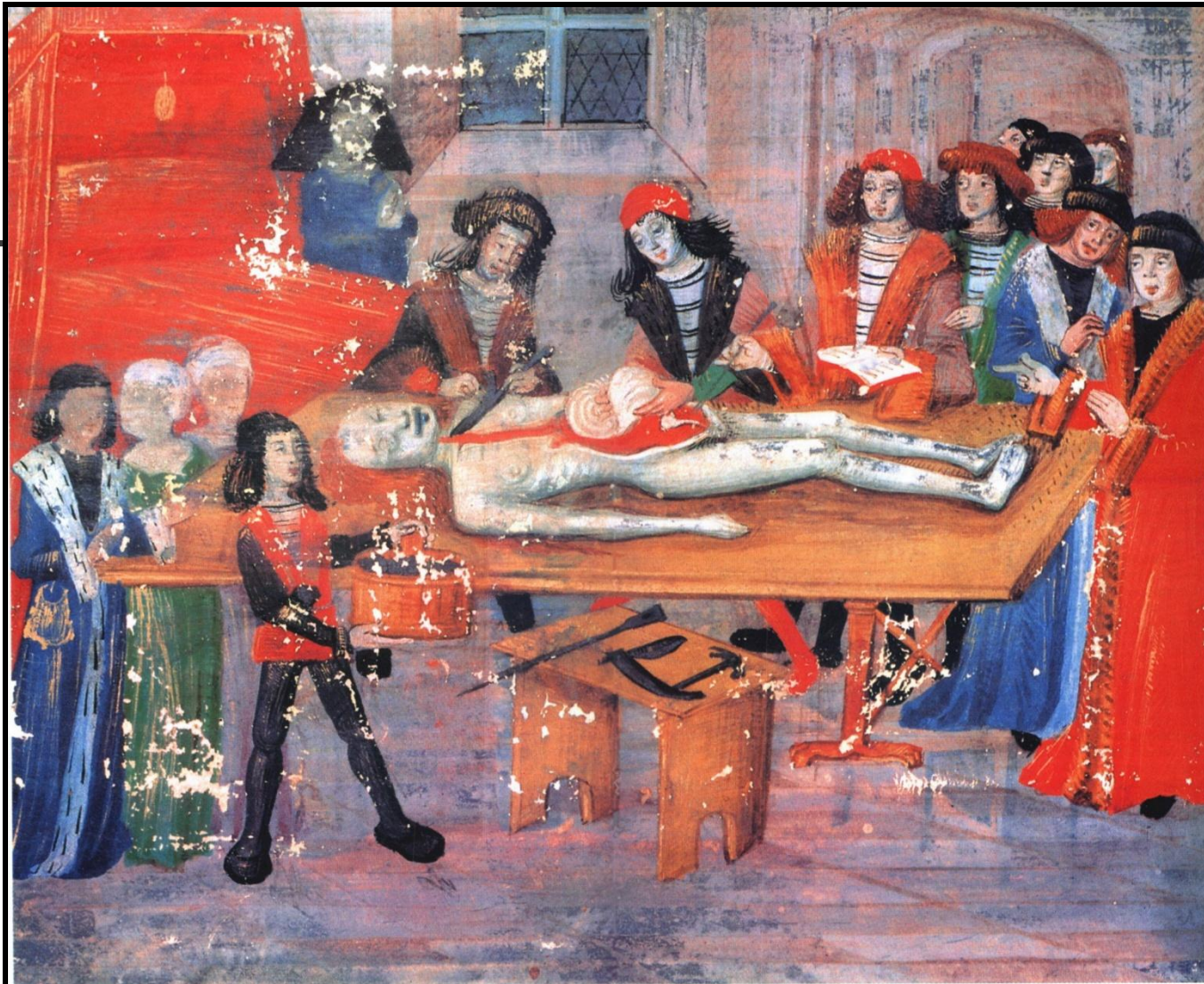Right Column Text (from top to bottom):
... re... m... m...
... l... c... s... m... m...

Guy de Pavie (1345 г.).
По часовой стрелке, начиная от верхнего левого рисунка: схематическое изображение анатомии внутренних органов; лечение вывиха шеи; пальпация брюшной полости; начало выполнения вскрытия.
Condé Museum, Chantilly, Франция.

دَخِي انْجَلِيْن اِيْدِيْن اُول اِيْ عَلِيْلِك اِيْ اِيْ طُوْفِنْدِ كِي لُو لَبَه بَغْلِيَا سِن وَا كِي كِشِيَه
يُوْدِيْن اُول اِيْ بِيْلُو لُوَه يَاطِيْب اِيْ يِچْكَا بُوْدُكُرْ اُول مَفْصِلِي سِن بُوْرَه قِيَا سِن



Гравюра из турецкого манускрипта по хирургии (1465 г.).
Хирург и два его ассистента производят манипуляции на позвоночнике пациента.
Fatih Museum, Стамбул, Турция

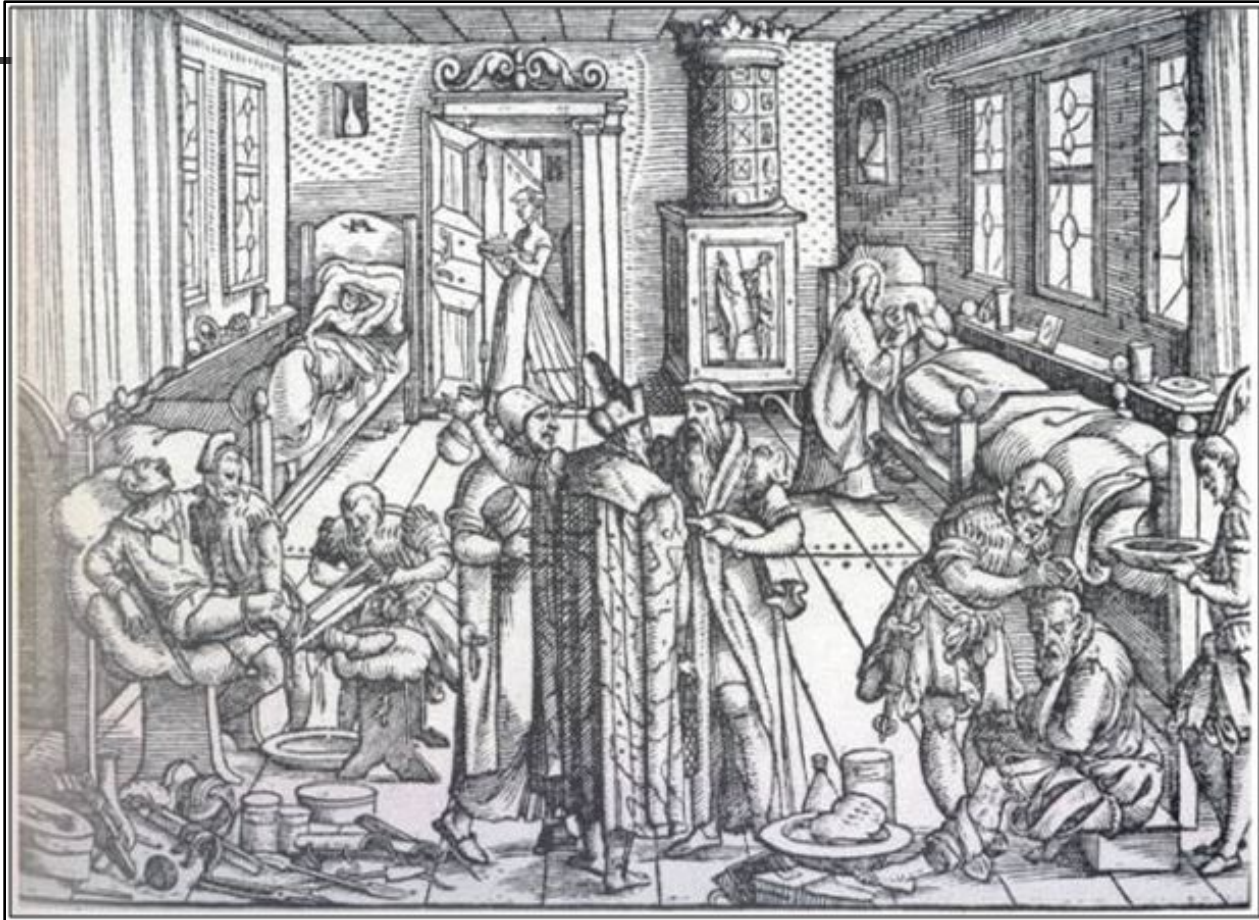

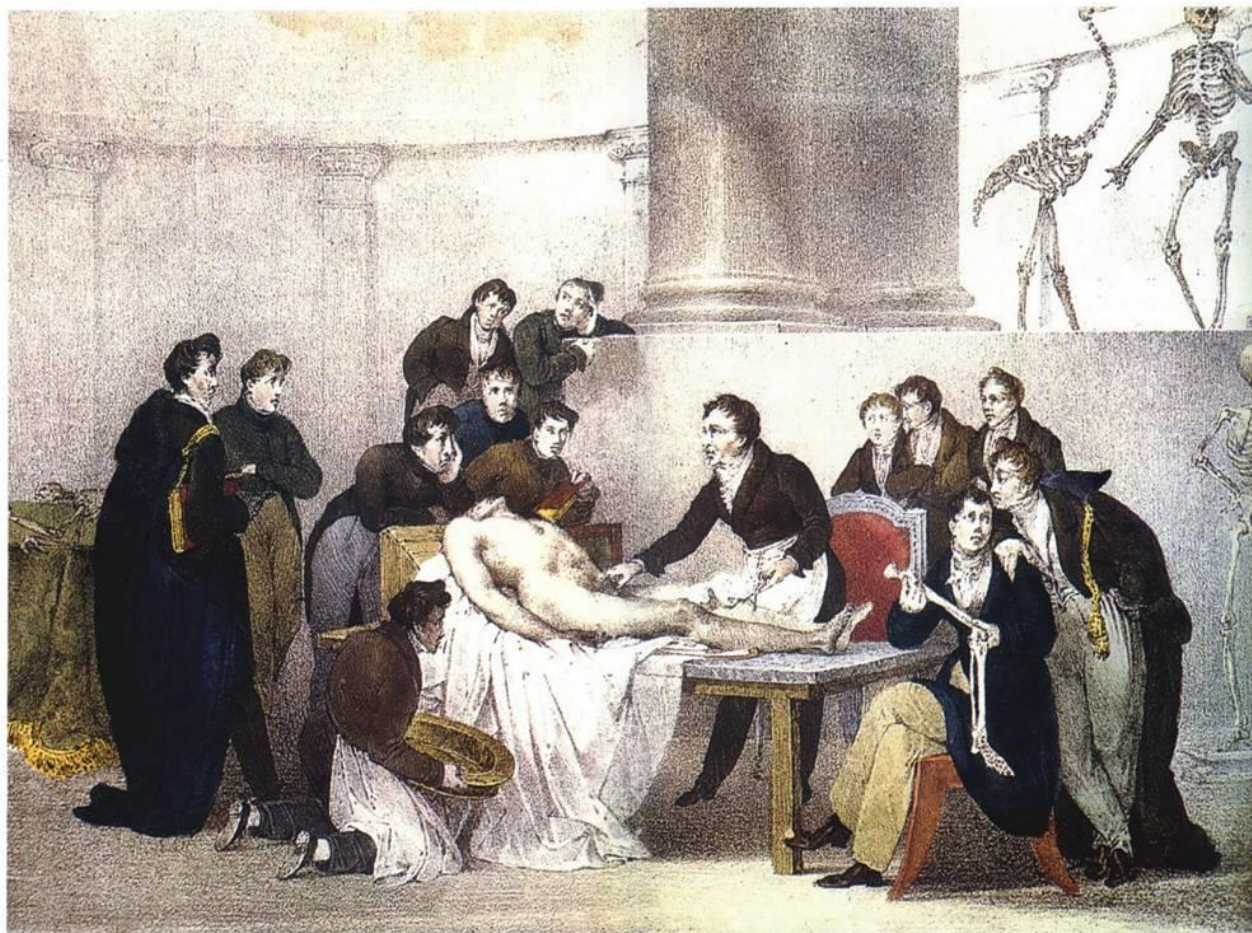Публичное вскрытие на факультете в Montpellier. В XIV веке это было простым спектаклем, не преследующим каких-либо научных целей.
Guy de Chauliac Хирургия, 1363.
Музей Atger, Montpellier, Франция.

Анатомический период

(с конца 16 века до конца 19 века)

- **Андреас Везалий** (1515-1564гг) – впервые применил исследовательский подход в строении человеческого тела
- **Амбруаз Паре** (1517-1590гг) – кровоостанавливающий зажим, пропаганда перевязки сосудов, исследование огнестрельных ран
- **Парацельс** (1493-1541гг) – вяжущие и химические в-ва для лечения ран
- **Уильям Гарвей** (1578-1657гг) – открытие законов кровообращения





Урок анатомии в 1826 г. Введение практического обучения бесспорно стало переворотом в преподавании на медицинских факультетах.

Музей Carnavalet, Париж, Франция



Гравюра из книги *Jean Bourger* - *Traité complet de l'anatomie de l'homme* (1831-1854): кровопускание из вен головы и шеи.
Библиотека медицинской академии, Париж, Франция



Ранение Наполеона под Ратисбоном.

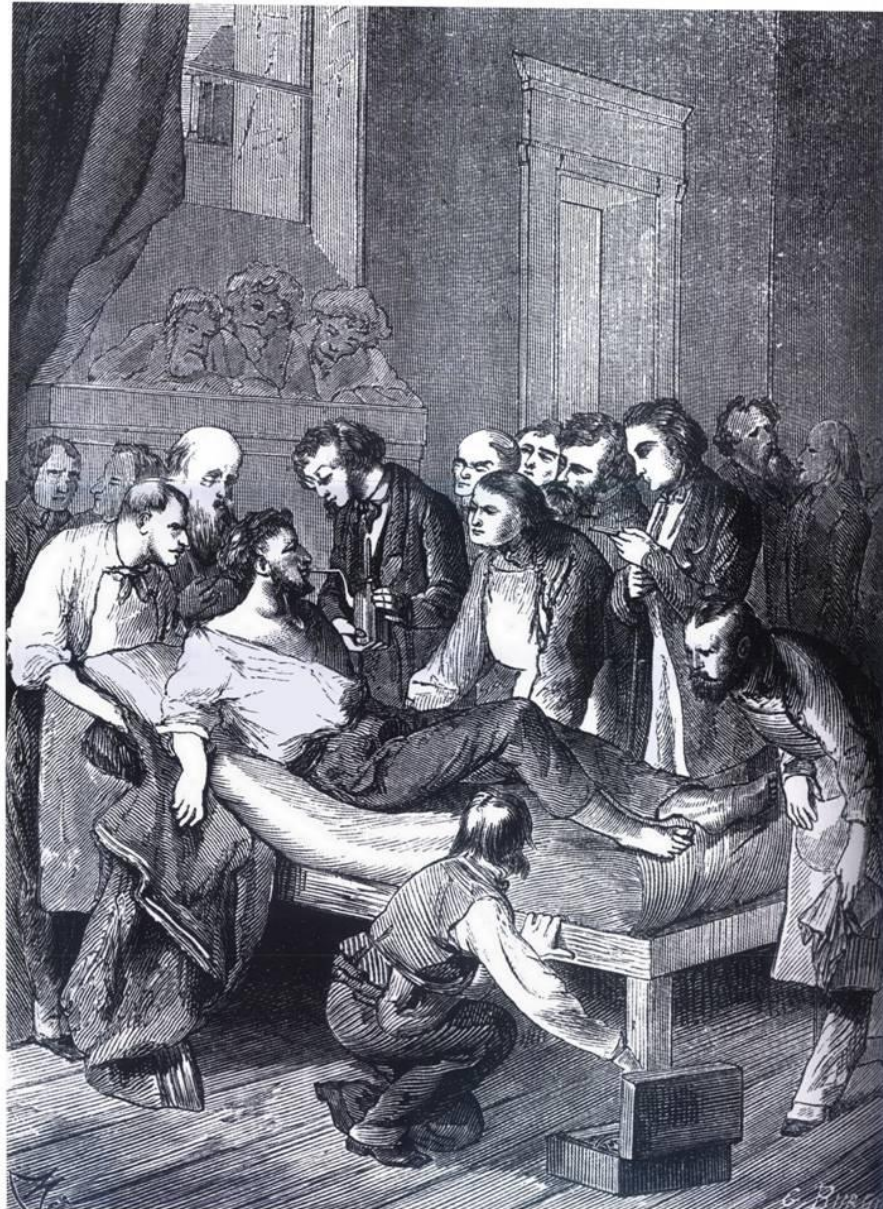
Художник *Claude Gartherot* (1765–1825). Музей Версаля.

Ранение Наполеона не было тяжелым, но деталь, подчеркивающая верноподданнический характер картины, показывает, как хирург, промывший и перебинтовавший рану на ступне и лодыжке императора, уже почти натянул сапог на ногу командующему, чтобы дать возможность тому оседлать ретивого коня и вернуться к войскам. Судя по медали, хирурга, оказавшего помощь Наполеону, звали Доминик Джин Ларрей.

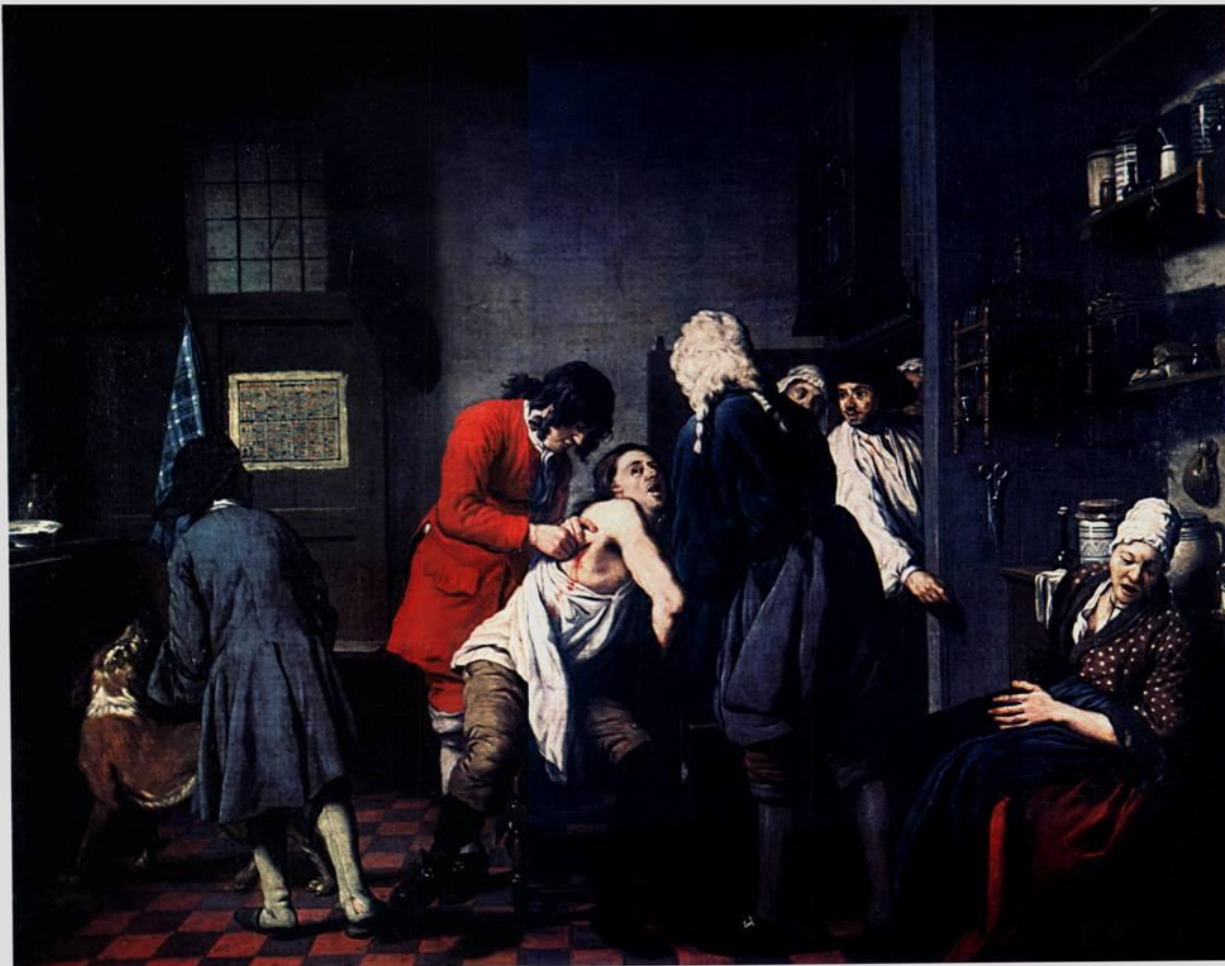

Период великих открытий (конец 19-начало 20 века)

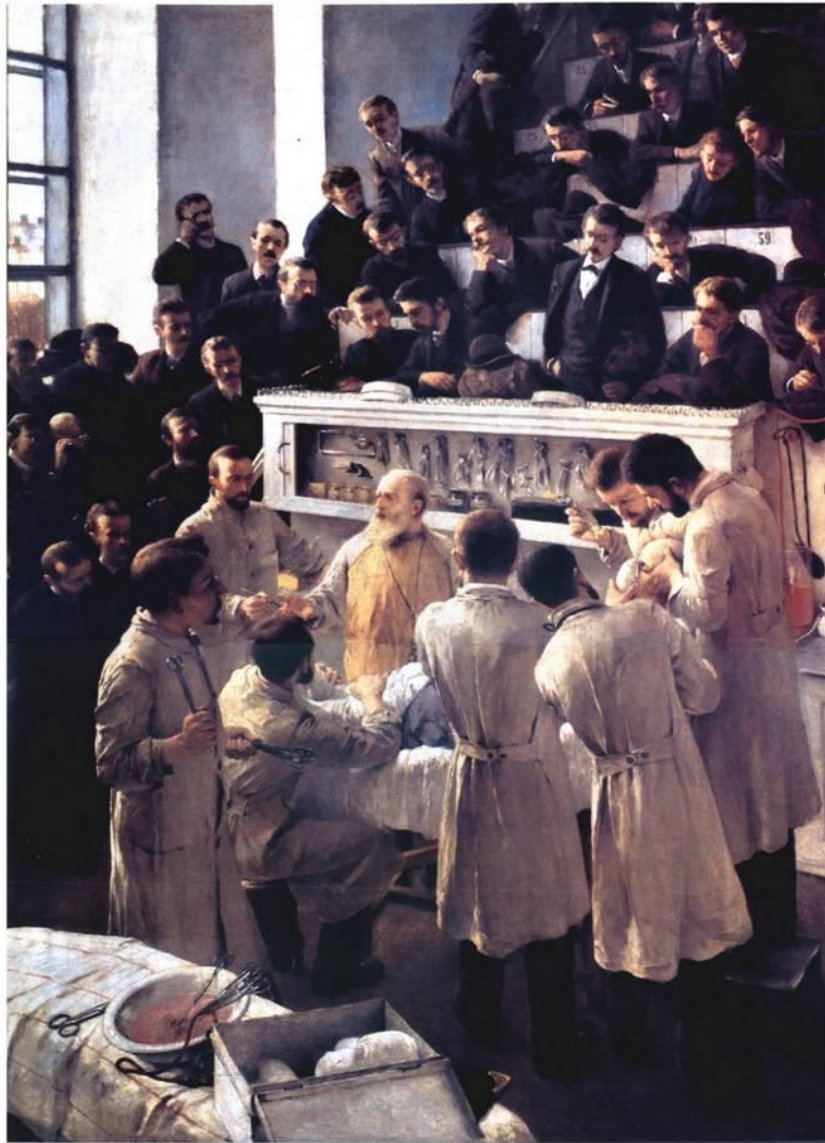- **Учение о асептике, антисептике**
(Джозеф Листер, 1867г)
- **Открытие обезболивания** (У.Мортон, Джексон, 16.10.1846г)
- **Открытие групп крови и переливание крови** (К. Ландштейнер, 1901; Я. Янский, 1907; А.Винер, 1940)




G.Morton демонстрирует первый публичный опыт хирургического лечения с обезболиванием
Massachusetts General Hospital 16 октября 1816 г.



«Хирургический сюжет» принадлежит перу Jan Josef Horemans (ст.) (1682–1759). Это написанное маслом полотно, относящееся к 1720 г., реалистично изображает широльника-хирурга за работой в мастерской. Операции должны были выполняться быстро в атмосфере шума и суеты. До появления анестезии скорость была главным условием работы хирурга.



Theodor Billroth, оперирующий в амфитеатре Allgemeines Krankenhaus, Vienna (1889 г.)

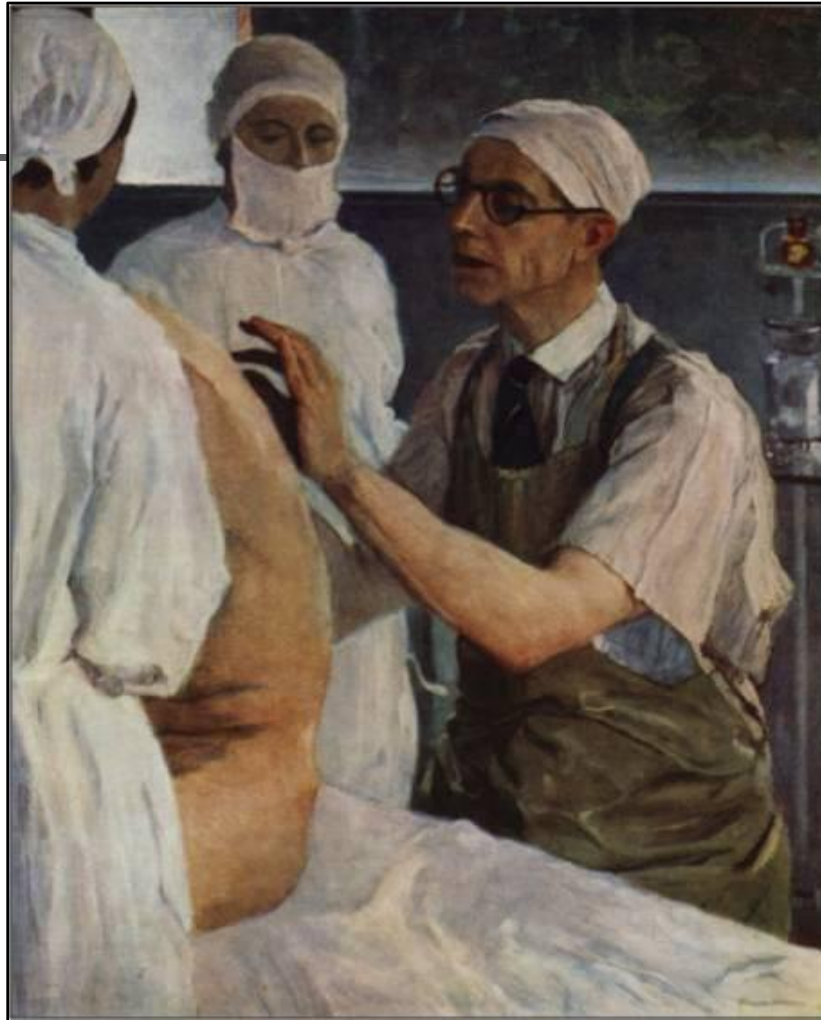

Физиологический период

(хирургия 20 века)

Неотложная хирургия и плановая ЖКТ Б.Лангенбек, Ф.Тедленбург, А.Бир (нем.), А.В.Вишневский, С.И. Спасокукоцкий(СССР)

- **Реконструктивная хирургия, хирургия пищевода, щитовидной железы** Т.Кохер, Ц.Ру (швец.), С.С.Юдин (СССР)
- **Сосудистая хирургия, микрохирургия** Р.Лериш, А. Каррель(фран.)
- **Сердечно-сосудистая хирургия, трансплантология** У. Мейо (США), К.Бернард (ЮАР), Шумаков (РФ)



Высокотехнологический период (конец 20 века – до настоящего времени)

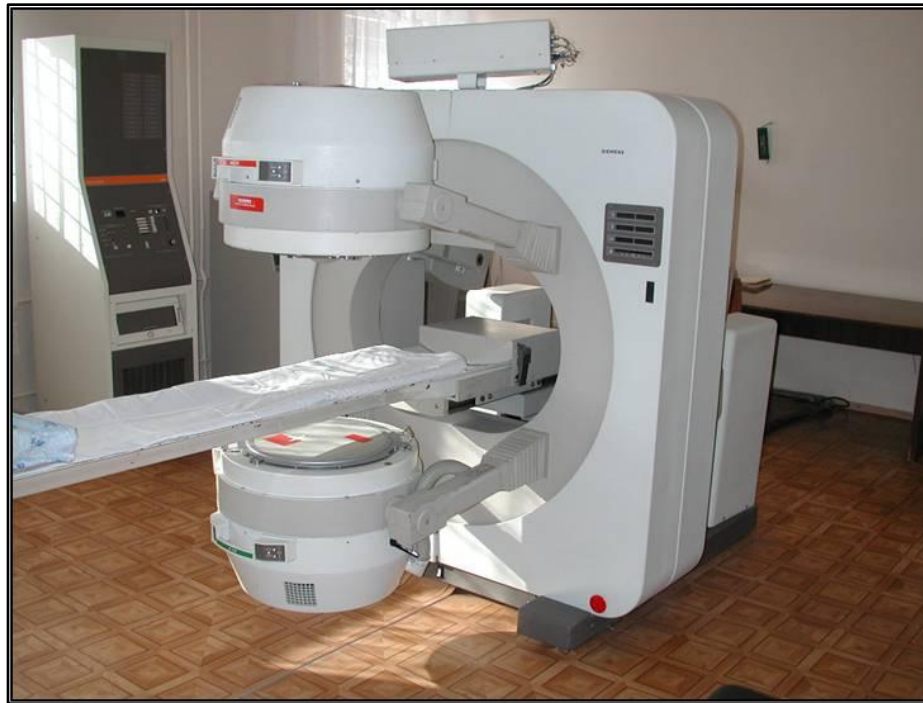- **Диагностика**

УЗИ, КТ, МРТ,
спиральная КТ,
мультипланарная КТ,
Компьютерная
ангиография,
дуплексное
ангиосканирование,
позитронно-
эмиссионная КТ,
эндоскопическая
УЗИ, виртуальная
колонография и т.д.

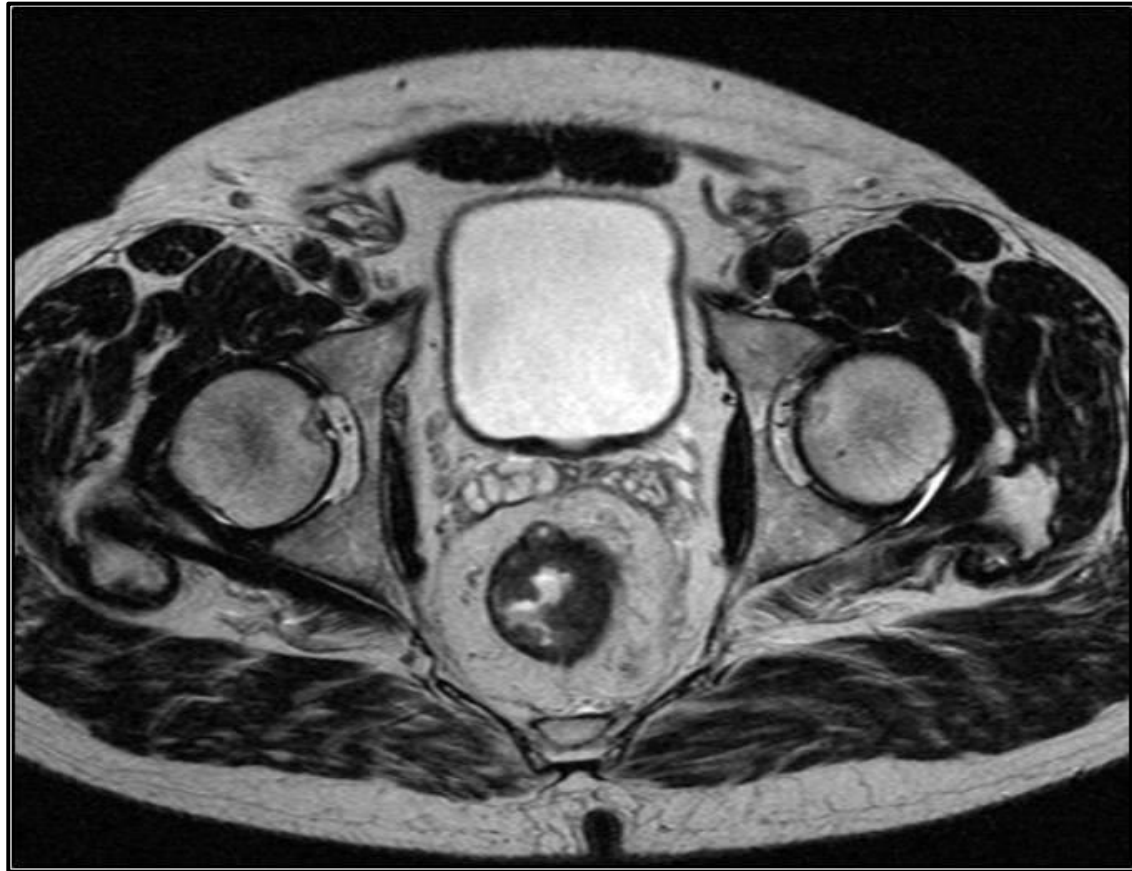
- **Лечение**

Лапароскопическая
хирургия,
миниинвазивная
хирургия,
эндовазальная
хирургия,
интеллектуальная
хирургия,
имплантология,
клеточные технологии
и т.д.

Обследование больного на эмиссионном фотонном компьютерном томографе фирмы “Siemens”



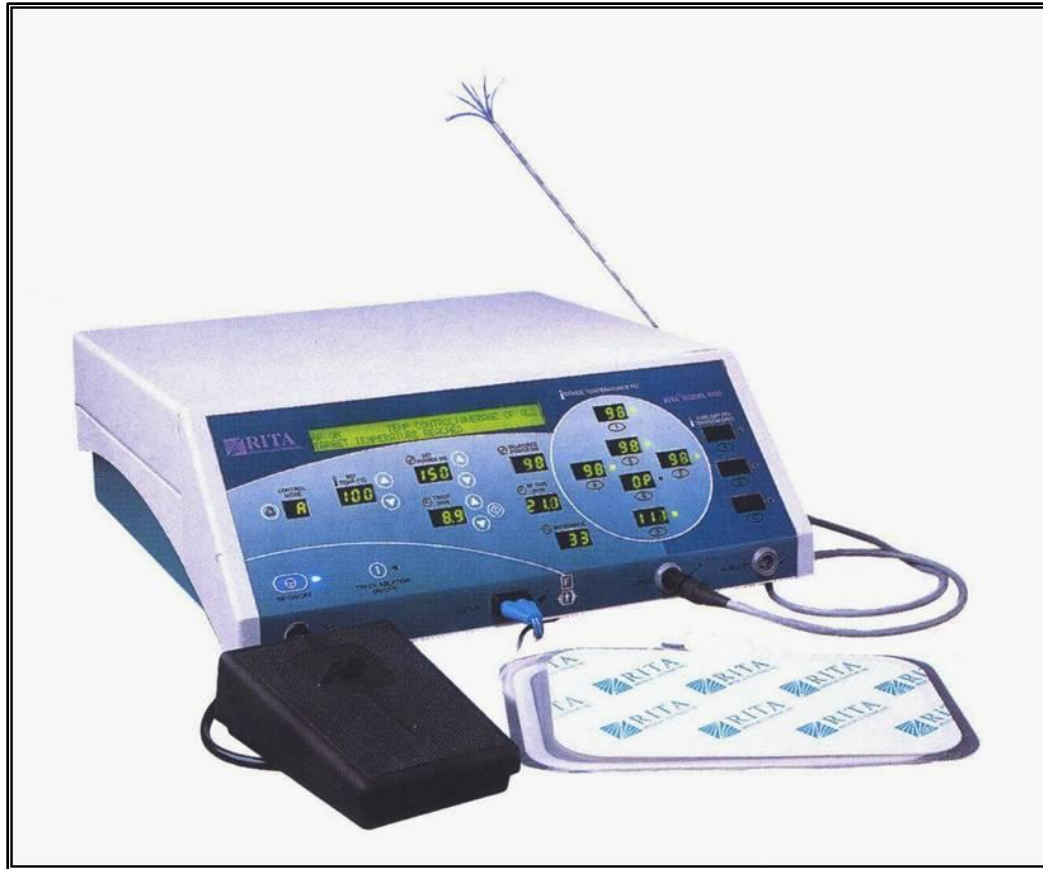MPT



Электрoгaстрoэнтерoгрaф-01К



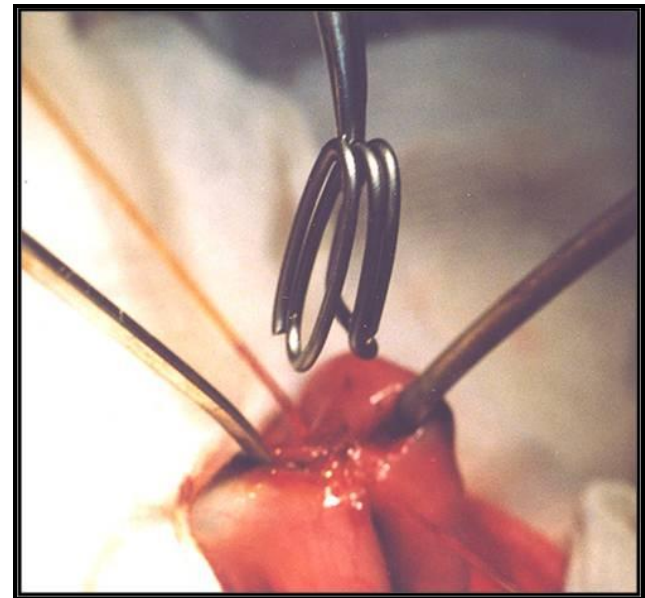
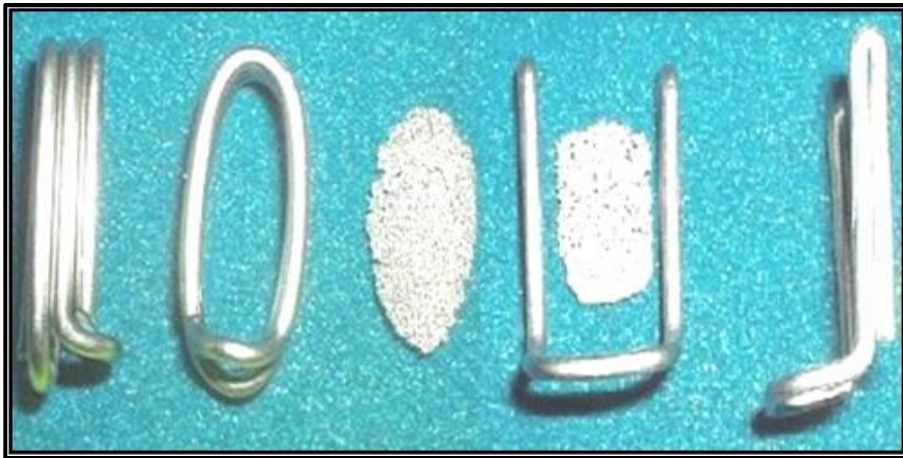RITA® Medical 1500x



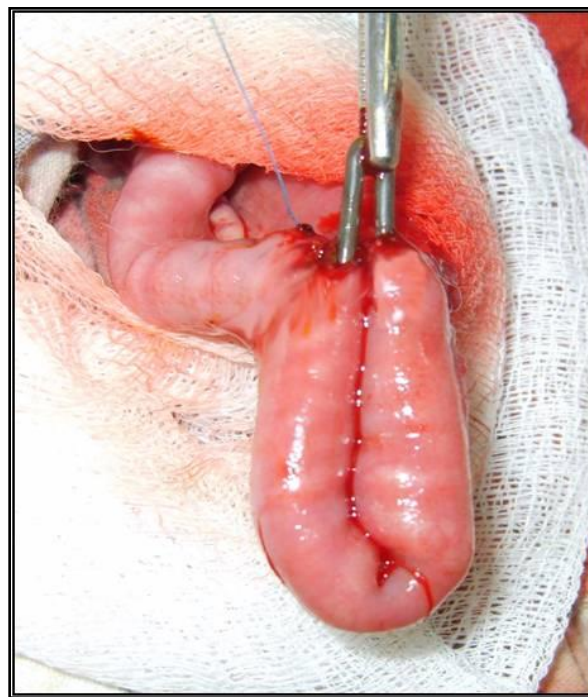
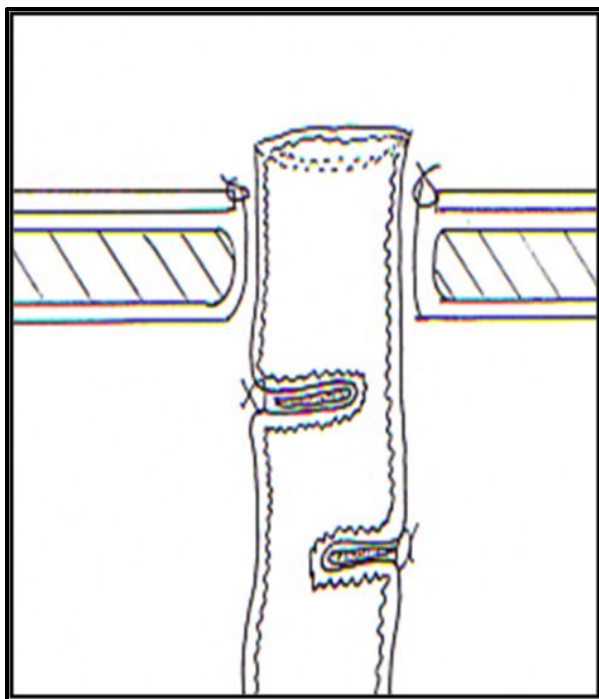
Сшивающие аппараты



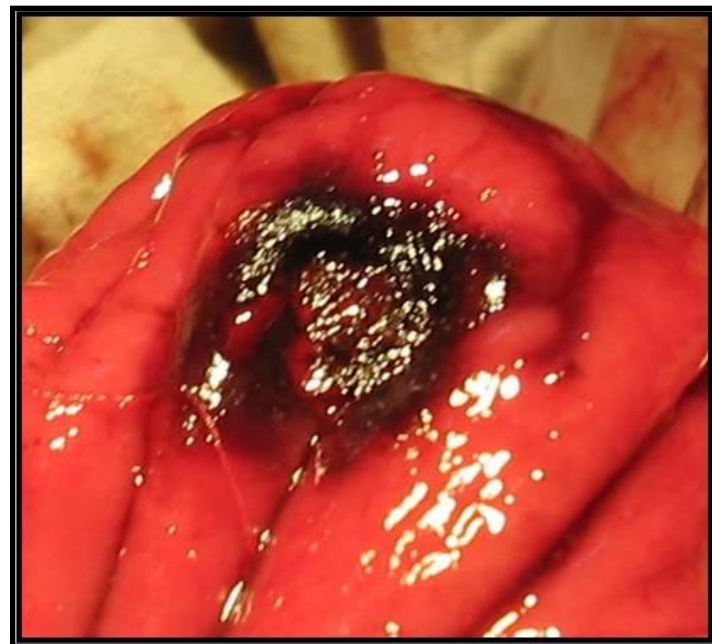

Разработка клапанных структур в хирургии ЖКТ



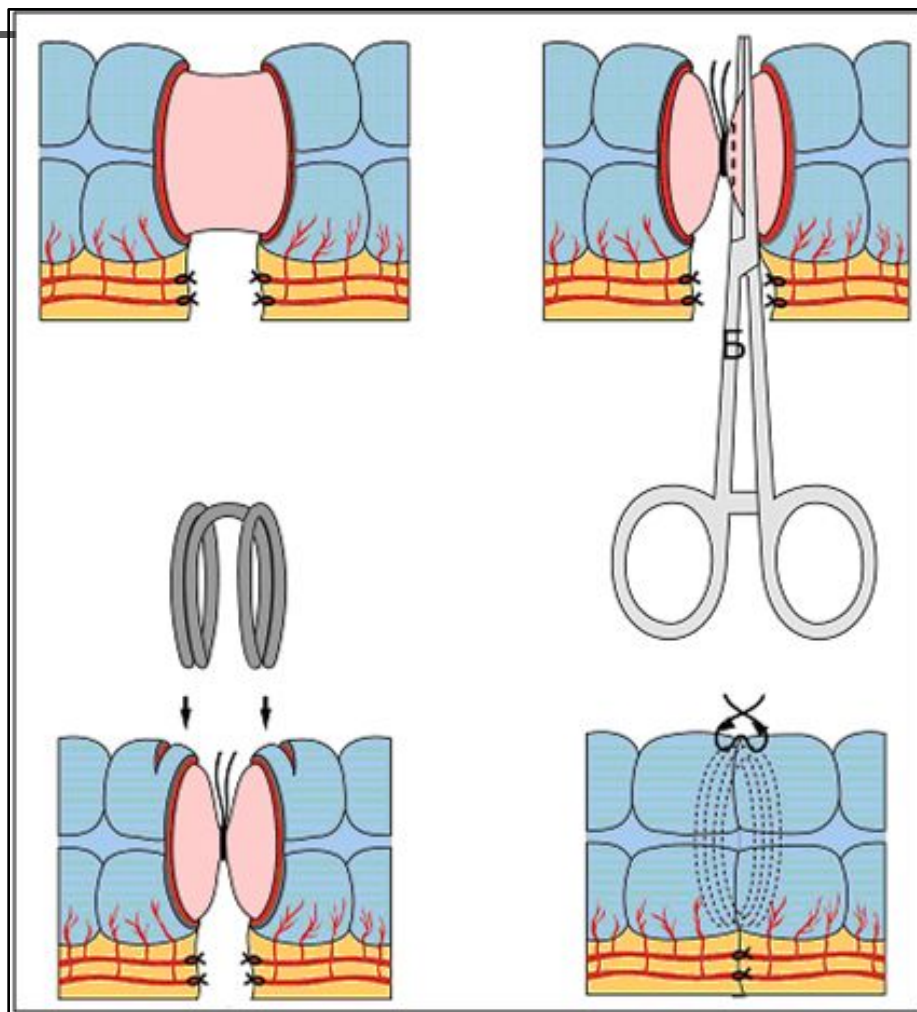
Формирование «удерживающих» кишечных стом



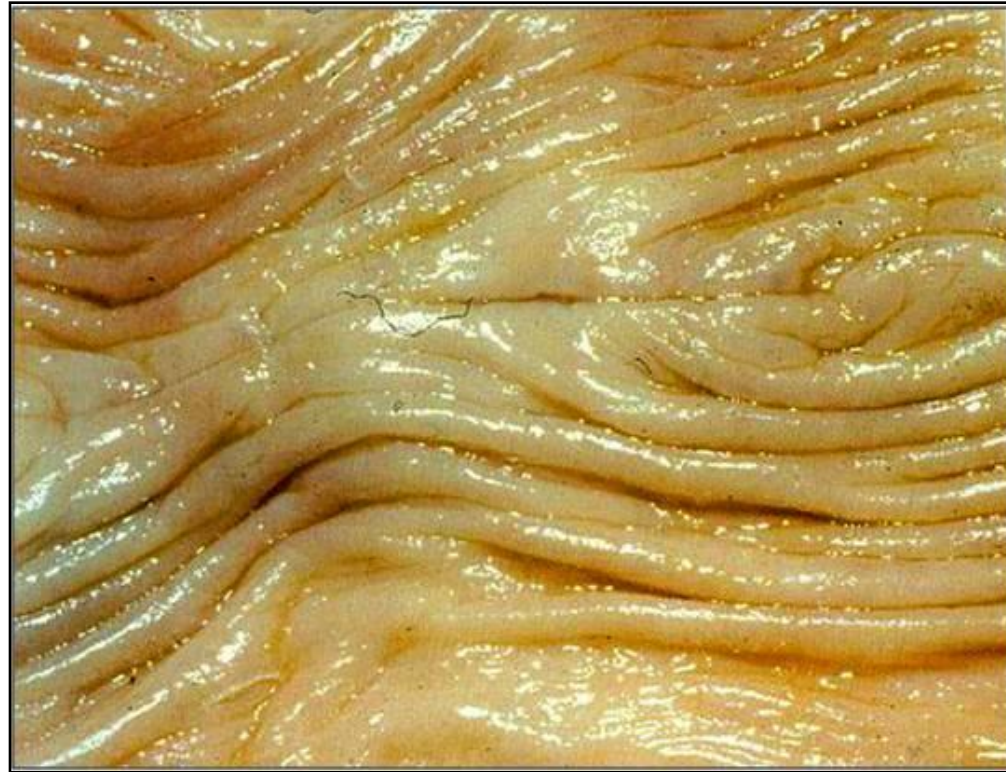Применение пористых имплантатов из TiNi язвенных кровотечений



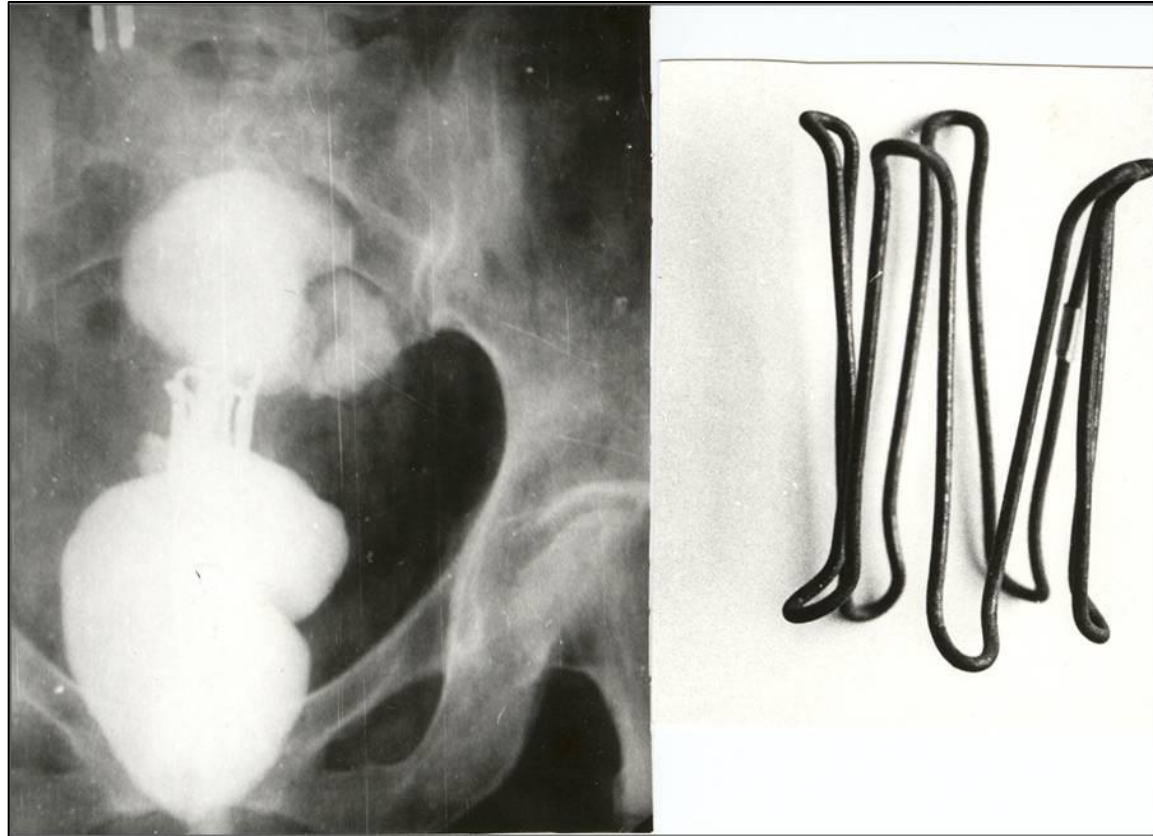
Формирование терминальных толстокишечных соустьий



Линия «стыка» кишечных петель


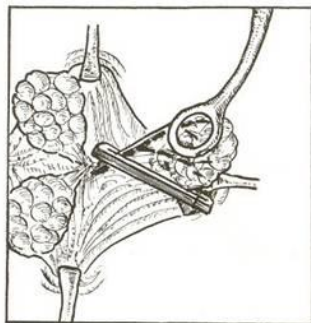



Дистракционное устройство "Корона" для стентирования прямой кишки



Способ компрессионной геморроидэктомии

Компрессионная геморроидэктомия





**СПАСИБО
ЗА
ВНИМАНИЕ**