

Кафедра акушерства и гинекологии №1

“Основы детской гинекологии.”

Лектор: доцент
Ш.М. Садуакасова

<http://preze>



План лекции:

- Физиология и патология периода полового созревания
- Аномалии развития женских половых органов
- Профилактика заболеваний репродуктивных органов и репродуктивной системы в детском и ювенильном возрасте

Актуальность

- Гинекология детского и подросткового возраста выделилась в самостоятельный раздел науки о женских болезнях, и в настоящее время появились специалисты – детские гинекологи, которые оказывают профилактическую и лечебную помощь девочкам как в условиях поликлиники, так и в условиях стационара.
- Подобная специализация связана с особенностями течения многих гинекологических заболеваний у девочек различных возрастных периодов жизни.

Период детства.

Период гормонального покоя, или "нейтральный", до 6-7 лет.

- Продукция гормонов незначительна. Половые различия у детей по внешнему виду крайне незначительны. Гипоталамо-гипофизарная система в детстве незрелая, что проявляется высокой чувствительностью аденогипофиза и гипоталамуса к малым количествам эстрадиола.
- В этом периоде фолликулы не функционируют, вступают в стадию покоя, т.е. к моменту рождения деление половых клеток полностью блокируются.



Период полового созревания(пубертатный),
по времени занимает 10-11 лет:
с (7) 8 до 17 (18) лет

- происходит созревание репродуктивной системы.
- заканчивается физическое развитие, происходит скачок роста, идет окостенение зон роста трубчатых костей, формируется телосложение по женскому типу.
- период полового созревания происходит в строго определенной последовательности.

Препубертатный период (8-9 лет)

- К 8-ми годам жизни(к окончанию периода детства) сформированы все 5 уровней гипоталамо-гипофизарно-яичниковой(ГТЯ) системы, активность которой регулируется по принципу отрицательной обратной связи.
- В гипоталамусе имеет место незначительное образование ГнРГ, ациклические выбросы ЛГ, ФСГ.
- Секреция эстрогенов низкая, созревание фолликулов происходит редко и бессимптомно.



происходит скачок роста,



появляются первые признаки феминизации (округляются бедра),



формируется женский таз (8-9 лет).

I фаза пубертатного периода 10-13 лет

- Секреция ГнРГ приобретает ритмический характер, усиливается синтез гонадотропинов (ЛГ, ФСГ), что стимулирует синтез эстрогенов в яичниках.
- увеличиваются молочные железы – **телархе**
- начинается оволосение лобка (10-12 лет) - **пубархе**
- Первая менструация – **менархе** - завершает первую фазу пубертатного периода (13 лет)

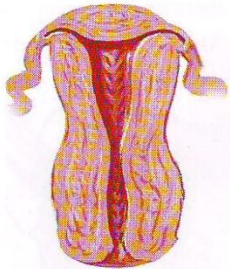
II фаза пубертатного периода – 14-17 (18 лет)

- Устанавливается циклический характер выделения ГнРГ (цирхоральный, часовой). В ответ увеличивается выработка ЛГ и ФСГ, что приводит к усилению синтеза эстрогенов в яичниках. Формируется механизм положительной обратной связи.
- Молочные железы и половое оволосение завершают свое развитие. Последним заканчивается оволосение подмышечных впадин (14-18 лет).
- Окончательно формируется женский таз.
- Первые менструальные циклы нередко ановуляторные
- Менструальный цикл приобретает овуляторный характер к окончанию пубертатного периода.

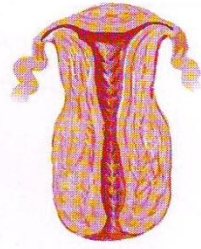
Развитие матки

- Размеры матки в 1 год жизни уменьшаются. Длина ее - 2,5 см, масса 2,5 г только к 6 годам вес матки такой же, как у новорожденной, изменяются соотношения шейки и тела матки - к концу первого года 2:1, а к 8 лет 1,4:1, к 3-4 годам матка спускается в малый таз.
- Рост матки начинается с 8 лет, но особенно в 10-11 лет
- В 12-13 лет появляется угол между шейкой матки и телом матки, матка занимает физиологическое положение в малом тазу, соотношение шейки матки к телу матки – 1:3

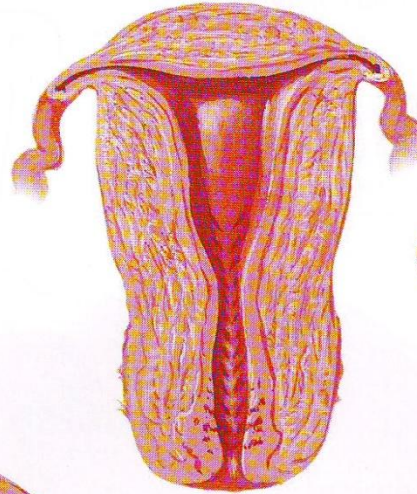
Развитие матки



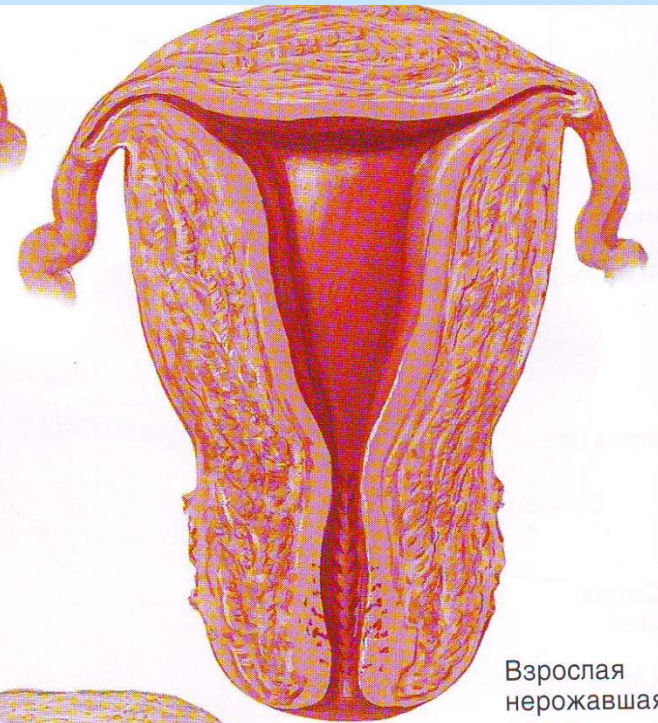Новорождённая



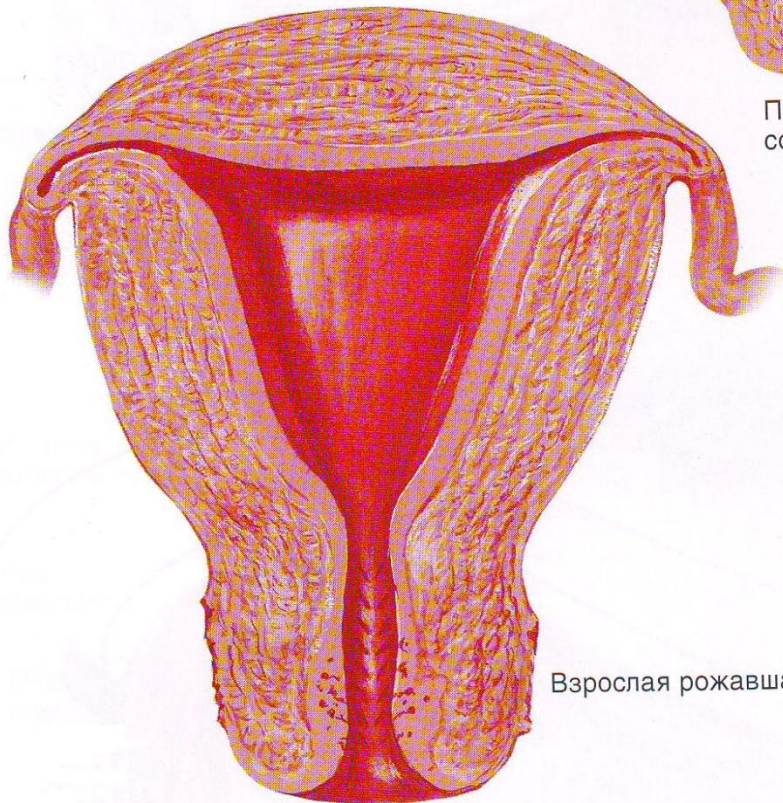
4 года



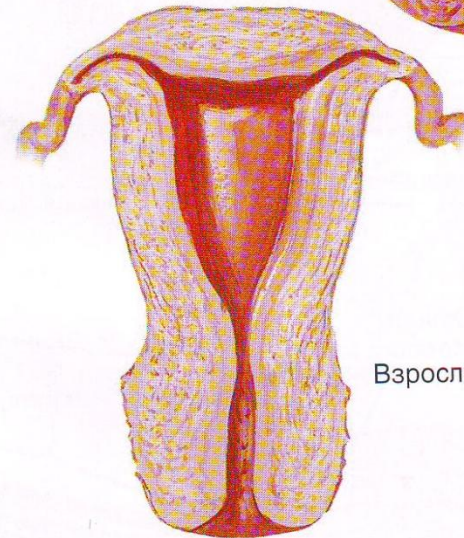
Период полового
созревания



Взрослая
нерожавшая
матка



Взрослая рожавшая



Взрослая (постменопауза)

Классификация нарушений полового развития:

■ Преждевременное половое развитие (ППР):

1. Изосексуальное (по женскому типу)

- Истинное (центральное, конституциональное)

- Ложное (периферическое: феминизирующие опухоли яичников, фолликулярные опухоли яичников)

2. Гетеросексуальное (по мужскому типу):

- Простая вирилизирующая форма АГС

- Вирилизирующие опухоли яичников или надпочечников

■ Задержка полового развития

- Конституциональная

- Церебральная

Отсутствие полового развития

- Дисгенезия гонад (отсутствие функционально-активной ткани гонад)

■ Пороки развития половых органов

- Пороки развития влагалища и матки

Преждевременное половое развитие

- **Изосексуальный тип** - появление вторичных половых признаков (ВПП) и менструаций у девочек в возрасте до 8 лет, в котором различают 2 формы (истинная и ложная).
- **Истинное ППР (центральная форма)** В процесс вовлекаются гипофизотропные структуры гипоталамуса, в которых начинается преждевременная секреция рилизинг-гормонов, стимулирующая образование и выделение гонадотропинов гипофизом. Это в свою очередь вызывает созревание фолликулов, усиление секреции эстрогенов в яичниках.
- Церебральная патология у девочек с ППР может иметь **органический** (частота не более 5-6%) и **функциональный** характер.

Истинное ППР

Имеет 2 формы:

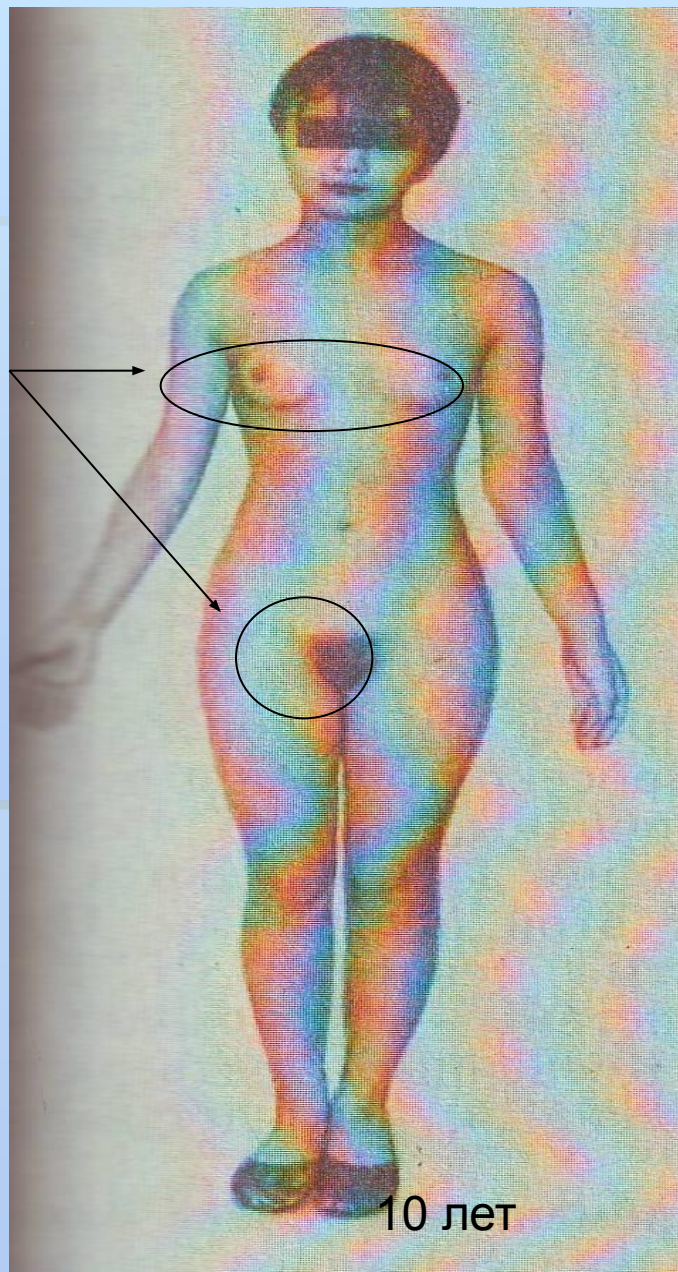
- **Полная** — у девочки до 8 лет имеются все вторичные признаки и менструации.
- Последовательность появления и развития ВПП и наступления менархе не отличается от таковых при физиологическом половом созревании
- Темп развития ВПП значительно ускорен
- Физическое развитие ускорено, при этом темп окостенения эпифизарных зон роста трубчатых костей опережает темп роста (специфическое телосложение – рост 150-155 см, относительно короткие руки и ноги при длинном туловище)
- Костный возраст (биологический) резко опережает календарный, менархе наступает после появления на рентгенограмме гороховидной кости у головки первой пястной кости

- **Неполная** – наличие хотя бы одного из вторичных половых признаков при отсутствии менструации (изолированное развитие полового оволосения-адренархе; преждевременное развитие молочных желез – телархе).
- Ускоренное физическое развитие
- Скорость роста трубчатых костей и скорость окостенения их эпифизов совпадают (в репродуктивном периоде рост и телосложение не отличается от здоровых женщин)
- Темп полового развития удлиннен
- Менархе наступает в 10-11 лет

Изосексуальное ППР

-Маленький рост
150-155 см

-ВПП выражены



10 лет

Ложное ППР (периферическая форма)

- гипоталамус и гипофиз остаются незрелыми и не выделяют рилизинг-гормоны и гонадотропные гормоны (поэтому эта форма называется ложной);
- обусловлено секрецией половых гормонов опухолевой тканью яичников;
- ППР вызывают гранулезоклеточные и гранулезотеклоклеточные опухоли яичников, а также тератобластомы и хорионэпителиомы.
- Первый симптом - менструалоподобные выделения ациклического характера при слабо развитых вторичных половых признаках.
- Отмечается утолщение девственной плевы, слизистой оболочки влагалища, скопление цервикальной слизи в наружном зеве шейки матки, появляется угол между телом и шейкой матки. В то же время длина, масса тела, костный возраст не превышают нормативы календарного возраста.



Диагностика

- Анамнез
- Объективный осмотр
- Обследование:
- УЗИ органов малого таза
- лапароскопия при сомнительных данных УЗИ
- неврологическое обследование с применением ЭЭГ, КТ и МРТ головного мозга
- определение гонадотропинов в плазме крови
- ТФД
- Определение костного возраста (рентгенография костей рук и черепа)

Лечение ППР

- Лечение основной патологии, вызвавшей ППР
- Торможение процесса ППР (агонисты гонадотропин релизинг-гормона)

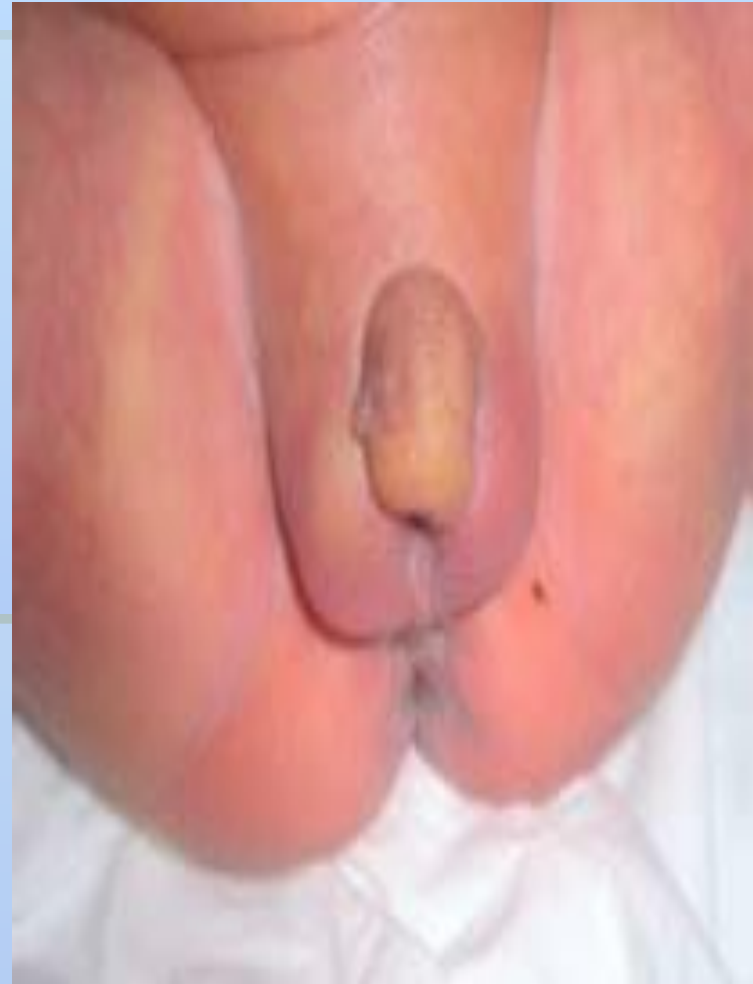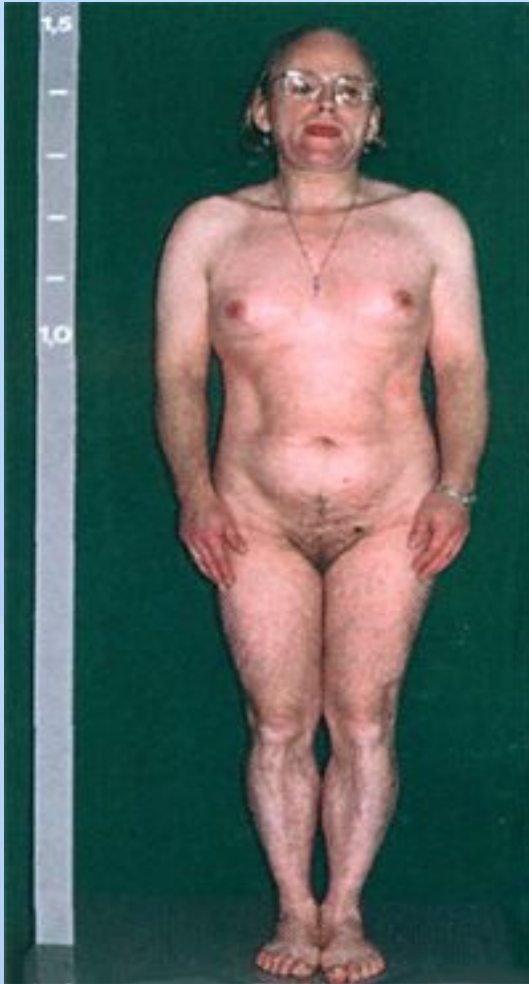Гетеросексуальный тип -

- появление признаков полового созревания противоположного (мужского) пола у девочек в первом десятилетии жизни
- обусловлено **адреногенитальным синдромом** -гиперплазией надпочечников и врожденной нехваткой ферментных систем, участвующих в синтезе стероидных гормонов надпочечников (С21- гидроксилазы) или **вирилизующей опухолью яичников или надпочечников.**

Клиника

- **Врожденная форма АГС – ложный женский гермафродитизм**
- **В возрасте 3-5 лет развивается ППР по мужскому типу: вирильный гипертрихоз, в 8-10 лет – стержневые волосы на верхней губе и подбородке, «бакенбарды».**
- **Гиперандрогения способствует:**
 - **развитию мышечной и костной ткани по мужскому типу**
 - **К 10-12 годам длина тела достигает 150-155 см, дети уже не растут более, так как происходит окостенение зон роста костей**
 - **Внешний вид таких детей как «маленькие Геркулесы».**

Врожденная форма АГС



Диагностика

- Рентгенография или томография надпочечников
- Повышено содержание 17-КС в моче, тестостерона, 17- ОНП, ДЭА-С в крови
- Проба с глюкокортикоидами – уменьшение 17-КС в моче, тестостерона, 17- ОНП, ДЭА-С в крови

Лечение

- Глюкокортикоиды пожизненно, доза в зависимости от возраста под контролем содержания 17-КС в моче и ДЭА-С и 17 - ОНП в крови.
- При грубой вирилизации наружных половых органов производят оперативное лечение (удаление пенисообразного клитора, рассечение уrogenитального синуса и

Вирилизирующие опухоли яичников или надпочечников

- Интенсивность развития вирильной симптоматики зависит от скорости роста опухоли
- Проба с глюкокортикоидами отрицательная
- Одностороннее увеличение надпочечника при КТ, МРТ

Лечение - оперативное

Задержка полового развития -

- недоразвитие вторичных половых признаков, их отсутствие или редкие нерегулярные менструации в возрасте 16 лет и старше.
- **Конституциональная форма задержки полового развития:**
 - Генетически обусловлена
 - Пубертатный период сдвинут по времени на более поздние сроки: развитие молочных желез, полового оволосения и менархе начинается в возрасте старше 16 лет
 - Костный (биологический) возраст отстает от календарного на 2-4 года
 - Лечение не требуется
- **Церебральная форма:**
 - нарушение функции гипоталамо-гипофизарной системы функционального, генетического или органического характера.

Клиника

- недостаточное развитие ВПП
- евнухоидное телосложение – удлинение рук и ног, относительно короткое туловище, уменьшение поперечных размеров таза
- хронологический возраст опережает биологический (костный)
- гипоплазия половых органов (выраженный половой инфантилизм)
- яичники сформированы правильно, но нормального процесса фолликулогенеза и овуляции в них не происходит.

Диагностика

- анамнез
- осмотр – особенность телосложения, половых органов, развитие ВПП
- ЭЭГ, КТ и МРТ головного мозга
- Рентгенография черепа и турецкого седла
- Определение цветовых полей зрения и глазного дна
- УЗИ органов малого таза
- лапароскопия с биопсией гонад
- гормональные исследования

Лечение

- совместно с невропатологом, психиатром – нормализация функции диэнцефальной области
- заместительная терапия препаратами половых гормонов в циклическом режиме, гонадотропными препаратами
- диета полноценная
- витаминотерапия (гр. В, С, Е).

Отсутствие полового развития -

- отсутствие менархе, ВПП в возрасте 16 лет и старше.

Этиология:

- Дисгенезия гонад - порок развития, при котором отсутствует функционально активная гормонопродуцирующая ткань яичников, вместо яичников соединительнотканые тяжи
- у девочек, которым по каким-либо показаниям было произведено удаление яичников в возрасте до 8-10 лет.

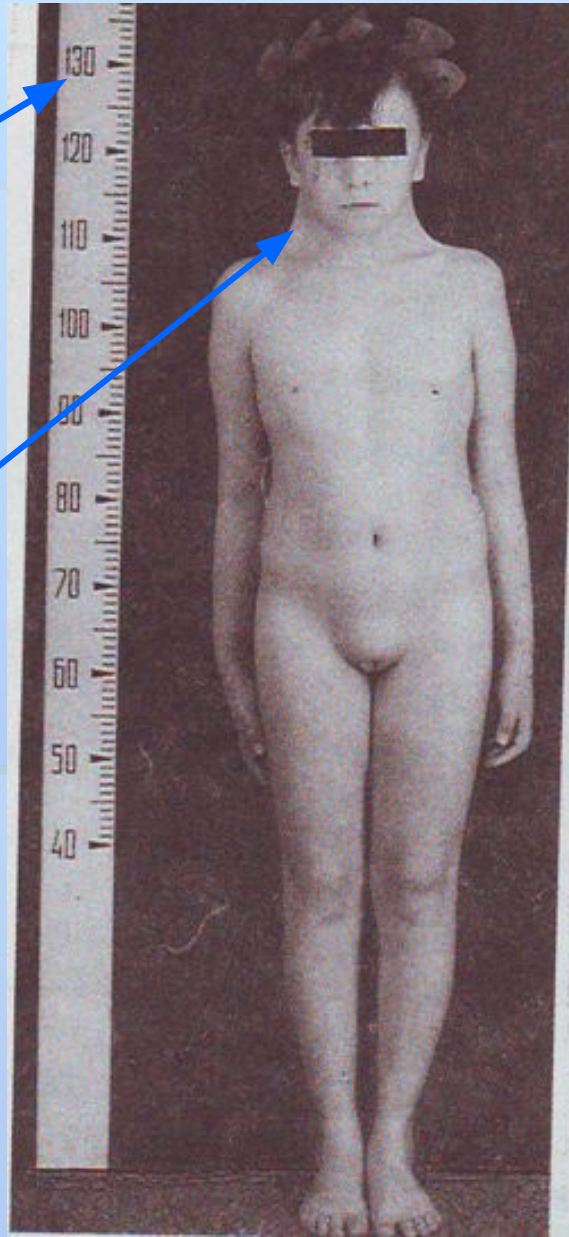
Типичная форма дисгенезии гонад (синдром Шерешевского-Тернера)

- аменорея
- низкий рост (выще 150 см)
- укорочение нижней части
- низкое расположение ушных раковин
- низкая граница роста волос
- короткая шея
- пороки развития внутренних половых органов
- ВПП – отсутствуют или слабо выражены
- гипоплазия больших и малых половых губ, матки, узкое влагалище, яичники не определяются
- кариотип 45 XO
- **Лечение:** Заместительная гормональная терапия

Синдром Шерешевского – Тернера (45 XO)

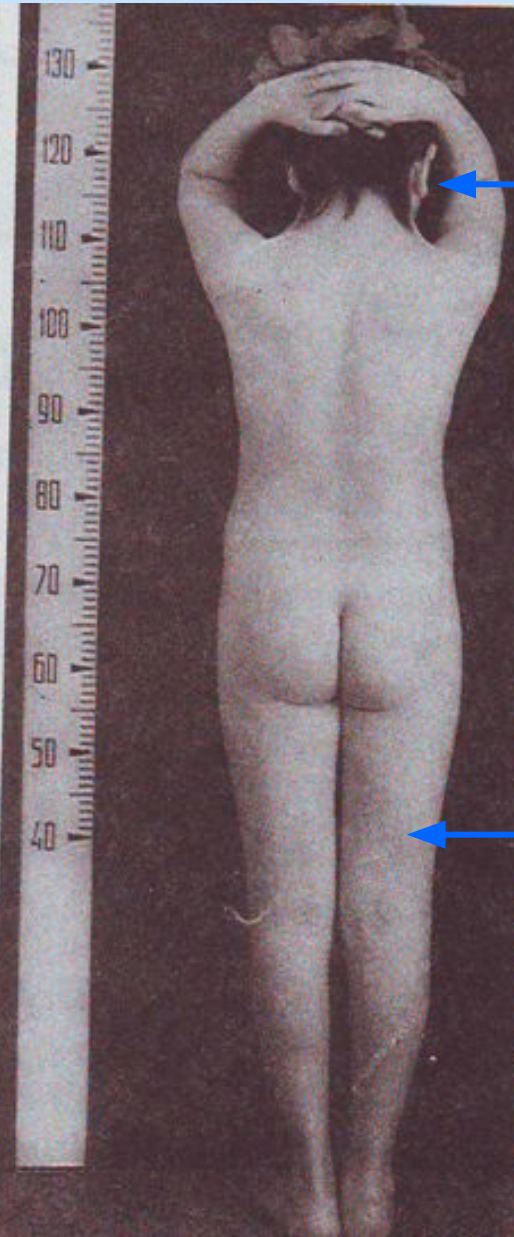
низкий рост
(выше 150 см)

короткая шея



низкое
расположение
ушных раковин

укорочение
нижней части



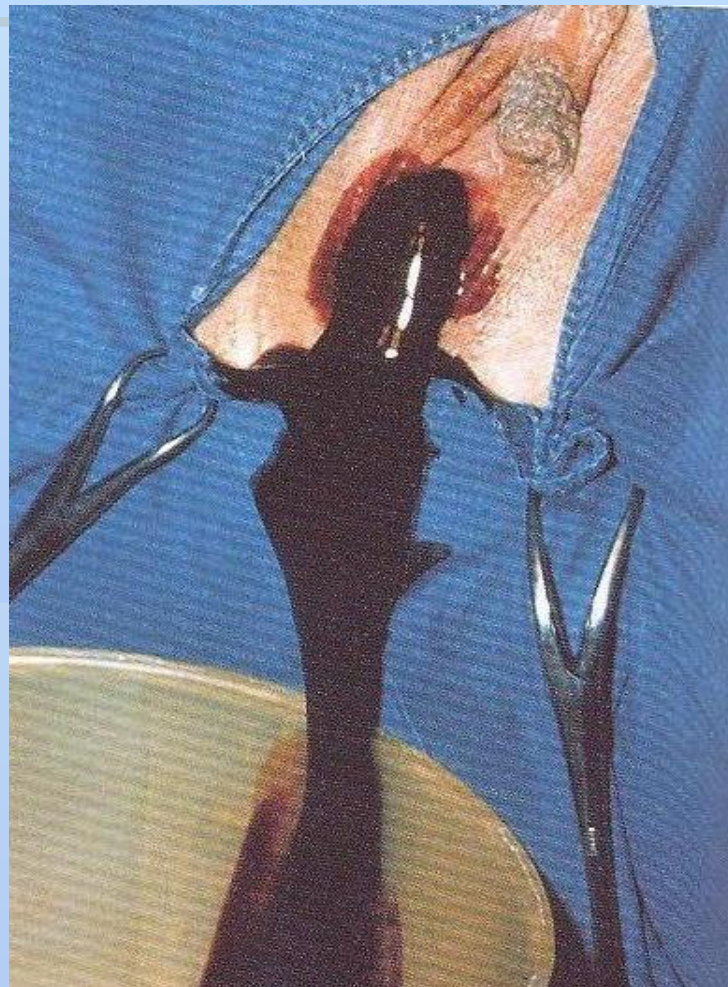
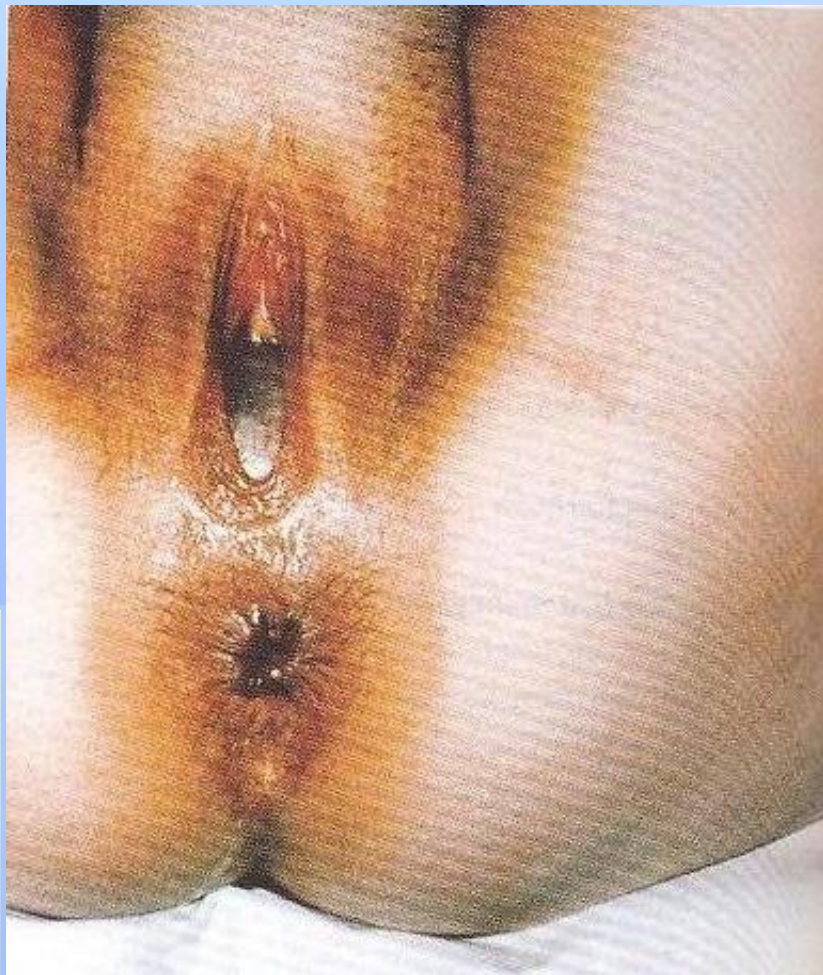Пороки развития половых органов (влагалища и матки)

- **Атрезия гимена** - отсутствие естественного отверстия в девственной плеве. Проявляется в период полового созревания, когда выявляется отсутствие менструаций. Менструальная кровь, скапливаясь во влагалище, растягивает его стенки.

Клиника- циклически повторяющиеся боли, чувство тяжести внизу живота, иногда затруднения при мочеиспускании.

Лечение- хирургическое (крестообразное иссечение гимена).

Атрезия девственной плевы

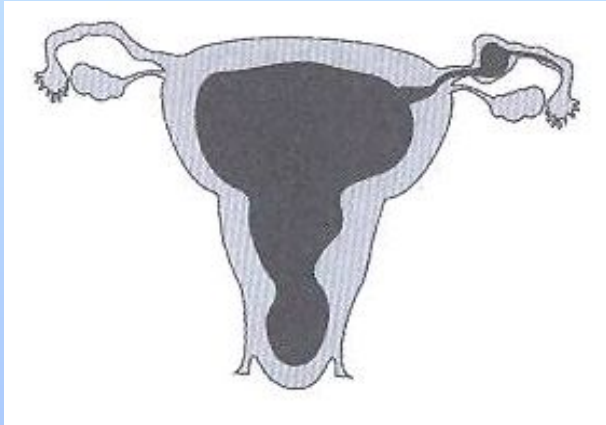


Синдром Майера -Рокитанского-Кюстнера (полная аплазия матки и влагалища) -

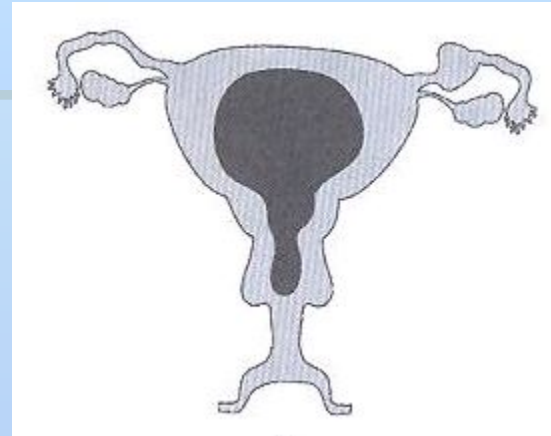
характеризуется отсутствием менструаций, в дальнейшем – невозможность половой жизни.

Лечение: хирургическая коррекция (создание искусственного влагалища).

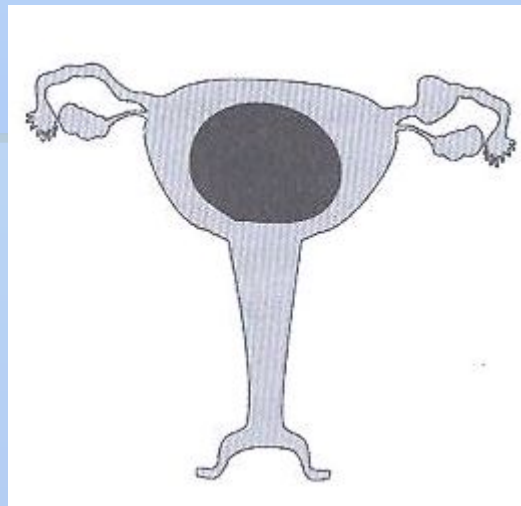
Формы непроходимости влагалища и шейки матки



Атрезия гимен



**Аплазия нижней и средней
1/3 влагалища**



Аплазия шейки матки и влагалища

Двуорогая матка (*uterus bicornis bicollis*)-

- общее влагалище и раздвоение шейки и тела матки; (*uterus bicornis unicollis*)- только раздвоение тела матки.
- **Удвоение матки и влагалища (*uterus didelphus*)**-наличие двух совершенно самостоятельных половин органов (2 матки, 2 шейки и 2 влагалища). Наблюдается крайне редко. Может протекать бессимптомно. Менструальная, половая и даже детородная функция остаются нормальными. Т.к. данный вид пороков нередко сопровождается задержкой развития матки и яичников, то наблюдаются нарушения менструальной функции, повторные самопроизвольные выкидыши, слабость родовой деятельности, кровотечения в послеродовом и послеродовом периодах.
- **Седловидная матка (*uterus arcuatus*)** – двуорогость матки выражена незначительно, только в области дна седловидное углубление. Не требует никакого лечения.
- **Внутриматочная перегородка (*septa*)** – наличие фиброзно-мышечной перегородки в полости матки.

Диагностика

- Осмотр при помощи зеркал
- Бимануальное исследование
- УЗИ малого таза
- ГСГ
- Лапароскопия
- Гистероскопия

Лечение – пластические операции по показаниям.

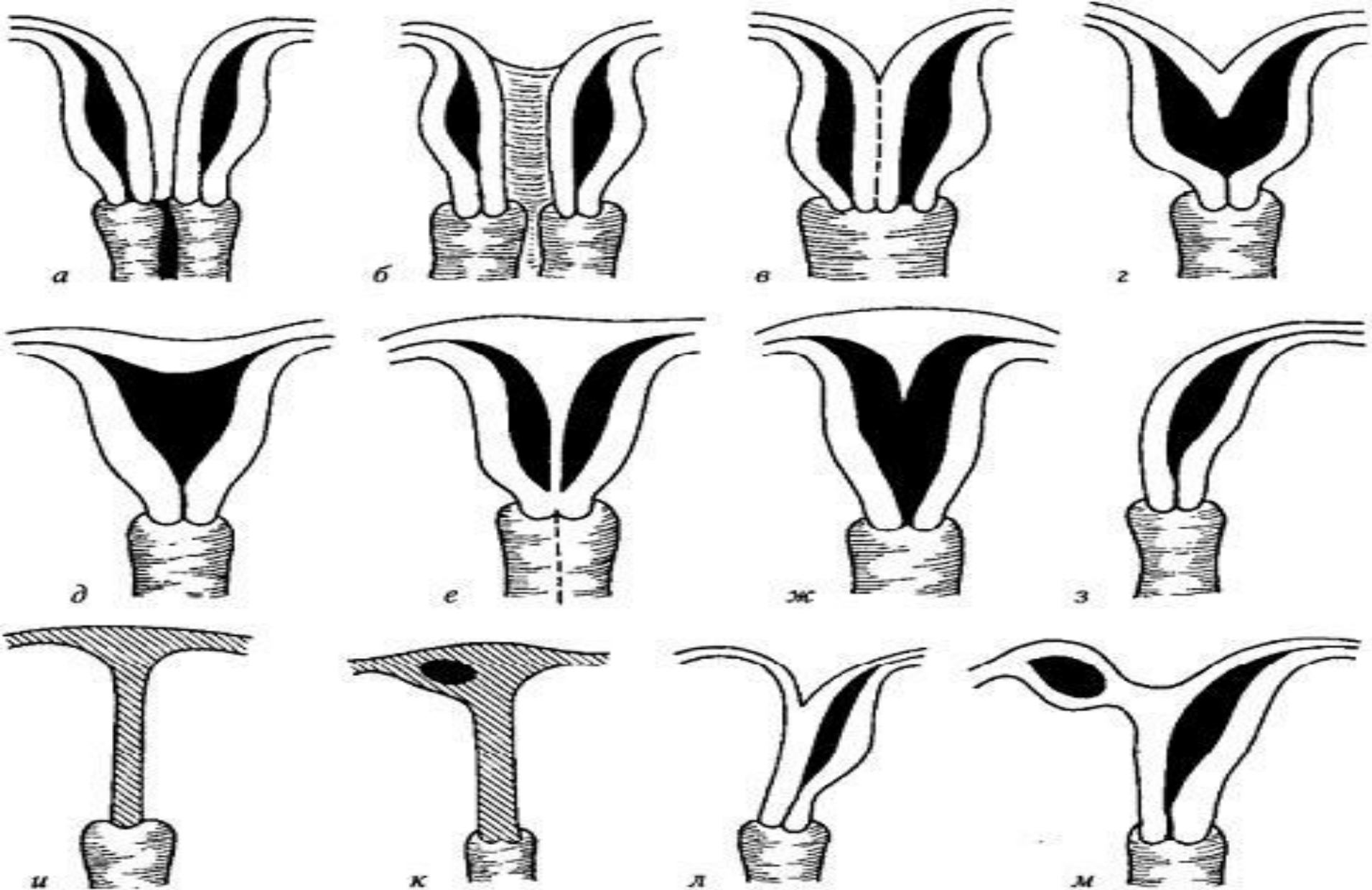



Рис. 10. Аномалии развития матки:

a — uterus didelphus; *б* — uterus duplex et vagina duplex; *в* — uterus bicornis bicollis; *г* — uterus bicornis unicollis; *д* — uterus arcuatus; *е* — uterus septus duplex; *ж* — uterus subseptus; *з* — uterus unicornis;
и, к, л, м — uterus bicornis rudimentarius



**Спасибо за
внимание!**