

Курский государственный медицинский университет

Кафедра общей хирургии

Лекция

**Основы хирургии нарушений
венозного и лимфатического
кровообращения**

Анатомия венозной системы нижних конечностей

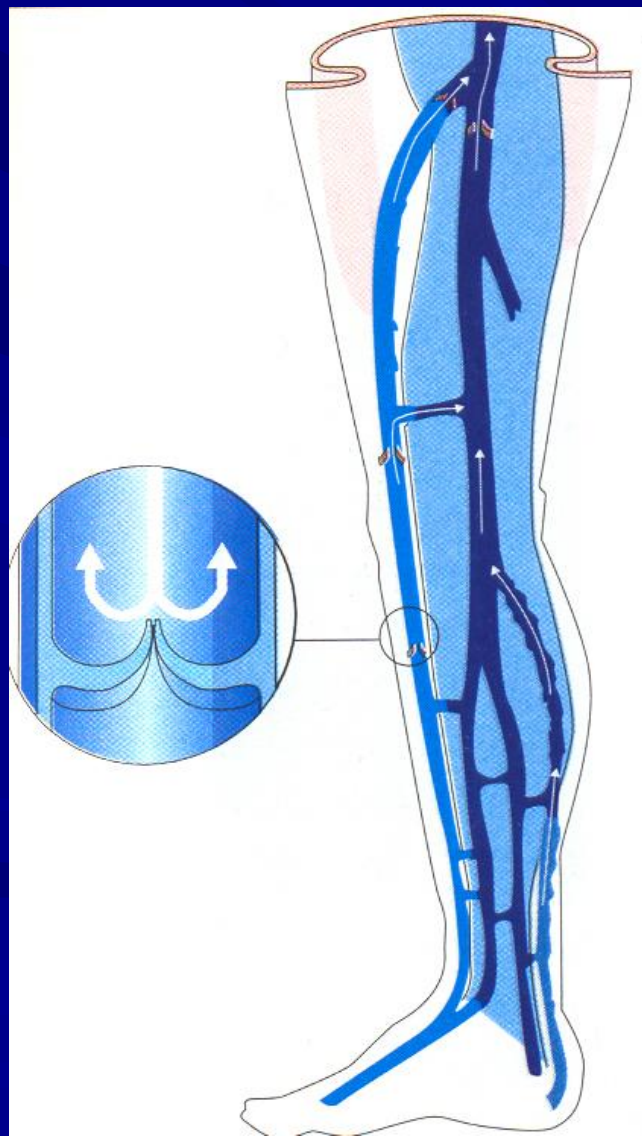
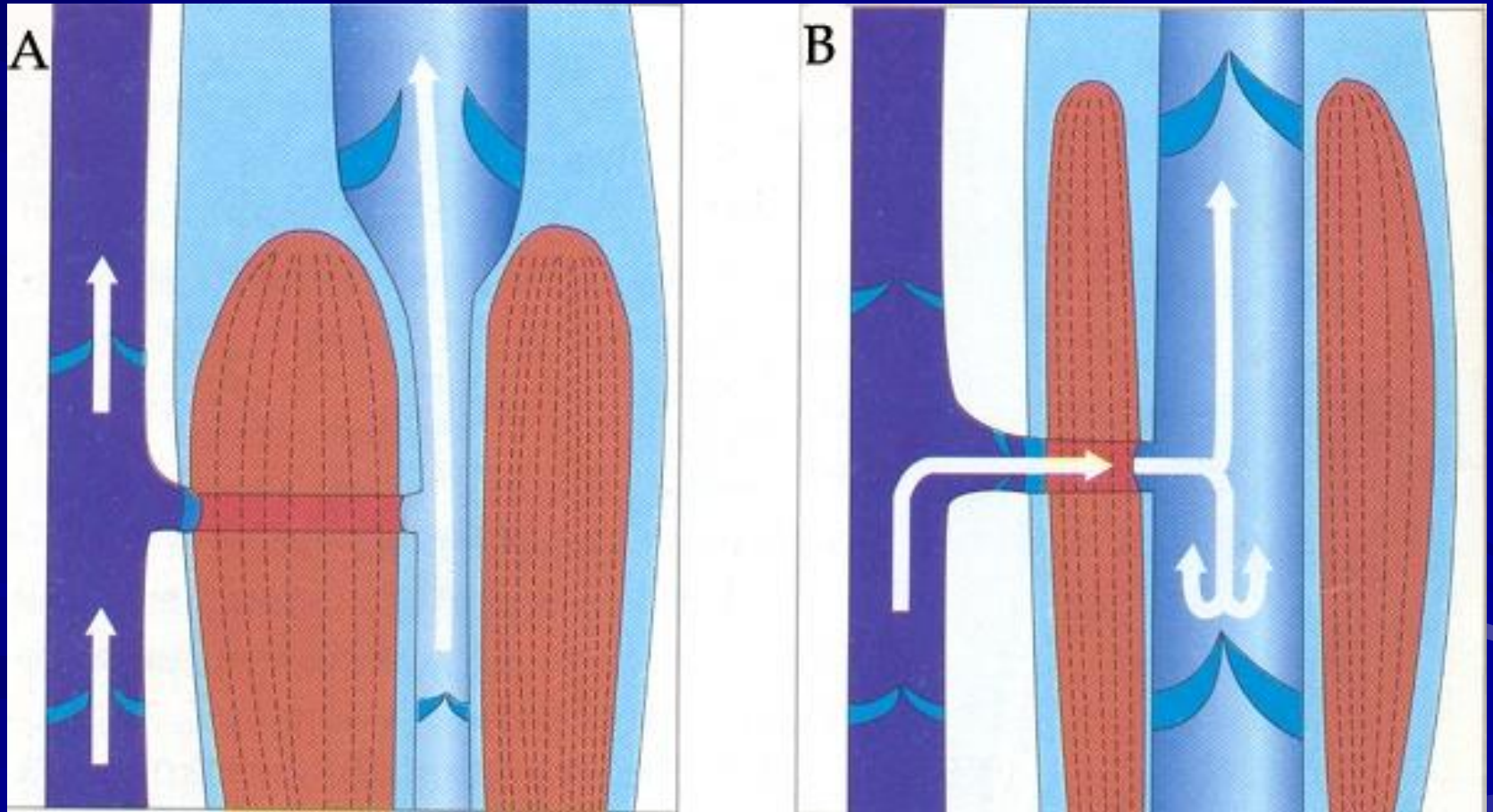


Схема работы мышечно-венозной помпы



Физиология транскапиллярного обмена

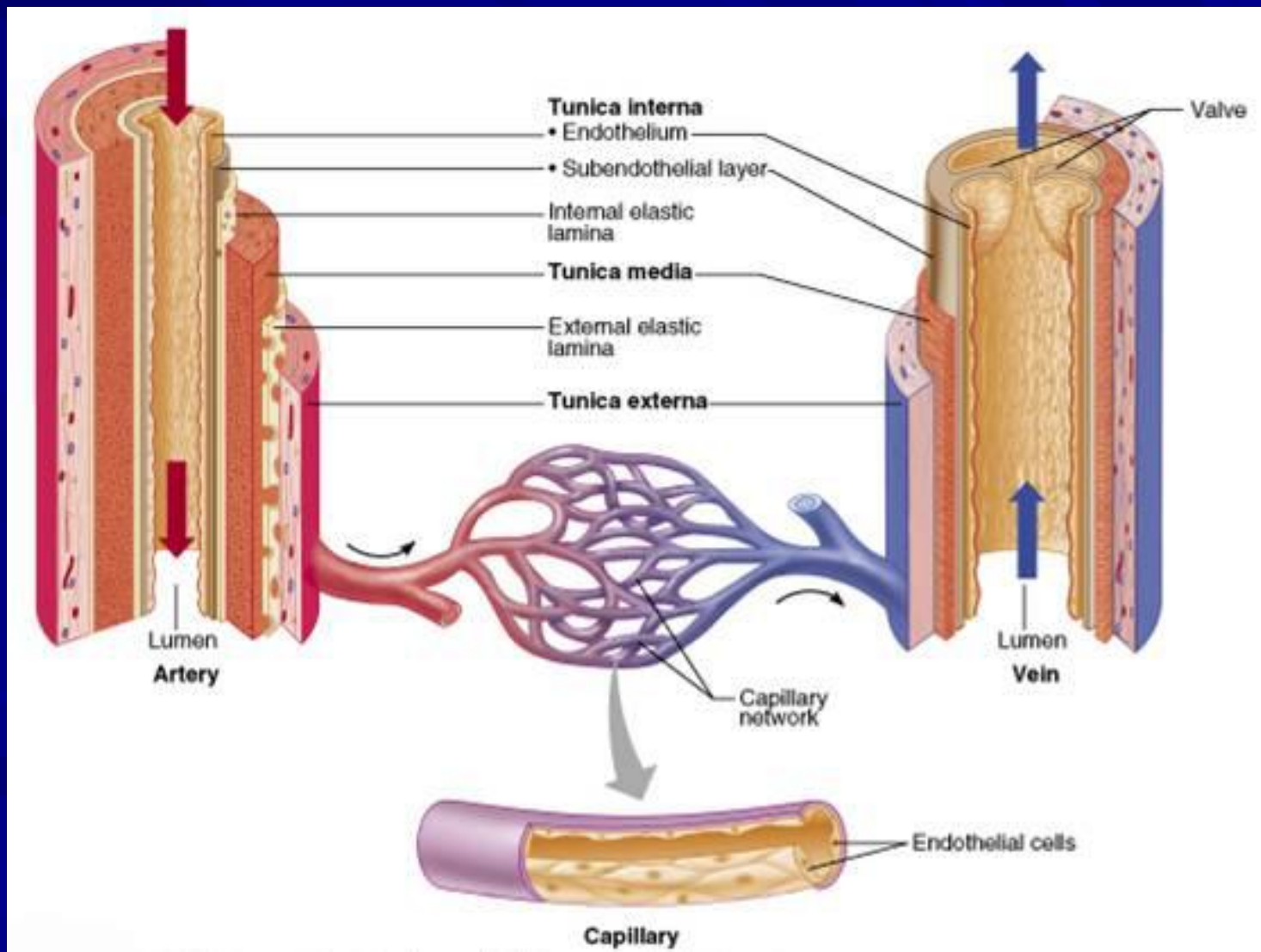
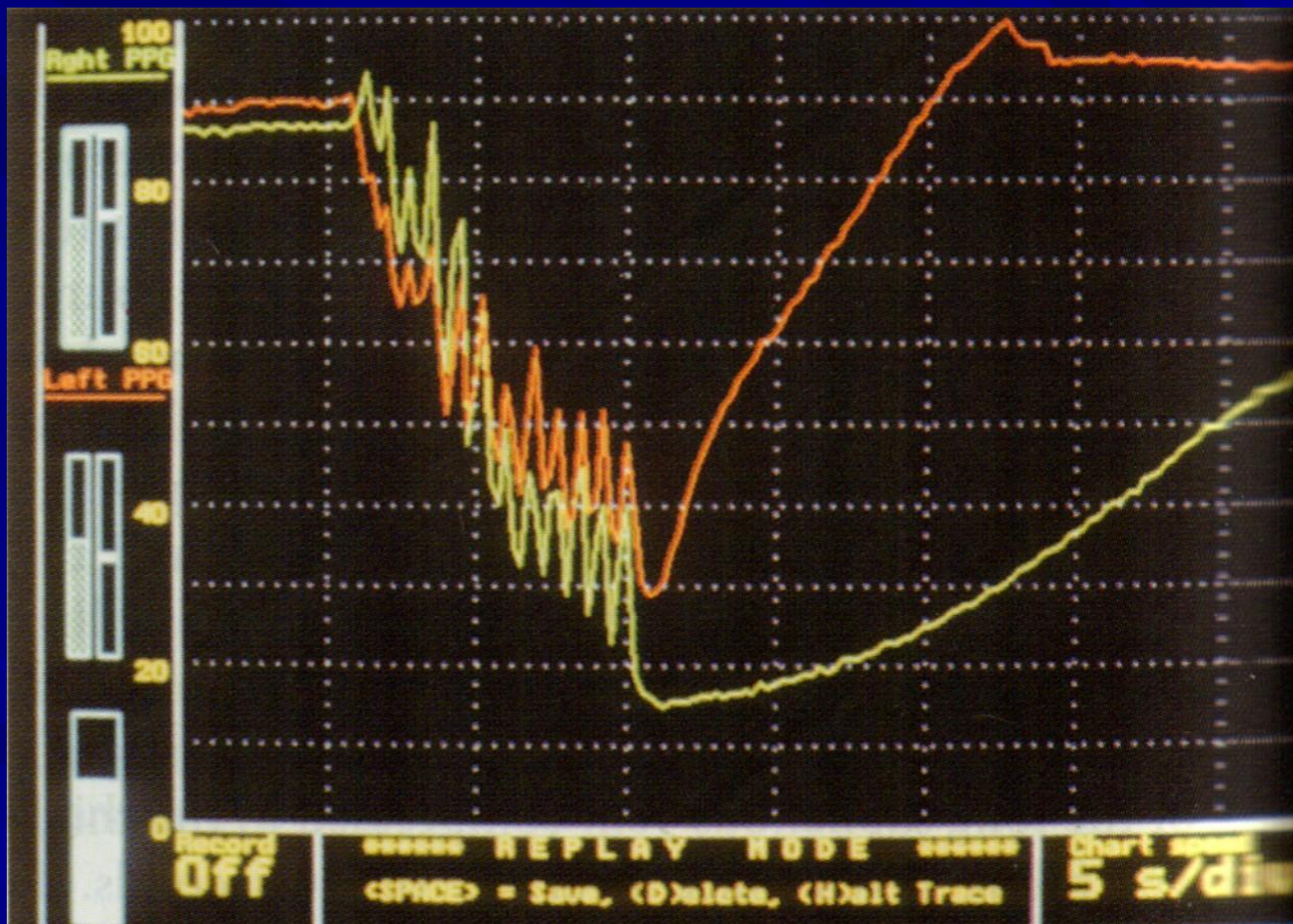
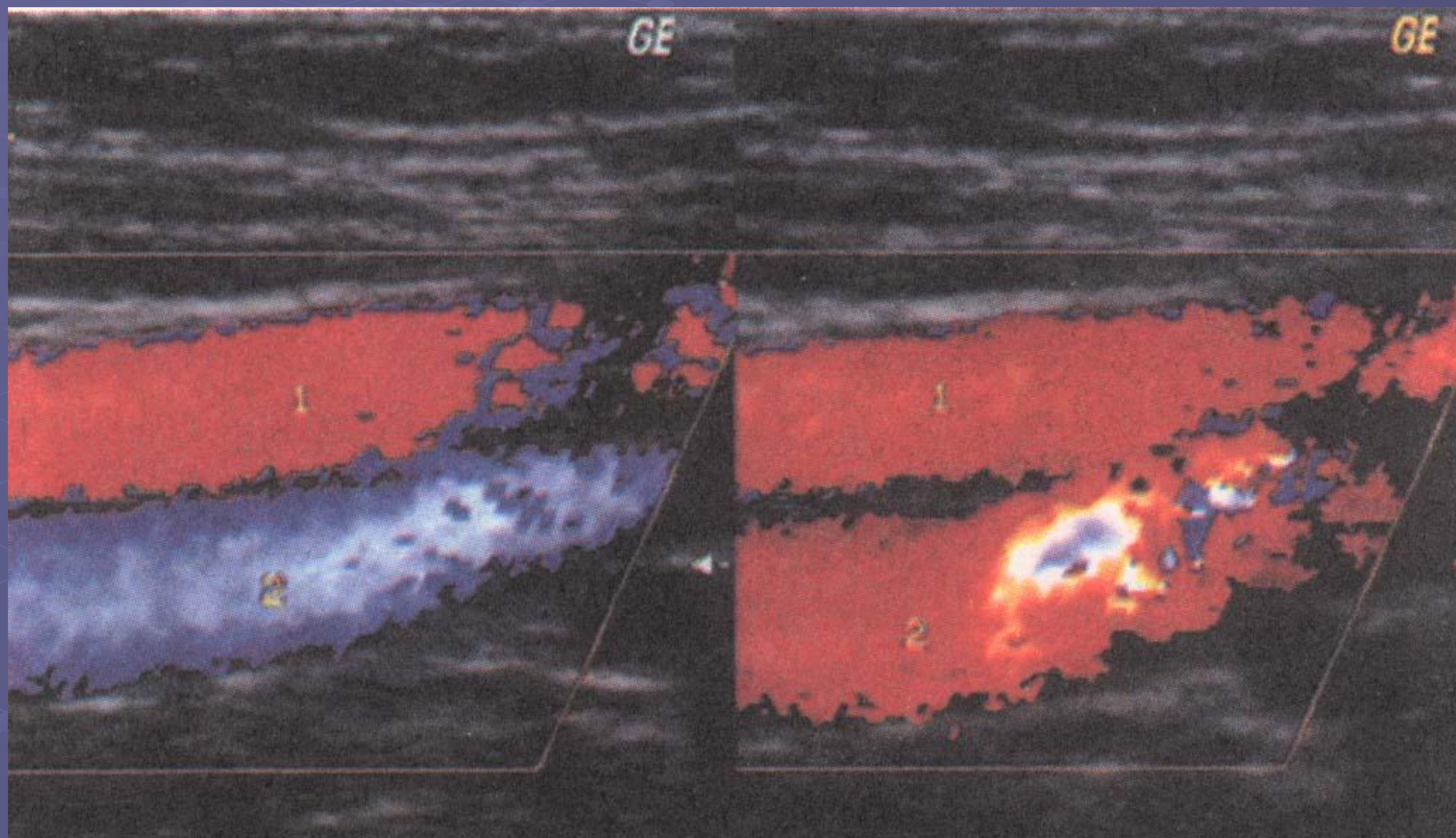


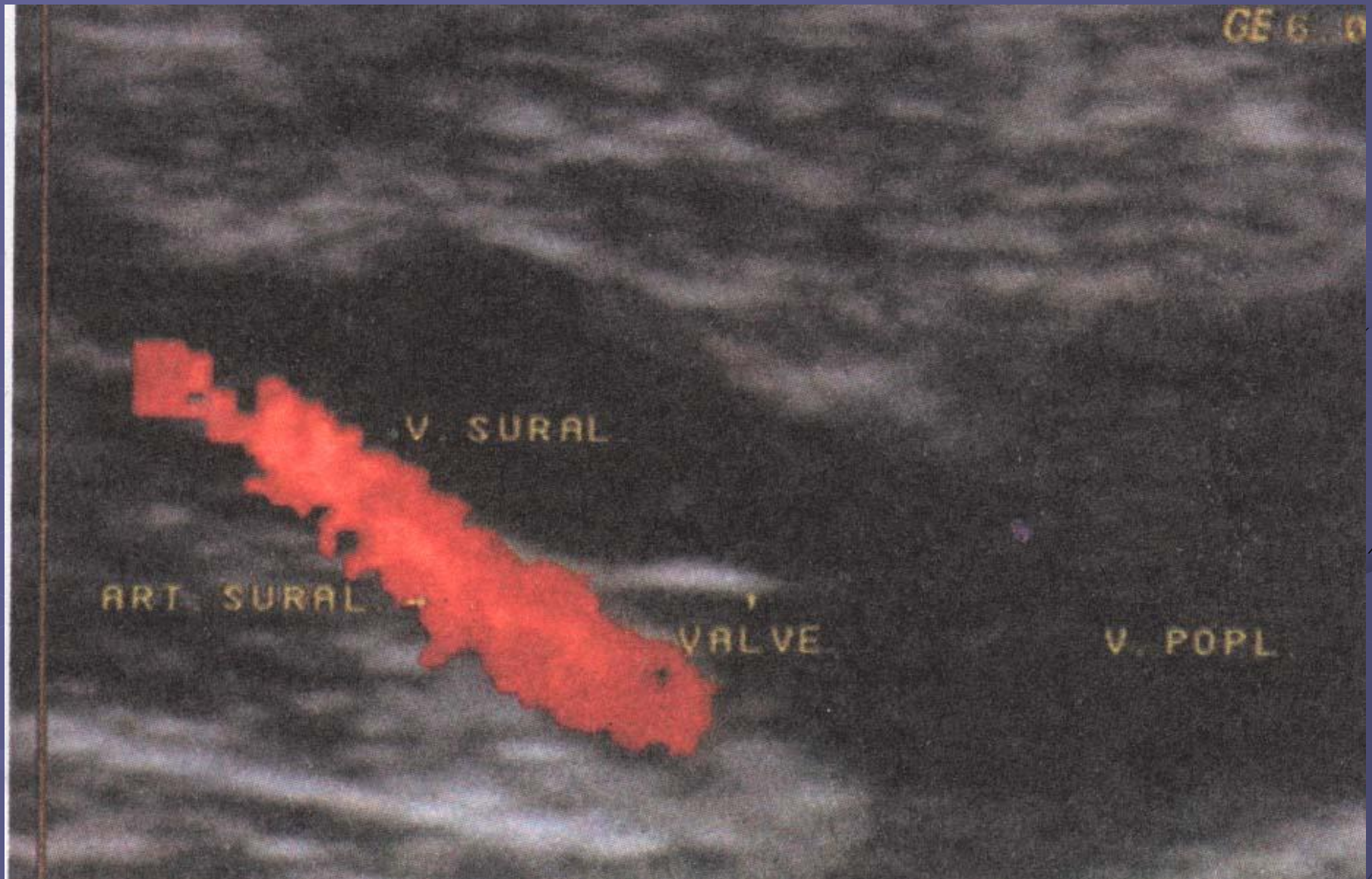
Схема плетизмографического исследования



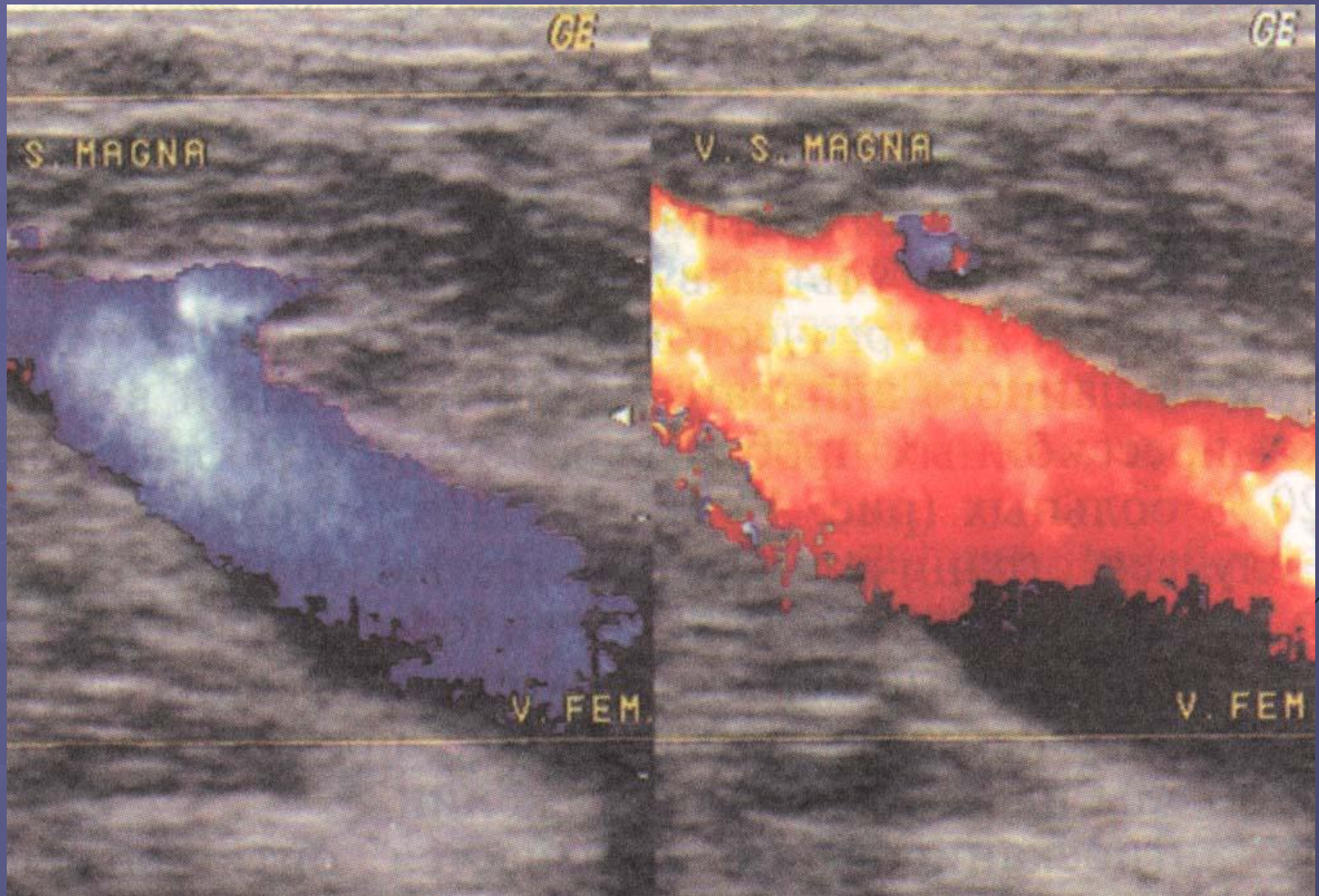
УЗ ангиосканограмма при клапанной недостаточности бедренной вены. При проведении пробы Вальсавы синий цветовой код сменяется красным.



УЗ ангиосканограмма v. poplitea, в нее впадает суральная вена.
В ее устье клапан. Рядом с веной – суральная артерия.

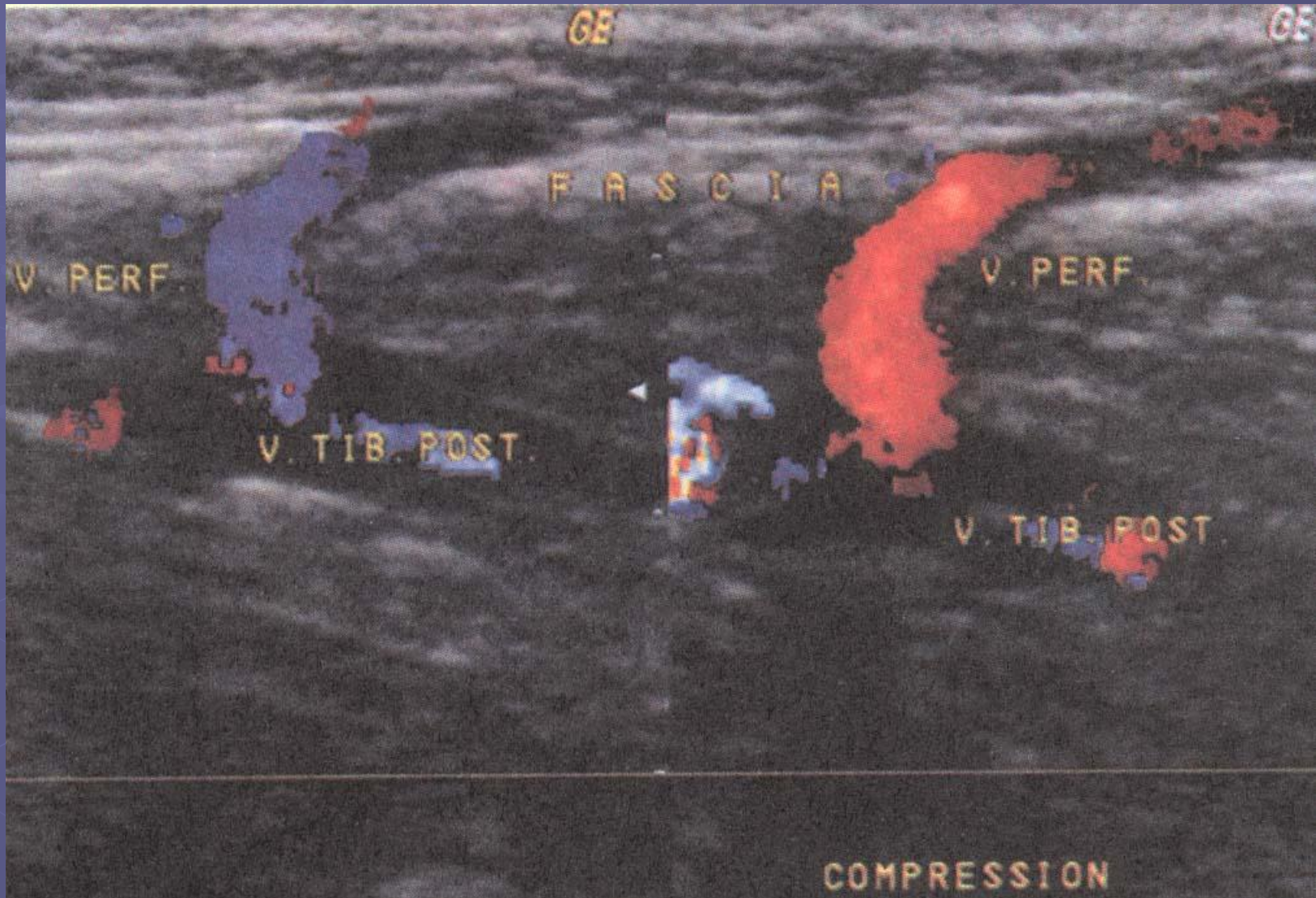


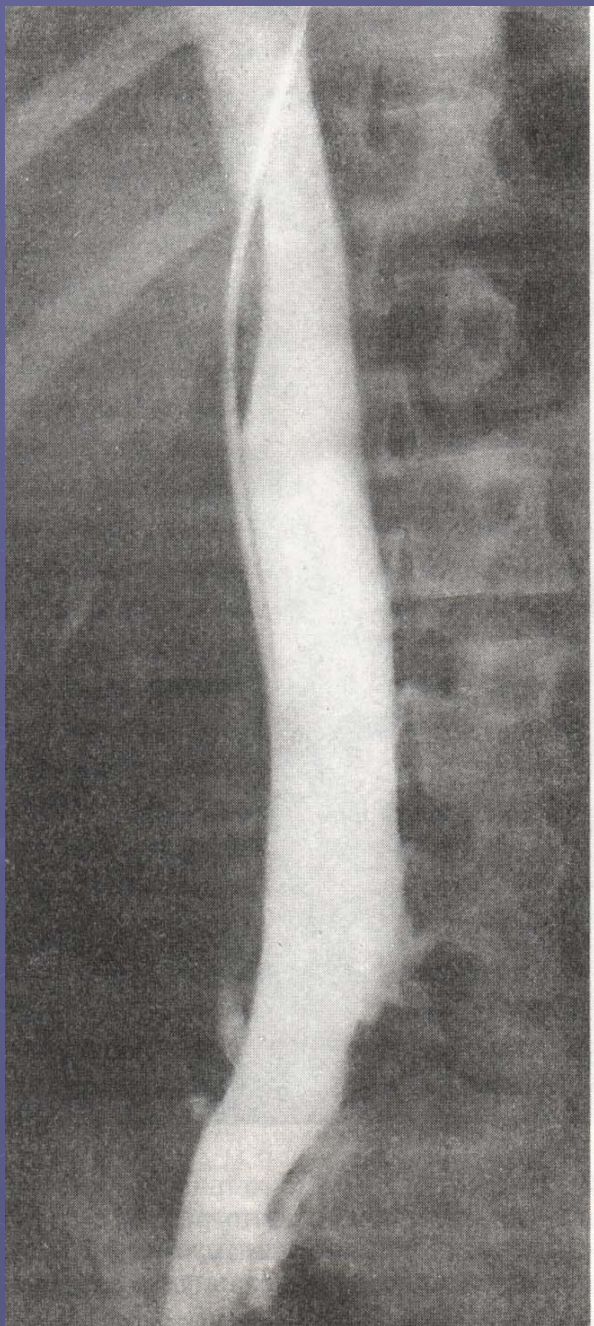
УЗ ангиосканограмма при клапанной недостаточности большой подкожной вены.



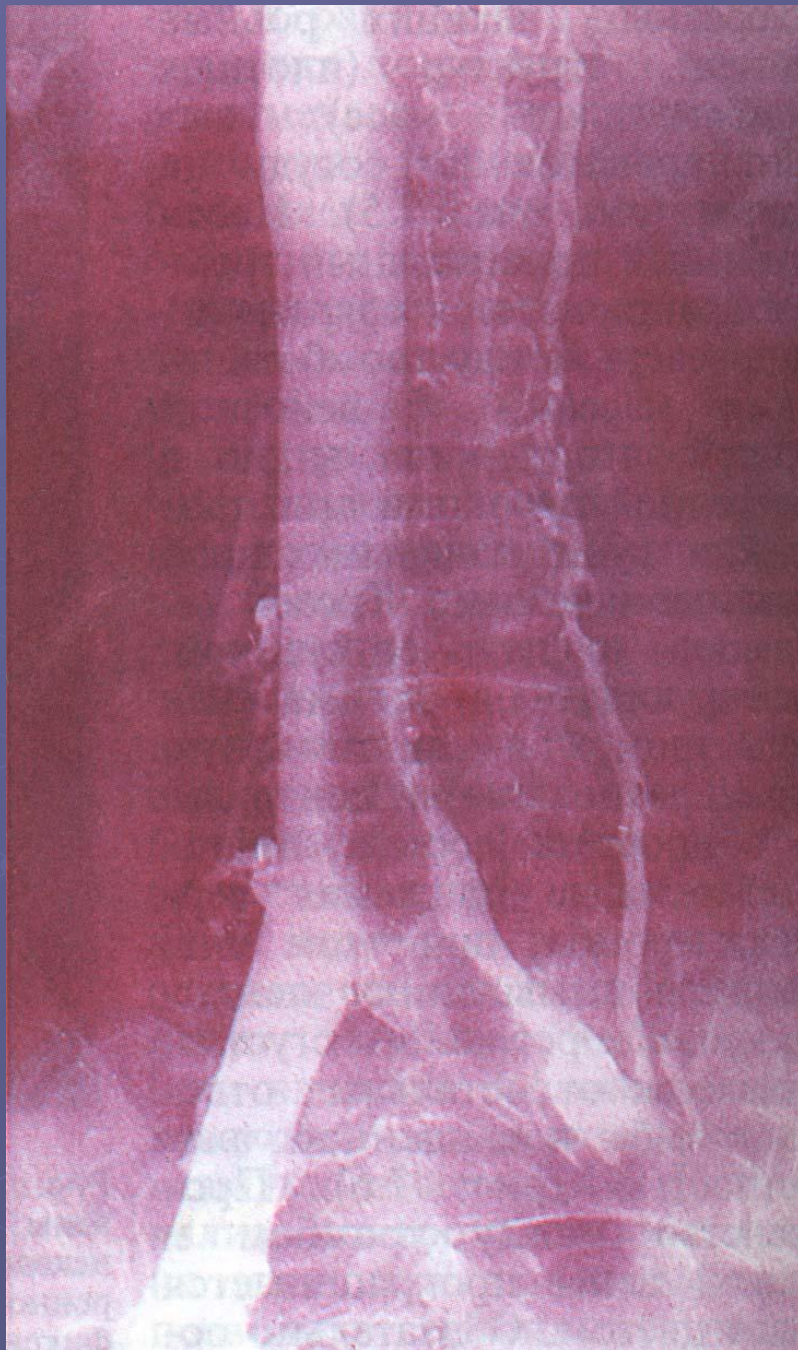
УЗ ангиосканограмма.

Несостоятельная перфорантная вена Коккета.

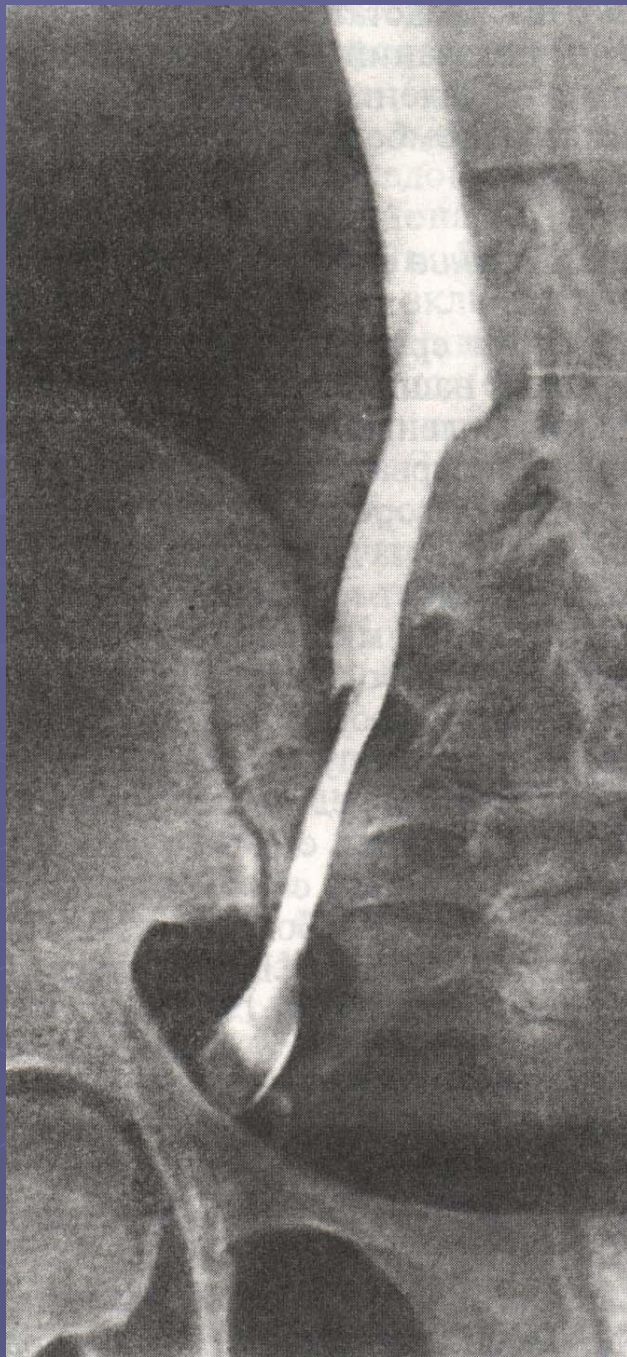




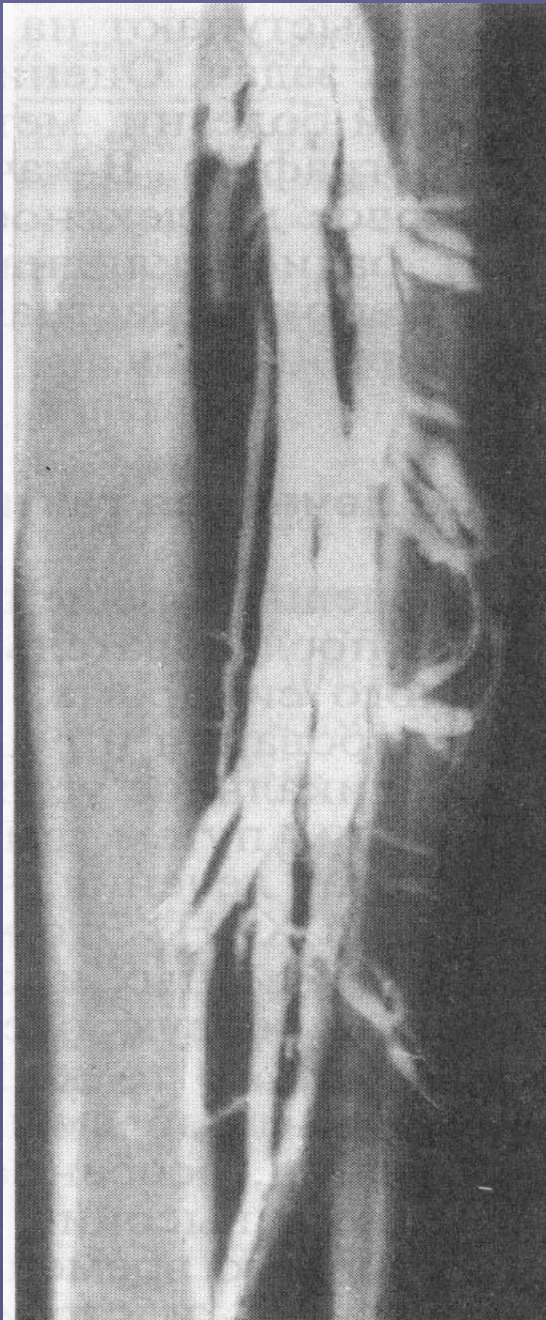Окклюзивный тромбоз
левой общей
подвздошной вены.
Ретроградная
илиокаваграмма.



Флотирующий тромб
инфраренального
отдела нижней
полной вены.
Ретроградная
илиокавограмма.

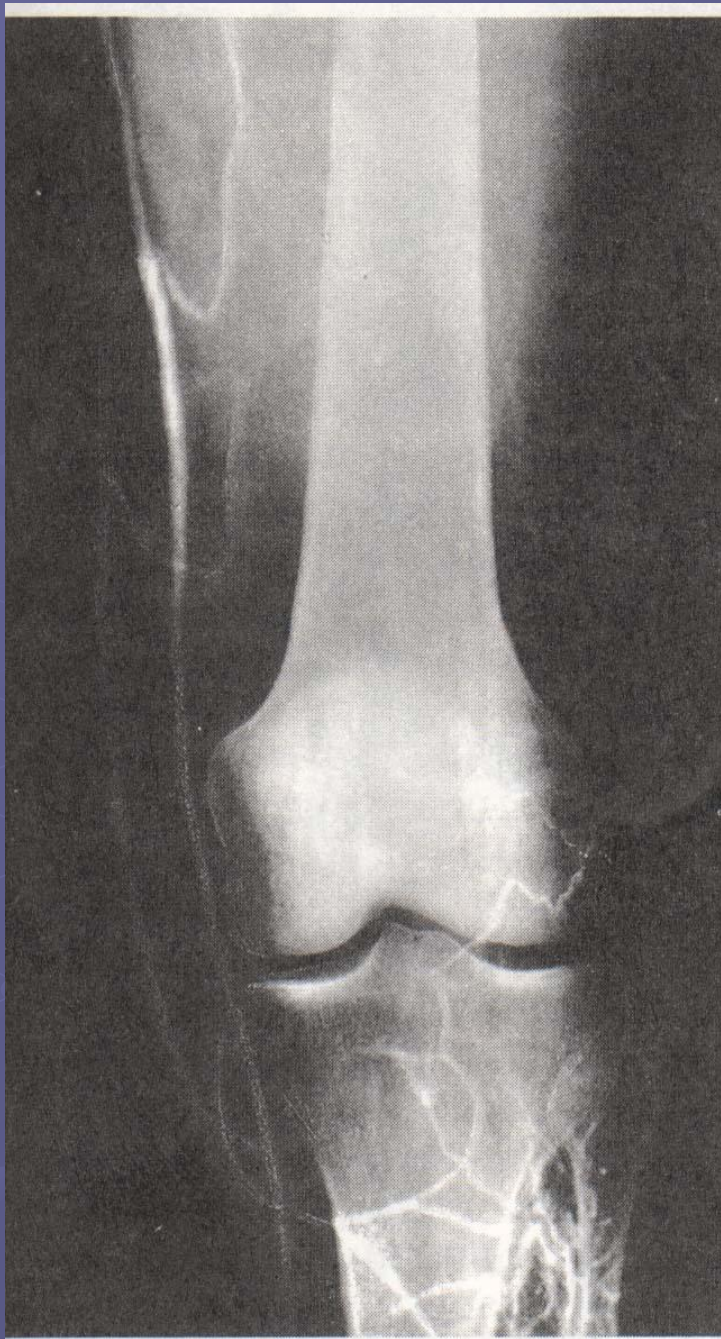

Пристеночный тромб
правой наружной
подвздошной вены.
Ретроградная
илиокавограмма.

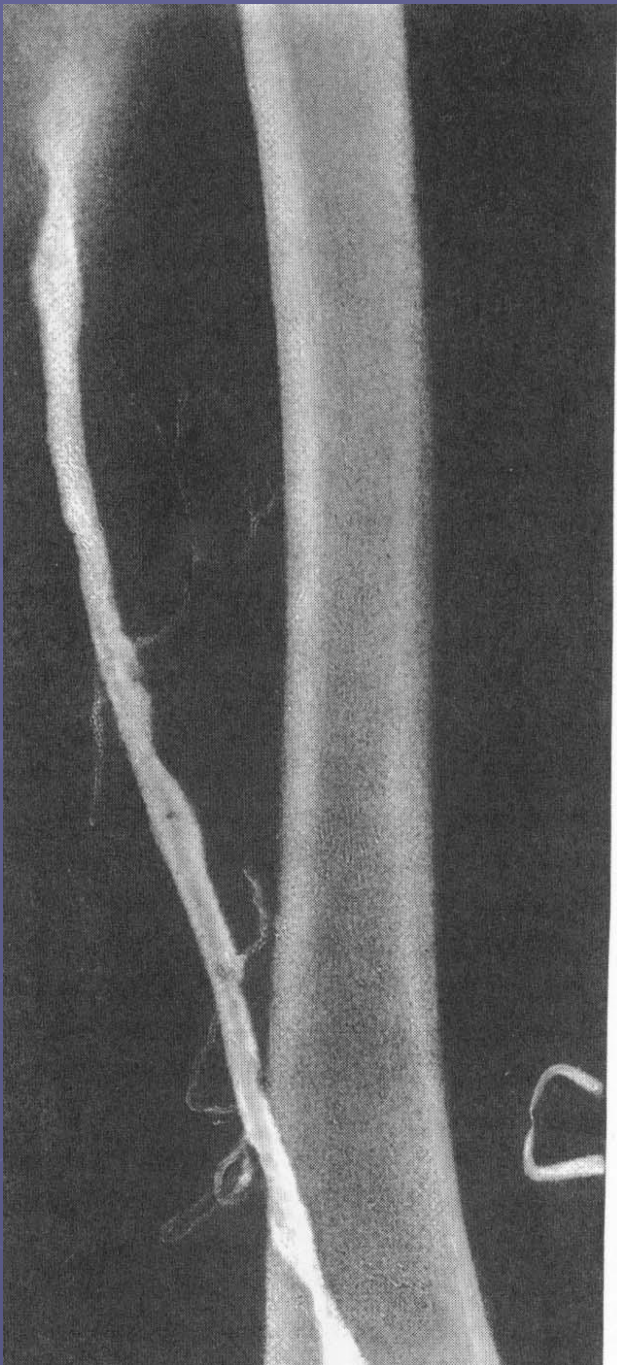


Восходящая дистальная
флебограмма при
варикозной болезни.

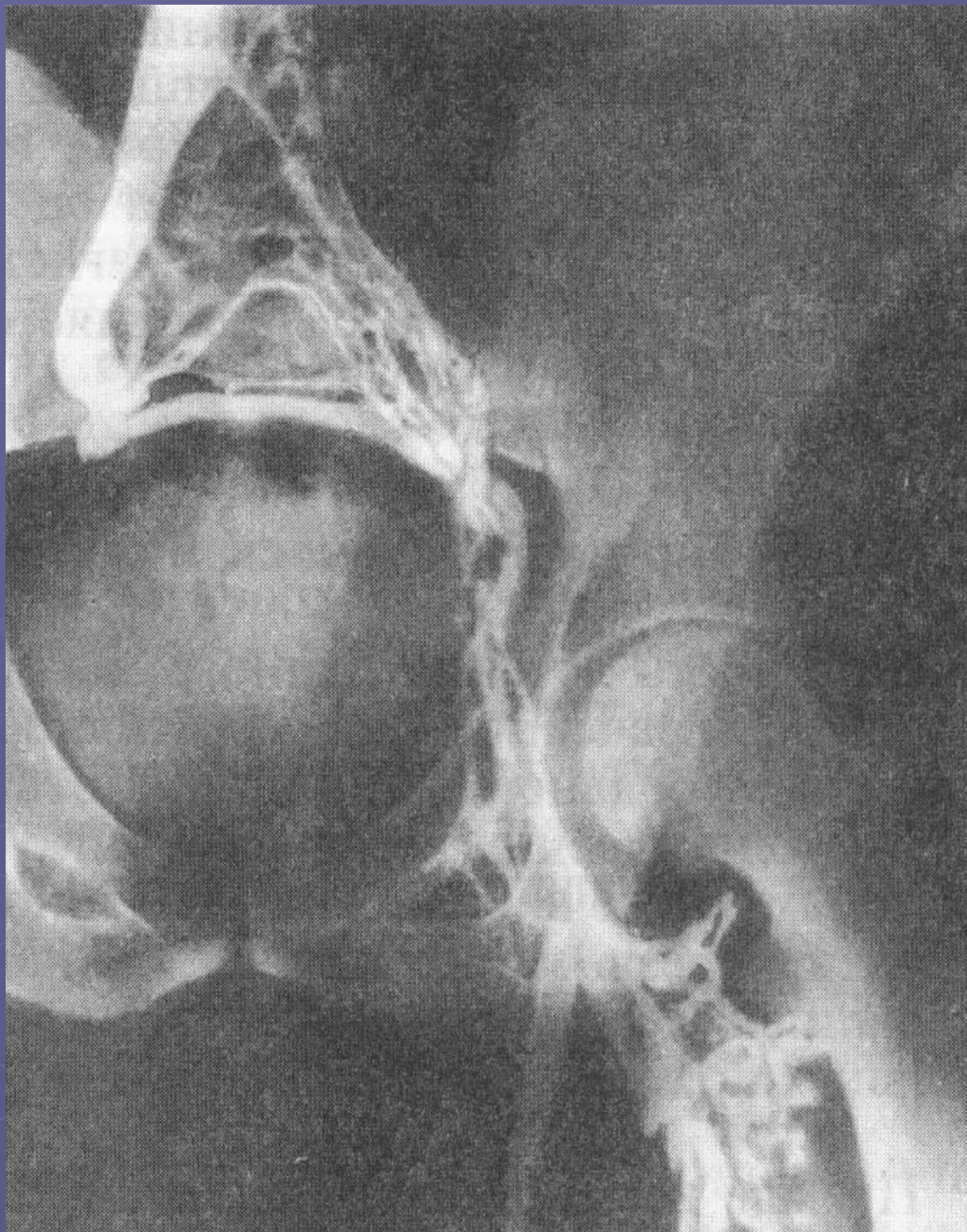Видны перфорантные вены
с несостоятельными клапанами.



Восходящая дистальная рентгенофлебограмма при окклюзии подколенной вены. Контрастируется только большая подкожная вена, выполняющая коллатеральную функцию

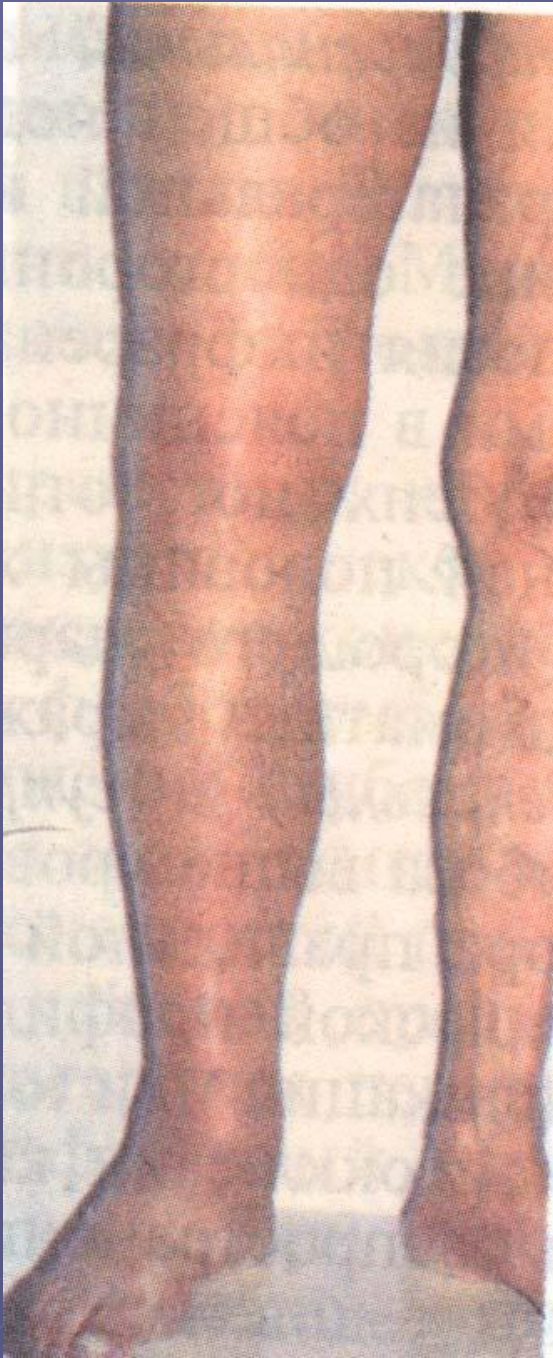

Чрезподколенная
рентгенофлебограмма
при реканализации
бедренной вены.
Контурсы ее неровные
(«изъеденные»).



Рентгенофлебограмма
при односторонней
ОККЛЮЗИИ
ПОДВЗДОШНЫХ ВЕН.
Левые общая и
наружная вены
не контрастируются.
Отток крови —
по системе внутренних
ПОДВЗДОШНЫХ ВЕН.

Илеофemorальный флеботромбоз



Консервативное лечение флеботромбоза

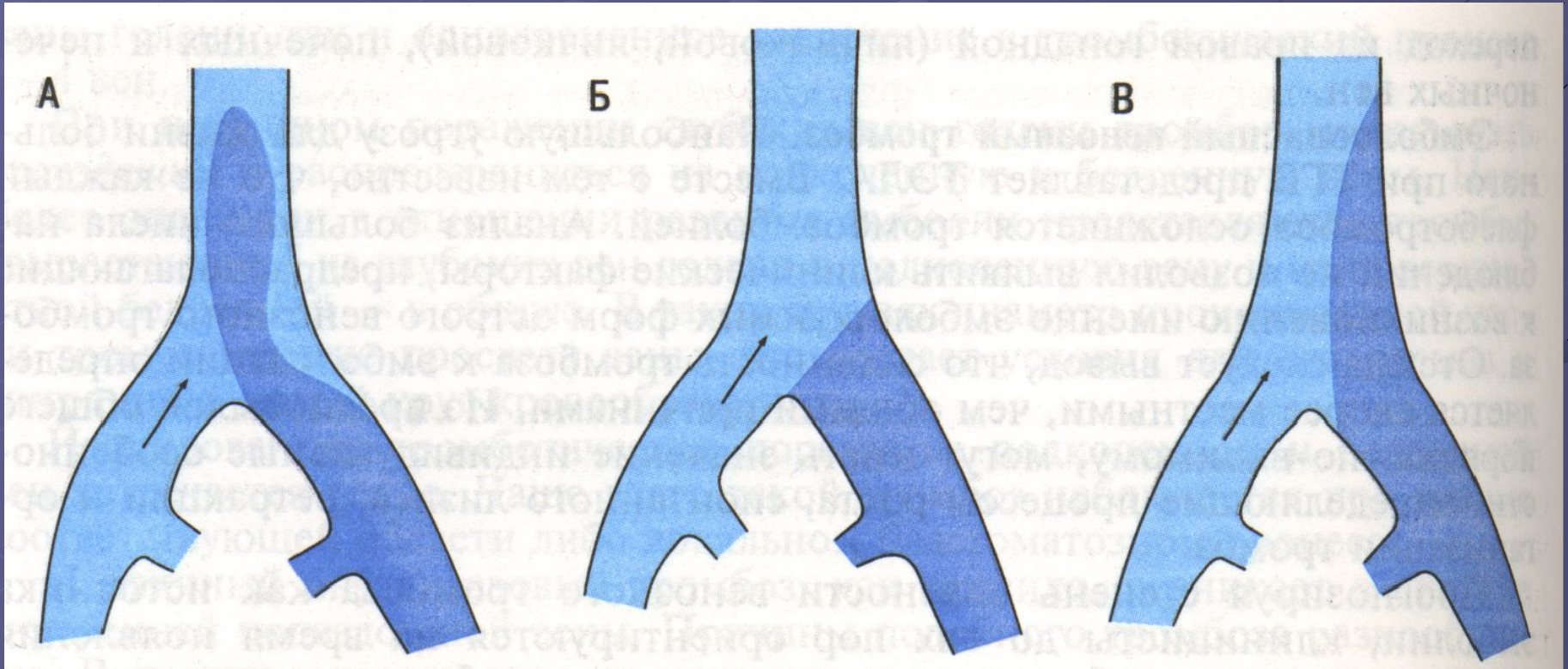
- Строгий постельный режим
- Фибринолитическая терапия
- Антикоагулянтная терапия
- Дезагреганты
- Флеботропные препараты
- Противовоспалительные нестероидные препараты

Типы венозного тромбоза.

А – эмболоопасный (флотирующий) тромб.

Б – неэмболоопасный окклюзивный тромбоз.

В – неэмболоопасный пристеночный тромбоз.

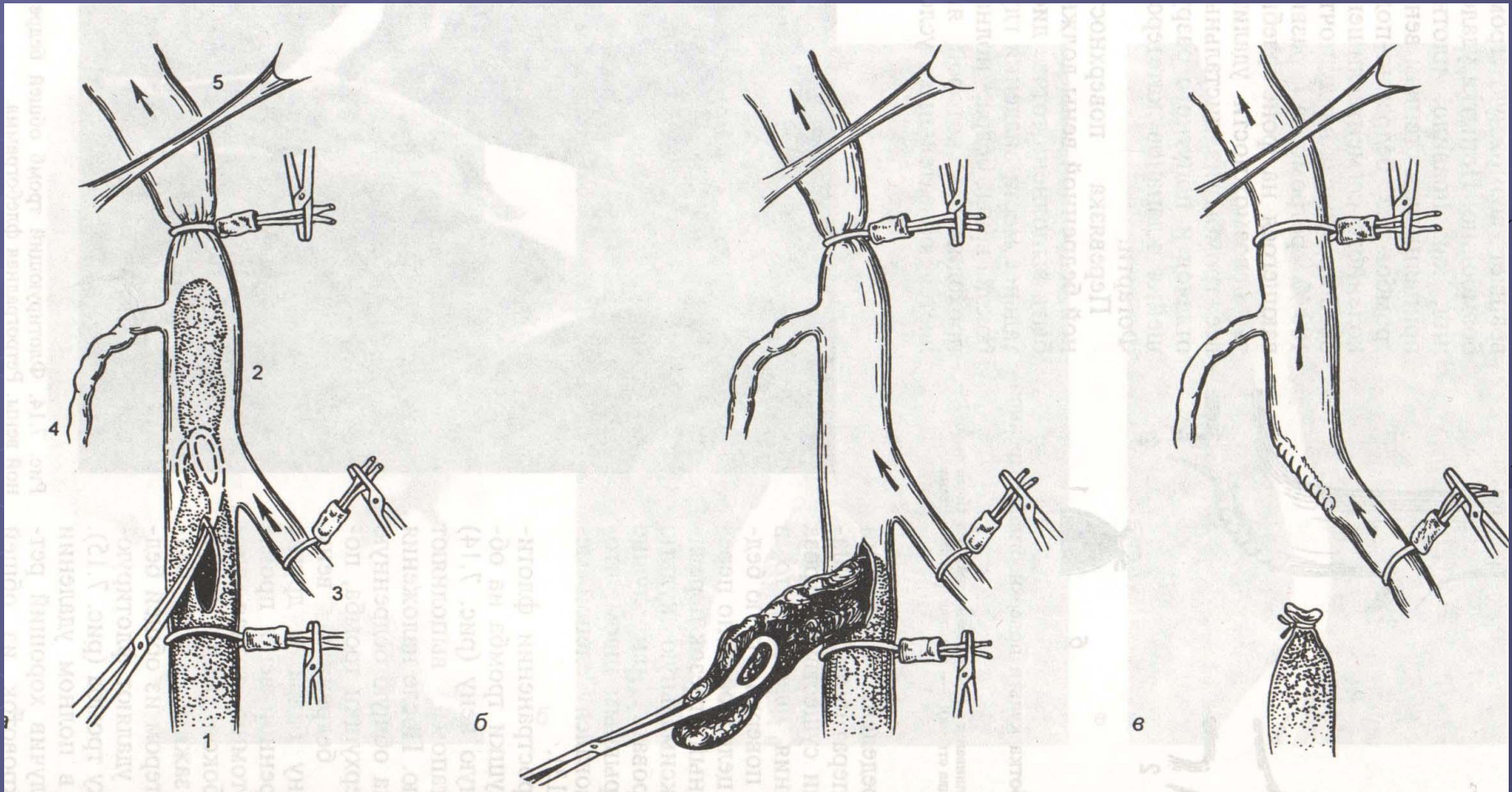


Тромбэктомия из общей бедренной вены.

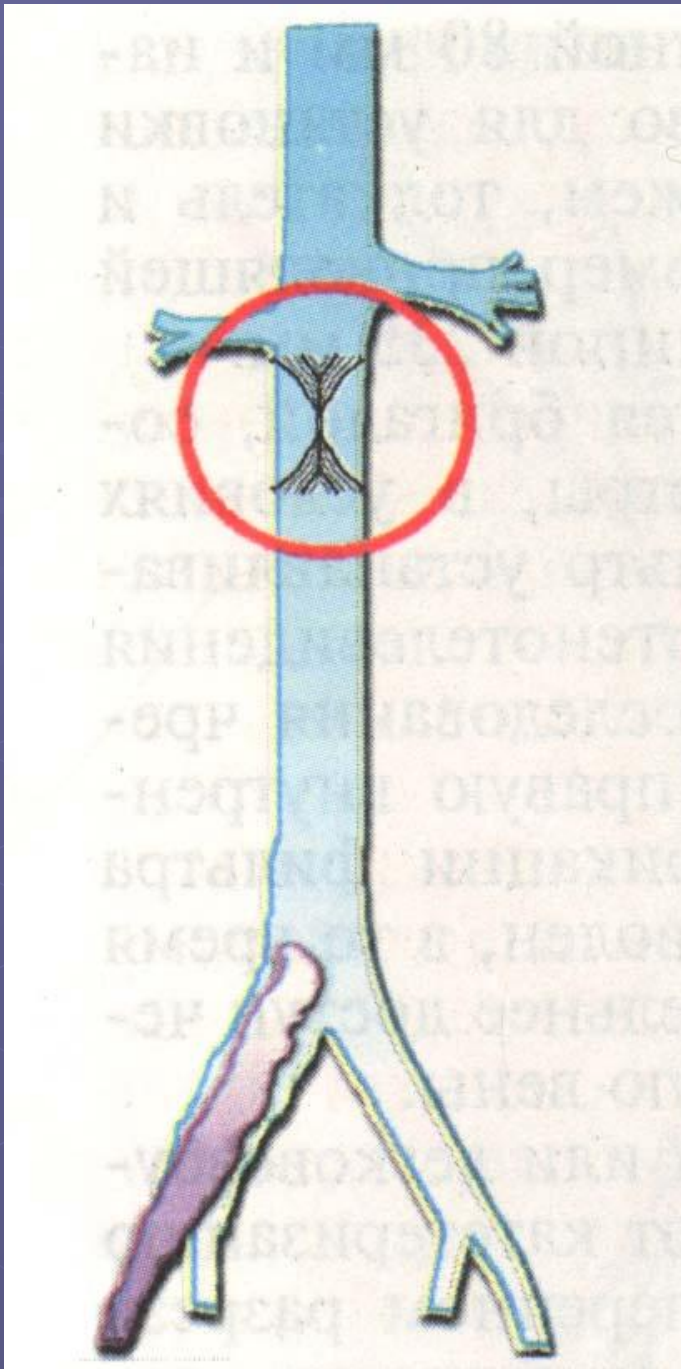
Вены взяты в турникеты.
Через продольную флеботомию
проведен окончатый зажим

Тромб извлечен из вены

Культи поверхностной
бедренной вены ушита
обвивным швом

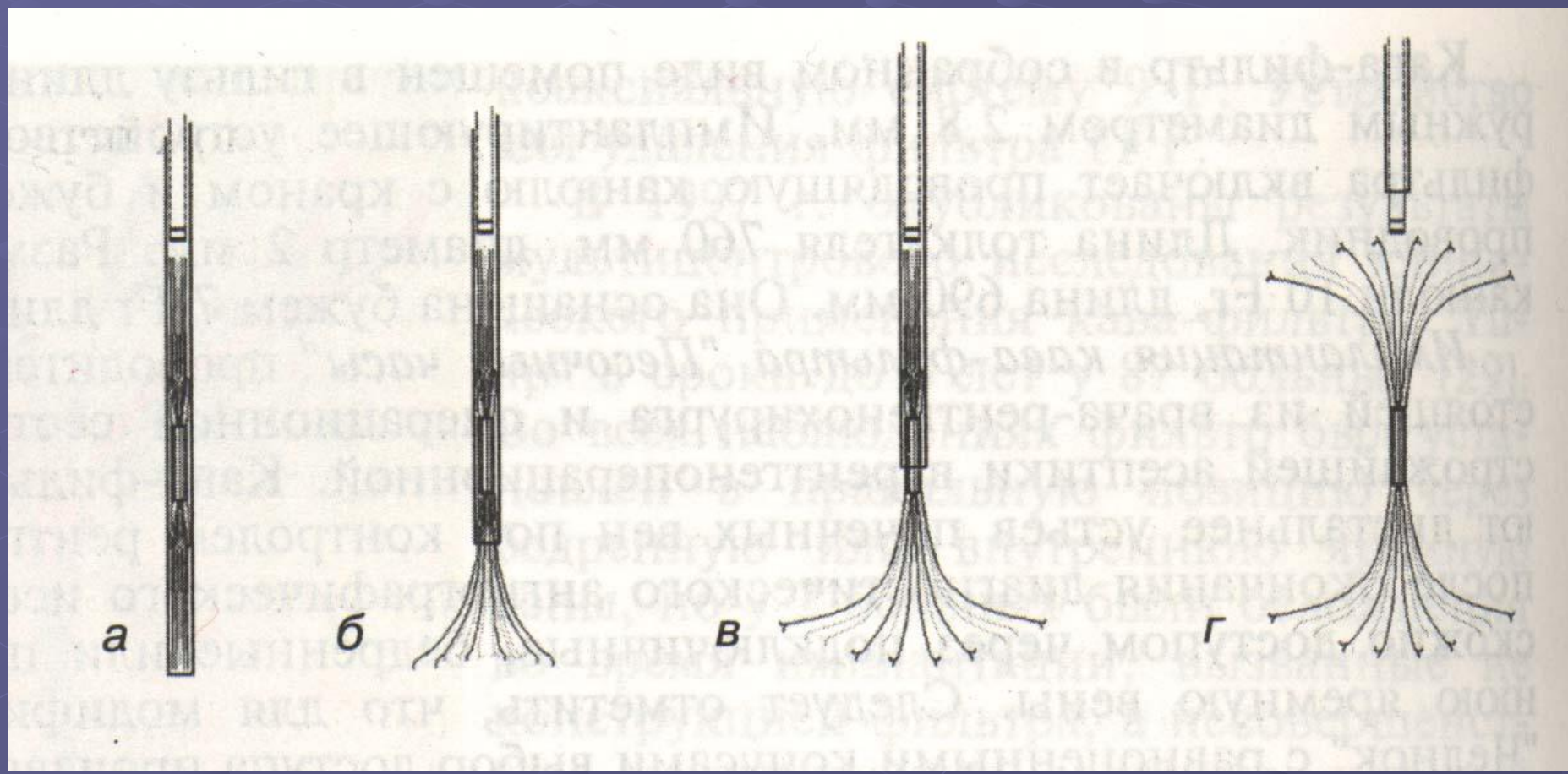


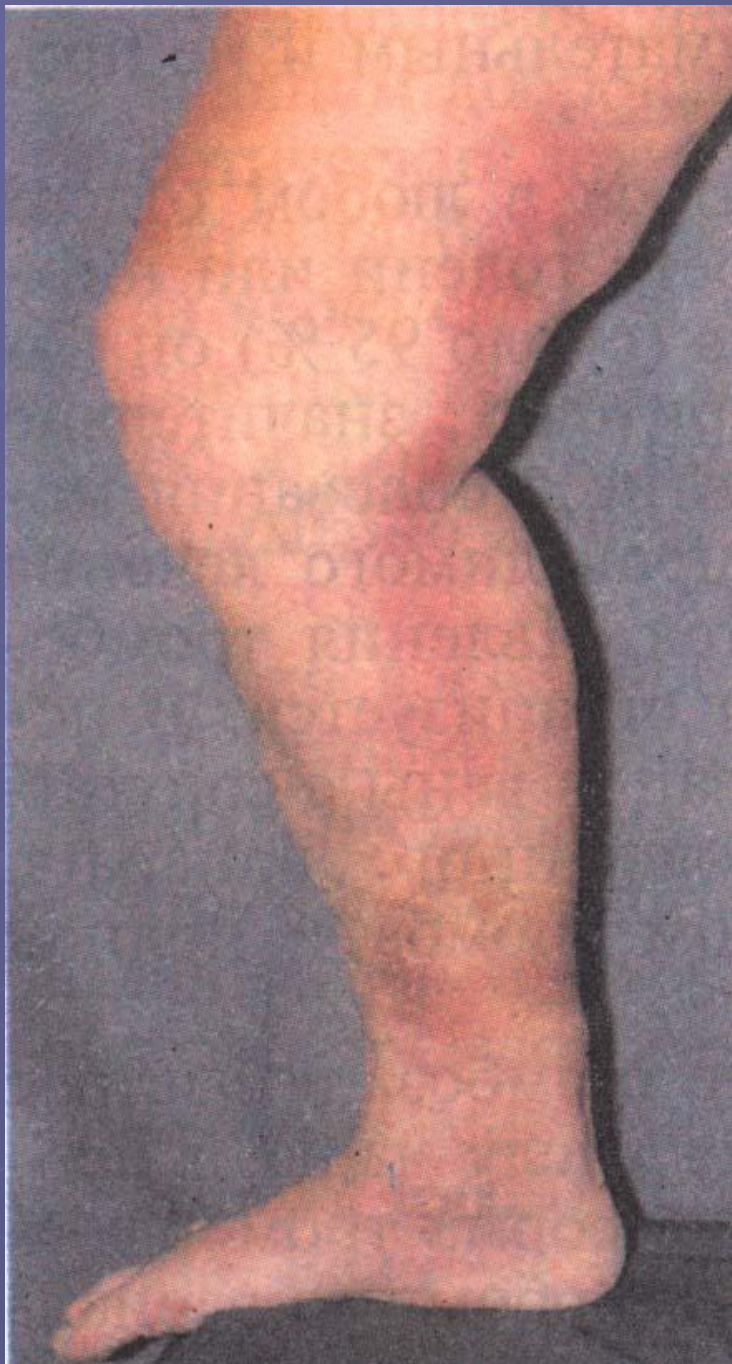
Кафа-фильтр «Песочные часы»



Этапы имплантации кава-фильтра «Песочные часы»

- а – введение КФ в проводящую канюлю
- б – выведение центрирующих ножек КФ
- в – полное освобождение нижнего конуса КФ
- г – выведение верхнего конуса КФ





Варикотромбофлебит
в бассейне большой
подкожной вены
Необходима срочная
перевязка большой
подкожной вены у
места впадения в
бедренную

Причины развития ХВН:

Наследственность – значение неоднозначно.

25% родственников больных так же страдают варикозной болезнью. Вероятно, это наследуемый дефект соединительной ткани (сочетается с плоскостопием, грыжами передней брюшной стенки, геморроем). Этническая принадлежность играет не последнюю роль в развитии заболевания (Центральная Африка – заболеваемость 0,2% , Южная Индия – 28%).

Ожирение – доказанный фактор риска среди женщин репродуктивного и постменопаузального возраста.

Увеличение индекса массы тела выше 27 кг/м² повышает риск развития заболевания на 33%. У мужчин статистически достоверного различия не выявлено.

Образ жизни – неблагоприятны длительные статические нагрузки, связанные с подъемом тяжестей или неподвижным пребыванием в положении стоя или сидя (повара, официанты, хирурги, офисные работники, парикмахеры). Питание со снижением в рационе сырых овощей и фруктов, необходимых для ремоделирования венозной стенки. Хронические запоры, вызывающие повышение внутрибрюшного давления.

Дисгормональные сдвиги – (применение средств гормональной контрацепции, заместительной терапии в период пре- и постменопаузы). Эстрогены, прогестерон и их аналоги снижают тонус венозной стенки за счет разрушения коллагеновых и эластических волокон.

Беременность. Провоцирующие факторы:
увеличение ОЦК, компрессия беременной маткой
забрюшных вен, значительной повышение
внутрибрюшного давления во время родов.
Однако достоверно доказано, что первая
берменность никак не влияет на развитие
варикозной болезни, а только вторая и
последующие беременности приводят к развитию
варикозной болезни в 20-30% случаев.

Степени хронической венозной недостаточности:

0 – отсутствует

I – синдром «тяжелых ног», переходящий отек

II – стойкий отек, гипер- или гипопигментация, липодерматосклероз, экзема

III – венозная трофическая язва (открытая или зажившая)

Дифференциально-диагностические критерии причин варикозного синдрома

Симптомы	Варикозная болезнь	Посттромботическая болезнь
Начало заболевания	20-40 лет	40-70 лет
Варикозное расширение вен	Чаще в бассейне большой подкожной вены	Появляется через несколько месяцев от начала заболевания в бассейне большой и малой подкожных вен
Варикоз над лобком и на передней брюшной стенке	Не встречается	Часто
Отек	Появляется через 10-15 лет после начала заболевания	Первый признак заболевания, чаще локализуется на бедре и голени. После ночного отдыха полностью не исчезает

Дифференциально-диагностические критерии причин варикозного синдрома

Симптомы	Варикозная болезнь	Посттромботическая болезнь
Ощущение тяжести и распираания, боль в икроножных мышцах	Наблюдается через 3-5 лет от начала заболевания, усиливаются в статической позиции (стоя, сидя) во время ходьбы уменьшаются или исчезают	Возникают в первые недели заболевания, во время ходьбы могут усиливаться
Трофические расстройства	Развиваются через 5-10 лет после появления варикозных вен, прогрессируют медленно	Развиваются через 3-5 лет после начала заболевания часто до появления варикозных вен, быстро прогрессируют.

Консервативное лечение ХВН

- **Исключение длительного неподвижного пребывания в вертикальном положении**
- **Эластическая компрессия**
- **Флеботропные препараты**
- **Дезагреганты**
- **Средства, улучшающие микроциркуляцию**
- **Средства, нормализующие обмен в тканях**

Склеротерапия начальных стадий ХВН

Этап. Появление темной крови в шприце
После пункции
варикозной вены.

Сегмент вены освобожден
от крови и пережат пальцами
перед введением
склеропрепарата.

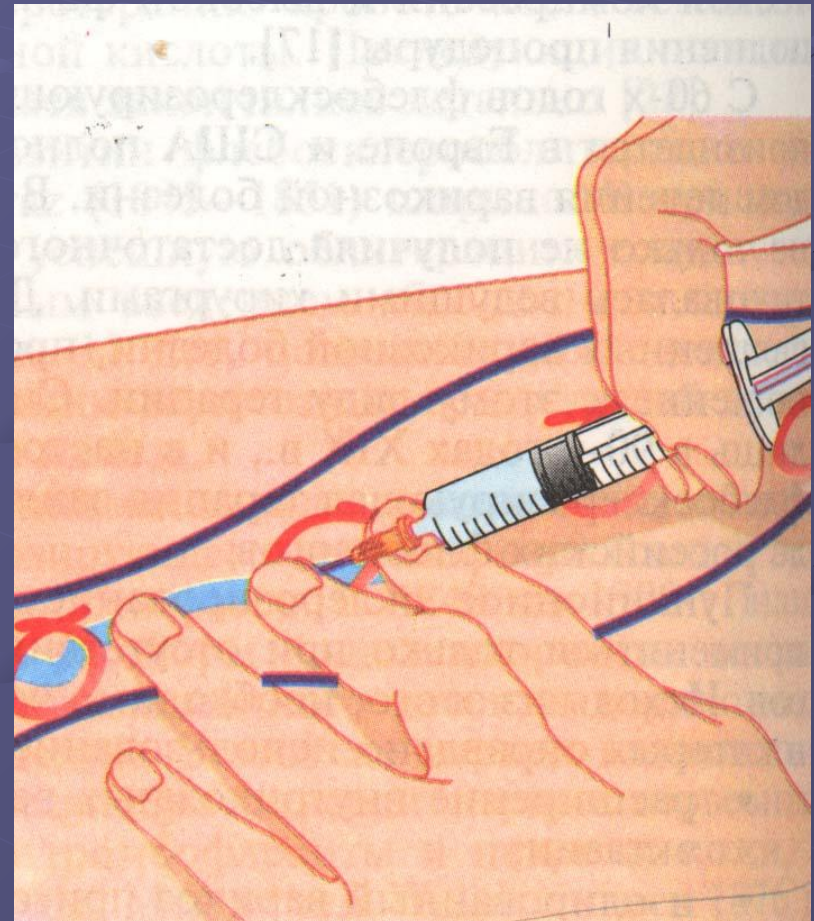
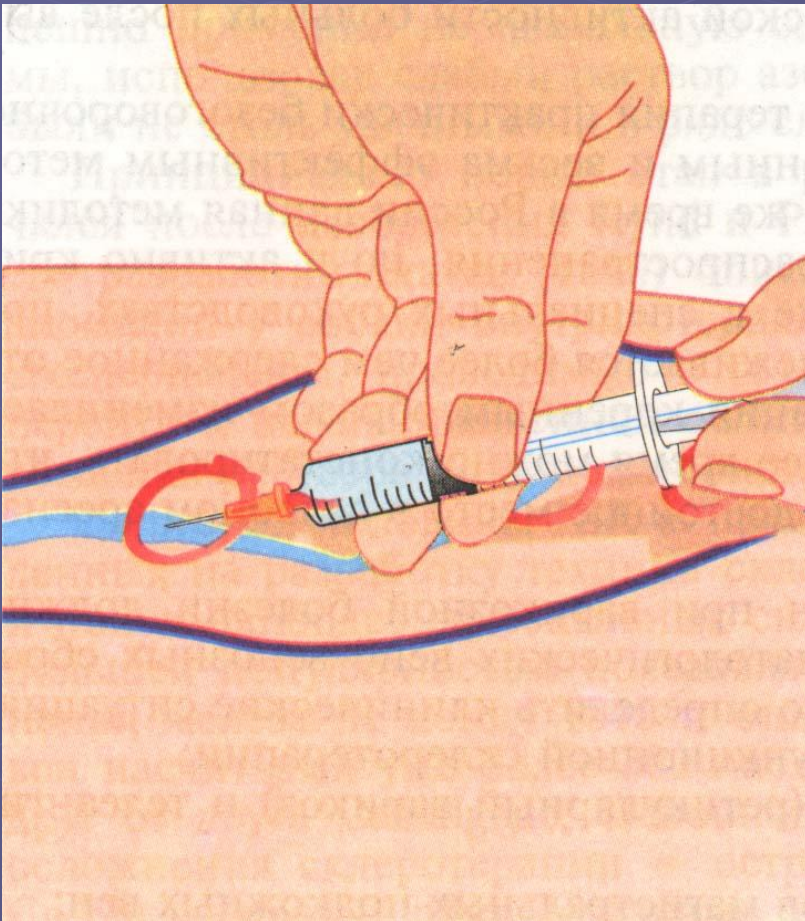
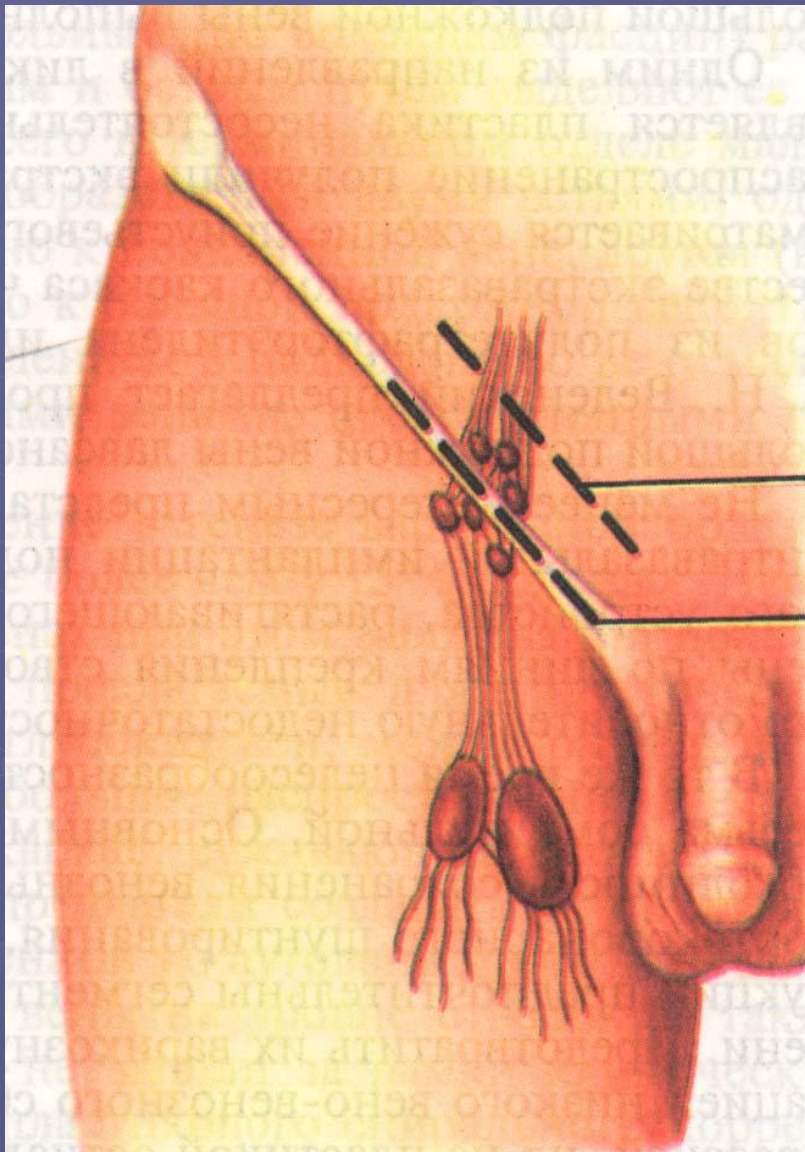


Схема операции кроссэктомии



2

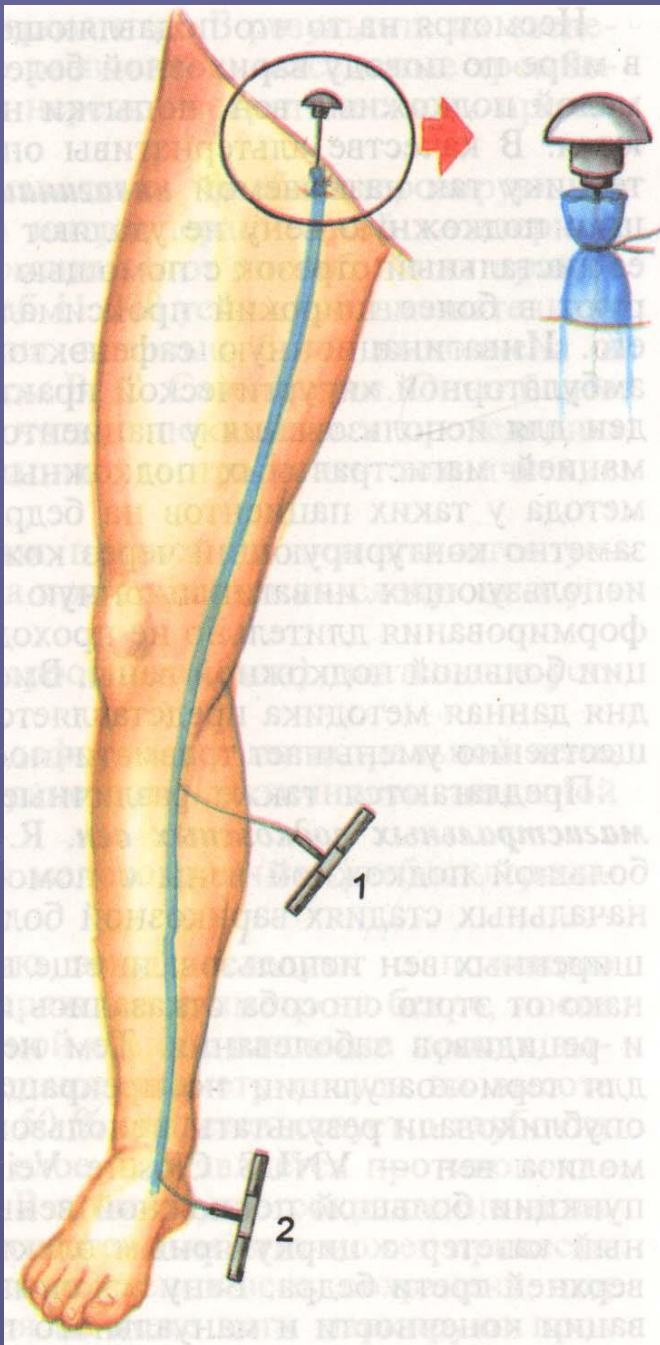
1

Паховый (1) и надпаховый (2) доступы к приустьевому отделу большой подкожной вены.

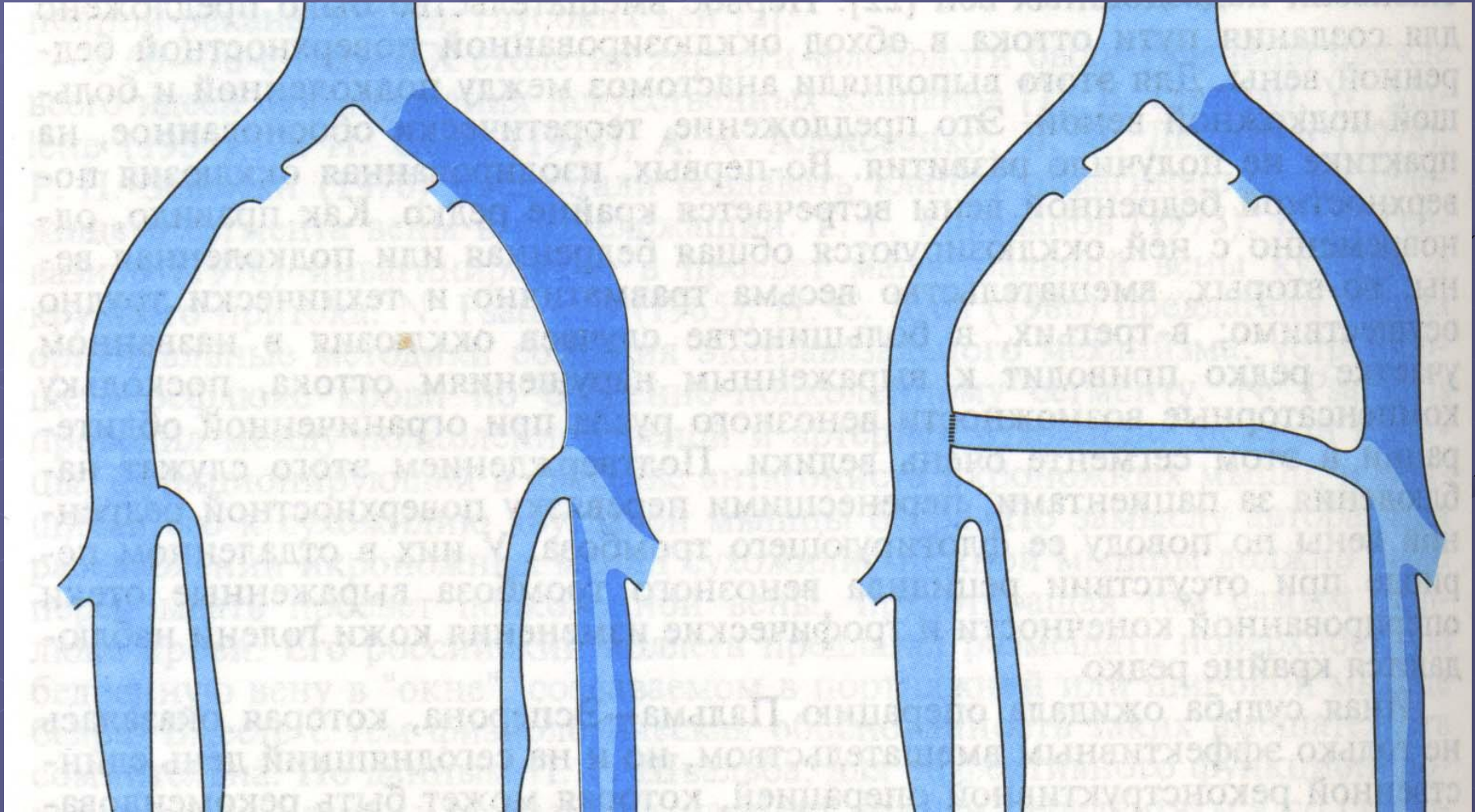
Операция Беккокка.

1 – короткий стриппинг

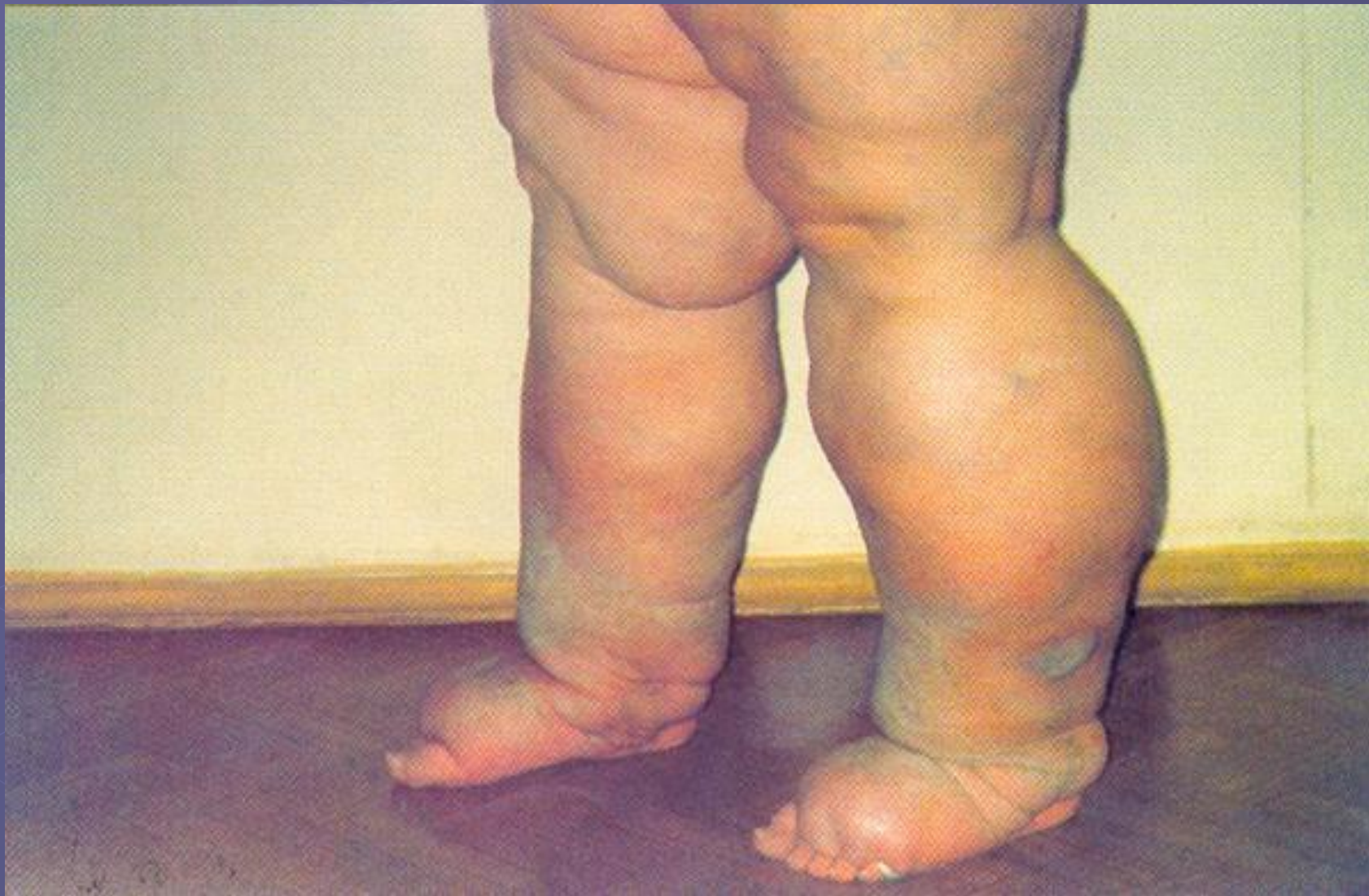2 – длинный стриппинг



Операция перекрестного бедренно-бедренного шунтирования.



Клиническая картина лимфедемы



Этапы развития патологических изменений при лимфедеме

- Застой лимфы – отек тканей.
- Ухудшение тканевого кровотока, сдавление, тромбоз сосудов, гипоксия тканей.
- Накопление в межклеточном пространстве мукополисахаридов, протеинов, жиров, фибрина, альбумина, бактерий.
- Активизация эндогенной инфекции.
- Перестройка соединительной ткани.
- Склероз соединительнотканых волокон в коже, подкожной клетчатке и фасции.

Классификация лимфедемы

Клинические формы:

Первичная
Вторичная

Степени лимфедемы:

I – отек, деформация стопы;
II- распространение процесса на стопу и голень;
III – поражение стопы, голени, бедра;
IV – развитие трофических расстройств (трещины, папилломатоз, лимфорея).

Типы течения:

1 – стабильный;
2 – медленно прогрессирующий;
3 – быстро прогрессирующий.

Консервативное лечение

- Эластическое бинтование, массаж, возвышенное положение конечности.
- Электрофорез и в/м введение лидазы, ронидазы и гиалуронидазы.
- Мочегонные средства.
- Антикоагулянты.
- Низкомолекулярные декстраны.
- Глюкокортикоиды.
- Лимфотропные препараты.
- Для профилактики рожистого воспаления бицилин-5 и ультрафиолетовое облучение конечности 2 раза в год.

Оперативное лечение лимфедемы

- Прямые лимфовенозные анастомозы
- Дермолипофасциэктомия
- Сочетание анастомоза с иссечением склерозированных мягких тканей конечности