

**ҚР Денсаулық сақтау министрлігі
С.Ж. Асфендияров атындағы Қазақ
Ұлттық Медицина
университеті**



**Министерство здравоохранения РК
Казахский Национальный
Медицинский университет им
С.Д. Асфендиярова**

ОСНОВЫ ХИРУРГИИ ПАРАЗИТАРНЫХ ЗАБОЛЕВАНИЙ

Подготовила : Румханова Арофат.

Группа : 16-2

Факультет : ОМ

ПЛАН

- ? Описторхоз
- ? Эхинококкоз
- ? Альвеококкоз
- ? Аскаридоз
- ? Хирургическое лечение паразитарных болезней
- ? Профилактика
- ? Заключение



? Паразитарные болезни (от греч. parasitos - нахлебник; синоним - инвазионные болезни) — это группа заболеваний, вызываемых животными паразитами. Чаще эти заболевания имеют циклическое и длительное течение, иммунитет после перенесенного заболевания непродолжительный.



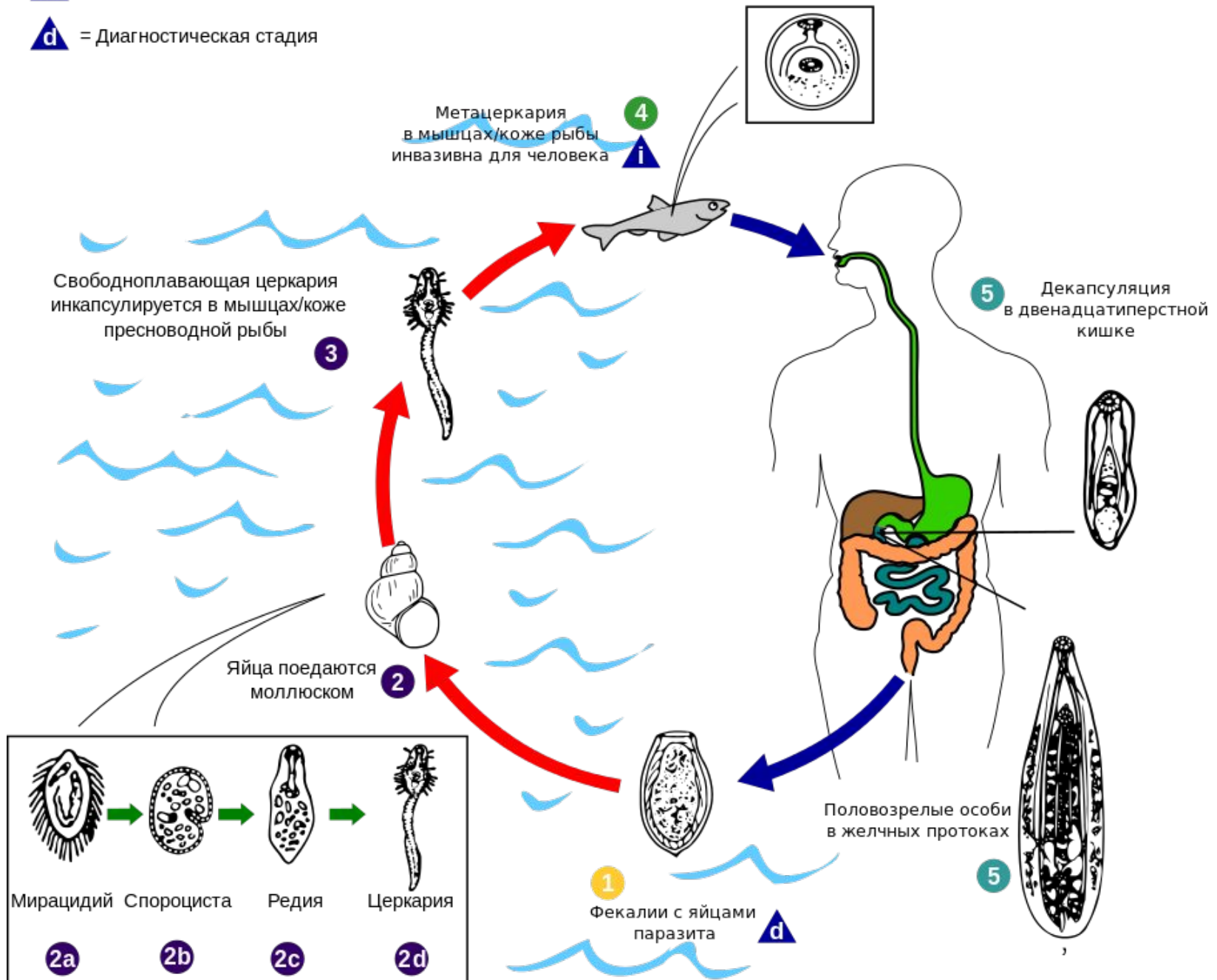
ОСНОВНЫЕ ПАРАЗИТАРНЫЕ ЗАБОЛЕВАНИЯ, ПРЕДСТАВЛЯЮЩИЕ ХИРУРГИЧЕСКИЙ ИНТЕРЕС

- ? Описторхоз
- ? Эхинококкоз
- ? Альвеококкоз
- ? Аскаридоз



i = Инвазивная стадия

d = Диагностическая стадия

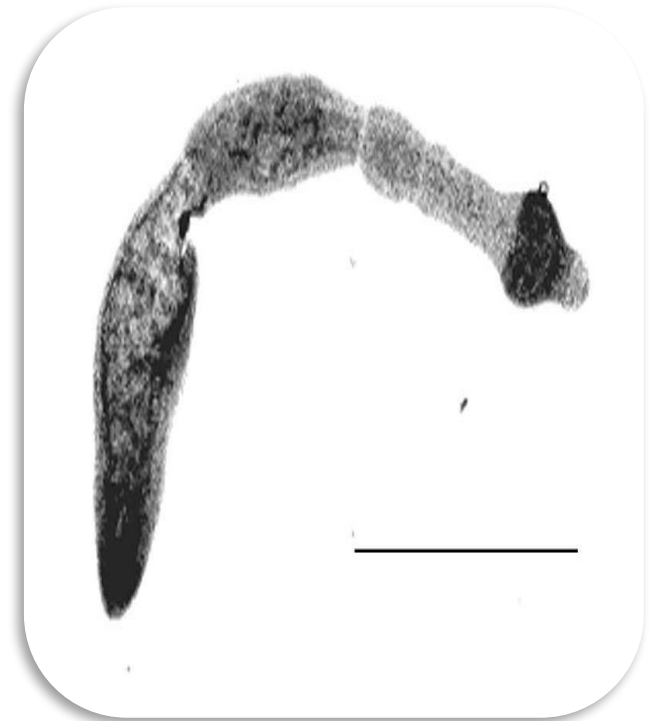

ХИРУРГИЧЕСКИЕ ОСЛОЖНЕНИЯ ПАРАЗИТАРНЫХ ЗАБОЛЕВАНИЙ

- ? Перфорация полого органа
- ? ОКН
- ? Образование гнойно-воспалительных очагов (абсцессы)
- ? Прорыв абсцессов в брюшную полость
- ? Воспалительные заболевания в органах и тканях



? Альвеококкоз (лат. *Alveococcosis*;) — гельминтоз из группы цестодозов, характеризующийся тяжелым хроническим течением, первичным опухолевидным поражением печени, нередко с метастазами в головной мозг и лёгкие, а также во многие другие органы. Часто заболевание заканчивается летально



ПАТОГЕНЕЗ

- ? Абцесс печени
- ? Цироз печени
- ? Механическая желтуха
- ? Токсико-аллергическое действие
- ? Иммуносупрессивное действие



КЛИНИЧЕСКАЯ КАРТИНА

- ? **Альвеококкоз лёгкого:** боли в груди, кашель со слизисто-кровянистой или гнойной мокротой, иногда окрашенной желчью. В ряде случаев возникает эмпиема плевры.
- ? **Альвеококкоз почек:** Острые боли в правом подреберье, усиливающиеся на вдохе, изнуряющие ознобы, повышение температуры тела, нарастание желтухи, увеличение печени, иногда и желчного пузыря.



ДИАГНОСТИКА

латекс-агглютинация, реакция энзим-меченых антител с альвеококковым диагностикумом.
Сколексы альвеококка изредка обнаруживают в мокроте.

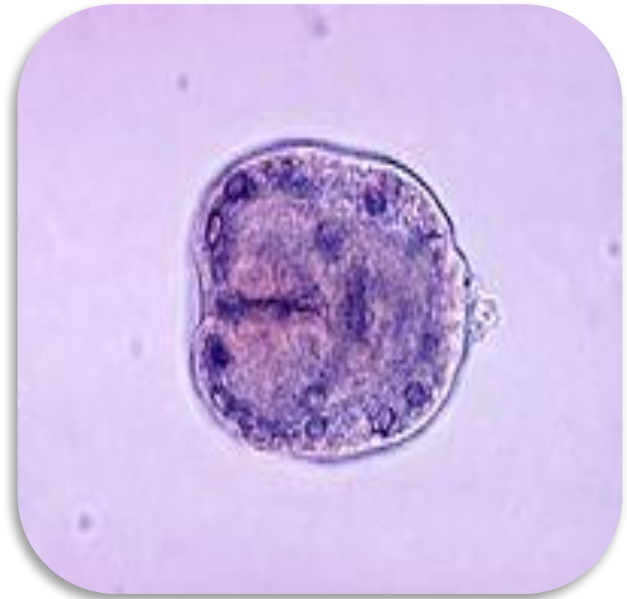

ЛЕЧЕНИЕ

- ? **Медикаментозное:** химиотерапия антигельминтными препаратами, например, мебендазолом эффективна в ограниченной степени
- ? **Оперативное:** хирургическое удаление паразитарных узлов, пораженных частей лёгких, диафрагмы и печени.



? Эхинококкоз (лат. Echinococcosis) — гельминтоз из группы цестодозов, характеризующийся образованием в печени, лёгких или других органах и тканях паразитарных кист.



ПАТОНЕГЕЗ

- ? Эпилептические припадки
- ? Слабоумие
- ? Холецистит
- ? Гепатит
- ? Эрозии кости
- ? Воспаление легочной ткани
- ? Абсцесс печени
- ? Гнойный плеврит
- ? Киста почки
- ? Гематурия
- ? Ишемия миокарда
- ? Инфаркт миокарда
- ? Кифоз
- ? Опухоль позвоночника



ДИАГНОСТИКА

- ? Рентген
- ? Аллергологическая проба
- ? Серологическая проба
- ? Сколексы эхинококка в мокроте

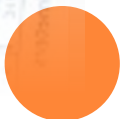
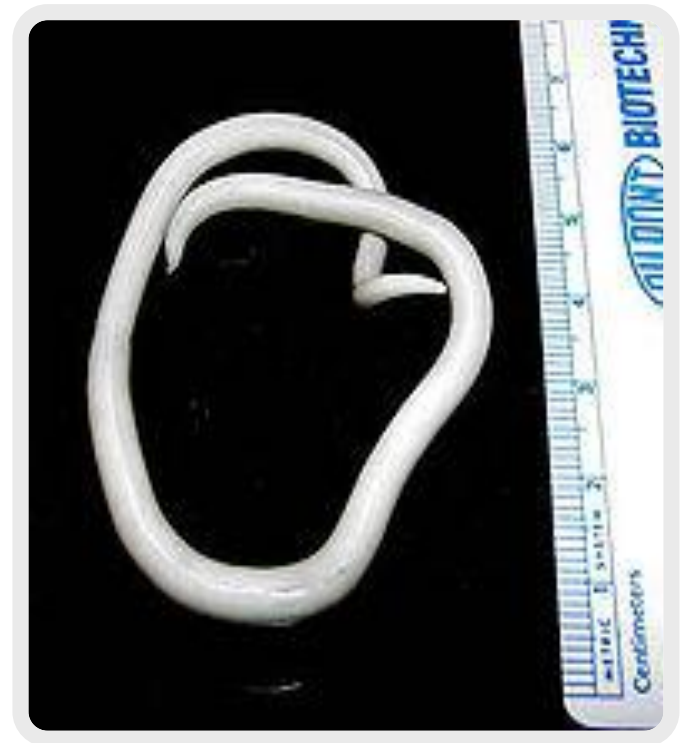
ЛЕЧЕНИЕ

- ? Извлечение эхинококка возможно оперативным путем. На ранней стадии развития кист возможно медикаментозное лечение. Лечение проводится препаратами на основе альбендазола.



? Аскаридоз (Ascariidosis) — глистная инвазия из группы нематодозов, возбудителями которой являются аскариды (*Ascaris lumbricoides*). Аскариды паразитируют в тонком кишечнике. Длина взрослого гельминта составляет 25 — 30 см



КЛИНИЧЕСКАЯ КАРТИНА

? токсико-аллергические реакции — зуд в области носа, кашель, высыпания, боли в животе, тошнота, слюнотечение, потеря аппетита, зуд в области ануса



ДИАГНОСТИКА

- ? копрограмма — обнаружение личинок и яиц аскарид в кале
- ? УЗИ, рентгенодиагностика
- ? серологический метод

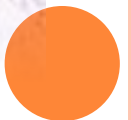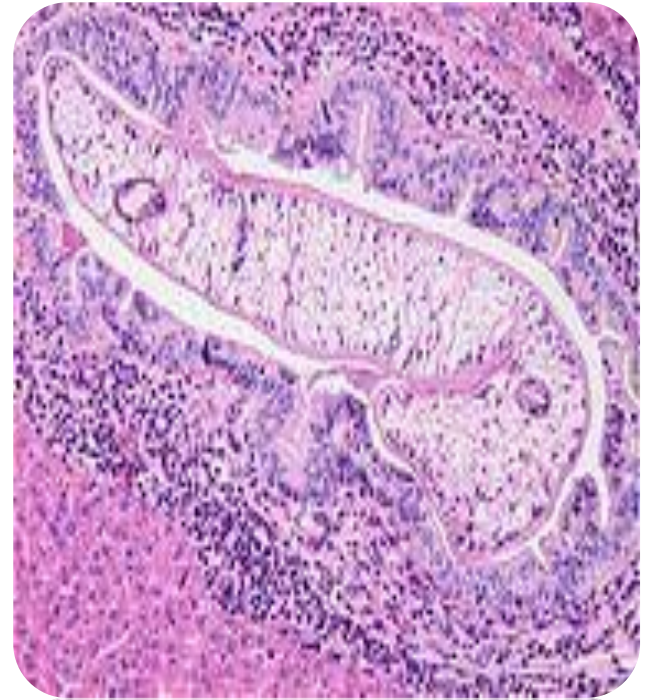


ЛЕЧЕНИЕ

- ? Применяют антигельминтные препараты — альбендазол, мебендазол, левамизол, пиперазин и другие.



? Описторхоз (лат. opisthorchiasis) — заболевание из группы трематодозов, вызываемое паразитическими плоскими червями из рода *Opisthorchis*. Заболевание характеризуется поражением протоки печени, желчного пузыря и протоки поджелудочной железы.



ПАТОГЕНЕЗ

- ? нарушению кровообращения
- ? кистозное расширения жёлчных ходов
- ? диффузное поражение печени
- ? эрозивно-язвенный гастродуоденит



КЛИНИЧЕСКАЯ КАРТИНА

- ? Боли в правом подреберье, эпигастральной области, тошнота, рвота, вздутие живота, отсутствие симптомов раздражения брюшины.
- ? Язык влажный или умеренно сухой, пальпаторно определяется увеличенная печень, пальпируется дно желчного пузыря



ДИАГНОСТИКА

- ? Эндоскопии
- ? УЗИ КТ МРТ
- ? Иммунологическая микроскопическая диагностика



ЛЕЧЕНИЕ


- ? противогельминтных препаратов
- ? Лечение проводится препаратами празиквантел, хлоксил, альбендазол только по указанию врача.



Плоские черви	Сосальщико- Трематодозы	Гастродискоидоз (<i>Gastrodiscoides hominis</i>) (B66.8) • Гетерофиоз (<i>Heterophyes heterophyes</i>) • Дикроцелиоз (ланцетовидная двуустка) • Клонорхоз (китайская двуустка) • Метагонимоз (<i>Metagonimus yokogawai</i>) Меторхоз (<i>Metorchis albidus</i> , <i>M. conjunctus</i>) • Нанофиетоз (<i>Nanophyetus schikhobalovi</i>) • Описторхоз (описторхис: кошачья двуустка, беличья двуустка) • Парагонимоз (<i>Paragonimus</i> , лёгочный сосальщик) • Уотсониоз (<i>Watsonius watsoni</i>) • Фасциолёз (печеночная двуустка) • Фасциолопсидоз (<i>Fasciolopsis buski</i>) • Церкариоз (зуд купальщиков) (личинки шистосомы <i>Trichobilharzia regenti</i> и <i>Gigantobilharzia</i>) • Шистосомоз (шистосомы) • Эвритремоз (<i>Eurytrema pancreaticum</i>) •
	Ленточные черви: Цестодозы	Альвеококкоз (эхинококк <i>E. multilocularis</i>) • Гименолепидоз (карликовый цепень) • Дипилидиоз (<i>Dipylidium caninum</i>) • Дифиллоботриоз (широкий лентец) • Спарганоз (<i>Spirometra epinaceieuropeae</i>) • Тениаринхоз (бычий цепень) • Цистицеркоз, Тениоз (свиной цепень) • Эхинококкоз (эхинококк <i>E. granulosus</i>) •
Круглые черви: нематодозы	Филярии: филяриатозы	Акантохейлонематоз (<i>Dipetalonema perstans</i>) • Вухерериоз (Нитчатка Банкрофта) • Дирофиляриоз (<i>Dirofilaria immitis</i> , <i>D. repens</i>) • Лоаоз (<i>Loa loa</i>) • Мансонеллёз (<i>Mansonella ozzardi</i>) • Онхоцеркоз (<i>Onchocerca volvulus</i>) • Стрептоцеркоз (<i>Mansonella streptocerca</i>) •
	Другие нематодозы	Ангиостронгилёз (<i>Angiostrongylus cantonensis</i>) • Анизакидоз (<i>Anisakidae</i> spp.) • Анкилостомоз (анкилостомы) • Аскаридоз (аскариды <i>Ascaris lumbricoides</i>) • Гнатостомоз (<i>Gnathostoma spinigerum</i>) • Диктофимоз (<i>Dictyophyme renale</i>) • Дракункулёз (<i>Dracunculus medinensis</i>) • Кишечный каппиляриоз (<i>Capillaria philippinensis</i>) • Метастронгилёз (<i>Metastrongylus elongatus</i>) • Некатороз (<i>Necator americanus</i>) Аскариды • Сингамоз (<i>Syngamus</i> spp.) • Стронгилоидоз (<i>Strongyloides stercoralis</i>) • Токсаскароз (<i>Toxascaris leonina</i>) • Токсокароз (<i>Toxocara canis</i> , <i>Toxocara cati</i>) • Трихинеллёз (Трихинеллы) • Трихостронгилоидоз (<i>Trichostrongylus colubriformis</i> , <i>T. oxei</i> , <i>T. orientalis</i>) • Трихуроз (власоглае) • Энтеробиоз (острицы) •
Другие уточненные гельминтозы (B83)		Larva migrans (B83.0) • Гирудиоз (B83.4) • Акантоцефалёзы •

ХИРУРГИЧЕСКОЕ ЛЕЧЕНИЕ ПАРАЗИТАРНЫХ ЗАБОЛЕВАНИЙ

- ? Хирургическое лечение обычно дополняет медикаментозное, а иногда имеет и самостоятельное значение. Оперативное вмешательство проводится в целях удаления паразитов или устранения тканевого повреждения.
- ? Масса аскарид может стать причиной непроходимости кишечного тракта; при прободении кишечной стенки может развиваться тяжелый перитонит. При скоплении паразитов в общем желчном протоке может возникнуть механическая желтуха, холангиолитиаз, абсцесс печени; при проникновении глистов в отводящий канал поджелудочной железы может развиваться острый панкреатит, а при попадании аскарид в червеобразный отросток — тяжелый аппендицит. При попадании паразитов в глотку, гортань, слизистая оболочка набухает, формируется отек гортани, вследствие чего может возникнуть необходимость трахеостомии.



- ? Скопление (пробка) эхинококков происходит чаще всего в печени (70% случаев), в 10% — в легких, в 20% — в костях, почках, мозгу. Пробка может подвергнуться нагноению, разрыву, обызвествлению. Вторичная пробка может возникнуть в общем желчном протоке. Во всех этих случаях единственным способом лечения является операция.
- ? Свиной цепень является причиной цистицеркоза в мозгу или глазах. Скопление паразитов при подобной локализации может быть удалено только хирургическим путем.
- ? После инфекации Шистосомоз может сформироваться стриктура уретры, воспалительное сужение просвета кишечника, а также выпадение прямой кишки. Этот вид глистов может вызвать образование абсцессов и свищей в перианальной и глутеальной областях, которые можно излечить только хирургическим вмешательством.
- ? Элефантиаз, образующийся после заражения филяриатозы, может быть устранен пластической операцией.



ПРОФИЛАКТИКА

- ? Соблюдать элементарные меры личной гигиены
- ? Хорошо мыть руки перед едой, а также фрукты, овощи, ягоду и зелень.
- ? В пищу использовать только хорошо прожаренные и поваренные мясо и рыбу и другие продукты.
- ? Современнно, регулярно и одновременно проводить противопаразитарную профилактику всем членам семьи и домашним питомцем.



ЗАКЛЮЧЕНИЕ

- ? По данным ВОЗ ежегодно инфекционные и паразитарные болезни уносят 15 – 16 млн. жизней, большую часть которых составляют дети.
- ? 95% людей страдают паразитами.
- ? Живут паразиты в любой части организма.
- ? Человек может быть одновременно более 20 видов паразитов от микроскопических до глистов длиной в несколько метров.



СПИСОК ИСПОЛЬЗОВАННОЙ ЛИТЕРАТУРЫ

- ? «Биология для студентов медицинских ВУЗов»
Богоявленский Ю.К. «Медицина» 1985.
- ? «Общая хирургия» Рычагов Г.П., Гарелик П.В.,
Мартов Ю.Б.
- ? «Общая хирургия» Гостищев В.К. «ГЕОТАР-МЕД»,
2004
- ? «Паразитизм как форма симбиотических отношений»
Ройтман В.А., Беэр С.А. Товарищество науч. изд.
КМК, 2008
- ? Интернет источники:
- ? http://www.my-coralclub.com/index.php?option=com_content&view_article&id=776:13&catid64:1&itemid=1

