


ОСОБЕННОСТИ ЛЕЧЕНИЕ РАСПРОСТРАНЕННОГО ПЕРИТОНИТА



? Разлитой гнойный перитонит — абсолютное показание к экстренному хирургическому вмешательству. Своевременная диагностика ранних форм перитонита и адекватное хирургическое вмешательство являются залогом успеха в лечении этого грозного заболевания.



АКТУАЛЬНОСТЬ ПЕРИТОНИТА

? Лечение больных с распространенными формами перитонита - сложная, окончательно не решенная проблема в хирургии. Несмотря на несомненный прогресс медицины, летальность при перитоните остается на высоком уровне. Основную роль в этом играют неэффективная хирургическая санация гнойно-воспалительного очага в брюшной полости, продолжающийся перитонит или позднее поступление больных в стационар



По материалам 31 Всесоюзного съезда хирургов (1986) и 1-го Международного конгресса в Москве (1995) общие принципы лечения перитонита содержат 4 пункта:

1. возможно раннее устранение источника инфекции,
2. уменьшение степени бактериальной контаминации во время операции.
3. лечение остаточной инфекции и профилактика нового инфицирования брюшной полости.
4. поддержание жизненно важных функций организма до и после операции, в том числе и с использованием искусственных органов.



ОПЕРАЦИЯ СОСТОИТ ИЗ СЕМИ ОБЩЕПРИНЯТЫХ ПОСЛЕДОВАТЕЛЬНО ВЫПОЛНЯЕМЫХ ЭТАПОВ.

Основные этапы операции при перитоните:

1. Оперативный доступ.
2. Новокаиновая блокада рефлексогенных зон.
3. Устранение или надёжная изоляция источника перитонита.
4. Санация брюшной полости.
5. Декомпрессия кишечника.
6. Дренажирование брюшной полости.
7. Ушивание лапаротомной раны.



ПРЕДОПЕРАЦИОННАЯ ПОДГОТОВКА

- ? Длительность предоперационной подготовки зависит от тяжести состояния больного и давности заболевания, но в целом на нее необходимо затрачивать от 1-го до 3-х часов. В этот период инфузионная терапия должна осуществляться в высоком темпе через 2-3 венозных сосуда одновременно в условиях палаты интенсивной терапии.
- ? Первостепенной задачей предоперационной подготовки является борьба с эндотоксическим и гиповолемическим (эксикозом) шоком



ХИРУРГИЧЕСКОЕ ВМЕШАТЕЛЬСТВО ПРИ РАЗЛИТОМ ГНОЙНОМ ПЕРИТОНИТЕ

(общие задачи операции).

- ▣ **АНЕСТЕЗИЯ** - операцию выполняют под общим обезболиванием с интубацией трахеи и применением миорелаксантов.
- ▣ **РАЗРЕЗ** - методом выбора является широкая срединная лапаротомия (независимо от источника заболевания).



ЦЕЛИ ОПЕРАЦИИ:

- ? а) Устранение, а при невозможности, отграничение источника перитонита;
- ? б) Удаление из брюшной полости экссудата и тщательная санация ее многократными промываниями;
- ? в) Введение в брюшную полость антибиотиков;
- ? г) Декомпрессия ЖКТ при наличии выраженного пареза или паралича кишечника;
- ? д) Установка в забрюшинное пространство катетеров для осуществления тотальной пролонгированной забрюшинной нейровегетативной блокады;
- ? е) Адекватное дренирование брюшной полости.



УСТРАНЕНИЕ, А ПРИ НЕВОЗМОЖНОСТИ, ОТГРАНИЧЕНИЕ ИСТОЧНИКА ПЕРИТОНИТА

? В случае, если источником перитонита является орган, который может быть удален (червеобразный отросток, желчный пузырь), и технические условия позволяют это сделать, целесообразно убрать радикально очаг инфекции из брюшной полости. При перфорации полого органа (при язве желудка, двенадцатиперстной кишки, дивертикуле толстой кишки, раковой опухоли желудка или толстой кишки) чаще всего выполняют ушивание перфоративного отверстия, тем более если с момента перфорации прошло более 6 ч и можно ожидать массивное бактериальное загрязнение брюшной полости.



ИНТРАОПЕРАЦИОННАЯ САНАЦИЯ БРЮШНОЙ ПОЛОСТИ

При этом осуществляется механическое очищение всех синусов и карманов брюшной полости

- ? от гноя и фибрина
- ? брюшина адсорбирует микробные тела и токсины
- ? некротических тканей,
- ? содержимого желудочно-кишечного тракта пища, желчь, кал и пр.



Для выполнения интраоперационная санация

? Необходим большой объем санирующего раствора для полноценного промывания брюшной полости. Санацию необходимо продолжать до получения чистого промывного раствора. Для этого необходимо не менее 3-х литров раствора, а иногда от 15 до 18 литров. Поэтому четких рекомендаций по объему санирующего раствора мы не даем.

В состав промывного диализата включаются:

- ✓ раствор натрия хлорида (с добавлением антибиотиков),
- ✓ раствор фурациллина 1:5000
- ✓ 5% раствор глюкозы.
- ✓ 0,25% раствор новокаина
- ✓ 50мл 3% раствора перекиси водорода

Эффективна смесь, состоящая из равных количеств раствора фурациллина и 5% раствора глюкозы. Температура промывного раствора должна быть 37-38°C.



МЕТОДИКА ПЕРИТОНЕАЛЬНОГО ДИАЛИЗА

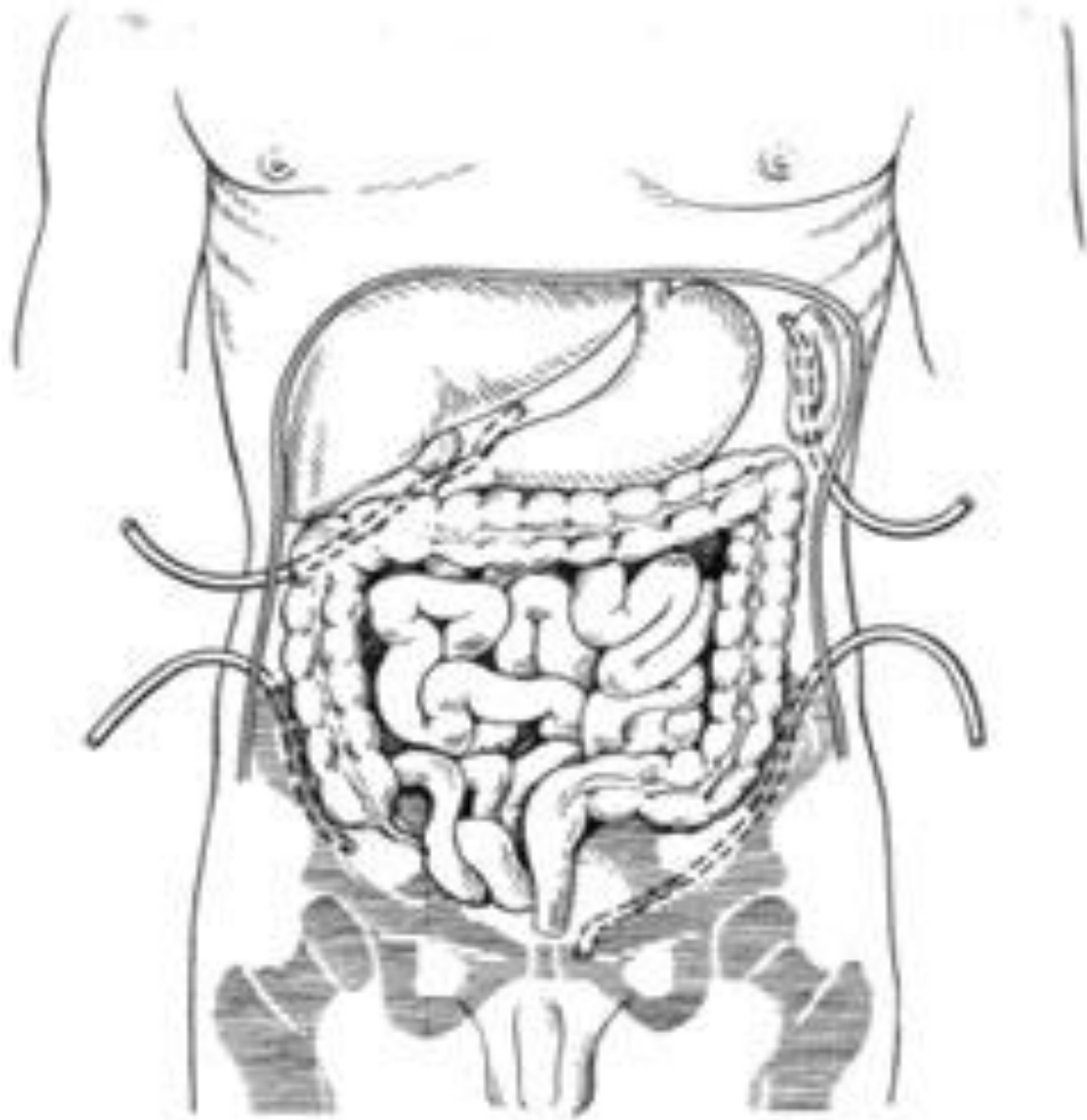
- ? В первые 24 суток после операции диализ проводится 3-4 раза в сутки. В последующие дни количество сеансов диализа уменьшается. Диализ фракционный. В зависимости от оттока диализата в процессе процедуры меняем положение больного - приподнимается головной конец, больной переворачивается с одного бока на другой, по возможности производит дыхательные экскурсии передней брюшной стенки.



ПЕРИТОНЕАЛЬНОГО ЛАВАЖА

? Более 100 лет назад Н. Nolan и J. Price предложили промывание брюшной полости в послеоперационном периоде - «перитонеальный лаваж». Были предложены два метода: проточный (непрерывный) и фракционный (прерывистый). Показанием для перитонеального диализа служили наличие фибринозного или гнойного перитонита, при котором после интраоперационной санации брюшной полости оставалось большое количество наложений фибрина, удалить которые одновременно не представлялось возможным.



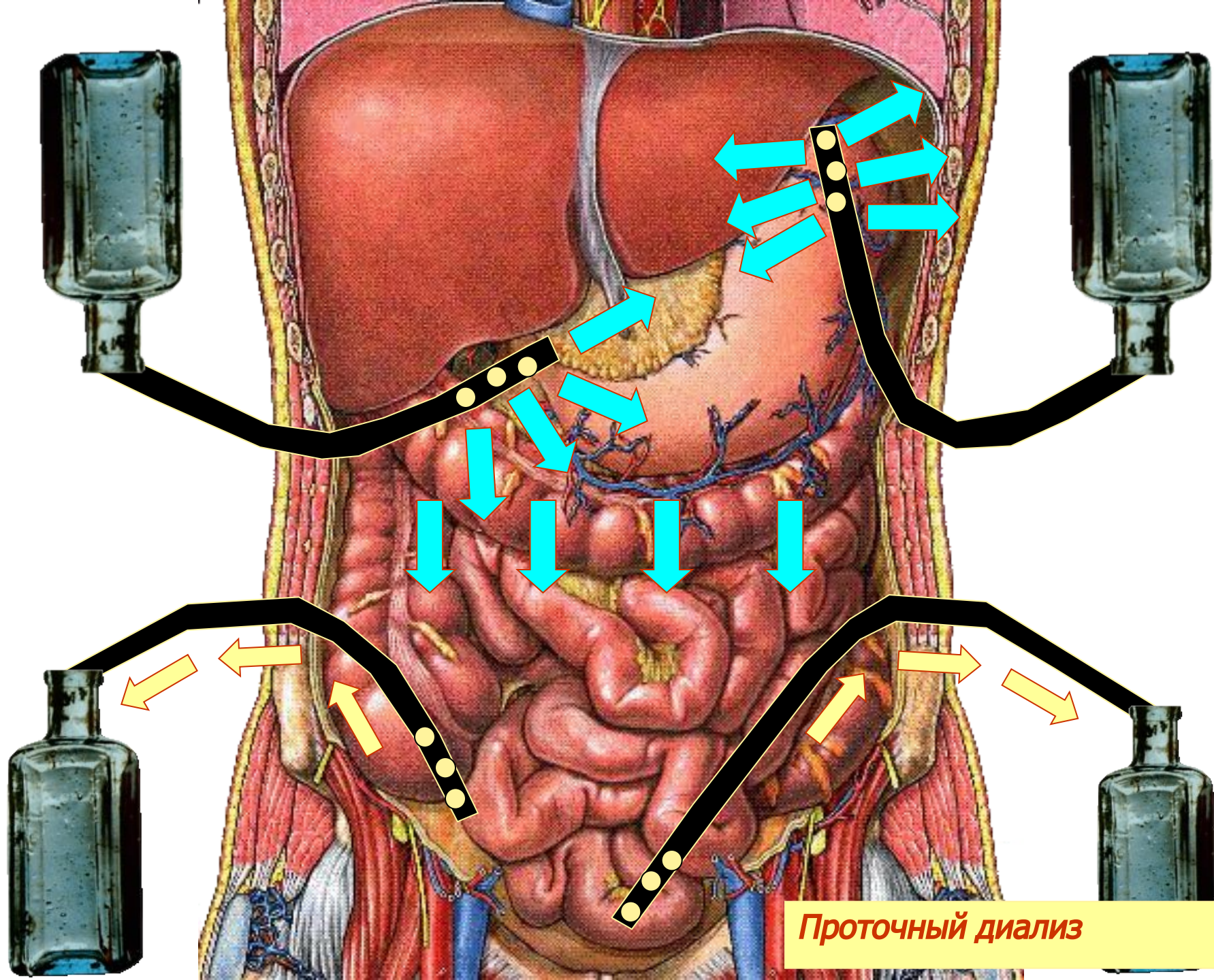


При разлитом перитоните брюшная полость дренируется четырьмя дренажами через контрапертуры; два верхних устанавливаются: справа — в подпеченочное и слева в поддиафрагмальное пространство; два нижних: справа — в пространство Дугласа, слева — по левому боковому каналу снизу вверх.

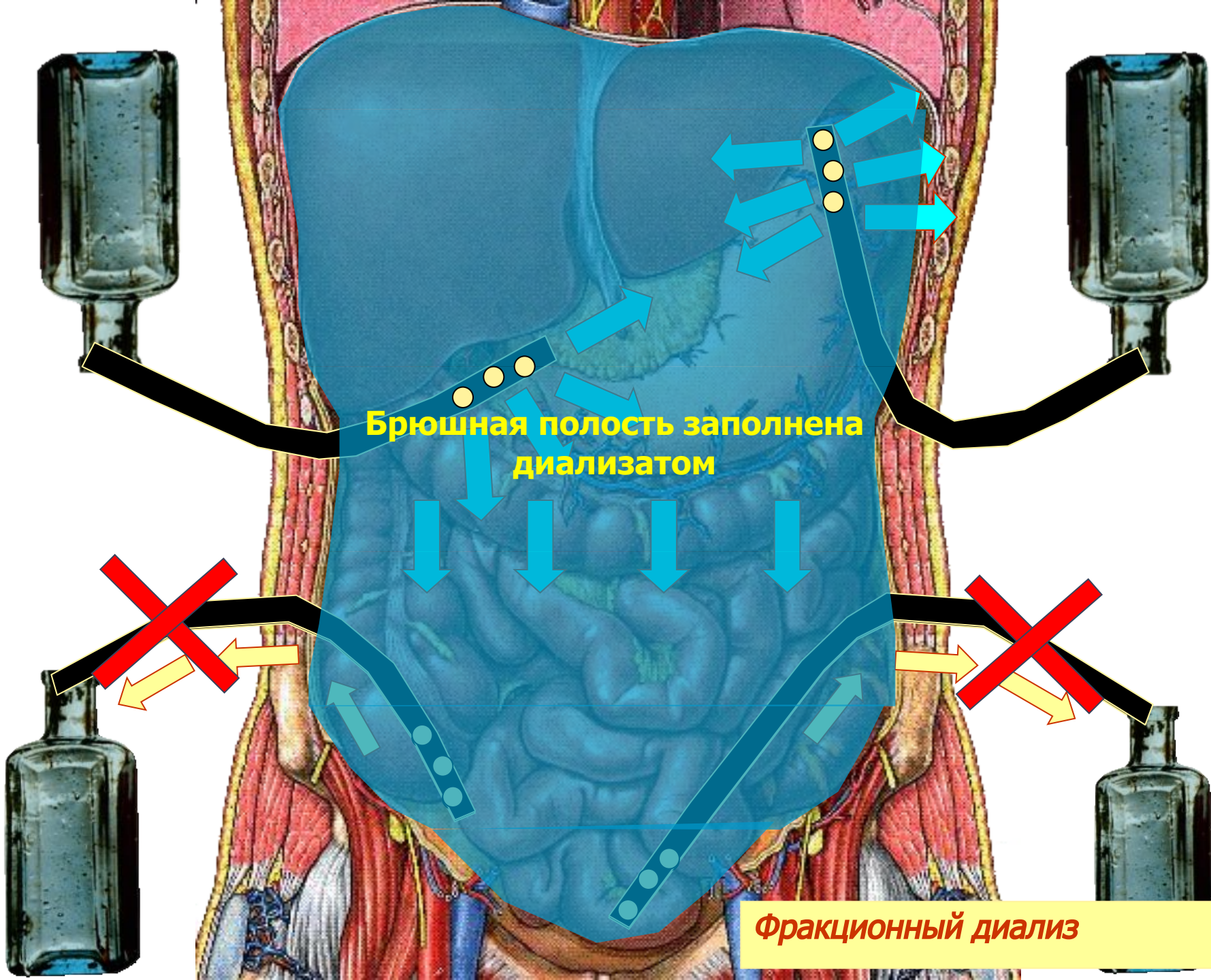
СОСТАВ ДИАЛИЗИРУЮЩЕГО РАСТВОРА

- ? Состав диализирующего раствора:
 - ? 1. Раствор новокаина 0,25% - 800 мл;
 - 2. Раствор фурациллина 1:5000 500 (при каловом перитоните + 50 мл 3% раствора перекиси водорода);
 - 3. Раствор натрия хлорида 0,9% - 2000 мл;
 - 4. Химотрипсин 50 мг/л;
 - 5. Канамицин или мономицин 2 гр + бензилпенициллин 2 млн ЕД;
 - 6. Хлорид калия 4% - 150 мл.
- В конце диализа во все микроирригаторы вводили противоспаечную смесь, состоящую из:
- 1. Раствор новокаина 0,25% - 500 мл;
 - 2. Гидрокортизон - 125 мг;
 - 3. Фибринолизин - 10000 БД;
 - 4. Химопсин - 25 мг;
 - 5. Гепарин 15000ЕД.





Проточный диализ



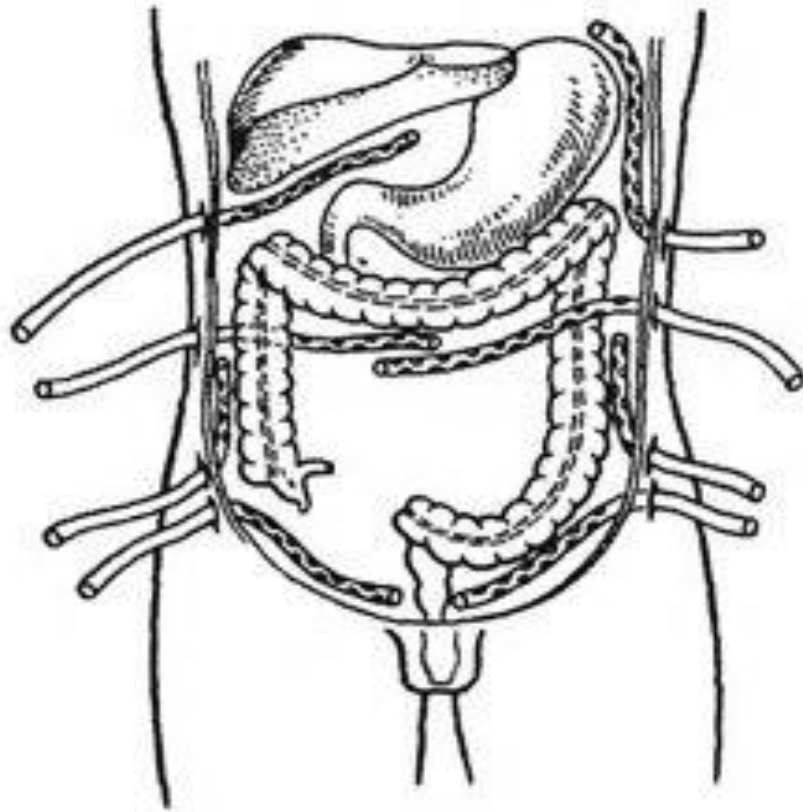
Брюшная полость заполнена диализатом

Фракционный диализ

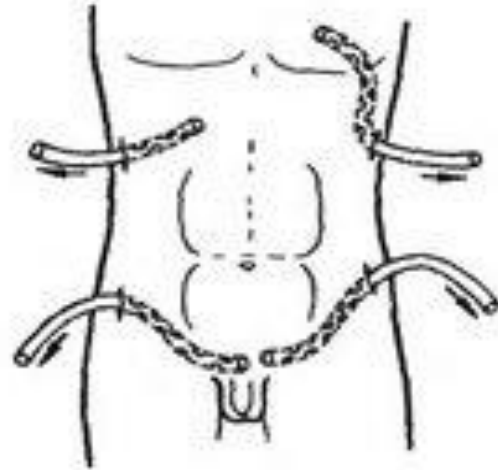
ПЕРИТОНЕАЛЬНОГО ЛАВАЖА

- ? Если во время операции выявлен разлитой гнойный перитонит и источник инфекции удален, необходимо проведение перитонеального лаважа. С помощью перитонеального лаважа достигается дальнейшее механическое очищение брюшной полости от инфицированных агентов (экссудат, фибринные пленки). Для проведения перитонеального лаважа брюшную полость дренируют 4 дренажами по указанной схеме. В первые же часы после операции начинают введение в верхние дренажи специального диализирующего раствора, являющегося изотоничным по отношению к крови и содержащего ионы калия, натрия, хлора, кальция. Эффективность перитонеального лаважа увеличивается при добавлении к диализирующему раствору антибиотиков широкого спектра действия. Отток диализата из брюшной полости происходит через нижние дренажи.

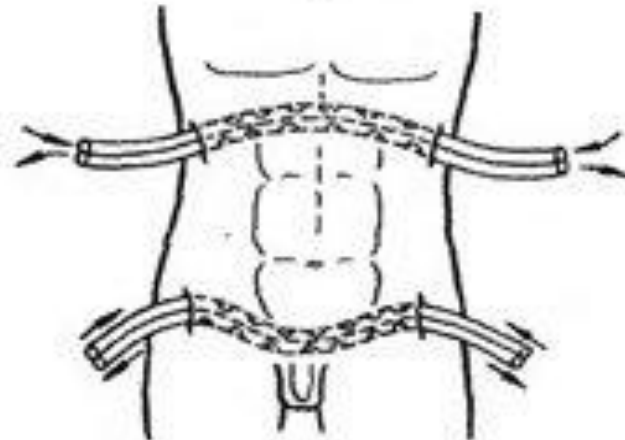




a



b



B



ПЕРИТОНЕАЛЬНОГО ЛАВАЖА

- ? Такой способ проведения перитонеального лаважа называют проточным. Если количество оттекающей жидкости меньше ее вводимого количества, то переходят на фракционный лаваж, при котором в тот или иной дренаж вводят диализирующий раствор и на 30—50 мин перекрывают дренаж, а затем аспирируют диализирующую жидкость и экссудат. Такой способ хотя и применяется, но по эффективности уступает проточному лаважу. При проточном способе в брюшную полость вводят 8—10 л/сут раствора, при фракционном 2—3 л/сут. Длительность перитонеального лаважа составляет 2—3 дня.



ДЕКОМПРЕССИЯ ПИЩЕВАРИТЕЛЬНОГО КАНАЛА

- ? *Интубация кишечника.* Следующим этапом вмешательства является интубация кишечной трубки. Показаниями к ней являются распространенный перитонит, субкомпенсированная и некомпенсированная кишечная непроходимость, выраженный спаечный процесс в брюшной полости. Наиболее щадящим и эффективным способом декомпрессии тонкой кишки служит назогастроинтестинальное дренирование зондом Миллсра-Эбботта. Особую важность имеет дренирование начального отдела тощей кишки на протяжении 50-70 см. При этом для полноценного дренирования желудка и предотвращения регургитации необходим отдельный канал зонда, заканчивающийся в желудке. Декомпрессионный зонд можно вводить во время открытой операции или эндоскопического исследования.



ПОСЛЕОПЕРАЦИОННОГО ЛЕЧЕНИЯ ПЕРИТОНИТА

- ? Послеоперационное лечение складывается из ряда моментов, самым важным из которых является активная терапия антибиотиками, сульфаниламидами и антисептиками
- ? Необходимо проводить борьбу с интоксикацией, которая неразрывно связана с преодолением пареза кишечника и коррекцией водно-электролитных расстройств
- ? Часть вводимой жидкости составляют нативная плазма и **реополиглюкин**
- ? Больной должен получать в сутки не менее 3,5-5 л жидкости как с целью увеличения количества циркулирующей крови и возмещения потери, жидкости с рвотой и экссудатом, так и с целью дезинтоксикации. Лучше всего это количество возмещать солевыми растворами, по своему составу наиболее близкими к плазме.



САНАЦИЯ БРЮШНОЙ ПОЛОСТИ

- ? Одним из главных компонентов комплексного лечения острого распространенного перитонита является санация брюшной полости.
- ? Одним из первых и распространенных до настоящего времени методов санации остается дренирование брюшной полости. В 1881 году J. Mikulicz разработал метод тампонады при кровотечениях и гнойных процессах. В настоящее время доказано, что применение тампонов при перитоните не только не эффективно, но и опасно из-за развития таких осложнений, как формирование внутрибрюшных абсцессов, кровотечения, прогрессирование перитонита, образование свищей.



? Введенный тампон в течение первых 2-3 часов пропитывается экссудатом и превращается в «пробку», закупоривающую «отверстие» в брюшной стенке. Оправданием использования тампонов может служить только остановка кровотечения, в случае неэффективности или отсутствия других гемостатических приемов. Применение его также возможно с целью отграничения неудаляемого источника перитонита от свободной брюшной полости



В НАСТОЯЩЕЕ ВРЕМЯ В ХИРУРГИЧЕСКОЙ ПРАКТИКЕ НАИБОЛЕЕ РАСПРОСТРАНЕНЫ ТРИ КОНКУРИРУЮЩИХ МЕЖДУ СОБОЙ СПОСОБА ДРЕНИРОВАНИЯ БРЮШНОЙ ПОЛОСТИ.

- ? **Пассивное дренирование** с помощью неподвижных дренажных систем: типичное дренирование с помощью резиновых или силиконовых трубок с глухим ушиванием основной операционной раны и выведением дренажа (дренажей) через контрапертуры передней брюшной стенки и /или купол влагалища.
- ? **Активное дренирование** с направленным воздействием на очаг воспаления в брюшной полости (аспирационно-промывное дренирование, динамическое лапароскопическое дренирование и санация брюшной полости).
- ? **Открытое ведение** брюшной полости (лапаростомия).



Виды дренирования

? **Закрытый**

Включает активное дренирование забрюшинной клетчатки и брюшной полости в условиях анатомической целостности полости сальниковой сумки и брюшной полости. Достигается имплантацией многоканальных силиконовых дренажных конструкций для введения антисептических растворов фракционно или капельно в очаг деструкции (инфекции) с постоянной активной аспирацией. "Закрытый" метод дренирования предполагает выполнение повторных вмешательств только "по требованию". Контроль за очагом деструкции/инфекции и функцией дренажей осуществляется по результатам УЗИ, КТ, видеооптической техники, фистулографии. Целесообразно применение методов лапароскопической "закрытой" бурсооментоскопии и санации сальниковой сумки.



ОТКРЫТЫЙ

? Открытый

Предполагает выполнение программируемых ревизий и санаций забрюшинного пространства. Имеет два основных варианта технических решений, определяемых масштабом и характером поражения забрюшинного пространства и брюшной полости. - панкреатооментобурсостомию + люмботомию; - панкреатооментобурсостомию + лапаростомию.



ПОКАЗАНИЕ ОТКРЫТОМУ МЕТОДУ ДРЕНИРОВАНИЯ

- Основные показания к "открытому" методу дренирования забрюшинного пространства - крупномасштабные формы панкреонекроза в сочетании с поражением забрюшинной клетчатки;
- инфицированный панкреонекроз и панкреатогенный абсцесс в сочетании с крупноочаговыми формами инфицированного панкреонекроза - релапаротомия после неэффективного «закрытого» или "полуоткрытого" методов дренирования
- панкреатооментобурсостомию + люмботомию;
- панкреатооментобурсостомию + лапаростомию.



ПОЛУОТКРЫТЫЙ

? Полуоткрытый «традиционный» устанавливают трубчатые много просветные дренажные конструкции в комбинации с дренажем Пенроза. лапаротомную рану ушивают послойно. Комбинированную конструкцию дренажей выводят через широкую контрапертуру в пояснично-боковых отделах живота (люмботомия). смена дренажных конструкций, отсрочена на 5-7 суток. При крупномасштабном некрозе и секвестрации, сложной топографии формируемых каналов создаются условия для неадекватного дренирования очагов некроза/инфекции. Повторные операции у 30-40% больных выполняются с опозданием во времени в режиме "по требованию". Эффективность дренирования брюшинной клетчатки повышается, если производить адекватную замену дренажей в режиме "по программе", т. е. не реже чем через 48-72 часа,



РЕЛАПАРОТОМИЯ.

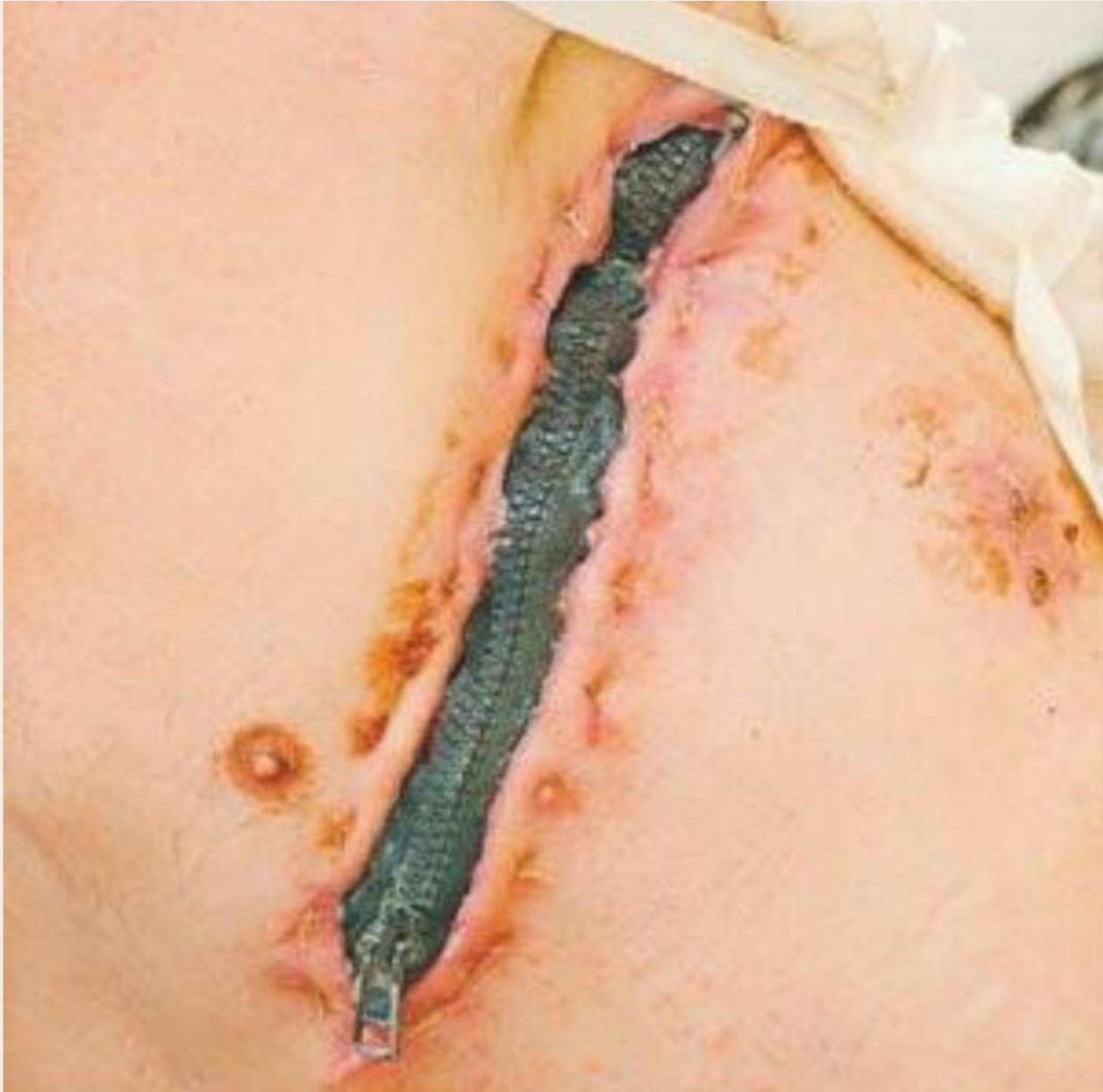- ? В 1987 М.И. Кузин предложил метод программной релапаротомии. Суть его заключается в том, что после завершения операции ушивается только кожа. Показаниями к программным релапаротомиям служат формирующиеся абсцессы брюшной полости, массивные наложения фибрина и девитализированных тканей, которые невозможно удалить одномоментно, послеоперационный перитонит, неуверенность в жизнеспособности органов, перитонит с распространением воспалительного процесса на забрюшинную клетчатку, синдром интраабдоминальной гипертензии. К недостаткам метода относятся операционная травма в результате повторного вмешательства, гнойные осложнения брюшной полости и передней брюшной стенки, образование свищей, высокий риск внутрибрюшного кровотечения.



ЛАПАРОСТОМИЯ

? В 1928 году Жан Луи Фор усовершенствовал и применил предложенный J. Mikulicz метод лапаростомии, ранее известной как «открытый живот, фенестрация брюшной полости, закрытая эвисцерация, открытый способ лечения перитонита, открытое ведение брюшной полости». Различают два вида лапаростомии - закрытая эвисцерация, лапаротомная рана не ушивается, а внутренние органы отграничиваются салфетками или пленкой. При втором виде брюшная полость остается открытой, а в края раны вшиваются различные каркасные устройства





В последние десятилетия с развитием миниинвазивной хирургии широкое применение в диагностике и лечении распространенного перитонита нашли **ЛАПАРОСКОПИЧЕСКИЕ ТЕХНОЛОГИИ, которые позволяют:**

- ? Санировать брюшную полость, корригировать расположение дренажей, контролировать состояние кишечных швов и анастомозов, возможность наложения швов в случае обнаружения дефекта полого органа.
- ? Произвести пункцию и дренирование внутрибрюшных абсцессов.
- ? Остановка кровотечения с использованием гемостатических полимерных материалов, осуществить клипирование, коагуляцию, прошивание сосудов.
- ? Рассечь сформированные и формирующиеся спайки между органами брюшной полости.
- ? Обработать брюшину и органы брюшной полости ультразвуком в растворе антисептика или лазерное облучение брюшной полости.

