

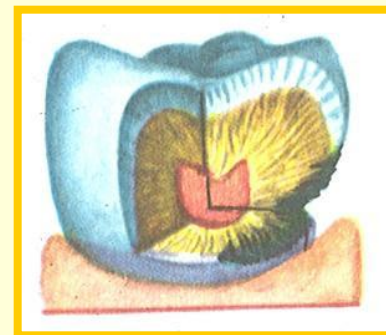
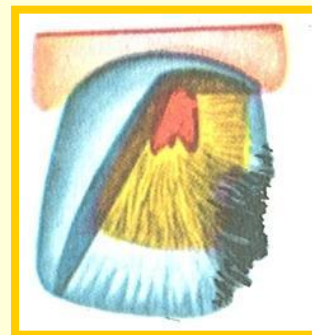
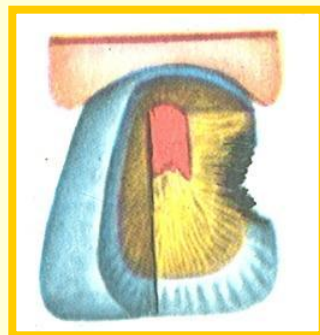
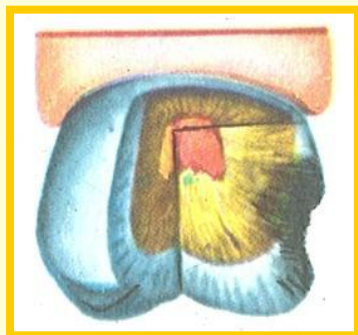
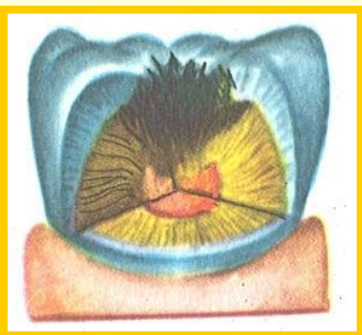
**Особенности  
препарирования  
кариозных полостей по  
Блеку**

# Классификация кариозных полостей

Анатомическая классификация кариозных полостей по Блэку учитывает поверхность локализации очага поражения. Различают 5 классов локализации кариеса:

- **I класс** — в области естественных фиссур моляров и премоляров, а также в слепых ямках резцов и моляров;
- **II класс** — на контактных (боковых) поверхностях моляров и премоляров;
- **III класс** — на контактных поверхностях резцов и клыков без нарушения целостности режущего края;
- **IV класс** — на контактных поверхностях резцов и клыков с нарушением целостности угла и режущего края коронки;
- **V класс** — в пришеечной области.

## Классификация кариозных полостей по Блэку



▪ I класса

▪ II класса

▪ III класса

▪ IV класса

▪ V класса

# Общие правила препарирования кариозных полостей

Препарирование кариозных полостей предусматривает инструментальную обработку твердых тканей зуба в целях:

- а)** иссечения патологически измененных тканей эмали и дентина;
- б)** создания наилучших условий для фиксации пломбировочного материала (вкладки), восстанавливающих анатомическую форму, а, следовательно, и функцию зуба.

# Общие правила препарирования кариозных полостей

**Принципу** Блэка о профилактическом расширении кариозной полости до так называемых иммунных зон представителями отечественной стоматологии противопоставляется щадящий метод — расширение полости до видимо здоровых участков эмали и дентина, получивший название принципа биологической целесообразности.

При изучении методики препарирования кариозных полостей следует иметь представление, какие основные разновидности углублений можно получить, применяя бор той или иной формы.

# Общие правила препарирования кариозных полостей

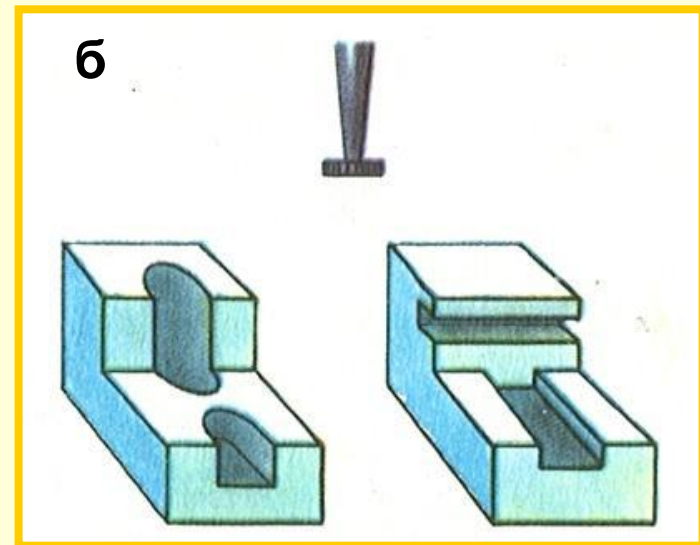
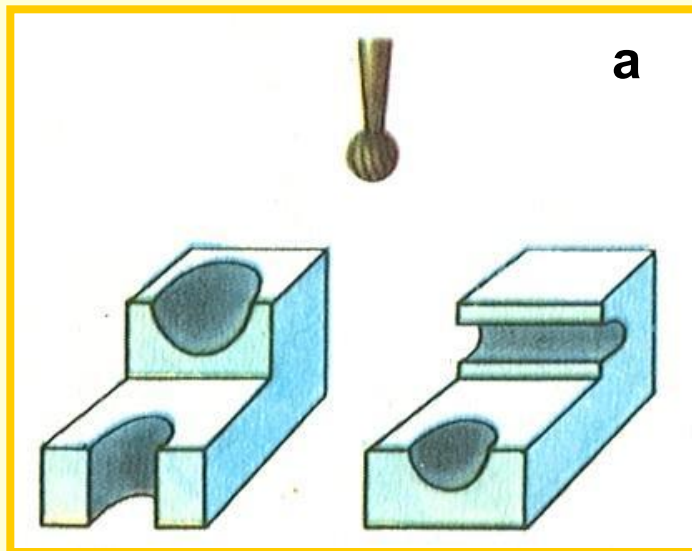
**Шаровидный бор.** В зависимости от направления механического усилия можно создать различные элементы углублений. Круговыми движениями работающего бора достигается постепенное расширение полости круглой или овальной формы. При одностороннем линейном перемещении получается бороздка полукруглой формы глубиной несколько меньше радиуса рабочей поверхности бора. При работе бором в направлении его оси можно сформировать отверстие, соответствующее диаметру головки бора с вогнутым дном.

Таким образом, шаровидный бор применяют для снятия боковых стенок кариозной полости некрэктомии, для расширения устьев корневых каналов, трепанационных круглых отверстий в своде над полостью зуба и т. д.

# Общие правила препарирования кариозных полостей

**Колесовидный бор.** При одностороннем перемещении с боковым усилием колесовидный бор формирует канавку с прямыми углами и шириной, равной высоте режущей поверхности бора. При осевом усилии получается круглое отверстие, равное диаметру бора. Колесовидный бор в основном применяется для создания прямых углов в области дна формируемой полости и линейных опорных пунктов.

Основные формы полостей, создаваемые при помощи шаровидного (а) и колесовидного (б) боров



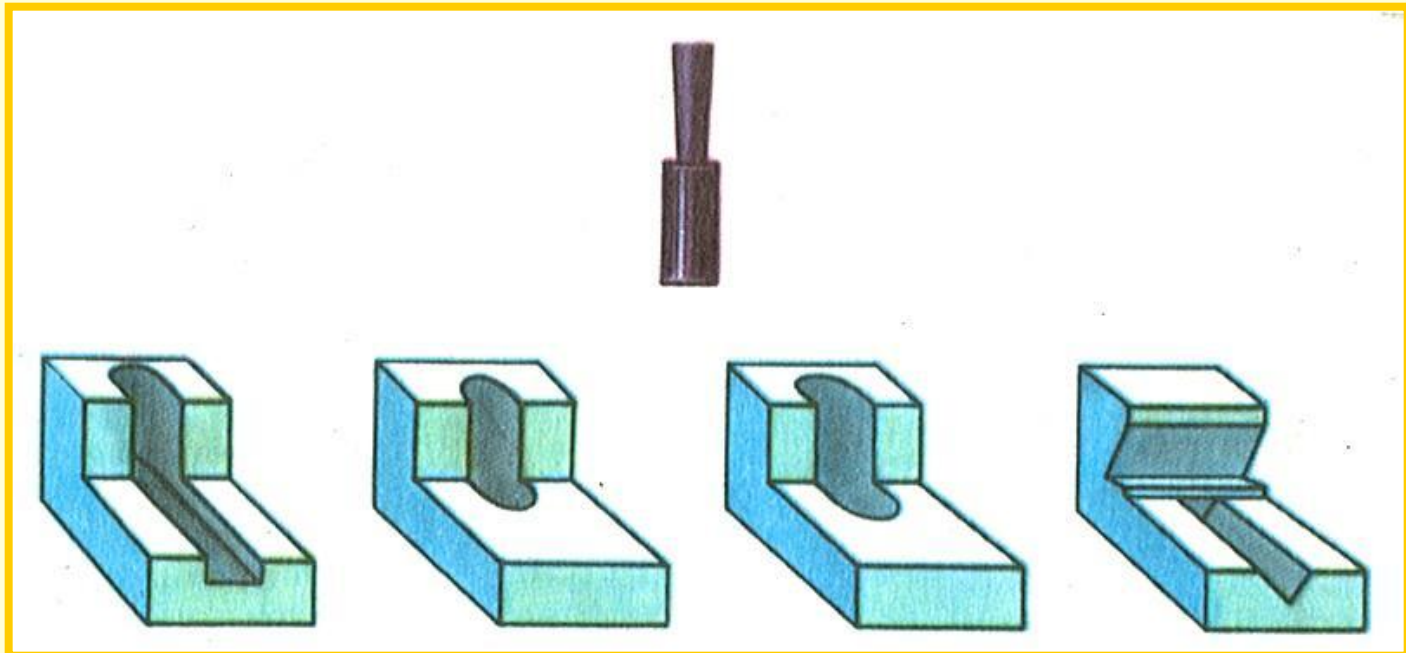


# Общие правила препарирования кариозных полостей

**Фиссурный бор.** При механическом усилии на боковые поверхности формируют постепенно расширяющуюся полость глубиной, равной длине рабочей части головки бора. Одностороннее боковое усилие приводит к созданию линейной щели (фиссуры) с прямыми углами и шириной, равной диаметру головки бора. При осевом давлении формируется круглое отверстие с плоским или конусовидным дном.

При помощи фиссурного бора раскрывают и расширяют полости, обрабатывают стенки, формируют прямые углы, плоское дно. При наклонном направлении к оси зуба возможно создать опорную канавку со сходящимися под прямым углом стенками.

## Основные формы полостей, создаваемые при помощи фиссурного бора



# Общие правила препарирования кариозных полостей

**Конусный бор.** Боковые рабочие грани и торцевая поверхность образуют тупой угол. В связи с этим перемещение бора в одном направлении создает конусообразную канавку, круговые движения — полость с расширенным входом, перемещение в осевом направлении образует отверстие с плоским дном.

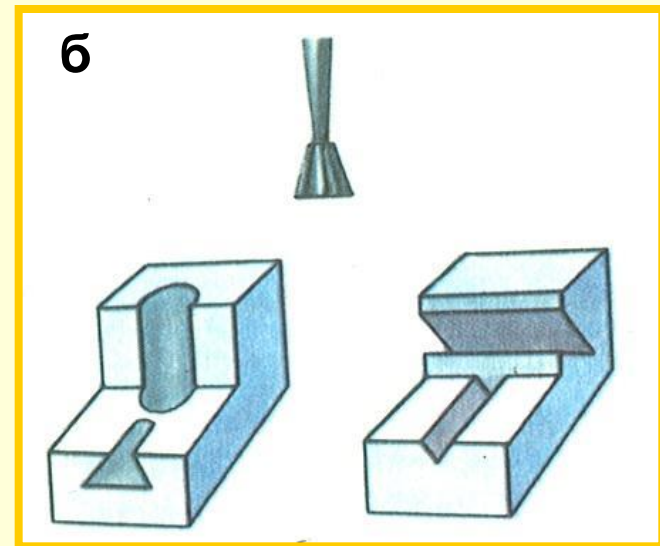
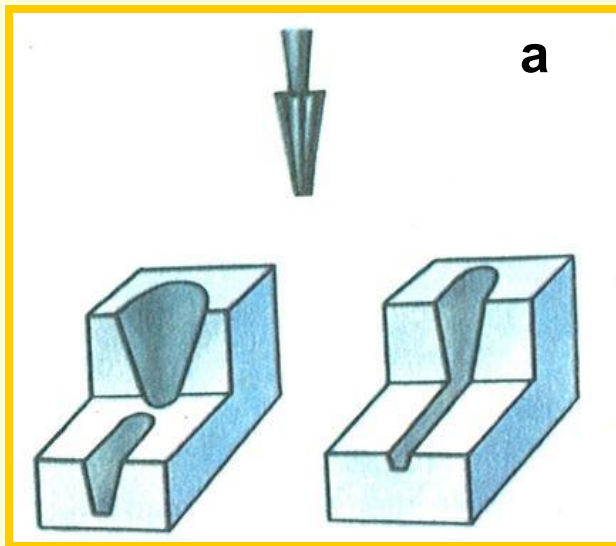
Конусный бор в основном применяется для раскрытия и расширения кариозной полости за счет обработки стенок полости.

# Общие правила препарирования кариозных полостей

**Обратноконусный бор.** Рабочая боковая поверхность такого бора с торцевой частью образует острый угол. Направление механического усилия по оси бора формирует круглое отверстие с плоским дном. Боковое линейное перемещение позволяет создать канавку с расширенным основанием и острыми углами.

Этот бор используется для создания полости с расширенным дном, для формирования боковой опорной канавки в стенке полости, острых углов, плоского дна.

Основные формы полостей, создаваемые при помощи конусного (а) и обратноконусного (б) боров



# Общие правила

## препарирования кариозных полостей

**Режущие стоматологические инструменты:** боры, финиры, полиры, карборундовые камни (круги) и головки — по характеру рабочей поверхности, степени воздействия на твердые ткани зубов и абразивной способности делятся на:

- боры, при помощи которых снимают наиболее крупную и грубую стружку. Это боры с крупными нарезками, наклон их лезвий направлен в сторону вращения самого бора. К этой группе относятся все металлические боры режущего действия:
- алмазный инструмент и карборундовые камни снимают более мелкую стружку, так как имеют более тонкое (мелкое) покрытие с острыми гранями; действие их на ткань более щадящее:
- финиры и полиры за счет мелкозернистой или гладкой рабочей поверхности не режут, а лишь шлифуют и полируют обрабатываемую поверхность.

# Общие правила препарирования кариозных полостей

**Цель местного консервативного лечения кариеса зубов** — удаление патологически измененных тканей и восстановление анатомической формы и функции зуба, что обеспечивает также приостановку кариозного процесса.

**Основными методами лечения кариеса** (за исключением начального) в настоящее время являются иссечение пораженных участков эмали и дентина при помощи вращающихся боров и создание такой формы полости, в которой надежно фиксировался бы пломбировочный материал.

# Общие правила препарирования кариозных полостей

Препарирование кариозной полости состоит из точных манипуляций в пределах крайне малой площади и включает ряд последовательных этапов, которые выполняют борами различной формы.

С целью уменьшения болезненности, возникающей в результате раздражения рецепторов зуба, и более точной работы в намеченном участке следует соблюдать ряд методических условий.



# Общие правила препарирования кариозных полостей

Препарирование кариозной полости необходимо производить при хорошем освещении для лучшего обзора полости. Важным условием является выбор удобного подхода к обрабатываемому участку коронки зуба. Используемые для препарирования твердых тканей зуба боры должны быть острыми, прочно, без вибрации закреплены в наконечнике и по форме и размерам соответствовать выполняемому этапу. Размер бора должен быть меньше размера препарлируемой полости, чтобы можно было им прикасаться к различным стенкам полости, не вызывая болевого раздражения. Работать бором следует при высокой скорости его вращения и прерывисто.

# Общие правила препарирования кариозных полостей

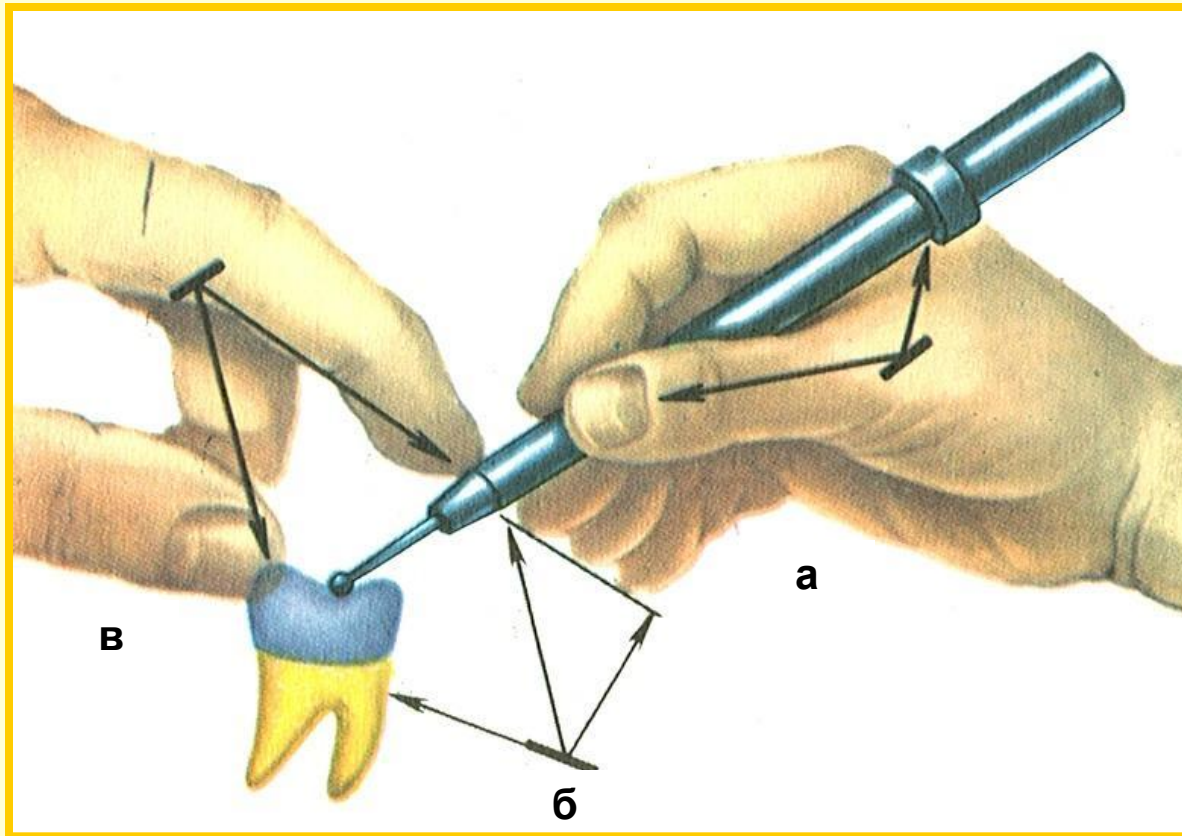
**Одно из важнейших правил** препарирования твердых тканей зуба — надежная фиксация руки врача, удерживающей наконечник.

Для более устойчивого положения наконечника (особенно при работе на большой скорости) и в целях менее болезненного препарирования кариозной полости, а также предотвращения возможной травмы мягких тканей полости рта и языка необходима дополнительная фиксация наконечника.

Препарирование кариозной полости должно производиться с учетом топографических соотношений кариозного очага и полости зуба и заканчиваться в пределах видимо неизмененных твердых тканей зуба.

Три возможные точки опоры руки с наконечником во время препарирования зуба.

- **а** - в пальцах правой руки;
- **б** - на подбородке и зубах больного;
- **в** - пальцами левой руки (зуб наконечник).



# Основные принципы и последовательность местного лечения кариеса при кариозных полостях I класса

**Обезболивание.** Одним из основных условий, способствующих правильному выполнению требований, предъявляемых к каждому этапу лечения, является безболезненность манипуляций. Поэтому наряду с соблюдением комплекса методических приемов, уменьшающих воздействие механических, температурных и химических раздражителей, следует применять один из способов обезболивания. Стоматологическая практика располагает достаточно большим выбором лекарственных средств и методов предупреждения и устранения боли: премедикация, электрообезболивание, использование аппликационных средств, местная анестезия, общее обезболивание и др.

# Основные принципы и последовательность местного лечения кариеса при кариозных полостях I класса

**Раскрытие кариозной полости.** Размеры очага поражения дентина на жевательной поверхности моляров и премоляров, как правило, больше участка поражения эмали, в связи с чем образуются нависающие края эмали.

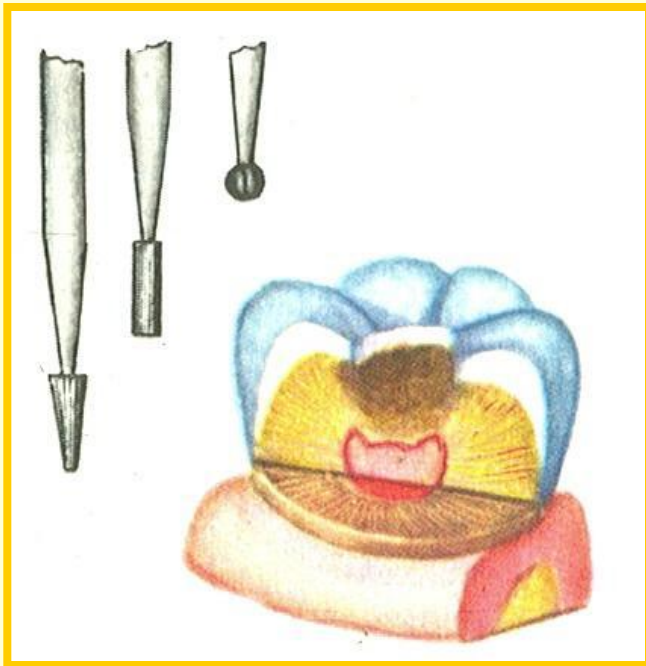
Этап раскрытия кариозной полости предусматривает удаление таких нависающих краев эмали, не имеющих под собой опоры дентина, что сопровождается расширением узкого входного отверстия в кариозную полость. Это позволяет в дальнейшем применять боры большего размера, обладающие лучшими режущими свойствами, хорошо обзирать саму полость и свободнее манипулировать в ней инструментами.

На этом этапе целесообразно пользоваться цилиндрическими (фиссурными) или шаровидными борами небольшого размера в соответствии с размерами входного отверстия кариозной полости или даже несколько меньшими.

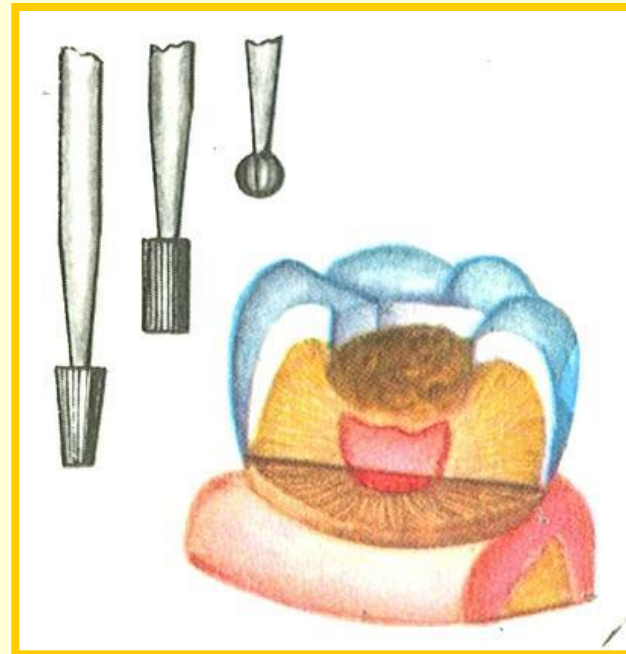
# Основные принципы и последовательность местного лечения кариеса при кариозных полостях I класса

**Расширение кариозной полости.** При расширении кариозной полости выравнивают края эмали, иссекают пораженные фиссуры, закругляют острые углы. Расширяют полость фиссурными борами среднего и большого размера.

## Этапы препарирования кариозной полости



раскрытие полости



расширение полости

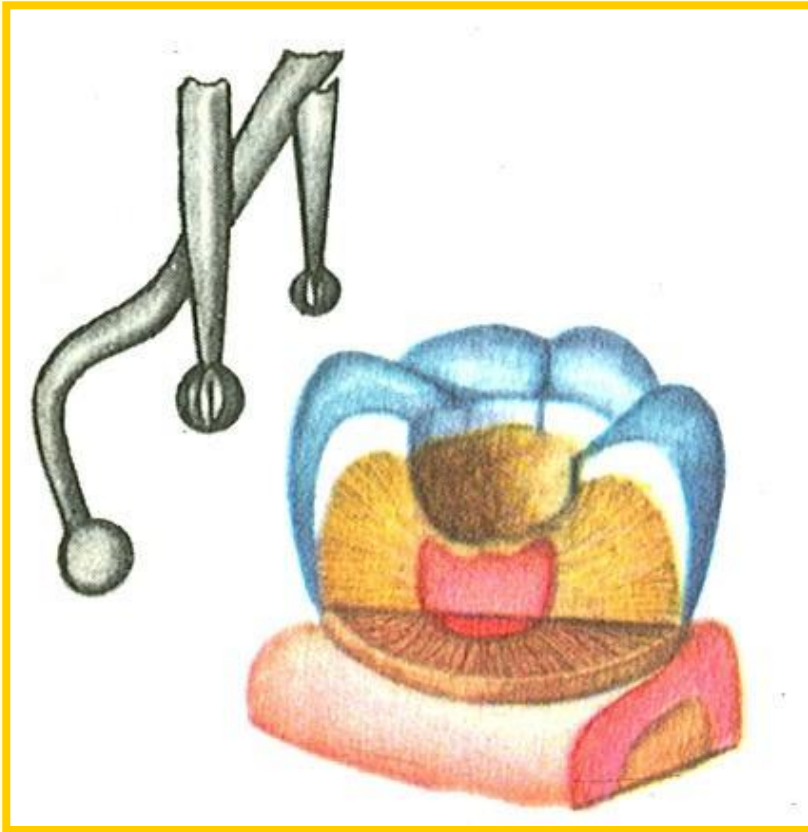
# Основные принципы и последовательность местного лечения кариеса при кариозных полостях I класса

**Некрэктомия.** На этом этапе окончательно удаляют из кариозной полости пораженные эмаль и дентин. Объем некрэктомии определяется клинической картиной кариеса, локализацией кариозной полости, ее глубиной. Препарирование дна кариозной полости следует осуществлять в пределах зоны гиперкальцинированного (прозрачного) дентина. Это определяется методом зондирования дна полости инструментом (зонд, экскаватор). На дне допустимо оставлять лишь плотный пигментированный слой дентина. При остром течении кариозного процесса у детей, если есть опасность вскрытия полости зуба и травмирования пульпы, в отдельных случаях допустимо сохранение небольшого слоя размягченного дентина.

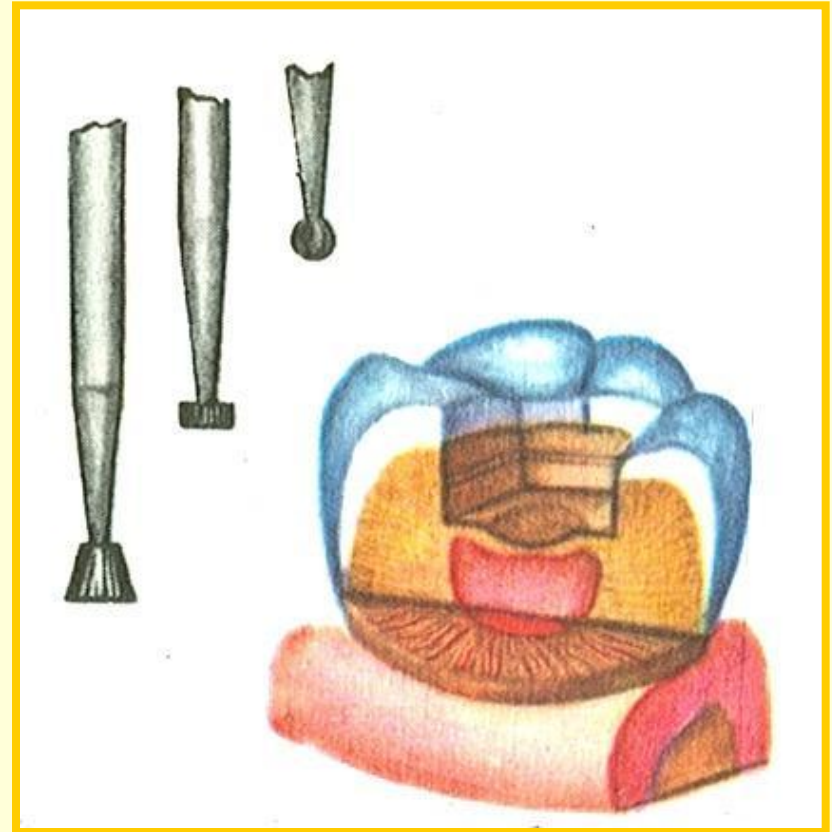
При проведении некрэктомии следует иметь в виду, что в области дентиноэмалевого соединения в зонах интерглобулярного и околопульпарного дентина находятся весьма чувствительные к механическому раздражению зоны.

Некрэктомию проводят при помощи экскаваторов или шаровидных боров. Применение обратноконусного или фиссурного бора во время обработки дна полости при глубоком кариесе исключается, так как при этом возможны вскрытие и инфицирование пульпы зуба.





**некрэктомия**



**формирование полости**

# Основные принципы и последовательность местного лечения кариеса при кариозных полостях I класса

**Формирование кариозной полости.** Цель данного этапа — создать благоприятные условия, способствующие надежной фиксации и длительному сохранению постоянной пломбы.

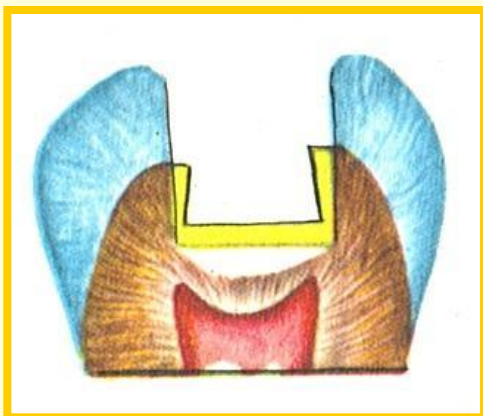При поверхностном и среднем кариесе наиболее рациональной является полость с отвесными стенками, прямыми углами, плоским дном. Форма полости может быть треугольной, прямоугольной, крестообразной и пр., т. е. соответствовать анатомической форме фиссур.

Во время формирования дна полости при глубоком кариесе следует учитывать топографические особенности полости зуба. Ввиду близкого расположения рогов пульпы к углам полости дно формируют в виде небольшого углубления в безопасной зоне.

Для лучшей фиксации пломбы в лучше сохранившихся стенках полости следует создавать опорные пункты в виде канавок, углублений, насечек или формируют полость с постепенным сужением в сторону входного отверстия. При формировании полости пользуются обратноконусными, шаровидными, колесовидными борами.

# Разновидности опорно-фиксирующих пунктов при кариесе 1 класса

формируемые в стенке полости



создаваемые за счет краев полости

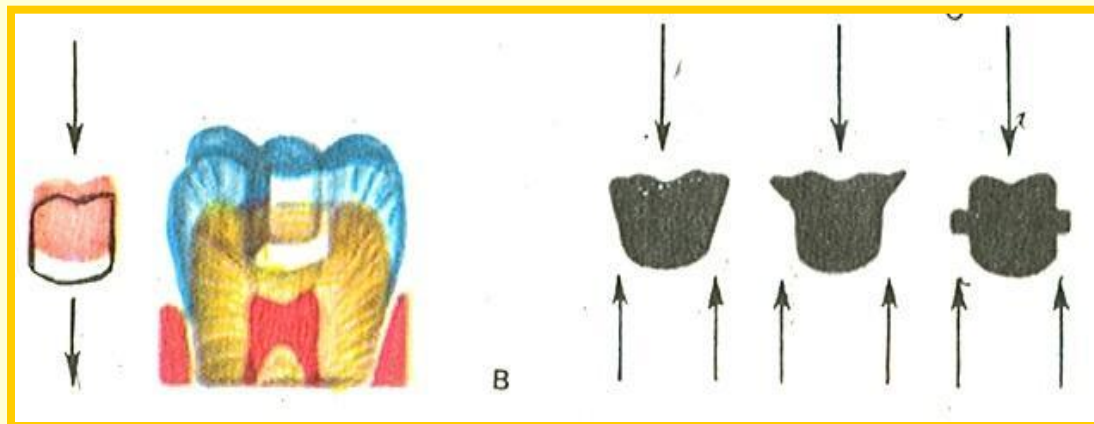
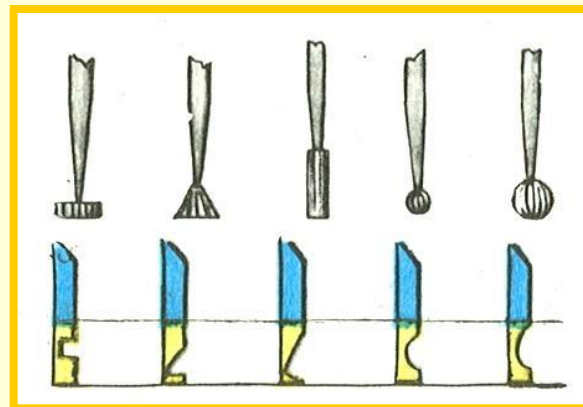


схема смещения пломбы при отсутствии опорных пунктов

# Основные принципы и последовательность местного лечения кариеса при кариозных полостях I класса

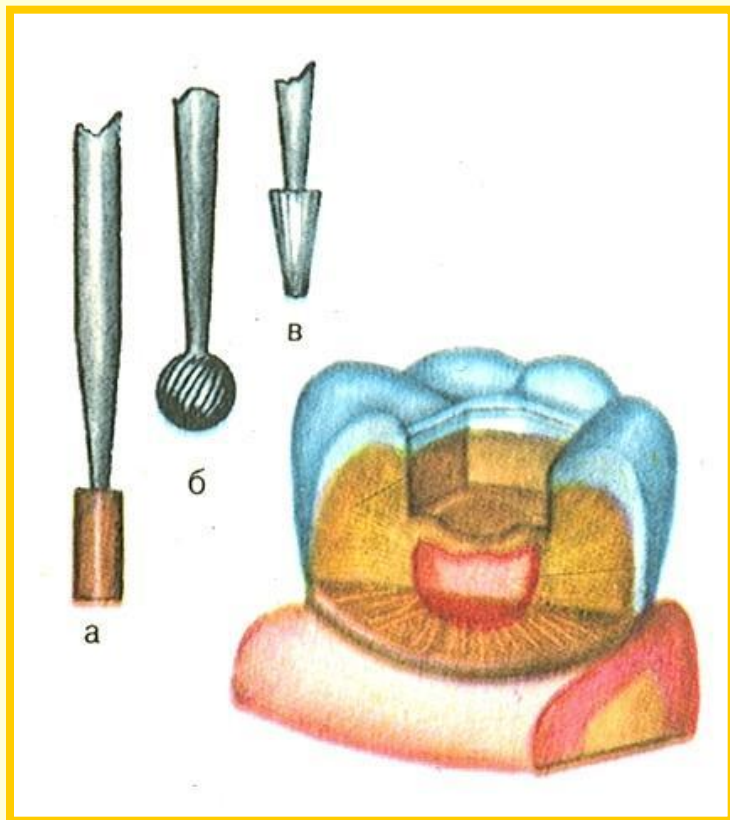
**Сглаживание (финирование) краев эмали.** Длительность сохранения постоянной пломбы во многом определяется правильным выполнением этапа сглаживания краев эмали.

Наружная часть эмалевых призм у входного отверстия в кариозную полость, как правило, не имеет опоры со стороны подлежащего дентина и является участком наименьшего сопротивления жевательному давлению. Отлом подрывных краев эмали нередко ведет к появлению рецидива кариеса.

Сглаживание краев эмали производят карборундовыми камнями. При этом предусматривается образование по краю полости скоса (фальца) под углом 45 градусов. Полученный фальц подобно шляпке гвоздя предохраняет пломбу от осевого смещения под действием жевательного давления. Край эмали после сглаживания должен быть ровным и не иметь зазубрин.

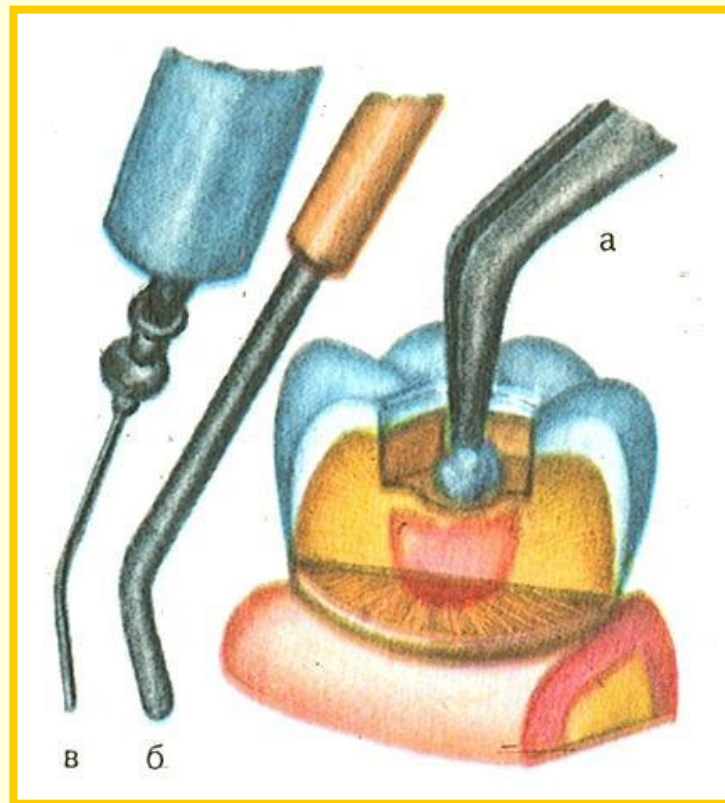
Следует подчеркнуть, что при пломбировании амальгамой фальц формируют на всю глубину эмали, металлической вкладкой — в поверхностном слое эмали, а при использовании полимерных материалов фальц не нужен, края эмали лишь сглаживают. Сглаживание краев эмали под углом необходимо для материалов, не обладающих адгезией.

## Финирование краев эмали



- а** — фиссурным бором;  
**б** — финиром;  
**в** — карборундовым камнем

## Промывание сформированной полости



- а** — тампоном, смоченным водой;  
**б** — из пистолета для воды;  
**в** — из шприца водой

# Основные принципы и последовательность местного лечения кариеса при кариозных полостях I класса

**Промывание полости.** Кариозную полость после препарирования и формирования освобождают от дентинных опилок струей воздуха, воды или промывают при помощи ватных шариков, смоченных в растворе слабого антисептика. Применяемые при этом вещества не должны оказывать раздражающего действия на пульпу.

# Основные принципы и последовательность местного лечения кариеса при кариозных полостях I класса

**Медикаментозная обработка полости.** На всех этапах препарирования кариозной полости инструментальная обработка должна сочетаться с медикаментозной для обезвреживания инфицированного дентина. С этой целью применяют слабые растворы дезинфицирующих препаратов (3% раствор перекиси водорода, 1% раствор хлорамина, 0,1% раствор фурацилина и др.).

Использование сильнодействующих и раздражающих веществ недопустимо.

Медикаментозную обработку завершают тщательным высушиванием полости теплым воздухом (при поверхностном и среднем кариесе можно перед этим обработать полость этиловым спиртом, а затем эфиром).

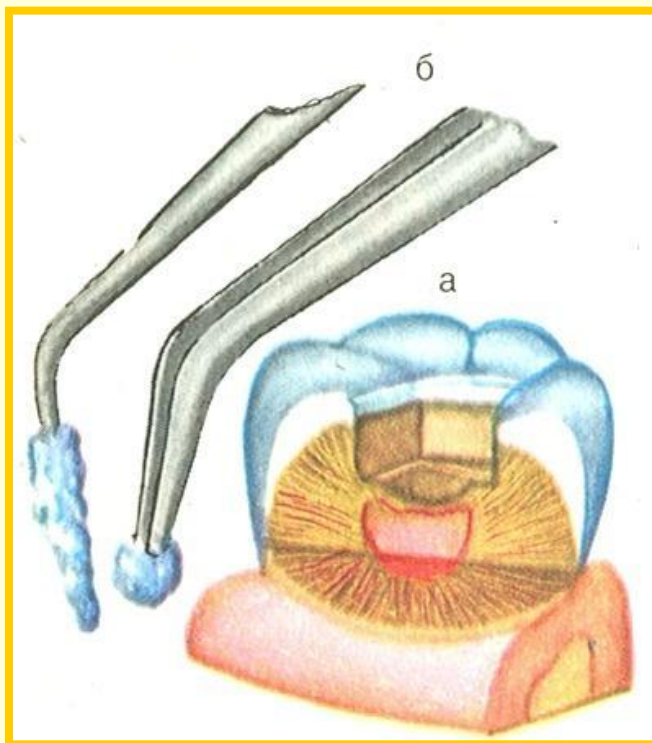


# Основные принципы и последовательность местного лечения кариеса при кариозных полостях I класса

**Наложение лечебной пасты.** При лечении глубокого кариеса в сформированной полости необходимо создать депо лекарственных препаратов для уменьшения патогенности бактерий инфицированного дентина, ликвидации реактивных проявлений со стороны пульпы, кальцификации дна полости и стимуляции отложения заместительного дентина. Пасты готовят на водной или масляной основе, вносят в полость при помощи небольшой гладилки и тщательно уплотняют на дне.

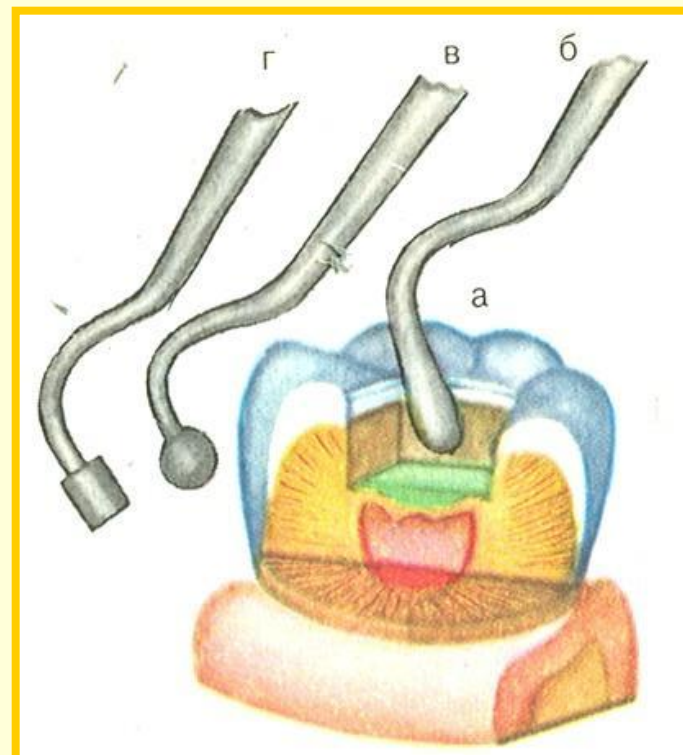


## Медикаментозная обработка полости



**а** — общий вид полости;  
**б** — пинцет и зонд с тампонами,  
смоченными антисептиками

## Наложение лечебной пасты



**а** — общий вид полости и лечебной  
подкладки;  
**б, в, г** — инструменты для  
пломбирования.

# Основные принципы и последовательность местного лечения кариеса при кариозных полостях I класса

**Наложение изолирующих подкладок.** С целью предотвращения инактивации лекарственных препаратов, служащих в качестве лечебной подкладки, пасту с лекарственным веществом покрывают слоем искусственного дентина, который выполняет функцию изолирующей подкладки. Поверх подкладки из дентина помещают фосфат-цемент. Подкладка должна равномерно покрывать дно и дентин стенок полости, по возможности не изменять ее форму и не закрывать дополнительные опорные пункты. В некоторых случаях фиксирующие замкообразные пункты формируют в стенках подкладки.

Подкладочный материал вносят в полость при помощи гладилок и штопферов, распределяют его по дну и стенкам указанными инструментами или экскаватором.

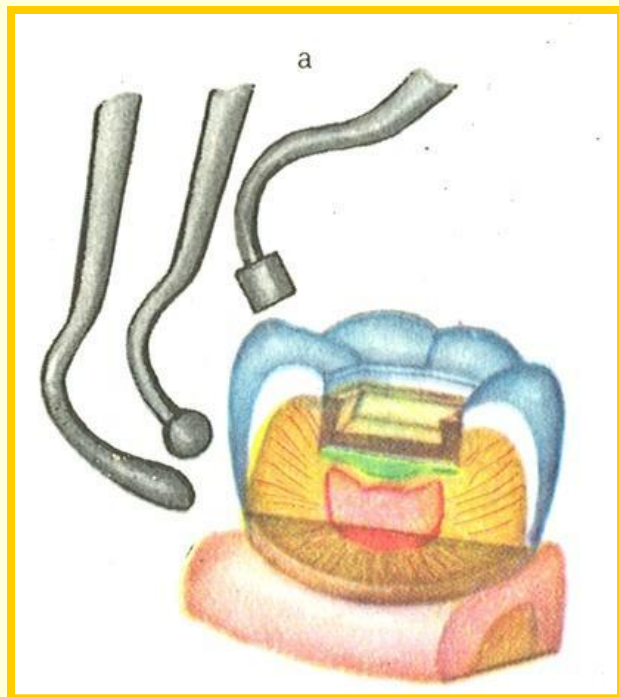
# Основные принципы и последовательность местного лечения кариеса при кариозных полостях I класса

**Наложение постоянной пломбы.** Приготовленный пломбировочный материал вносят в обработанную полость при помощи штопфера или гладилки, тщательно притирают ко дну и стенкам полости, обращая особое внимание на полное закрытие подкладки из фосфат-цемента. Уплотняют пломбу головчатым штопфером, формируют гладилкой. При пломбировании амальгамами с этой же целью используют различные штопферы специальной конструкции.

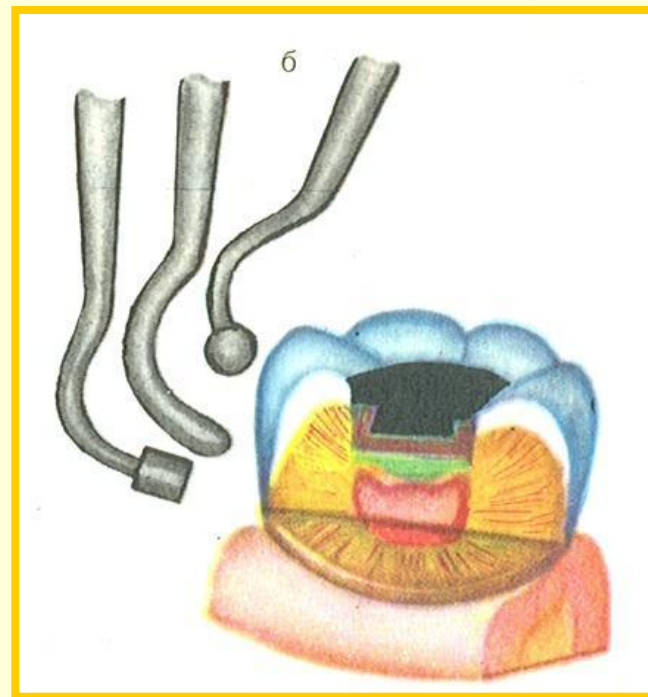
При формировании постоянной пломбы обращают внимание на восстановление анатомической формы коронки зуба.

Для восстановления функциональной способности зуба его следует ввести в контакт с антагонистом. С этой целью до момента полного отверждения пломбы больному предлагают осторожно и несильно сомкнуть зубы (в ортогнатическом или привычном для него прикусе) и сделать боковые жевательные движения.

Избыточно наложенный пломбировочный материал удаляют гладилкой, ватным тампоном (пломба из амальгамы) или карборундовым камнем (пломбы из цементов и пластмасс).



**Полость коронки зуба  
с лечебной и изолирующей  
прокладками**



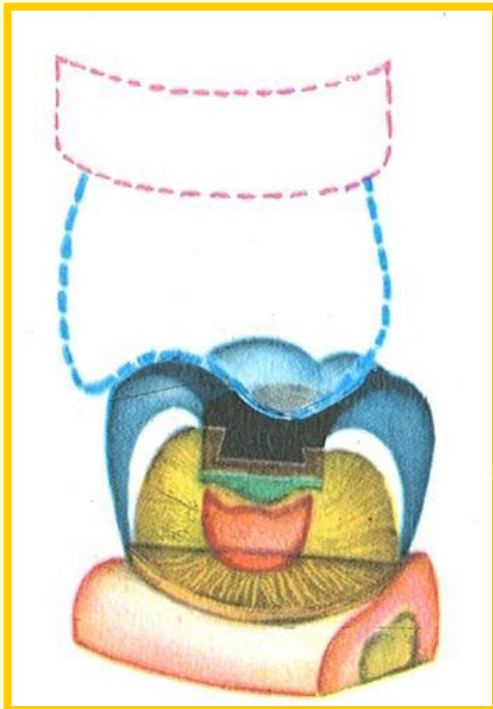
**Запломбированная  
полость**

**а, б — инструменты для пломбирования**

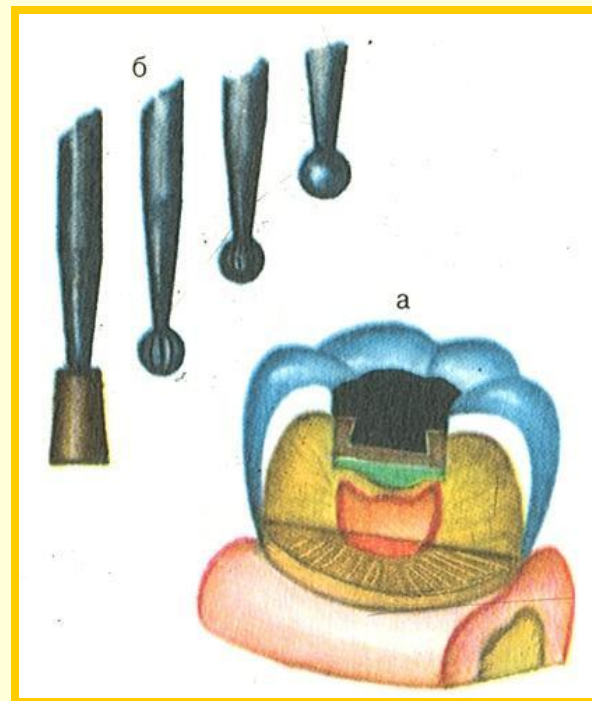
# Основные принципы и последовательность местного лечения кариеса при кариозных полостях I класса

**Шлифовка и полирование пломбы.** После полного отверждения постоянной пломбы производят ее шлифовку и полирование. Для этого борами или карборундовыми камнями сглаживают неровности и шероховатости на поверхности пломбы. Полирование пломбы осуществляют при помощи финиров, полиров и резиновых кругов. При окончательной отделке пломбы особое внимание обращают на границы соприкосновения твердых тканей коронки зуба с пломбировочным материалом.

## Введение запломбированного зуба в контакт с антагонистом



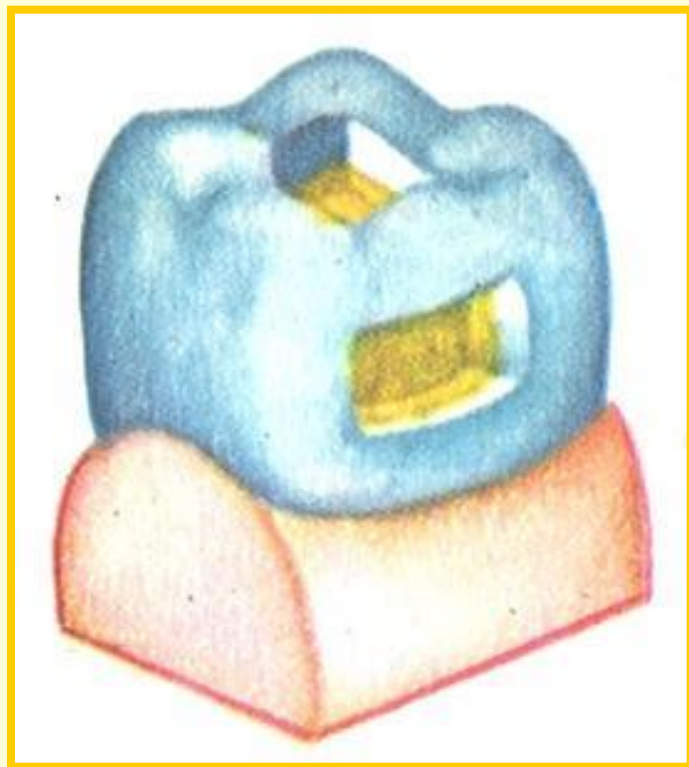
## Шлифовка и полирование пломбы



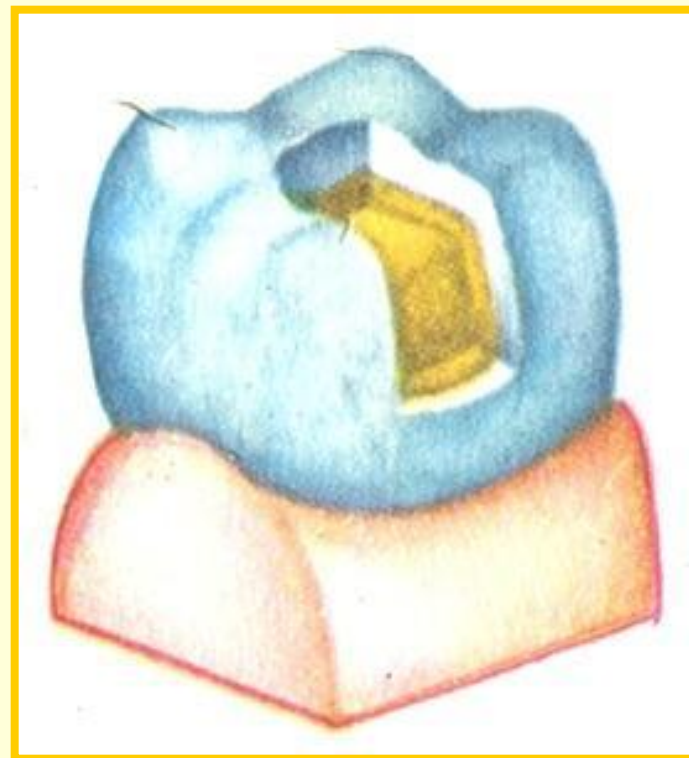
- а** — общий вид запломбированного зуба;  
**б** — инструменты для шлифовки и полирования пломбы из амальгамы.



## Сформированные кариозные полости (вариант I класса)



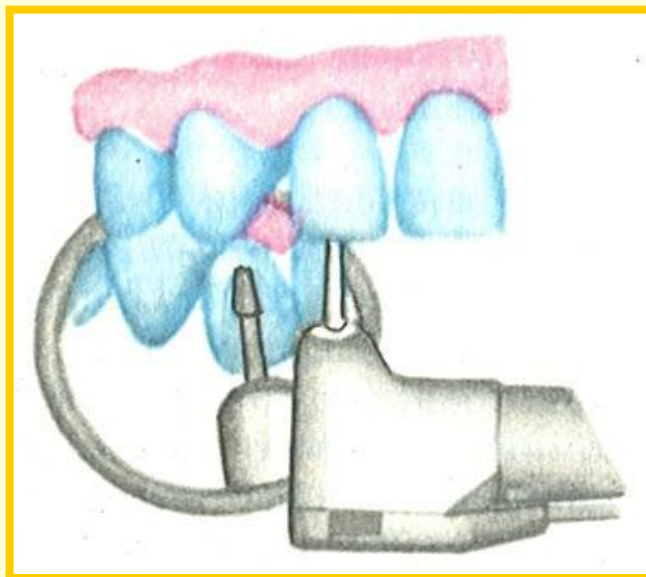
необъединенные



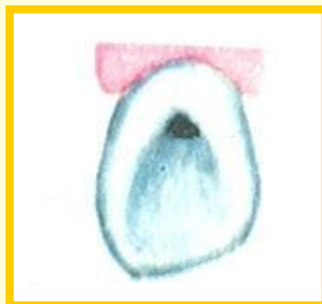объединенные между собой

# Обработка кариозной полости I класса в области слепной ямки бокового резца верхней челюсти

положение бора



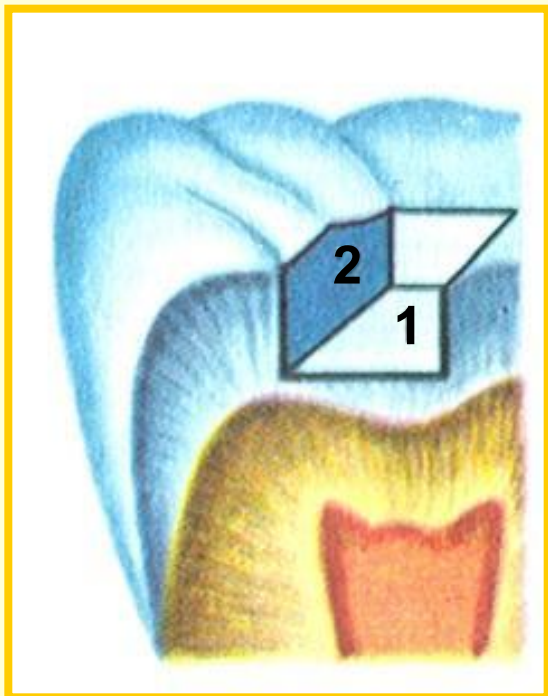
кариозная  
полость  
до обработки



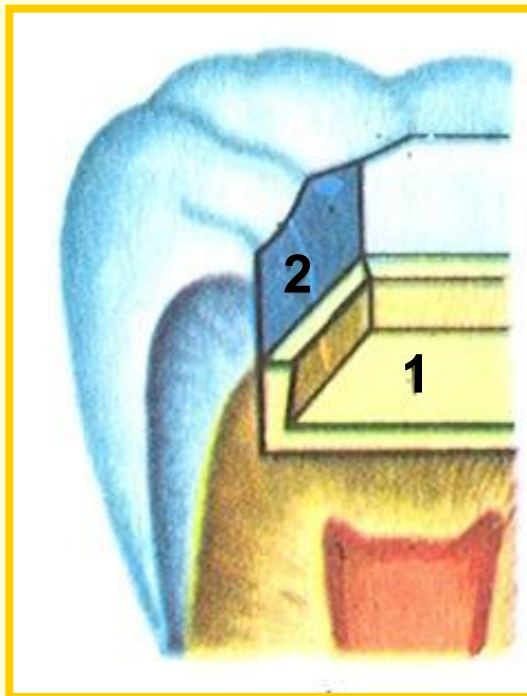
полость после  
препарирования  
(продольный распил зуба)



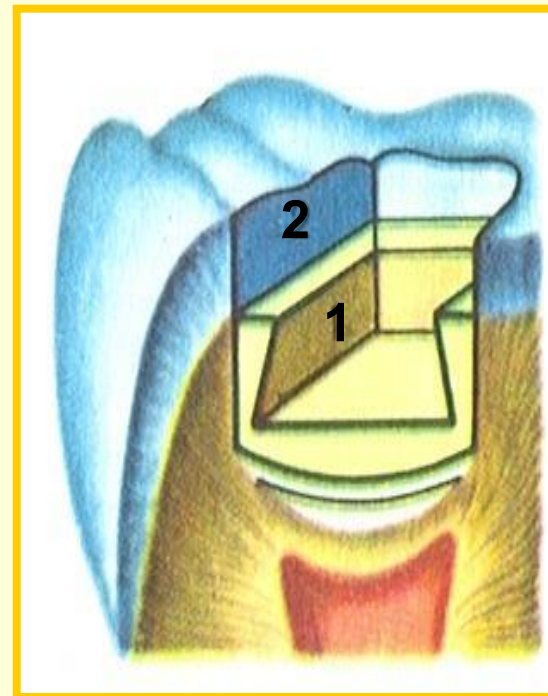
## Подготовка к пломбированию кариозной полости I класса



элементы  
сформированной полости



наложена  
изолирующая прокладка



наложены лечебная и  
изолирующая прокладки

1 — дно полости  
2 — боковая стенка

# Особенности формирования кариозных полостей II класса

При наличии соседнего зуба и сохранении интактной жевательной поверхности диагностика и инструментальный доступ к кариозной полости II класса в ряде случаев представляют определенные трудности. Для уточнения диагноза и глубины поражения твердых тканей зуба иногда прибегают к рентгенографии и другим дополнительным методам обследования (люминесцентная стоматоскопия и т. д.).

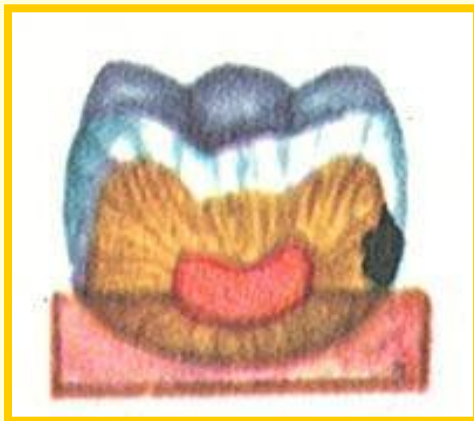
Препарирование и пломбирование кариозных полостей, локализующихся на контактных поверхностях премоляров и моляров, имеют некоторые особенности.

# Особенности формирования кариозных полостей II класса

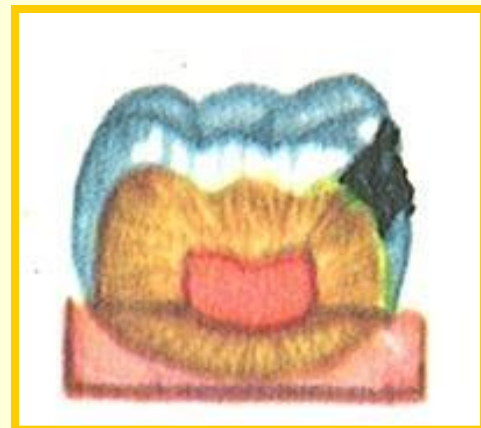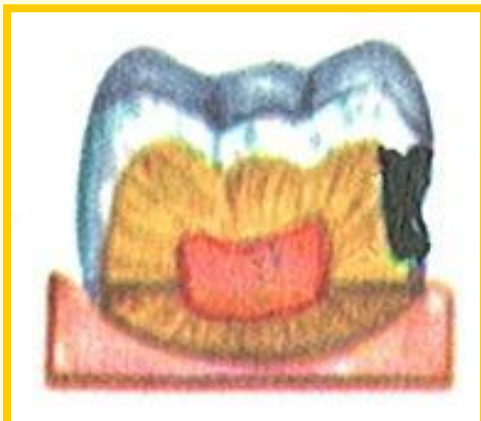
**Сепарация зубов.** Начальным этапом препарирования полостей при тесном расположении зубов является сепарация (разъединение) зубов. Сепарация предусматривает устранение острых нависающих краев эмали сепарационным диском. Сепарация не только облегчает доступ к полости, подлежащей препарированию, но и при пломбировании ее способствует лучшей припасовке к стенкам пломбировочного материала, а также лучшему восстановлению пломбой (вкладкой) контактной поверхности.

## Локализация кариозных полостей II класса

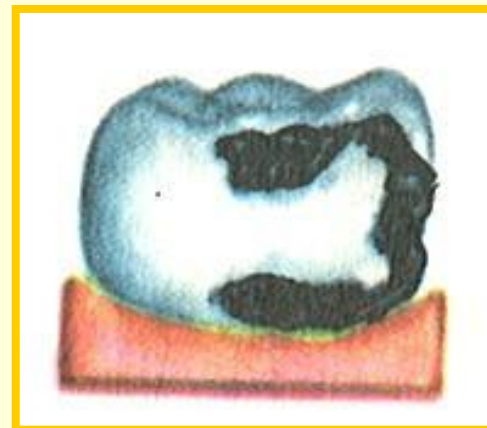
ниже  
контактного пункта



в области  
контактного пункта

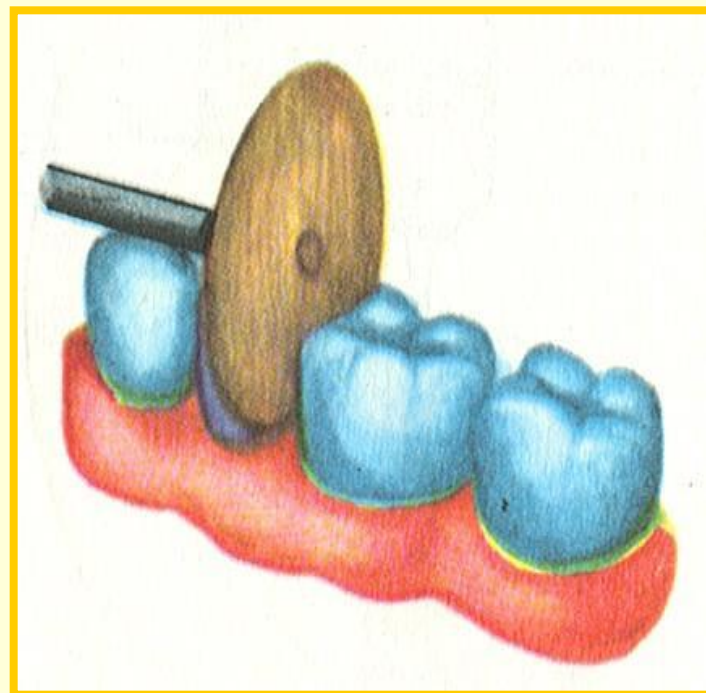


выше  
контактного пункта



в сочетании  
с полостями I и V классов

Создание промежутка  
между тесно стоящими  
соседними зубами  
путем сошлифовки  
тканей зуба  
сепарационным диском

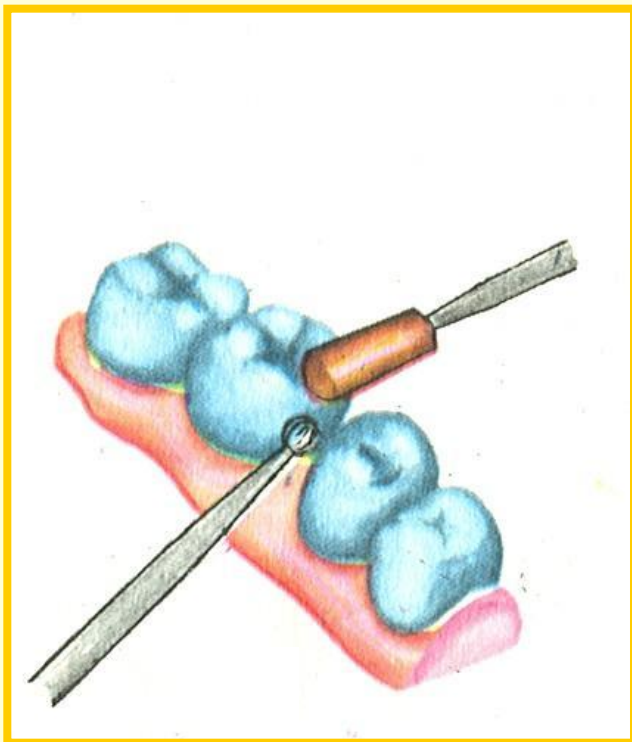


# Особенности формирования кариозных полостей II класса

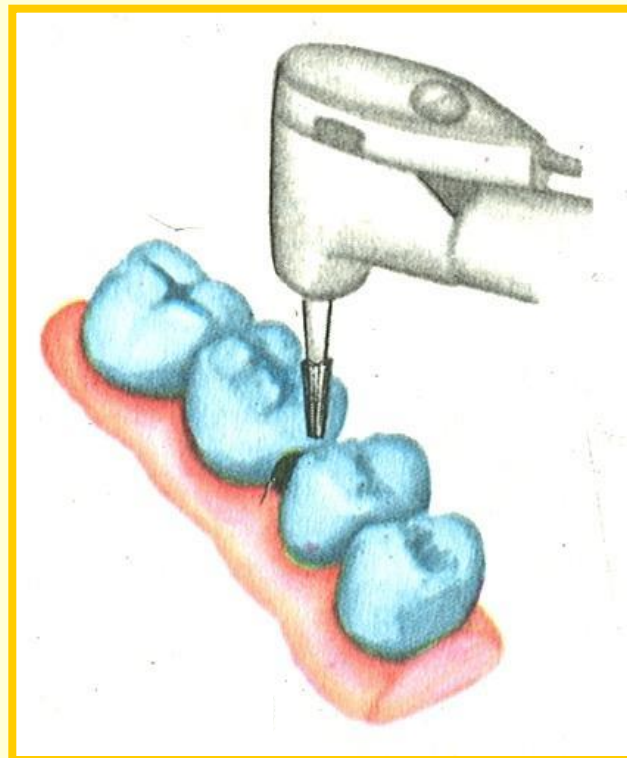
**Выведение полости на жевательную поверхность.** В случае локализации кариозной полости близко к жевательной поверхности и наличии соседнего зуба производят выведение полости на жевательную поверхность. При этом создается не только удобный подход к кариозной полости, но и улучшаются условия для фиксации будущей пломбы. Твердые ткани жевательной поверхности, расположенные над полостью, истончают при помощи карборундового камня, алмазного или твердосплавного бора.

Препарирование кариозной полости производят при помощи углового наконечника. Недоступные для прямого обзора полости, расположенные на задней поверхности премоляров и моляров, осматривают и обрабатывают под контролем стоматологического зеркала.

## Выведение кариозной полости II класса на жевательную поверхность



при помощи  
шаровидного бора и  
карборундового камня



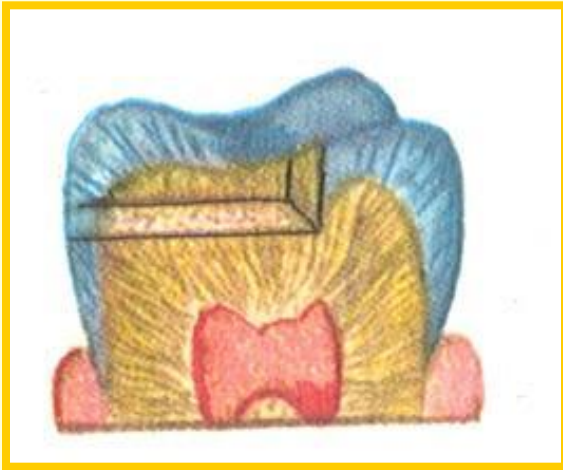при помощи  
фиссурного бора

# Особенности формирования кариозных полостей II класса

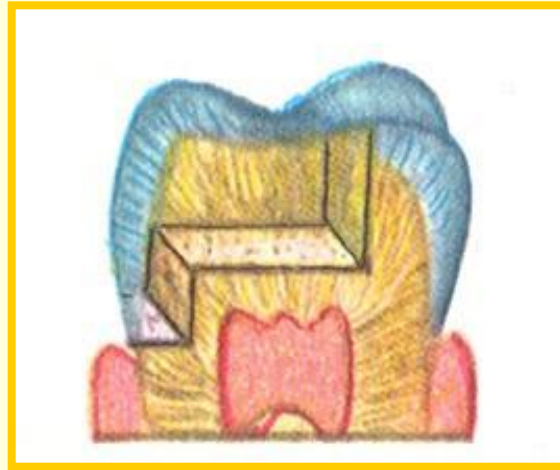**Формирование дополнительной опорной площадки.** Объем и характер данного этапа определяются глубиной кариозной полости, обширностью поражения контактной поверхности. Особую трудность представляет формирование придесневой стенки. Сформированная полость II класса должна быть прямоугольной с горизонтально расположенной ступенькой в придесневой области контактной поверхности.



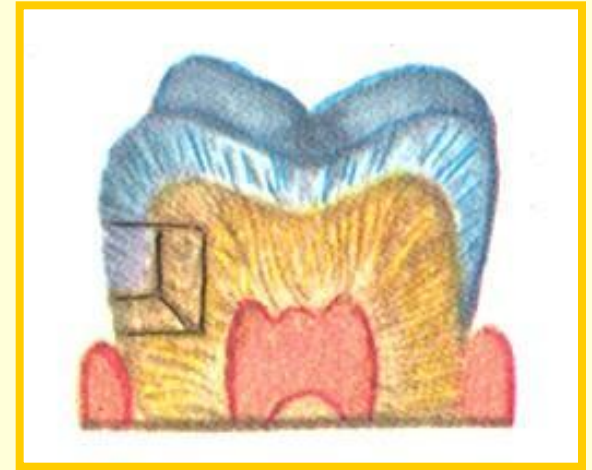## Виды сформированных полостей II класса



прямоугольной  
формы



полость с двумя  
ступеньками



вид полости при  
сохранении жевательной  
поверхности



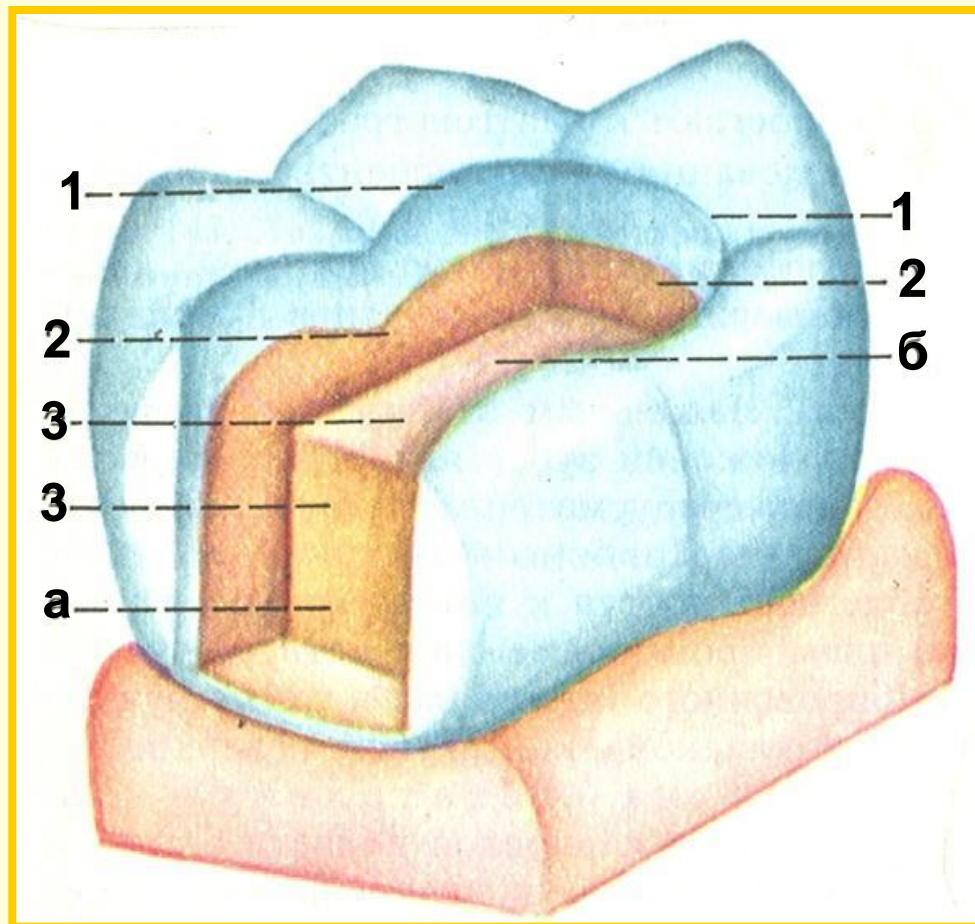
# Особенности формирования кариозных полостей II класса

## Элементы кариозной полости

В сформированной полости II класса (так же как в полости III и IV классов) различают основную полость, образованную в результате кариозного процесса, и дополнительную, которая формируется в интактных эмали и дентине с целью создания удобного подхода или лучшей фиксации постоянной пломбы.

При среднем и глубоком кариесе во избежание травмирования пульпы удаление пораженного дентина со дна полости производят с учетом топографии коронковой полости зуба. С особой осторожностью формируют придесневую стенку. При этом сохраняют слой дентина над ближайшими рогами пульпы за счет создания дополнительной опорной ступеньки.

## Элементы сформированной полости II класса



**а** – основная полость; **б** – дополнительная площадка;  
**1** – края полости; **2** – стенки полости; **3** – дно полости

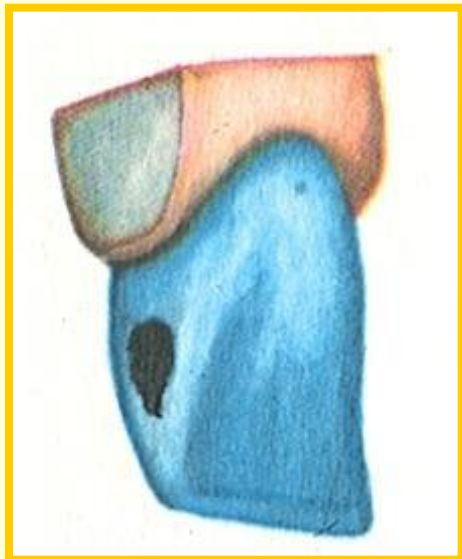
# Особенности формирования кариозных полостей III класса

Форма и размеры полостей III класса во многом определяются доступностью к кариозной полости и степенью поражения ее стенок. Неглубокая кариозная полость при наличии широкого межзубного промежутка или отсутствии соседнего зуба может быть сформирована в пределах контактной поверхности зуба. При этом сформированная полость чаще имеет вид треугольника, основание которого обращено к шейке зуба, а стороны параллельны вертикальным граням коронки. Вершина треугольника обращена к режущему краю.

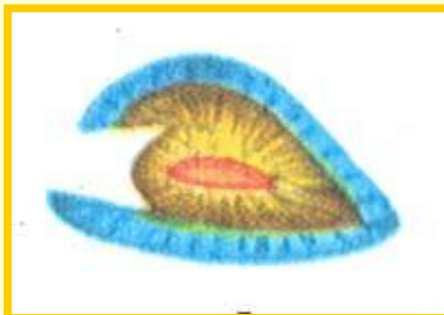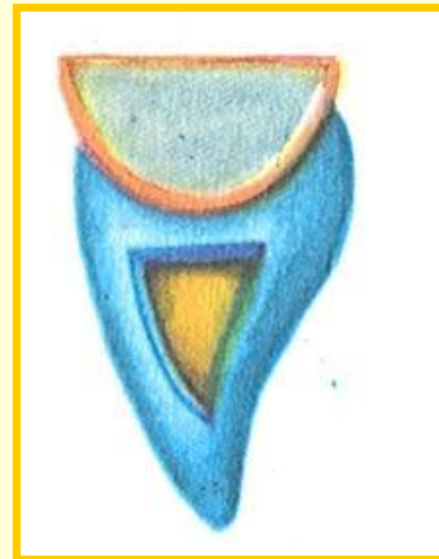
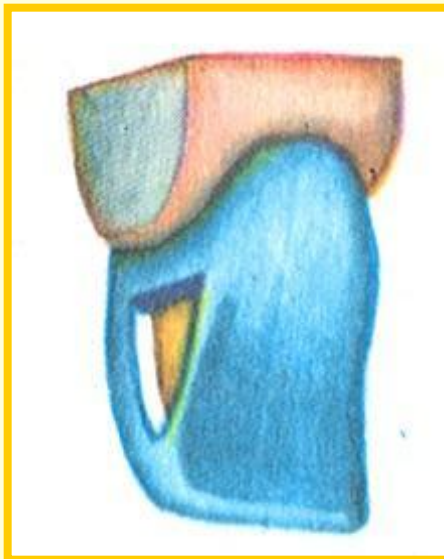Для лучшей фиксации пломбы придесневую стенку формируют под прямым или острым углом по отношению к дну (пульповой стенке). Препарирование полости производят фиссурными борами и обратноконусным.

# Кариозная полость III класса

до препарирования



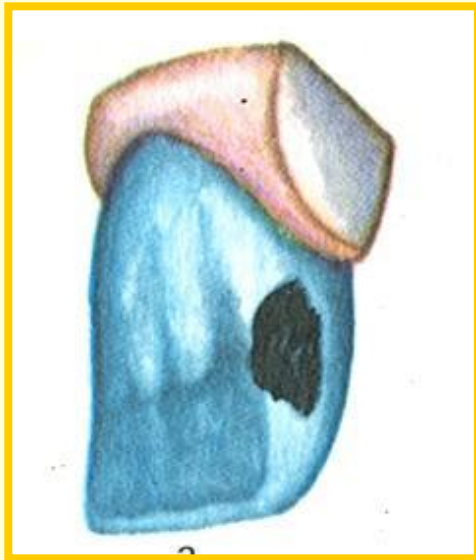
та же полость после обработки



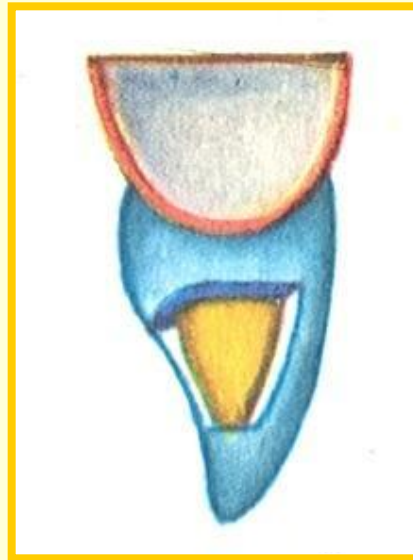
на поперечном распиле

# Кариозная полость III класса (поражение язычной поверхности)

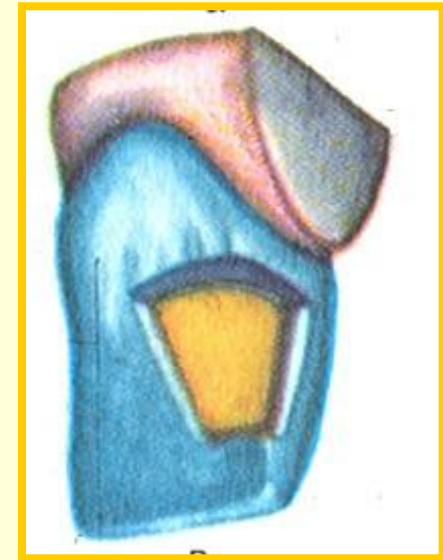
до  
препарирования



вид сформированной  
полости сбоку



та же полость  
с небной поверхности



на поперечном распиле

# Особенности формирования кариозных полостей III класса

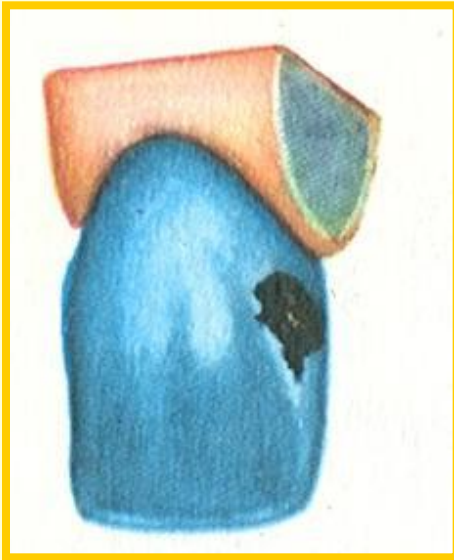
В отдельных случаях при неглубокой кариозной полости для лучшей фиксации пломбы на язычной поверхности коронки следует формировать дополнительную полость (площадку). Дно кариозной полости может быть валикообразным для сохранения достаточного слоя дентина, прикрывающего пульпу. С целью лучшей фиксации пломбы в ряде случаев создают опорные пункты в подлежащем дентине, в одной из наиболее хорошо сохранившихся стенок полости.

Кариозные полости III класса могут одновременно локализоваться на обеих контактных поверхностях или на контактных поверхностях и в пришеечной области. В подобных случаях методом выбора может служить комбинированная форма полости.

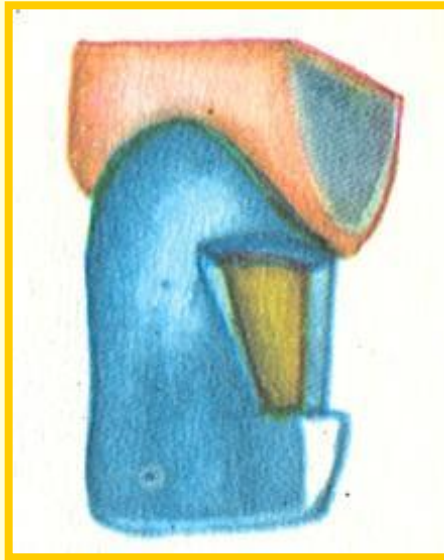


# Кариозная полость III класса (поражение губной и язычной поверхностей коронки)

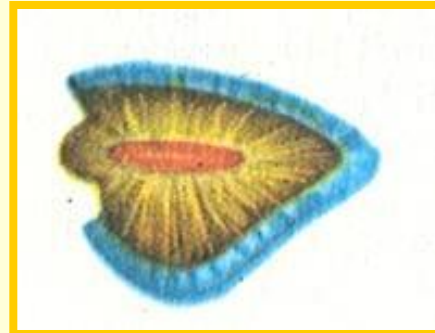

до  
препарирования



вид сформированной  
полости сбоку



вид полости с  
вестибулярной поверхности



та же полость  
на поперечном распиле

# Особенности формирования кариозных полостей III класса

Из соображений эстетики губную поверхность коронки зуба максимально сохраняют даже при отсутствии подлежащего дентина. При этом особо тщательно удаляют пигментированный дентин, чтобы исключить возможность просвечивания его через эмаль.

При одновременном разрушении язычной и губной стенок следует стремиться сохранять угол коронки, который находится вблизи очага поражения.

Если в кариозный процесс вовлечена вестибулярная (губная) поверхность коронки, но хорошо сохранилась язычная, препарирование осуществляют со стороны преддверия рта.

Препятствием для формирования придесневой стенки полости III (IV) класса может явиться гипертрофия межзубного сосочка, вросшего в эту полость. В этом случае воспаленный сосочек коагулируют или иссекают. Дальнейшее формирование полости осуществляют после заживления раны.



# Особенности формирования кариозных полостей IV класса

Основной задачей при формировании кариозной полости IV класса является восстановление разрушенного угла коронки зуба.

Препарирование кариозной полости складывается из двух этапов: обработка основной полости и формирование дополнительной опорной площадки, которая способствует фиксации пломбы и препятствует ее смещению в боковом направлении.

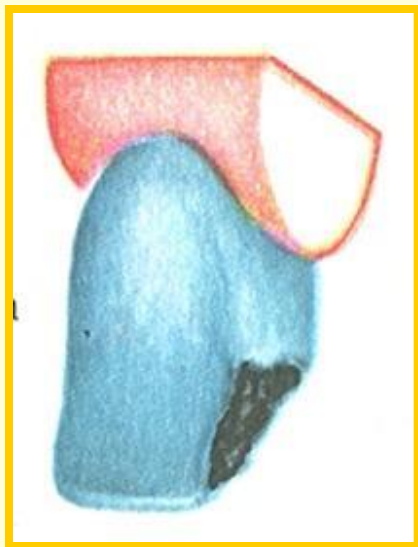
Иногда для уточнения соотношений дна кариозной полости IV класса с коронковой полостью необходима рентгенограмма зуба.

Основную кариозную полость обрабатывают так же, как и полость III класса. Предпочтительнее проводить препарирование полости с язычной поверхности, максимально сохраняя твердые ткани губной поверхности. Во время работы бором следует учитывать близость расположения рога пульпы и наличие относительно тонких слоев эмали и дентина в пришеечной области.

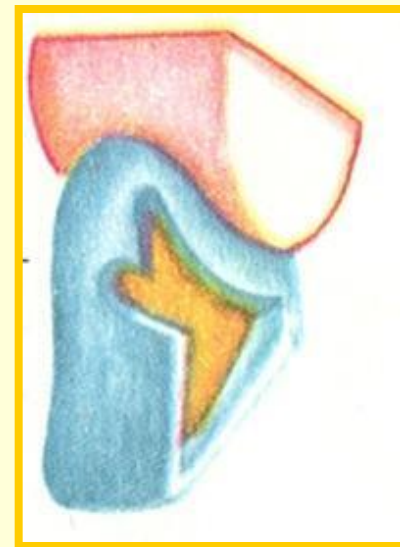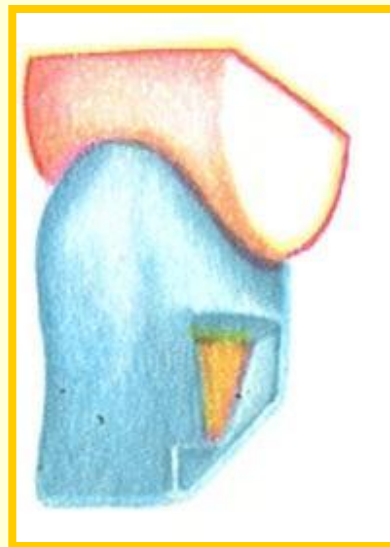
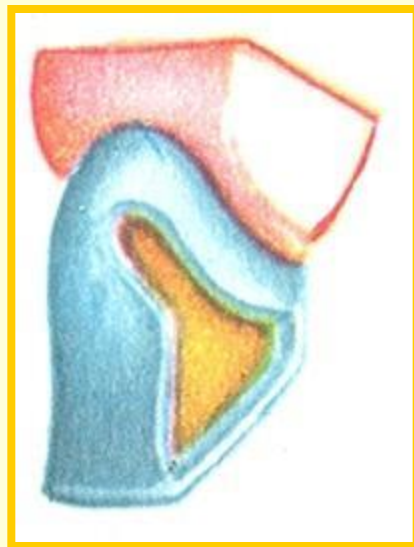
# Особенности формирования кариозных полостей IV класса

Место для дополнительной опорной площадки и форму ее определяют с учетом обширности поражения твердых тканей и состояния режущего края зуба. При небольшой кариозной полости и широком стертом режущем крае дополнительная площадка может быть создана в виде продольной канавки вдоль режущего края. При более обширной кариозной полости необходимо экономно иссекать ткани основной полости (особенно в области угла коронки), а дополнительную площадку формировать рядом с язычным валиком. Дополнительную опорную полость формируют в виде овала, треугольника, ласточкина хвоста под некоторым углом к основной полости.

## Варианты препарирования кариозной полости IV класса

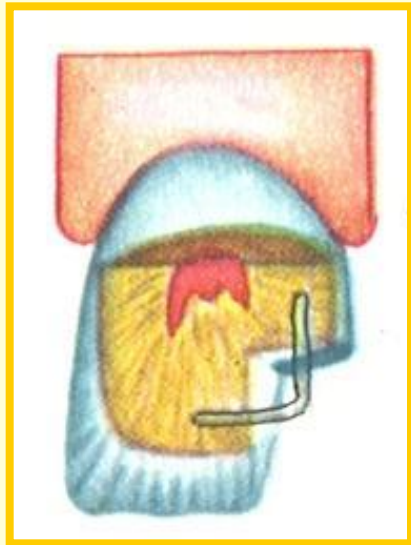


до препарирования

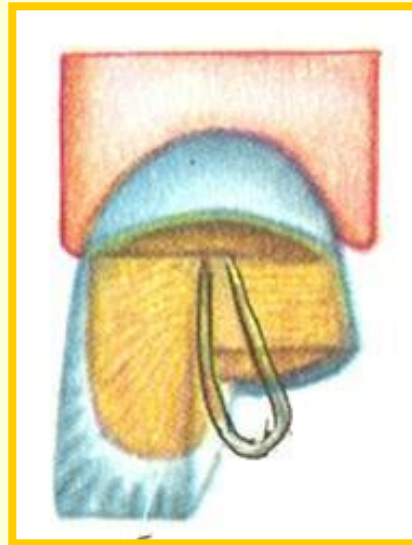


разновидности дополнительных полостей

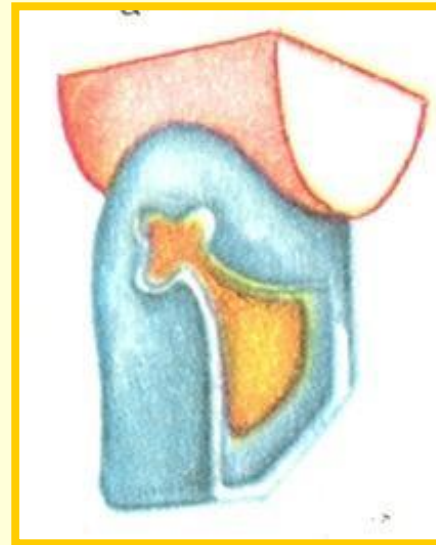
## Способы фиксации пломб и вкладок в полостях IV класса



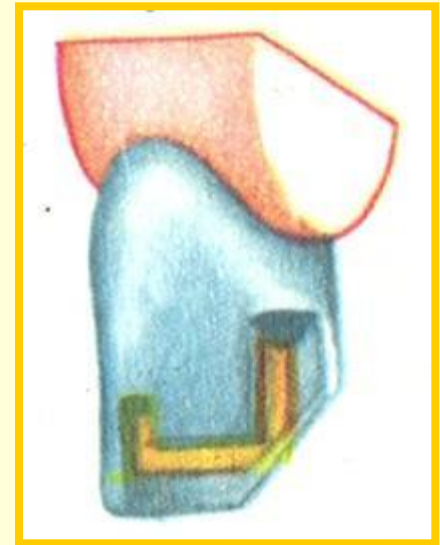
при помощи  
околопульпарных  
штифтов при лечении  
кариеса



при помощи  
проволочного  
каркаса в  
депульпированном зубе



с использованием дополнительных  
опорных площадок



# Особенности формирования кариозных полостей IV класса

Как в основной, так и в дополнительной полости в наиболее сохранившихся участках твердых тканей при помощи колесовидного бора делают неглубокие бороздки, ниши, углубления, способствующие укреплению будущей пломбы. При формировании дна полости учитывают как локализацию, так и кривизну коронковой полости зуба. При восстановлении разрушенного угла режущего края коронки в депульпированном зубе для лучшей фиксации пломбы в наиболее сохранившихся стенках коронки закрепляют металлический каркас из кламмерной проволоки.

# Особенности формирования кариозных полостей V класса

Кариозные полости V класса возникают обычно на вестибулярной поверхности в области пришеечной трети коронки. Реже полости такой локализации у взрослых распространяются и переходят на контактные поверхности за угловые грани зуба. Нижняя граница кариозной полости иногда заходит под десневой край, верхняя ограничивается экватором коронки зуба.

Учитывая выраженную болевую чувствительность пришеечной области, препарирование кариозных полостей V класса предпочтительнее осуществлять под анестезией.

# Особенности формирования кариозных полостей V класса

На всех зубах полость формируют в форме вытянутого овала или почковидной. При этом особое внимание обращают на обработку придесневой стенки, которая часто бывает прикрыта воспаленной десной. Если стенка кариозной полости, обращенная к жевательной поверхности, имеет подрытые края эмали, то они должны быть устранены. Боковые стенки полости формируют под прямым или небольшим острым углом к плоскости дна, с некоторым сужением входного отверстия.

# Особенности формирования кариозных полостей V класса

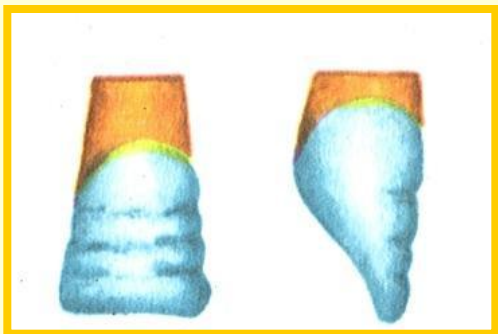
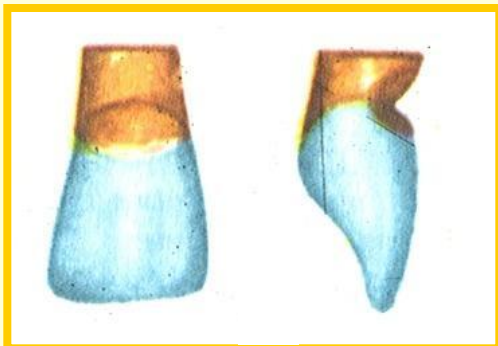
Для лучшей фиксации постоянной пломбы в стенках сформированной полости колесовидным или обратноконусным бором малого размера формируют ретенционные канавки. Стенки формируемой полости в пришеечной области определяются исключительно толщиной дентина из-за отсутствия эмали. Это не позволяет формировать глубокую полость. Из этих соображений дно полости делают чаще выпуклым, учитывая топографию коронковой полости зуба.

Кариозные полости V класса на передних зубах обрабатывают при помощи прямого, а на молярах — углового наконечников. В работе используют фиссурные, колесовидные и обратноконусный боры.

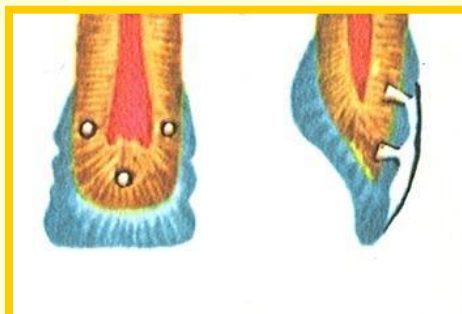
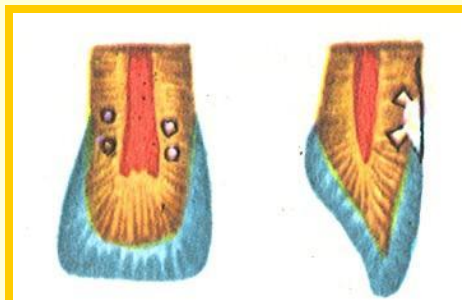


# Восстановление анатомической формы зуба при некариозных поражениях

клиновидный дефект



гипоплазия эмали



подготовка на коронке зуба пунктов для штифтов будущей пластмассовой (фарфоровой) вкладки (облицовки)

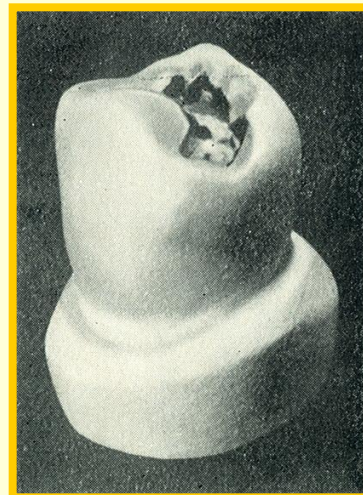
схема укрепления облицовки при гипоплазии эмали и клиновидном дефекте

# Поражение кариесом жевательной поверхности премоляра

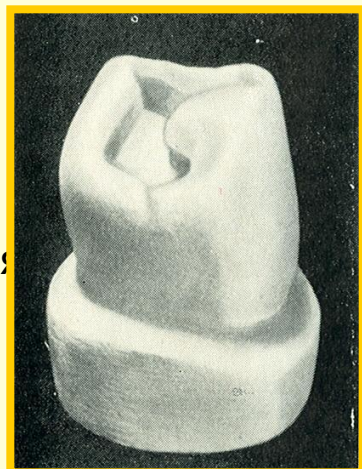
до препарирования



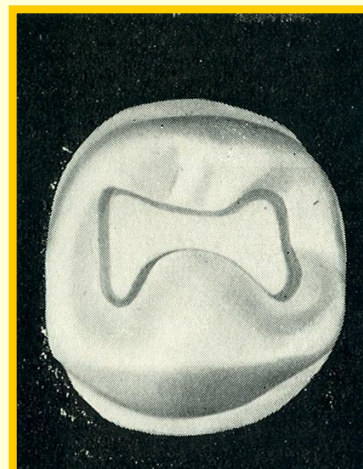
промежуточный этап  
препарирования



после препарирования  
(вид под углом)

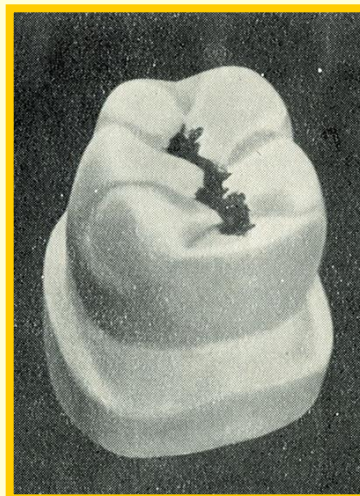


после препарирования  
(вид сверху)

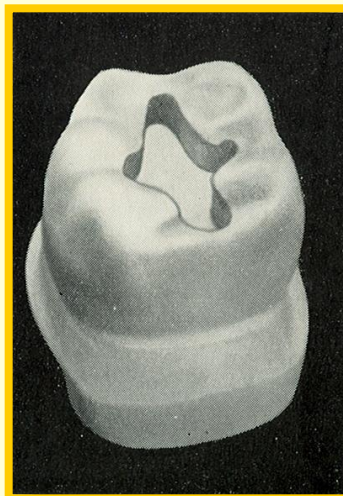


# Поражение кариесом жевательной поверхности премоляра

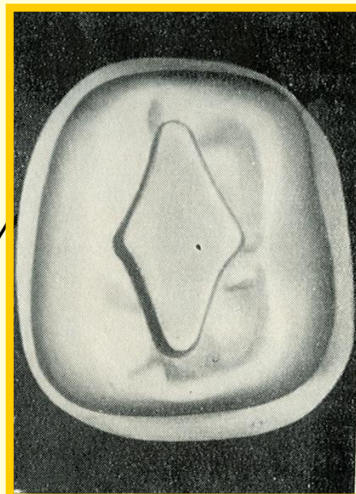
до препарирования



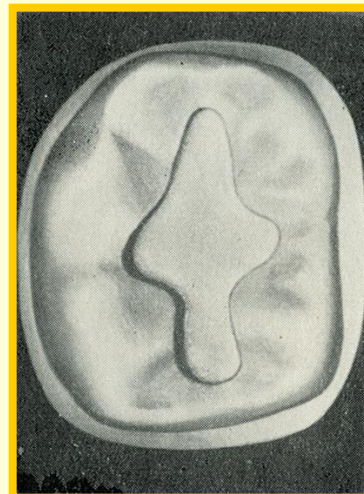
после препарирования  
(вид под углом)



после препарирования  
(вид сверху)




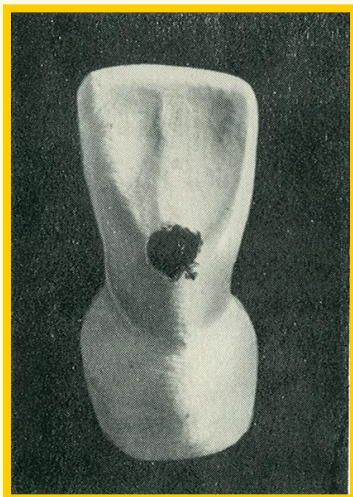
после препарирования  
(вид сверху – другой  
анатомический вариант формирования)



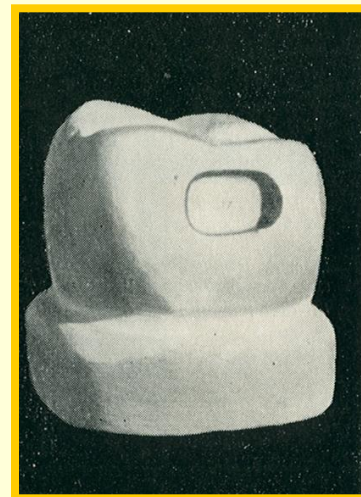
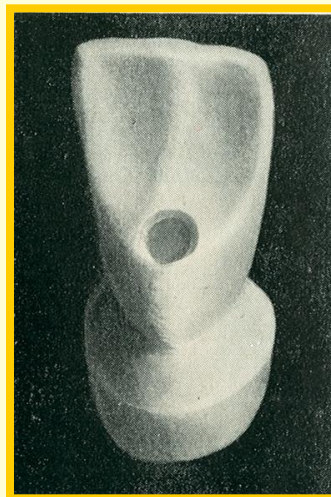


# Поражение кариесом вестибулярной и оральной поверхностей зубов

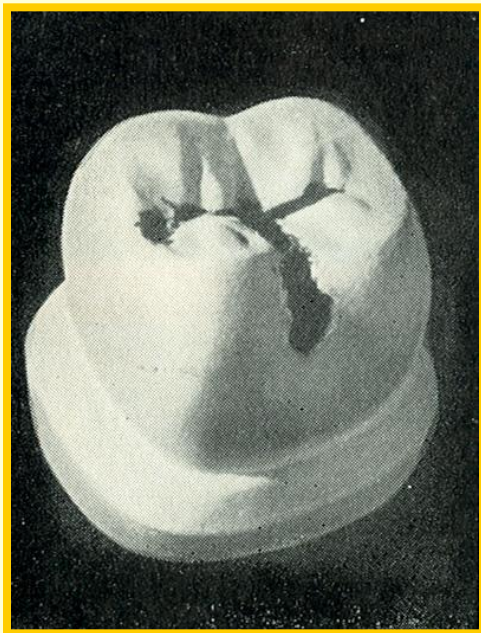
до препарирования




после препарирования



## Поражение кариесом жевательной и вестибулярной поверхности бокового зуба




до  
препарирования

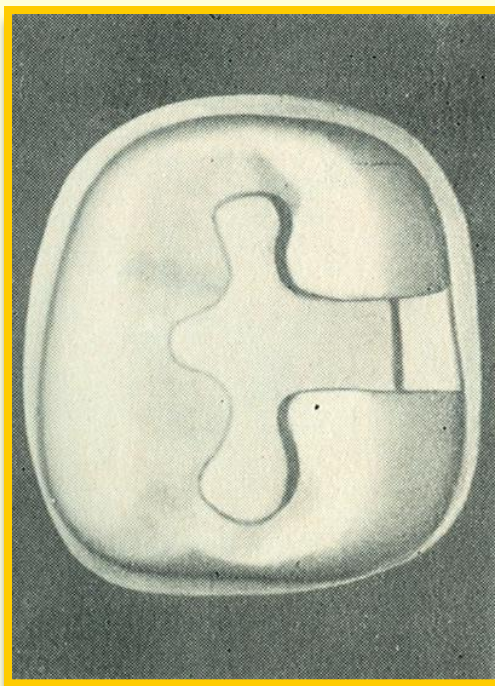


промежуточный этап  
препарирования


## Поражение кариесом жевательной и вестибулярной поверхности бокового зуба



после препарирования  
(вид под углом)



после препарирования  
(вид сверху)

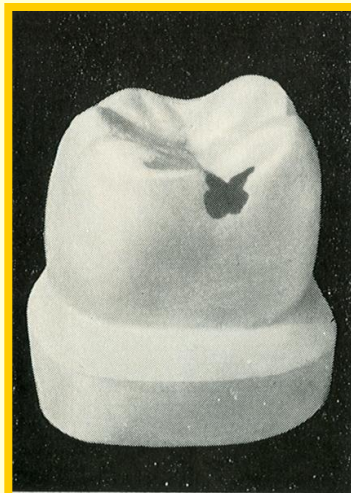


после препарирования  
(вид сверху – другой  
вариант формирования)




# Поражение кариесом контактной поверхности бокового зуба (кариозная полость небольшая)


до  
препарирования




промежуточный этап  
препарирования




после препарирования  
(вид под углом)




после препарирования  
(вид сверху)



## Обширное поражение кариесом контактной поверхности бокового зуба




до препарирования



после препарирования  
(создана дополнительная  
площадка на жевательной  
поверхности)



## Поражение кариесом контактной и жевательной поверхностей



до препарирования




промежуточный этап  
препарирования



после препарирования

## Поражение кариесом контактной и жевательной поверхностей



до препарирования





после препарирования  
(вид под углом)



после препарирования  
(вид сверху)


# Поражение кариесом жевательной и обеих контактных поверхностей

до  
препарирования




промежуточный этап  
препарирования

после препарирования  
(вид под углом)




после препарирования  
(вид сверху)

# Поражение кариесом жевательной и обеих контактных поверхностей



до препарирования




промежуточный этап  
препарирования



после препарирования

## Поражение кариесом контактной поверхности фронтального зуба



до препарирования




промежуточный этап  
препарирования



после препарирования

## Поражение кариесом контактной поверхности фронтального зуба




до препарирования



после препарирования

## Поражение кариесом контактной и оральной поверхностей фронтального зуба




до препарирования




после препарирования

# Поражение кариесом контактной, вестибулярной и оральной поверхностей фронтального зуба


до  
препарирования




промежуточный этап  
препарирования



после препарирования  
(вид с вестибулярной  
поверхности)




после препарирования  
(вид с оральной  
поверхности)





## Поражение кариесом контактной поверхности и режущего края фронтального зуба




до препарирования



после препарирования

# Поражение кариесом контактной поверхности и режущего края фронтального зуба с разрушением угла




до препарирования



после препарирования

## Поражение кариесом шейки фронтального зуба




до препарирования



после препарирования

## Поражение кариесом шейки бокового зуба



до препарирования



после препарирования

**Спасибо за внимание**