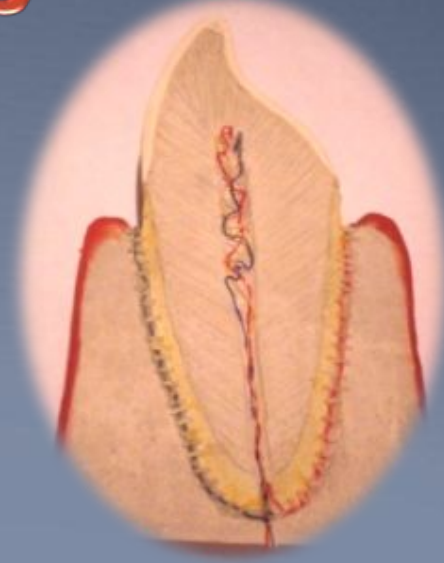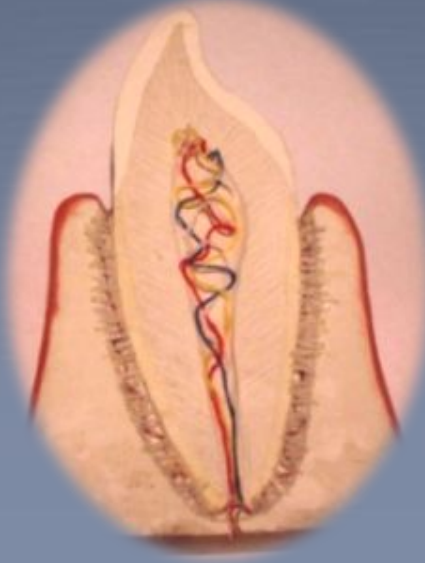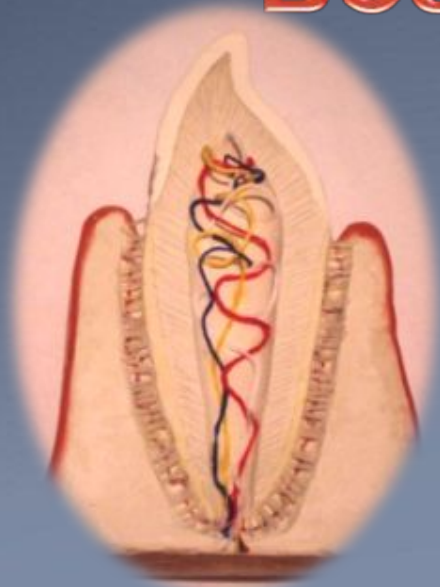


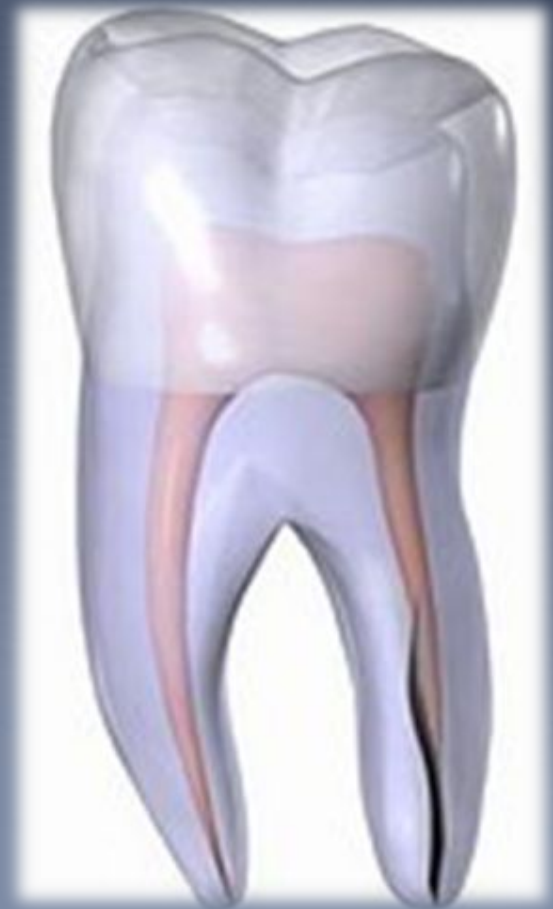# Особенности препарирования зубов у пациентов разных возрастных групп



Составители: Козлова О.В., Коняшкина А. А., Коробанько А.С., Мурадова К.К.

# Цель:

Создать наглядное пособие для студентов 3-5 курсов по особенностям препарирования твердых тканей зубов под комбинированную коронку в трех возрастных группах.



# Задачи:

1. Показать особенности строения твердых тканей зубов в разные возрастные периоды
2. Показать особенности препарирования зубов в трех возрастных группах
3. Создать учебное пособие для студентов 3-5 курсов

# АКТУАЛЬНОСТЬ ТЕМЫ:

В ортопедической стоматологии одним из современных распространенных видов несъемного протезирования являются металлокерамические конструкции, которые в большей мере отвечают эстетическим, функциональным, физико-химическим требованиям.

При этом успех ортопедического лечения во многом зависит от качества препарирования зуба.

# АКТУАЛЬНОСТЬ ТЕМЫ:

Одонтотрепарирование под металлокерамические коронки проводится со значительным сошлифовыванием твердых тканей зуба, что нередко приводит к развитию патологических изменений в пульпе зуба, травматизации слизистой оболочки десневого края.



# Деление по возрастным группам:

В процессе старения хронологически выделяют следующие периоды старения: 45-75 лет- период пожилого возраста, 75-89 лет – преклонного (старческого) возраста, очень преклонного (долгожители) возраста – с 90 лет.

Однако реально старение человека не всегда совпадает с хронологическим паспортным возрастом, на котором строится периодизация. Она условна, как и любая классификация.

# Возрастные изменения твердых тканей и пульпы зуба

Чем больше функционирует зуб, тем сильнее суживается его полость как в вертикальном, так и в горизонтальном направлении. По мере старения цилиндрические и плоские корневые каналы становятся более узкими, плоскими, отверстия в верхушке корня зуба также суживаются. В пульпе зуба увеличивается количество фиброзных волокон. Это приводит к склерозированию пульпы и превращению ее в плотную фиброзную ткань.

# Факторы, воздействующие на ткани зубов на этапах ортопедического лечения металлокерамическими конструкциями

Ведущими повреждающими агентами во время препарирования зубов являются физические факторы (вращательные вибрации режущего инструмента, давление, трение и температурное воздействие), действие которых сопровождается разнообразными изменениями как в твердых тканях и пульпе зубов, так и в пародонте.



По силе травматического воздействия на ткани зубов на первом месте стоят - температурное влияние, вибрация и давление режущего инструмента. **Давление** на зуб во время его препарирования должно быть равномерным и **не превышать 200 г/мм**. Оно связано с влиянием тепла на ткани зуба и появляется с ним одновременно. Для уменьшения давления на твердые ткани зуба необходимо пользоваться борами диаметром не более 1-2 мм, либо устройствами, ограничивающими давление.

Отмечено, что **повышение температуры зуба** во время препарирования **на 5-7<sup>0</sup>С** по сравнению с нормой приводит к резкому повышению капиллярной проницаемости, пропитыванию пульпы зуба плазмой из капилляров и венул, а при **повышении температуры на 8-9<sup>0</sup>С и выше** наблюдаются её необратимые изменения, сопровождающиеся увеличением внутрипульпарного давления.

Если показатели реопародонтографии и фотоплетизмографии сосудов пульпы через сутки соответствуют глубокому кариесу, то изменения обратимы, если острому пульпиту и прогрессируют - развивается хронический пульпит и возможен некроз тканей полости зуба.

# Общие принципы одонтопрепарирования

При изготовлении и фиксации реставраций существуют три основные проблемные зоны. Эти зоны расположены прежде всего там, где материал, из которого изготовлена реставрация, вступает в непосредственный контакт с окружающими живыми тканями.

## *Проблемные зоны*

- контакт с тканями десны происходит в **пришеечной области зуба**.
- контакт с зубными сосочками и соседними зубами вдоль **аппроксимальной поверхности**.
- контакт с зубами – антагонистами **на поверхности окклюзии**.

# Общие принципы одонтопрепарирования

## *Проблемная зона I*

В проблемной зоне I осуществляется фиксация края коронки. Основным условием для обеспечения плотности краевого прилегания коронки является наличие четкой границы области препарирования - уступа, ширина которого определяется материалом, из которого изготавливается реставрация.

## *Проблемная зона II*

В проблемной зоне II речь идет об аппроксимальном контакте, а именно о непосредственном контакте стенок коронки с соседними зубами. Аппроксимальный объем обычно разделяют на три уровня: **собственно область аппроксимального контакта** (не точка контакта), **участок, расположенный выше**, и **участок, расположенный ниже** этой области.

# Общие принципы одонтопрепарирования

## *Проблемная зона III*

В проблемной зоне III формируется поверхность окклюзии. Необходимо обращать особое внимание на два фактора:

При нормальном прикусе верхушка бугорка зуба – антагониста не должна достигать дна ямки

Контакт зубов – антагонистов должен осуществляться на некотором удалении от вершины бугорка на его боковой (рабочей) поверхности.



# Виды боров для одонтопрепарирования под металлокерамические конструкции

Традиционная методика препарирования зубов довольно демократична по отношению к используемому набору алмазных боров.

Минимальный набор состоит из боров четырех основных форм: **конический**, **торпедовидный**, **цилиндрический**, **чечевидный**

Тонкий **конический бор** используется для прецизионной сепарации (препарирования) проксимальных стенок зуба.

# Виды боров

**Цилиндрический алмазный бор** используется для быстрого грубого снятия большого объема твердых тканей как с боковых, так и с окклюзионной (режущей) поверхностей зуба. Этот же бор, зная его диаметр, можно использовать как маркер глубины препарирования для контролируемого снятия твердых тканей зуба.

Для окончательного препарирования зуба, создания и оформления уступа применяется **торпедовидный бор**. В форму этого бора заложена программа формирования наиболее часто используемого уступа в 135° при протезировании современными несъемными конструкциями зубных протезов (металлокерамическими, керамическими и т. д.).

# Виды боров

Адекватное препарирование нёбной и язычной по верхностей передней группы зубов проводят алмазным бором **в виде чечевицы**. Другой вариант этого бора - ромбовидный - иногда используется для оформления окклюзионной поверхности боковой группы зубов.

# Боры типа «Торнадо»

Особо стоит упомянуть боры типа «Торнадо». Это алмазные боры с перекрестными, кольцевыми или спиральными насечками, обеспечивающие **быстрое снятие большого объема твердых тканей зубов**. Однако препарировать такими борами следует осторожно и без давления.



*Бор типа «Торнадо»*

# Глубина препарирования опорных зубов

Препарируемые под искусственные коронки опорные зубы должны сохранять признаки принадлежности к соответствующей группе зубов.

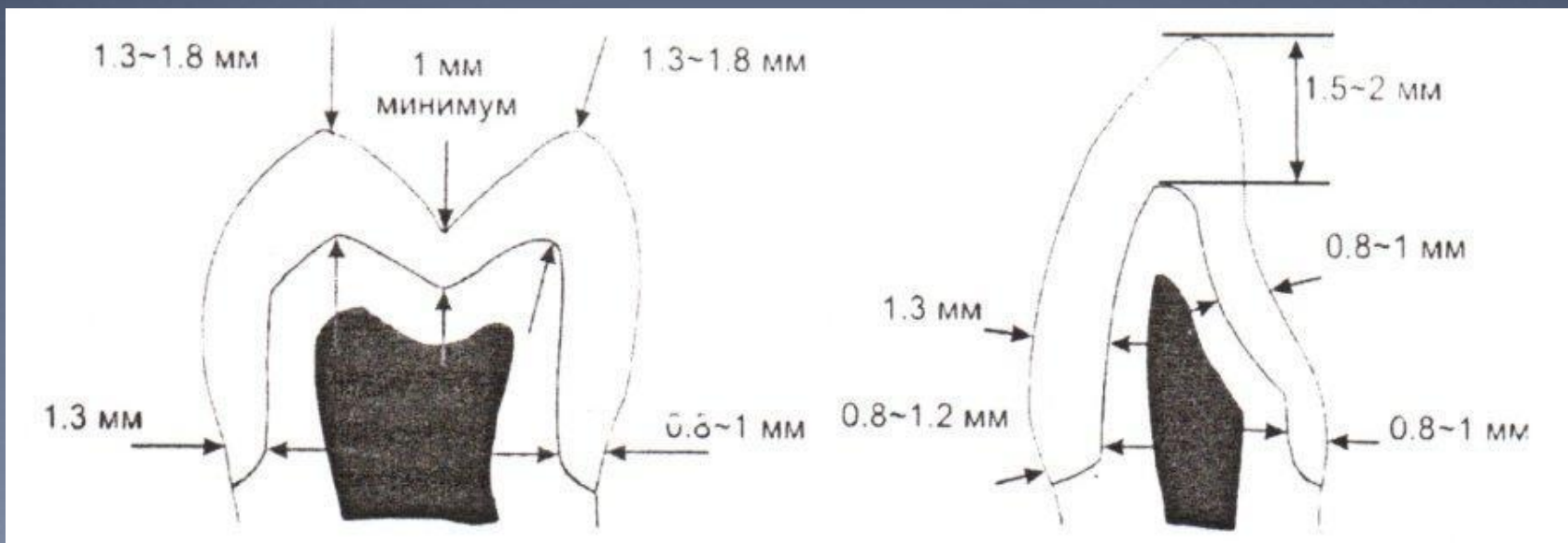


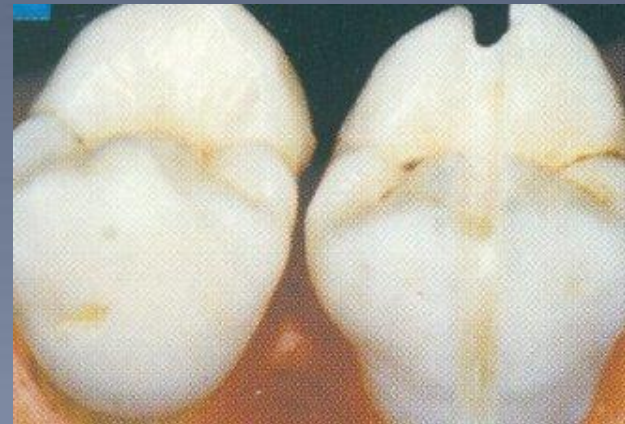Схема глубины препарирования зубов: А - боковой группы; Б - передней группы





# Методика препарирования зубов

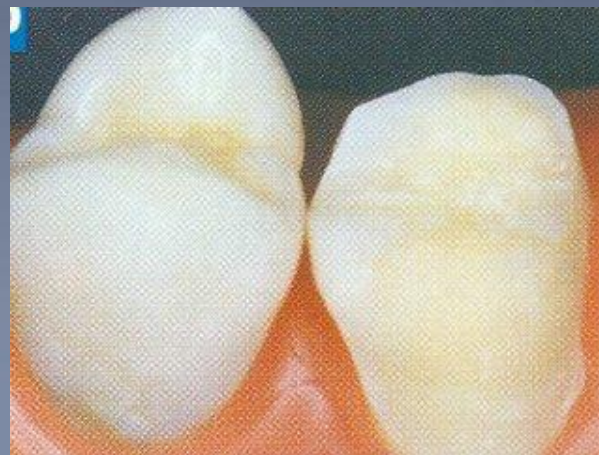
**Этап 1** – определение глубины препарирования для равномерного удаления твердых тканей зуба. Для четкого определения толщины удаляемого слоя используют маркерные боры.



*4 маркерных бора с глубиной препарирования 1,3мм; 1,0 мм; 0,8 мм; 0,6мм;  
траектория движения маркерного бора - от точки на экваторе зуба, через бугорок,  
центральную фиссуру, бугорок, до точки на экваторе зуба на его противоположной  
поверхности.*

# Методика препарирования зубов

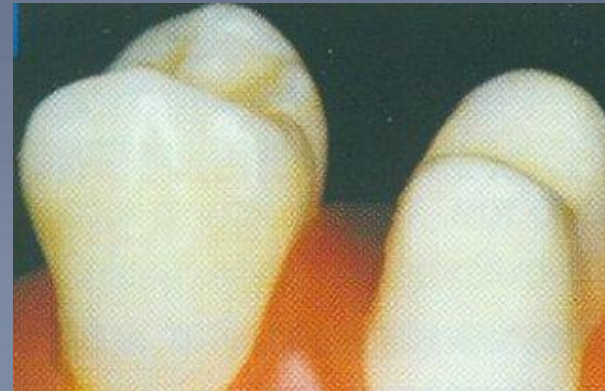
**Этап 2** – С помощью цилиндрического алмазного бора удаляются твердые ткани зуба вплоть до дна желобка.





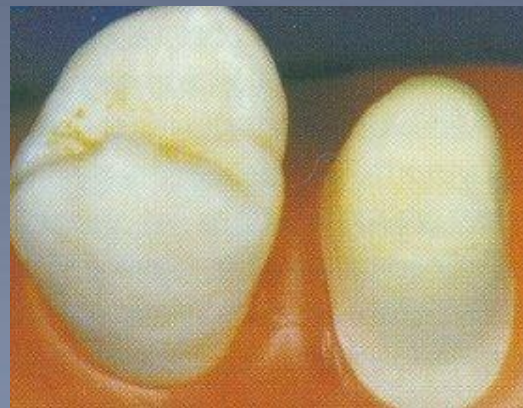

# Методика препарирования зубов

**Этап 3** – препарирование на аппроксимальных  
поверхностях зуба



# Методика препарирования зубов

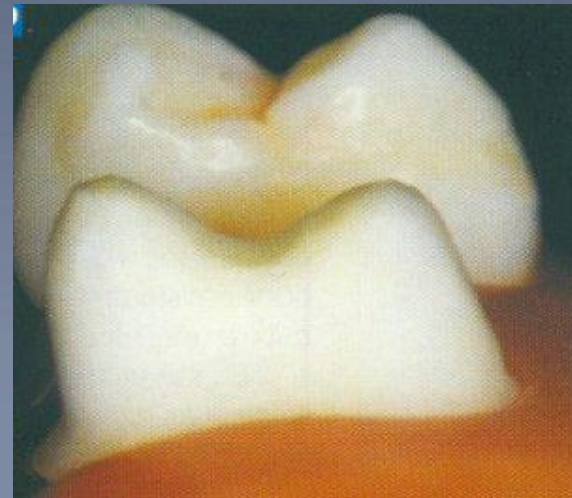
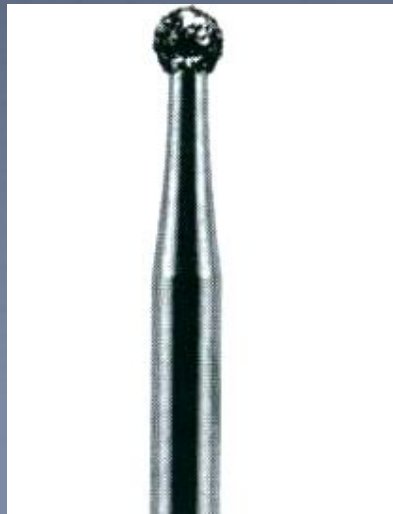
**Этап 4** – формирование ярко выраженной границы области препарирования





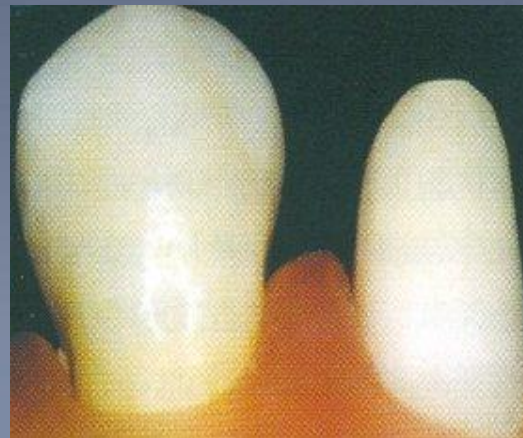
# Методика препарирования зубов

**Этап 5** – формирование фиссур и углубление ямок

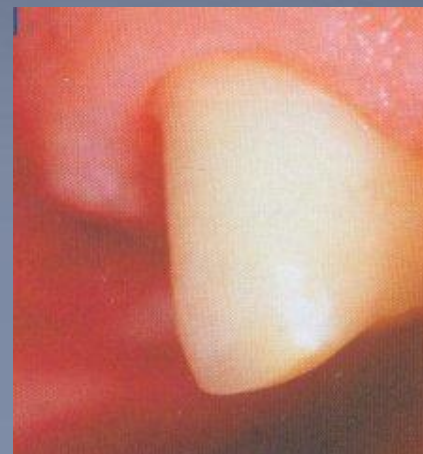
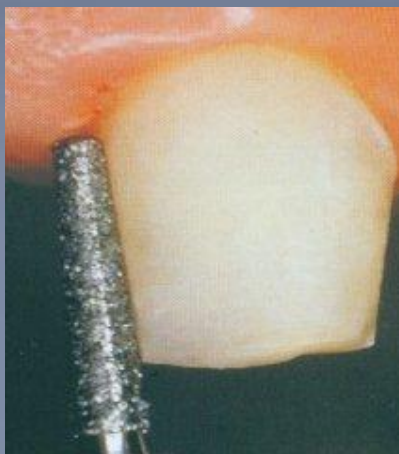
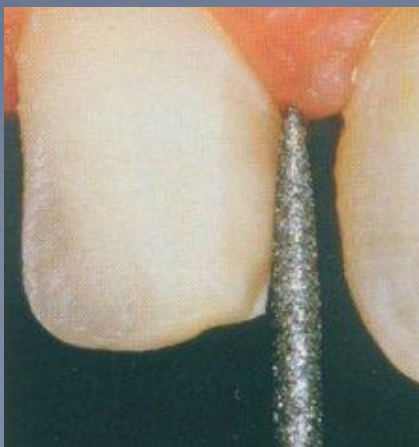
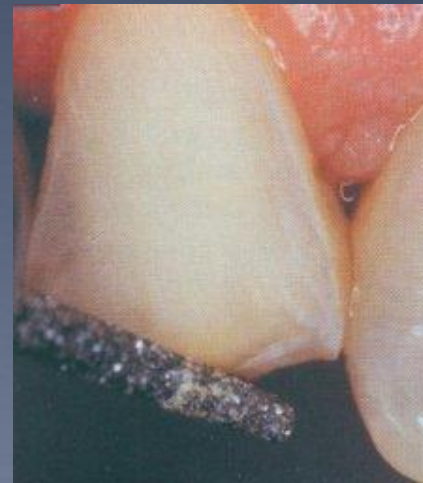
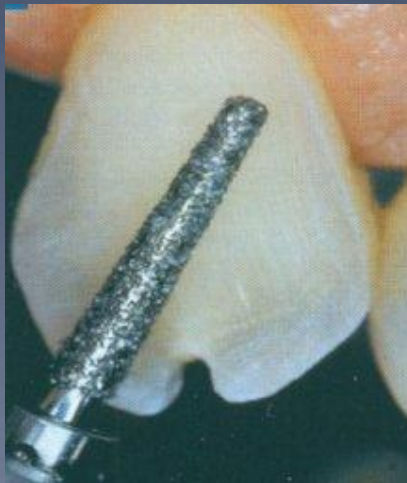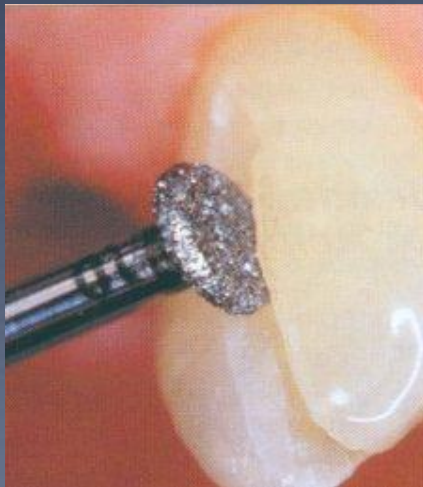


# Методика препарирования зубов

**Этап 6** – заключительный этап – сглаживание  
поверхности культи зуба



# Пример препарирования





**Мероприятия для  
предупреждения  
повреждений пульпы зуба  
при ортопедическом  
лечении больных  
металлокерамическими  
конструкциями**

1. До препарирования опорных зубов проводить углубленное обследование больных с применением комплекса **клинических, рентгенологических, биометрических и функциональных методов:**

а) проводить рентгенологическое исследование препарлируемого зуба для определения планируемой остаточной толщины твердых тканей и решения вопроса о сохранении пульпы - при остаточной толщине 0,4 мм и менее зуб депульпируют;

б) перед препарированием под металлокерамические протезы проводить биометрическое изучение зуба, на основании которого определять величину и уровень расположения окончательного уступа, уровень расположения и величину предварительного уступа. При невозможности проведения биометрии пользоваться предложенными таблицами предварительных уступов;



**в)** проводить функциональные исследования препарированного зуба методами электроодонтодиагностики (ЭОД) и реодентографии (РДГ) для определения исходного состояния пульпы.

**2.** Препарирование опорных зубов под металлокерамические протезы рекомендуется проводить, применяя разработанный Шевченко Д.П., Левенцом А.А., Самоотесовым П.А. «Способ препарирования зуба» (патент на изобретение № 2138225 от 27.09.1991г.), положительный эффект которого заключается в предупреждении травмы десны, пульпы, периодонта и повышении эффективности зубного протезирования.

3. После препарирования зубов под металлокерамические конструкции обязательно применять временные протезы. Для фиксации провизорных коронок применять временные фиксирующие цементы, содержащие в своем составе гидроокись кальция.
4. На этапе временной фиксации проводить диагностику состояния пульпы опорных зубов функциональными методами (ЭОД и РДГ).
5. Постоянную фиксацию металлокерамических зубных протезов проводить после стабилизации показателей ЭОД и РДГ в пульпе опорных зубов.

6. При необходимости для постоянной фиксации металлокерамических конструкций в ранние сроки (до 14 дней) применять цементы химического отверждения. Фиксацию протезов на цемент двойного отверждения проводить после возвращения показателей ЗОД и РДГ в норму в сроки не ранее 30 суток после препарирования зубов (период образования заместительного дентина).

7. В отдаленные сроки на этапе диспансерного наблюдения проводить рентгенологическое обследование опорных зубов и челюстей и контролировать состояние парадонта опорных зубов с помощью реопародонтографии.

# Выводы:

В связи с поставленными задачами мы изготовили модели зубов, на которых наглядно показаны особенности препарирования зуба под комбинированную коронку с учетом анатомо-гистологического строения твердых тканей и пульпы в разные возрастные периоды.



# Список литературы

1. Арутюнов С.Д., Лебеденко И.Ю. Одонтотрепарирование под ортопедические конструкции зубных протезов.- М.:Практическая медицина, 2007.- 80 с.
2. Боровский Е.В., Иванов В.С., Максимовский Ю.М., Максимовская Л.Н. Терапевтическая стоматология.- М.: Медицина, 2001.- 736 с. (Учеб. лит. для студентов мед. ВУЗов)
3. Винник Ю.С., Кочетова Л.В., Торопова Л.А., Фаттахов В.Л., Шарайкина Е.Н., Щербик Н.В., Соловьев В.В., Теплякова О.В. Диагностика и оказание первой помощи при неотложных состояниях в практике врача-стоматолога. Учебные указания для самостоятельной внеаудиторной работы студентов 4-5 курсов специальности 060105 «Стоматология». – Красноярск: Изд-во «...», 2007. – 103 с.
4. Дмитриева Л.А.. Терапевтическая стоматология: Учебн. пособие. - М.: МЕДпресс-информ,2003.-896 с.
5. Иванова А.С., Вебер В.Р., Мороз Б.Т. Геронтологические проблемы в стоматологии: Материалы Всероссийской научно-практической конференции. НовГУ им. Ярослава Мудрого. - В.Новгород.;2006-134с.
6. Персин Л.С., Елизарова В.М., Дьякова С.В. Стоматология детского возраста.- Изд. 5-е, перераб. и доп.- М.: ОАО «Издательство «медицина», 2006.- 640 с.: ил (Учеб. лит. для студентов мед. ВУЗов)
7. Стош В.И., Рабинович С.А., Зорян Е.В. Руководство по анестезиологии и оказанию неотложной помощи в стоматологии. - М.:МЕДпресс-информ.2002.-287 с.
8. Чижов Ю.В., Цимбалистов А.В., Новиков О.М. Организационно- методические подходы к планированию стоматологической помощи лицам пожилого и старческого возраста, проживающих в домах-интернатах. КрасГМА- МАПО (СПб.),2005.- 67 с.
9. Чижов Ю.В., Цимбалистов А.В., Новиков О.М.. Методика комплексной оценки состояния стоматологического здоровья людей пожилого и старческого возраста. КрасГМА - МАПО (СПб.),2005.- 67 с.
10. Шевченко Д.П., Левенец А.А., Самотесов П.А. Пульпа зуба и металлокерамические протезы. - Красноярск: Изд-во КрасГМА, 2003.- 211 с.



Благодарим за внимание!!

