ОСТЕОМИЕЛИТ

Острый гематогенный остеомиелит -

гнойное воспаление кости, при котором поражаются костный мозг, компактное вещество кости и надкостница.

Формы остеомиелита в зависимости от места поражения кости -

- эпифизарные
-- метафизарные
-- диафизарные
-- губчатых костей
-- плоских костей

Метафизарный и диафизарный остеомиелит

- Преимущественно у детей старше 3 лет.

<u>Наиболее частая локализация:</u>

- бедро
- б/берцовая кость
- плечо

- **Клиническое проявление заболевания зависит от:**

- вирулентности возбудителя
- возраста
- реактивности организма
- локализации процесса

ФОРМЫ:
(Т.П.Краснобаев 1925 г.)

1. **токсическая, или адинамическая**
2. **септикопиемическая, или тяжелая**
3. **Местная, или легкая**

Токсическая(адинамическая) форма:

- Преобладают явления интоксикации
- Начало внезапное, t до 40 – 41С, постоянный характер
- Состояние очень тяжелое
- Может быть токсическая сыпь
- Местные изменения в первые сутки не выражены

Септикопиемическая форма:

- Наиболее часто встречается у детей
- t 38 – 39 С, ремиттирующий характер
- Состояние тяжелое
- Может быть токсическая сыпь
- Местные проявления со 2-3 дня (отек, болезненность, затем гиперемия, флюктуация).

Для септикопиемической формы характерны:

- метастазирование гнойной инфекции
- появление пиемических очагов в других костях или паренхиматозных органах (легкие, печень, почки).

Гнойные метастазы могут возникнуть как в начале остеомиелитического процесса, так и по стихании местных явлений и нормализации состояния ребенка.

Местная (очаговая) форма:

- на первый план выступают местные явления
- t 37 – 38 С
- резкие боли в пораженной конечности
- больная конечность обездвижена, в вынужденном положении.

Дифференциальная диагностика :

- Флегмона
- Лимфадениты бедренных, паховых л/у
- Ревматическое воспаление
- Нагноившаяся гематома
- Туберкулезное поражение костей
- Опухоли костей (саркома Юинга, остеогенная саркома . . .)
- Перелом

ЛЕЧЕНИЕ.

- КОМПЛЕКСНОЕ
- Антибактериальное
- Детоксикация (в/в р-ры, гемосорбция
- ликвидация местного воспалительного очага (разрез, остеоперфорации)
- ФТЛ

ОСЛОЖНЕНИЯ:

- метастазирование инфекции и возникновение гнойных очагов в других органах (абсцедирующая пневмония, перикардит . . .)
- Патологические переломы
- укорочение конечности, артриты, патологические вывихи, стойкие контрактуры (при распространении процесса на метафиз, эпифиз
- переход в хроническую стадию (секвестрация, свищи)

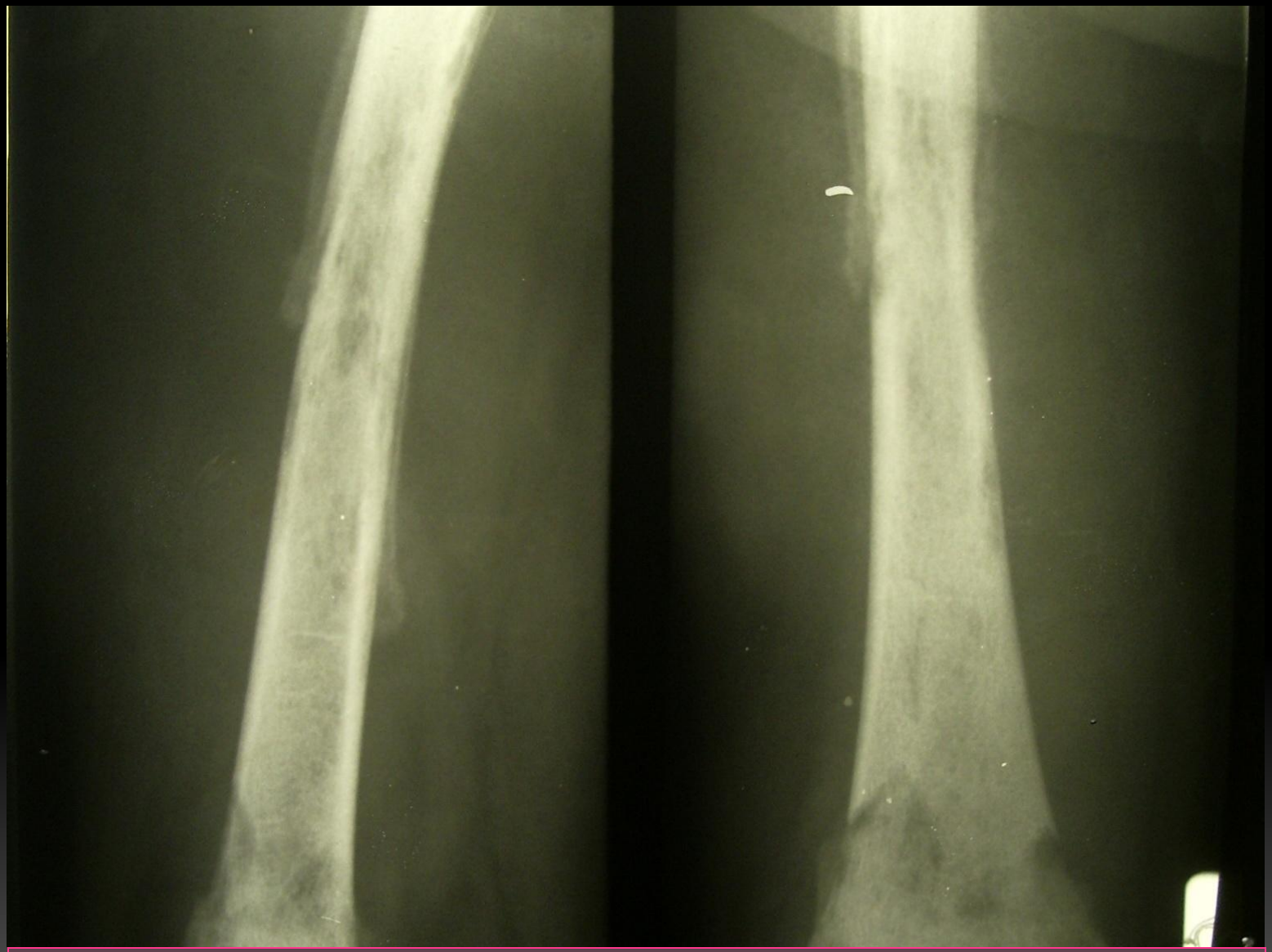


8 0 3

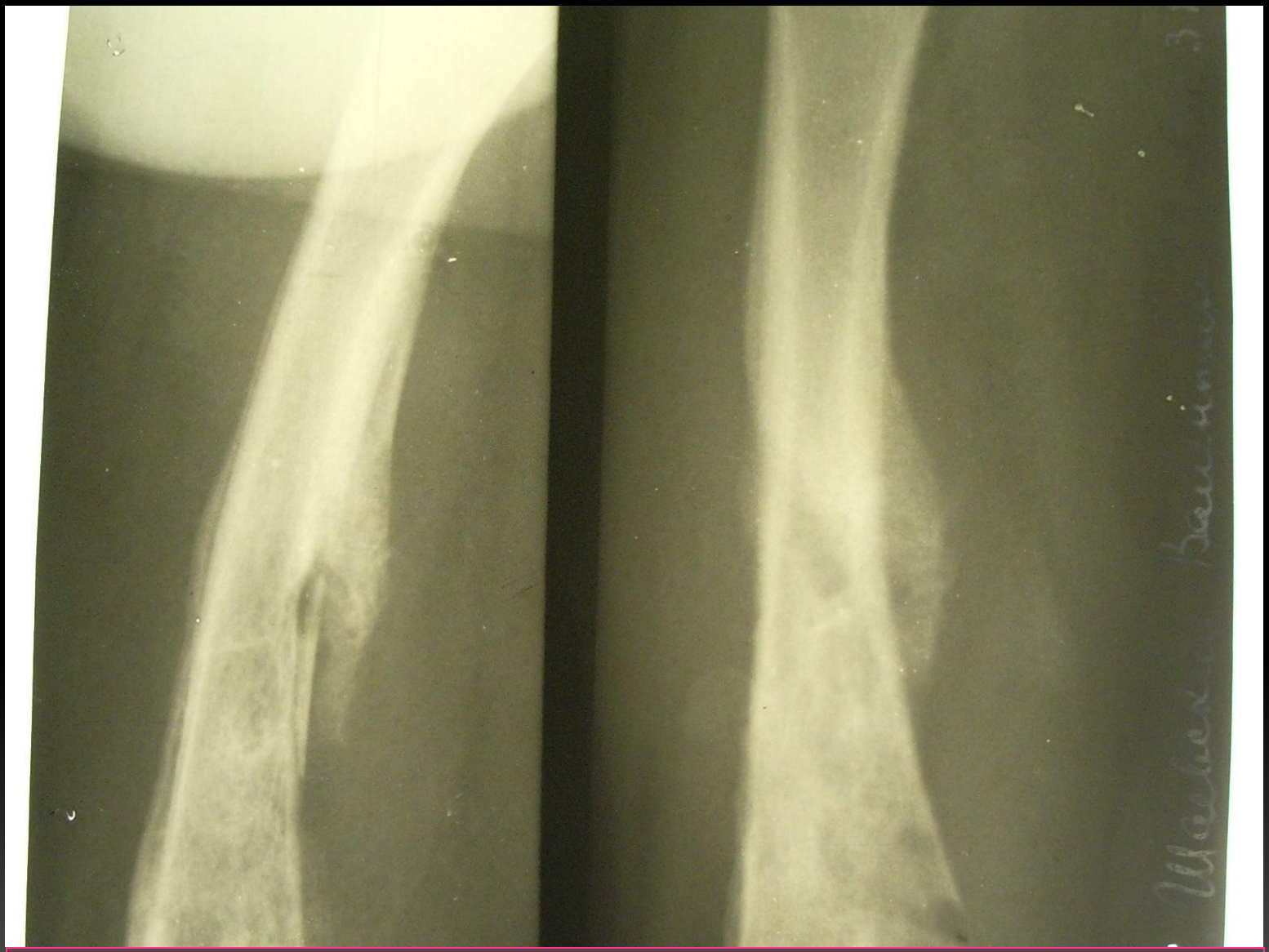

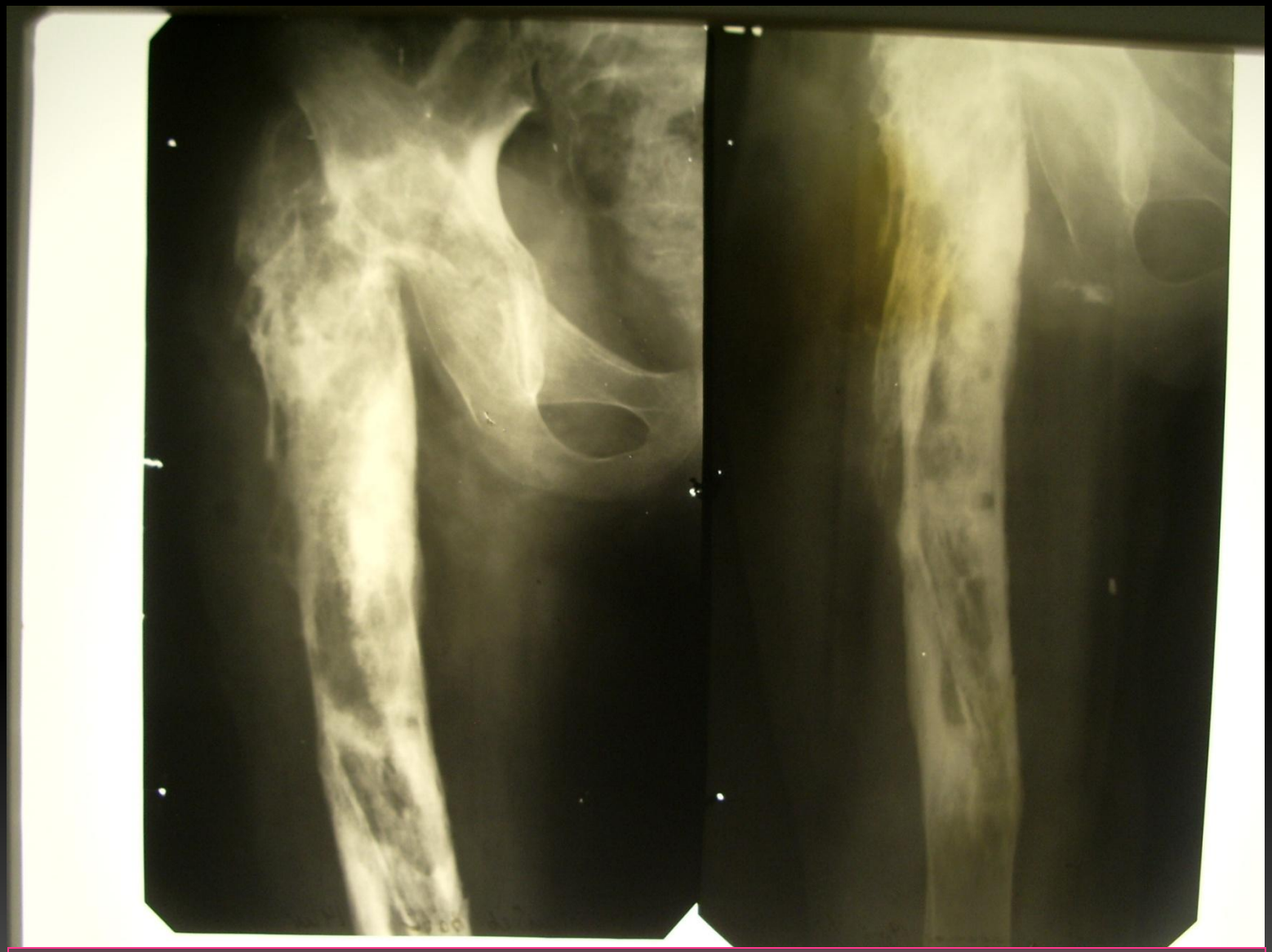

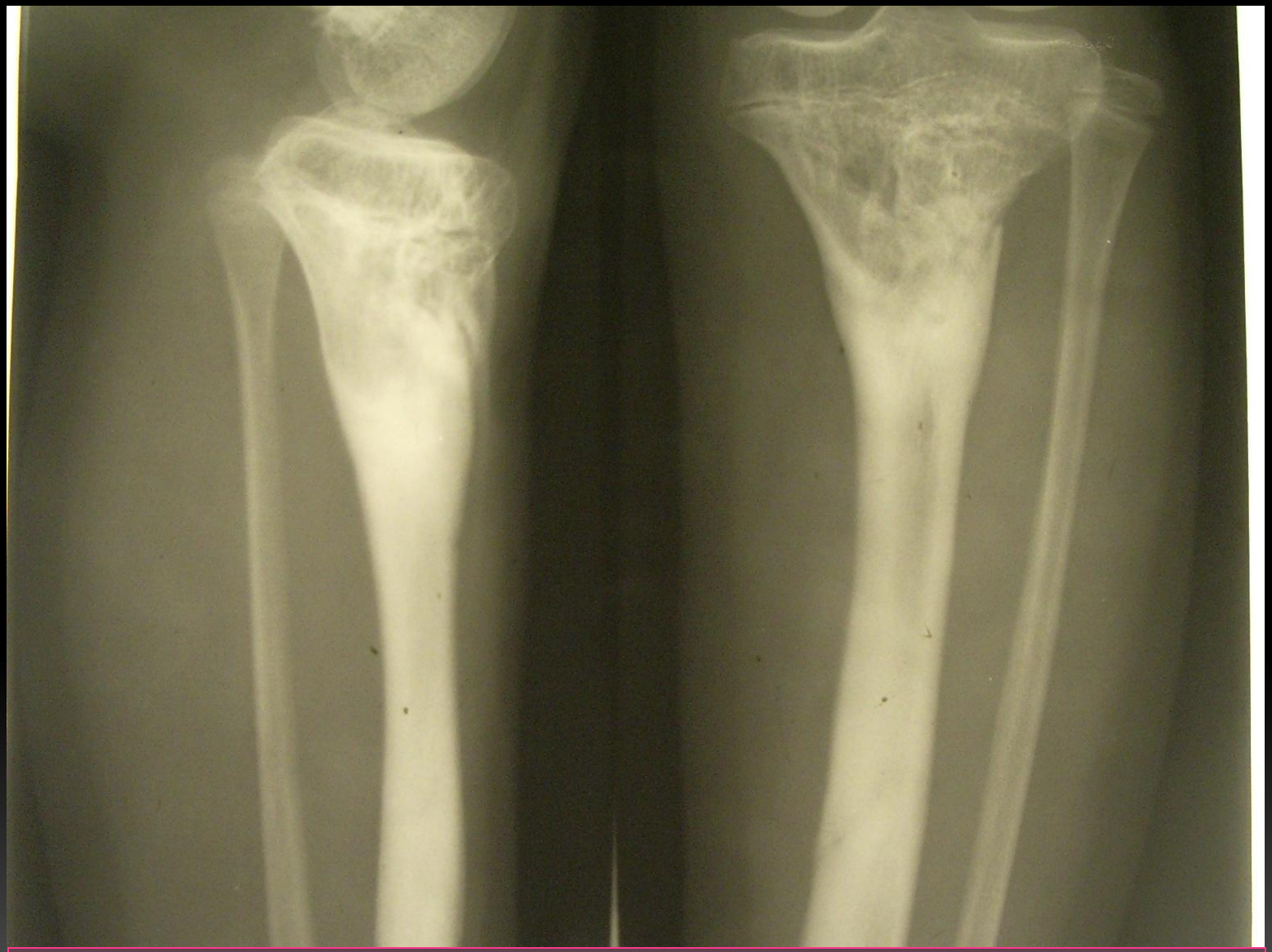


15 exp. 10/i. 52 r 0360

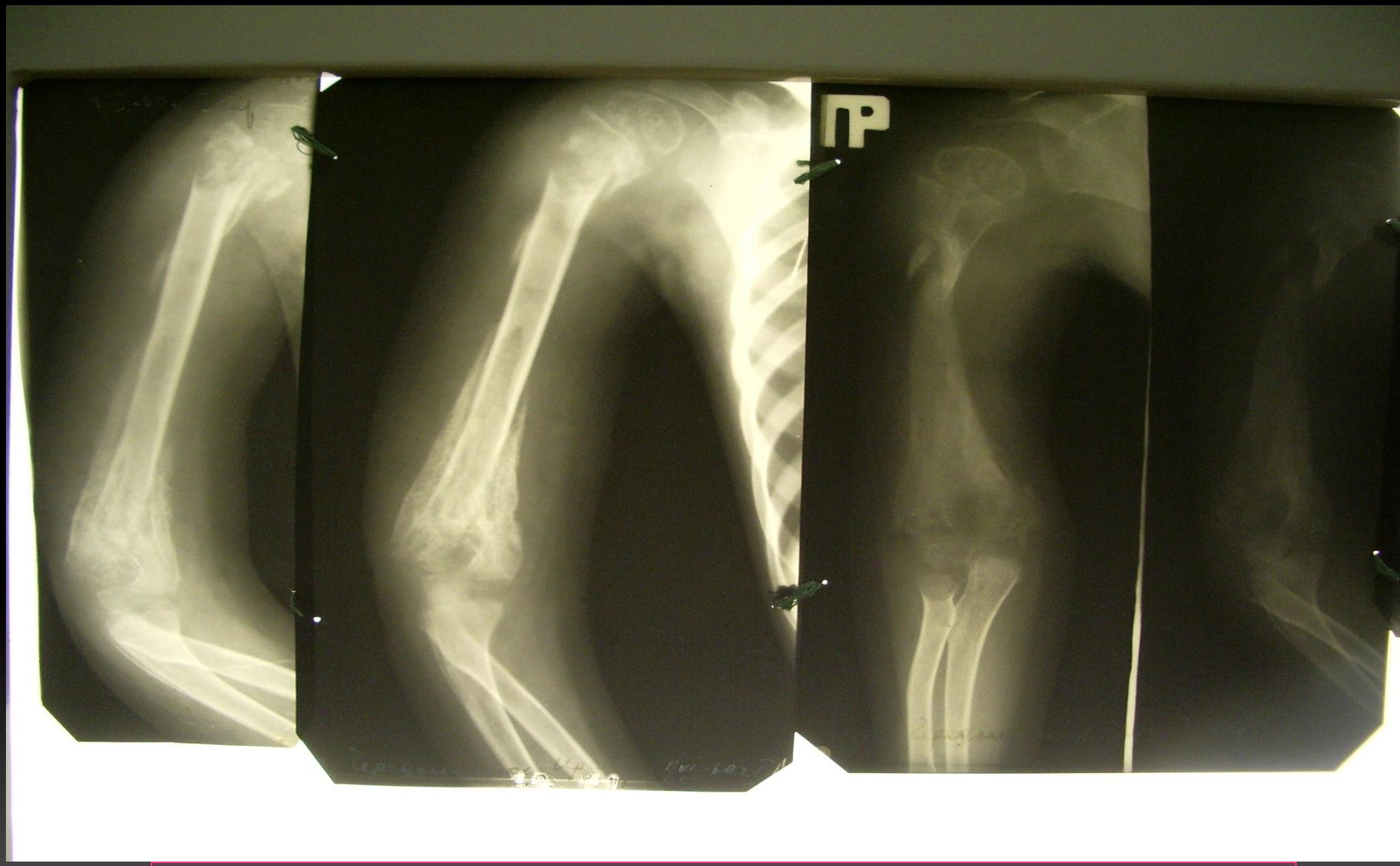
ПР

ЭПИФИЗАРНЫЙ ОСТЕОМИЕЛИТ

- Преимущественно у детей грудного возраста
- локализация: чаще в эпифизе бедренной, плечевой кости

Формы эпифизарного остеомиелита по течению:

- Токсико-септическая
- Местноочаговая

Токсико-септическая форма

- острое начало, t 39 – 40 С
- состояние тяжелое
- Понижена реакция на окружающее
- диспепсичесие явления

Местноочаговая форма:

- недомогание
- потеря аппетита
- t 37,5 – 38 С
- состояние среднетяжелое
- интоксикация выражена умеренно

Клиническая картина:

- боль в пораженной конечности без четкой локализации
- чаще в/эпифиз плечевой, бедренной кости
- явления артрита (припухлость сустава, сглаженность контуров, затем гиперемия, флюктуация)

Rg картина:

- Расширение суставной щели
- через 5-10 дн. незначительные деструктивные изменения ядра окостенения
- может быть полное рассасывание головки окостенения, патологический вывих
- при переходе на метафиз – периостальные наслоения в этой области (не ранее 10-14 дня), затем деструкция

Дифференциальный диагноз:

- Флегмона
- Артрит
- Перелом

Лечение:

- КОМПЛЕКСНОЕ
- Антибактериальное
- Детоксикация (в/в р-ры, гемосорбция
- ликвидация местного воспалительного очага (пункция пораженного сустава, введение а/б)
- Иммобилизация
- ФТЛ

Осложнения:

- Ранние
  - пиемические очаги
  - патологические вывихи
- Поздние
  - нарушение роста конечности

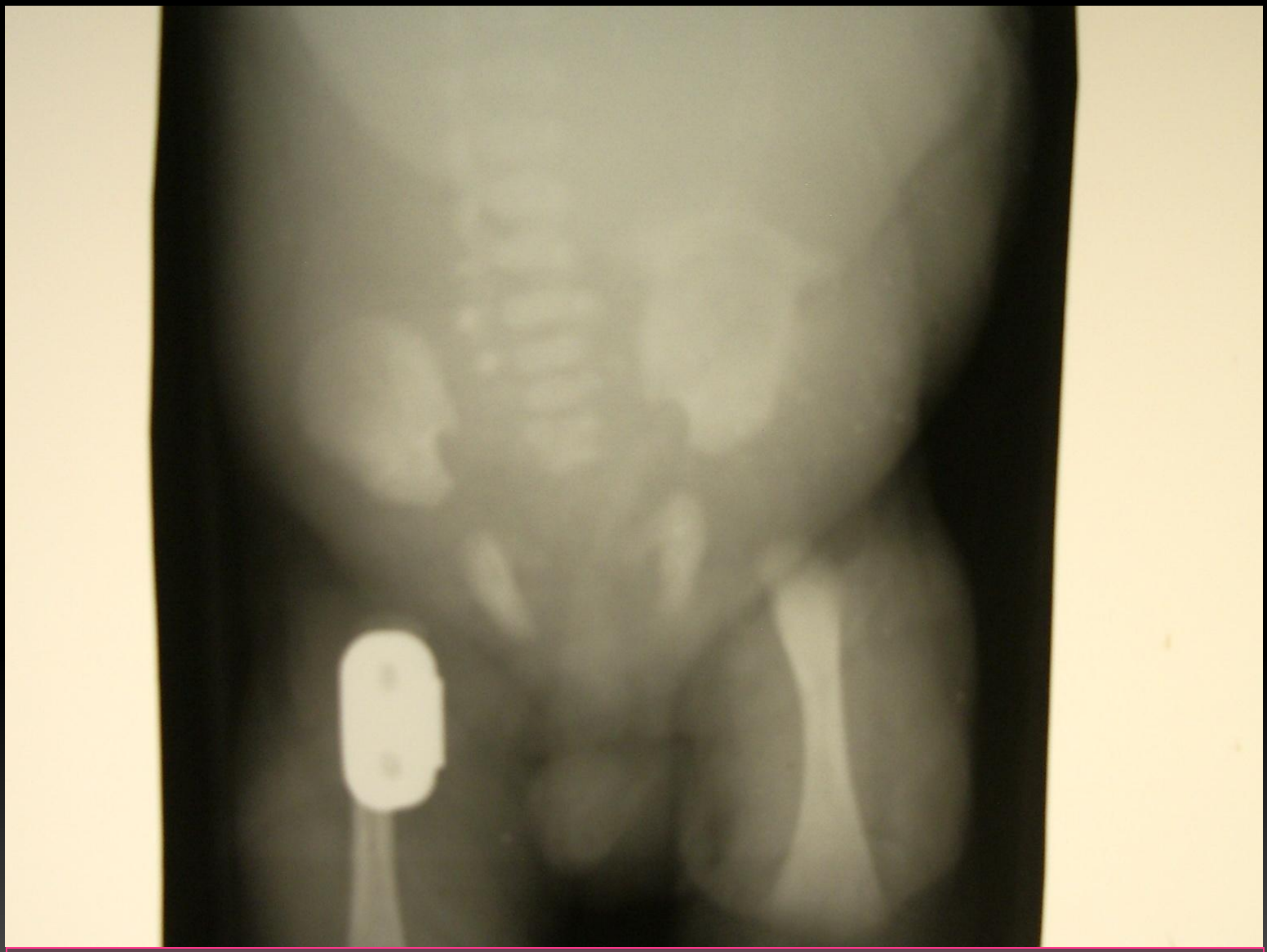

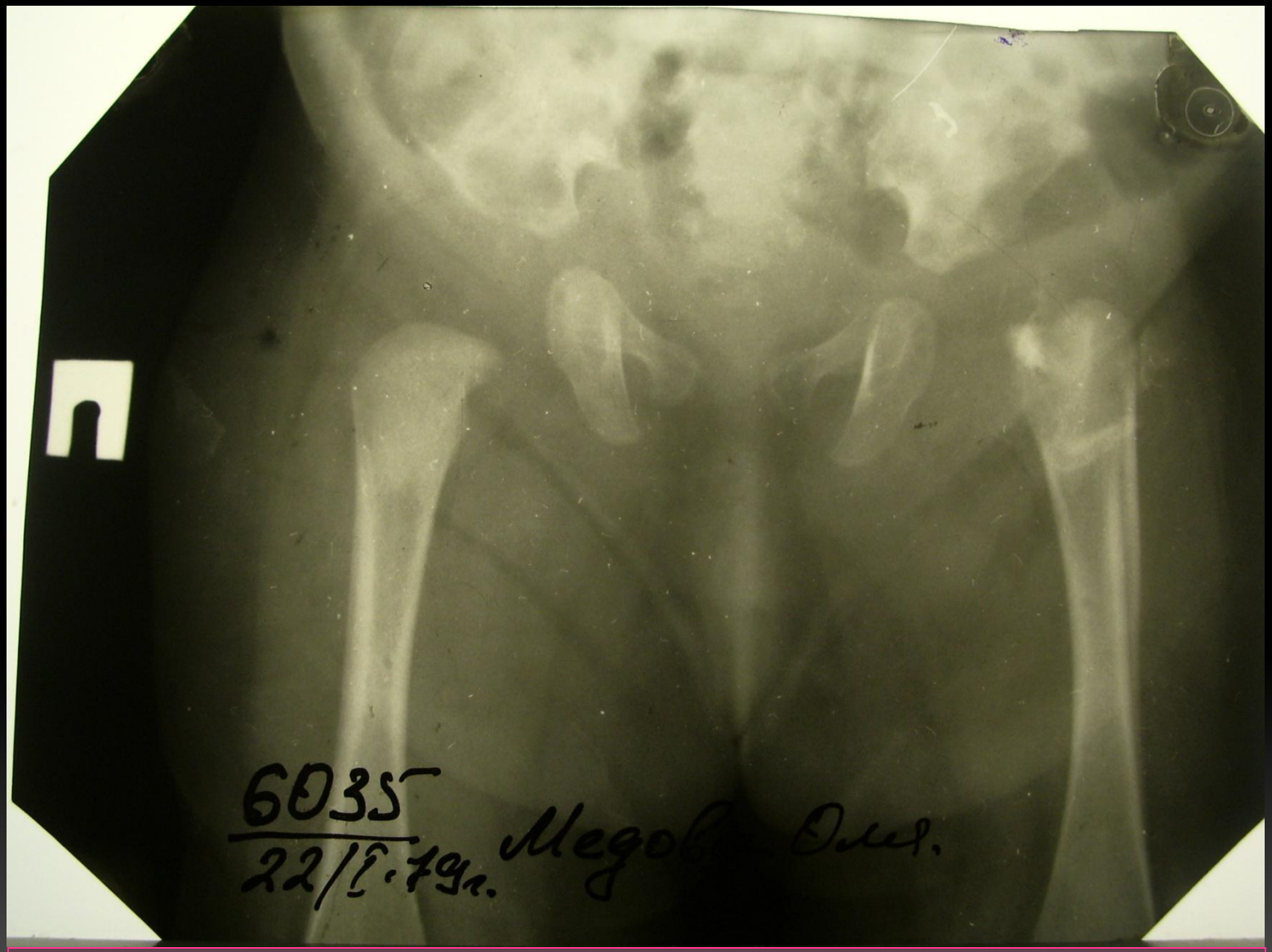
6035
22/II·79г.
Медов Ол.


ก