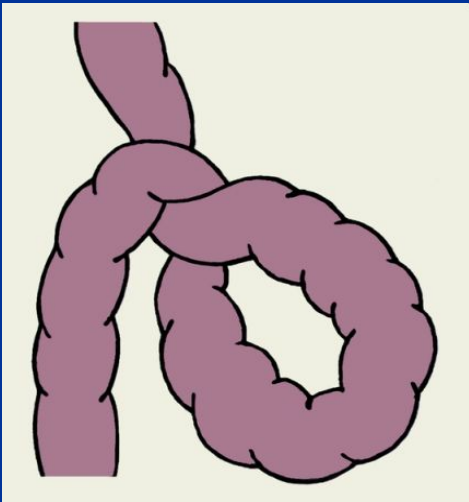


*Тема: Острая кишечная
непроходимость*



Определение:

Острая кишечная непроходимость (ileus) — синдром, характеризующийся нарушением продвижения (пассажа) содержимого кишечника вследствие механического препятствия или функционального нарушения моторики кишки.

По летальным исходам эта патология делит 1-2е место среди всех острых заболеваний органов брюшной полости.

Наиболее часто встречаются спаечную непроходимость кишечника.

Морфо – Функциональная Классификация:

Динамическая (функциональная) непроходимость:

- Спастическая
- Паралитическая

Механическая непроходимость:

- По механизму развития: Странгуляционная (ущемление, заворот, узлообразование)

Обтурационная (обтурация опухолью, инородным телом, каловым и желчным камнем, клубком аскарид).

Смешанная (инвагинационная, спаечная)

- По уровню препятствия:

Высокая (тонкокишечная)

Низкая (толстокишечная)

Этиология

Динамическую (функциональную) непроходимость подразделяют на паралитическую и спастическую.

Механическое препятствие продвижению кишечного содержимого при динамической Н.к. отсутствует.

Паралитическая Н.к. возникает вследствие пареза кишечника, чаще в послеоперационном периоде, при интоксикации (например, при перитоните, уремии) и заболеваниях нервной системы. Парез кишечника сопровождается его вздутием, растяжением кишечной стенки, расстройством кровообращения в ней и развитием гипоксии тканей.

Спастическая непроходимость кишечника может быть следствием интоксикации, она наблюдается также при функциональных заболеваниях нервной системы, спазмофилии.

Этиология

Странгуляционная непроходимость возникает при завороте тонкой или толстой кишки, узлообразовании, ущемлении кишки в грыжевых воротах. При странгуляции сдавливается участок кишки с брыжейкой и нарушается кровообращение в стенке кишки, что ведет к ее некрозу. Заворот кишок возникает при повороте брыжейки и кишечных петель вокруг продольной оси брыжеечных сосудов на $180—720^\circ$, вследствие чего наступает их тромбоз, обуславливающий нарушение кровообращения в стенке кишки и ее некроз. Узлообразование происходит между кишечными петлями при длинной брыжейке. В результате перистальтики одна петля кишки (сдавливающая) перекидывается и закручивается вокруг другой (осевой) и ущемляет ее, следствием чего является расстройство кровообращения в обеих петлях и их некроз.

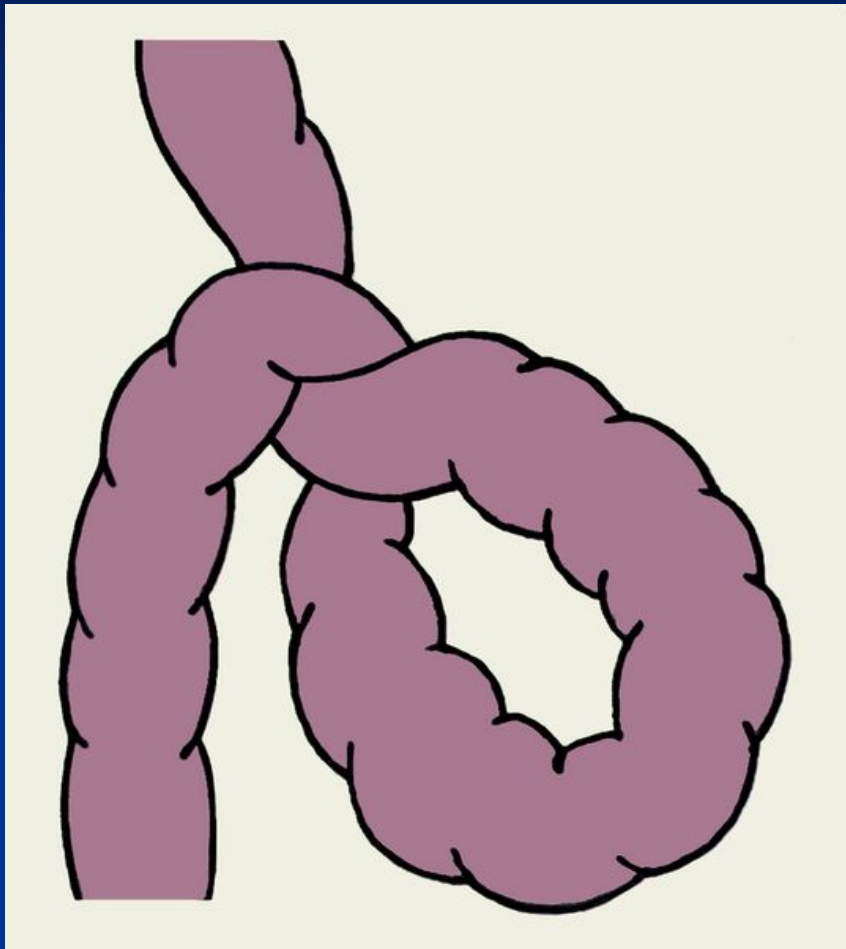
ЭТИОЛОГИЯ

Обтурационная непроходимость может возникать вследствие обтурации просвета кишки кусками пищи, опухолью, желчными и каловыми камнями, клубками аскарид. При этом на начальном этапе кровообращение в стенке кишки не нарушается.

К **смешанной непроходимости** относят **спаечную непроходимость** и **инвагинацию**. Вначале возникает обтурация кишечника изнутри (при инвагинации) или снаружи (при спаечной Н.к.) и лишь позже (обычно через 6—12 ч) могут присоединяться явления странгуляции.

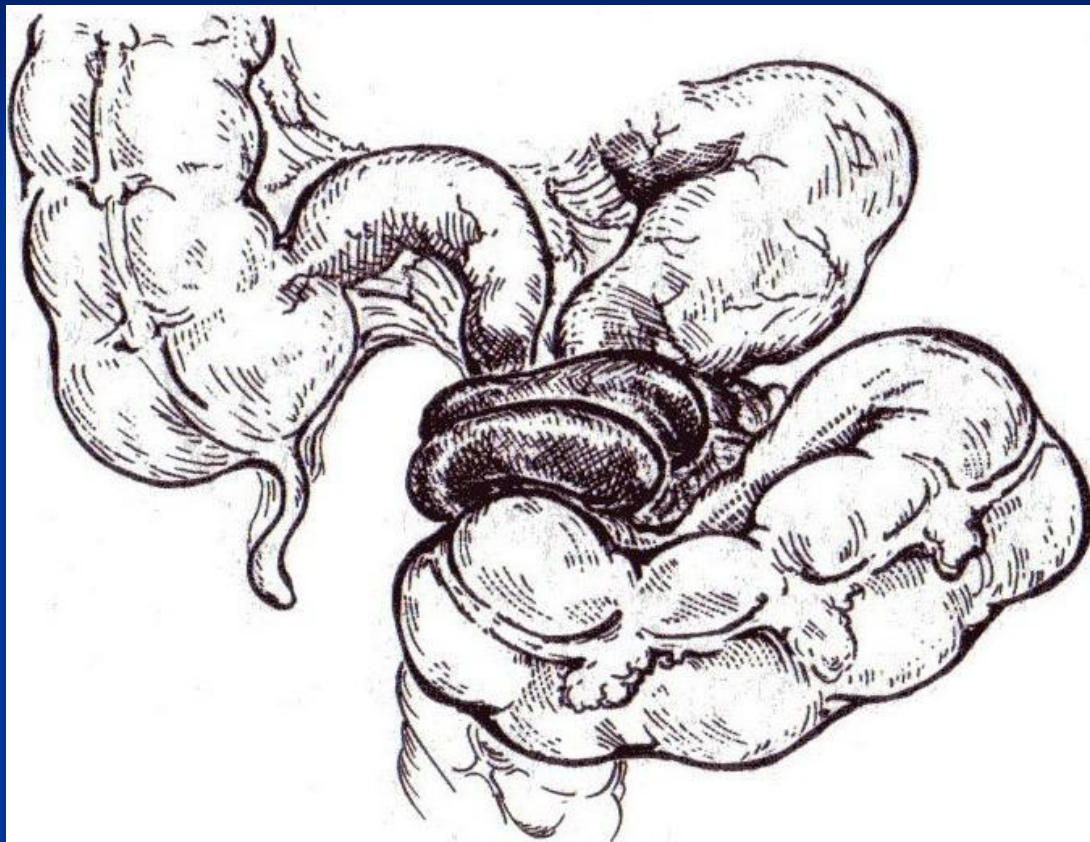
Инвагинация является следствием расстройства перистальтики кишечника, которому способствует наличие в стенке кишки воспалительного процесса, опухоли (чаще полипа на ножке), инородного тела. Спастически сокращенный участок кишки вместе с брыжейкой втягивается по продольной оси в кишку с нормальным просветом и образует внутренний цилиндр инвагината, в котором развивается отек, нарушение кровообращения и некроз.

Схематическое изображение заворота тонкой кишки.



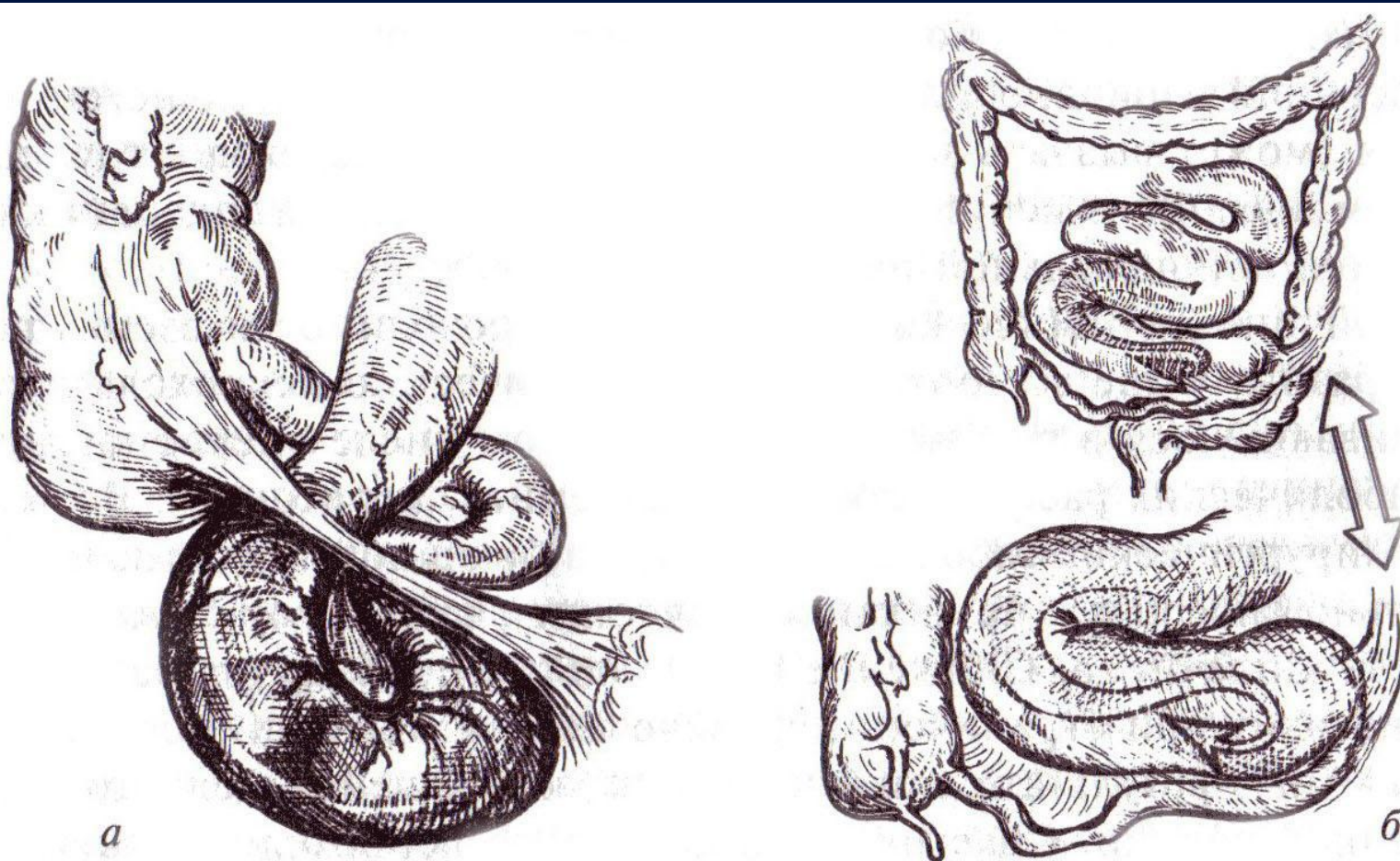
Механическая
странгуляционная
непроходимость

Острая кишечная непроходимость



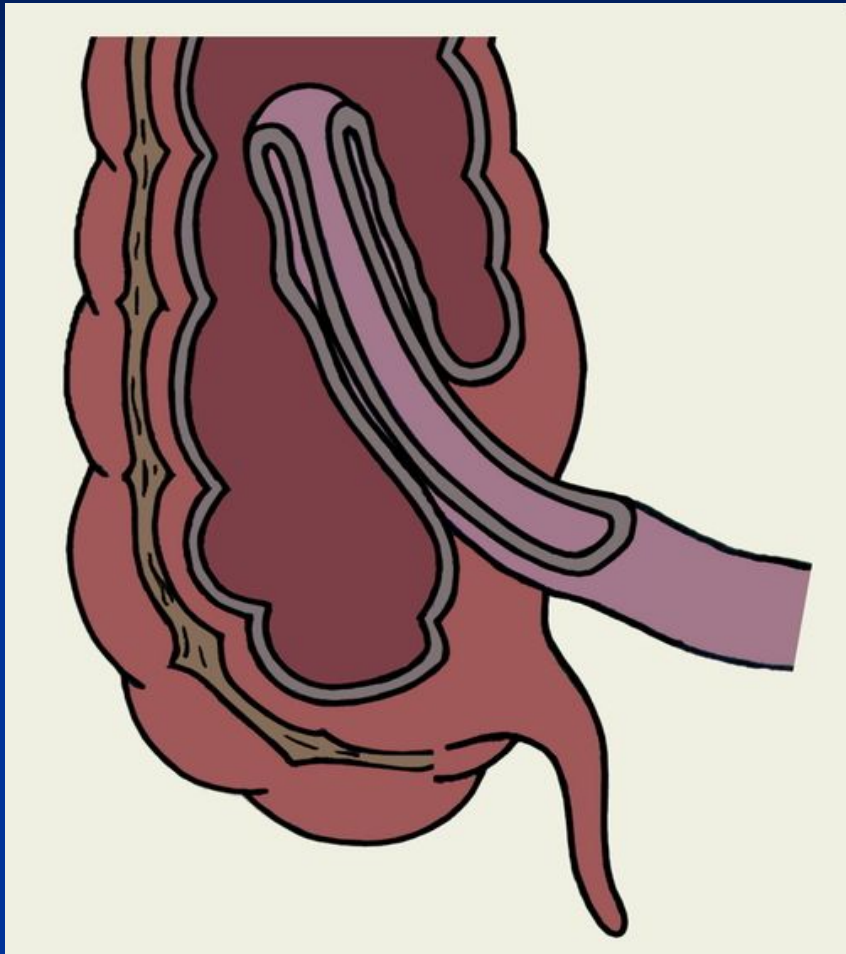
Узлообразование

Острая кишечная непроходимость



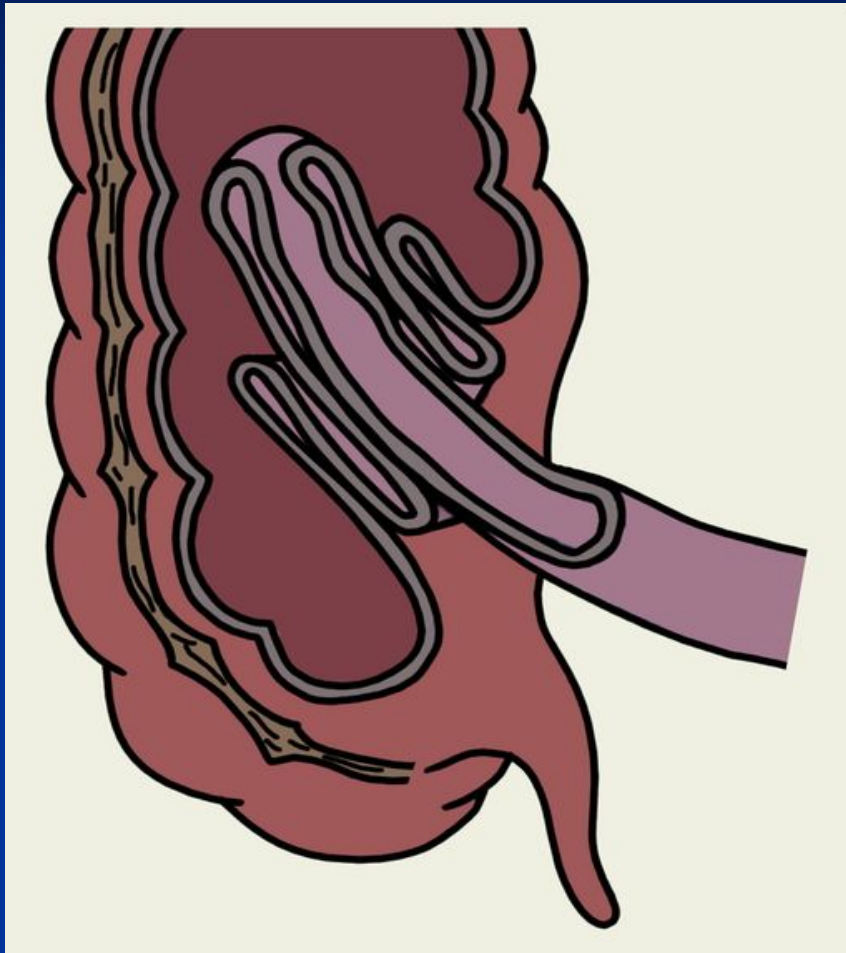
Спаечная кишечная непроходимость: *а* — с ущемлением петли кишки фиброзным штрингом (с первичным острым нарушением кровообращения); *б* — с перегибом тонкой кишки и образованием «двустволки» (без первичного нарушения кровообращения).

Схематическое изображение инвагинации тонкой кишки в слепую



Одиночная
инвагинация

Схематическое изображение инвагинации тонкой кишки в слепую



Двойная инвагинация

Клиническая картина

Клинические симптомы:

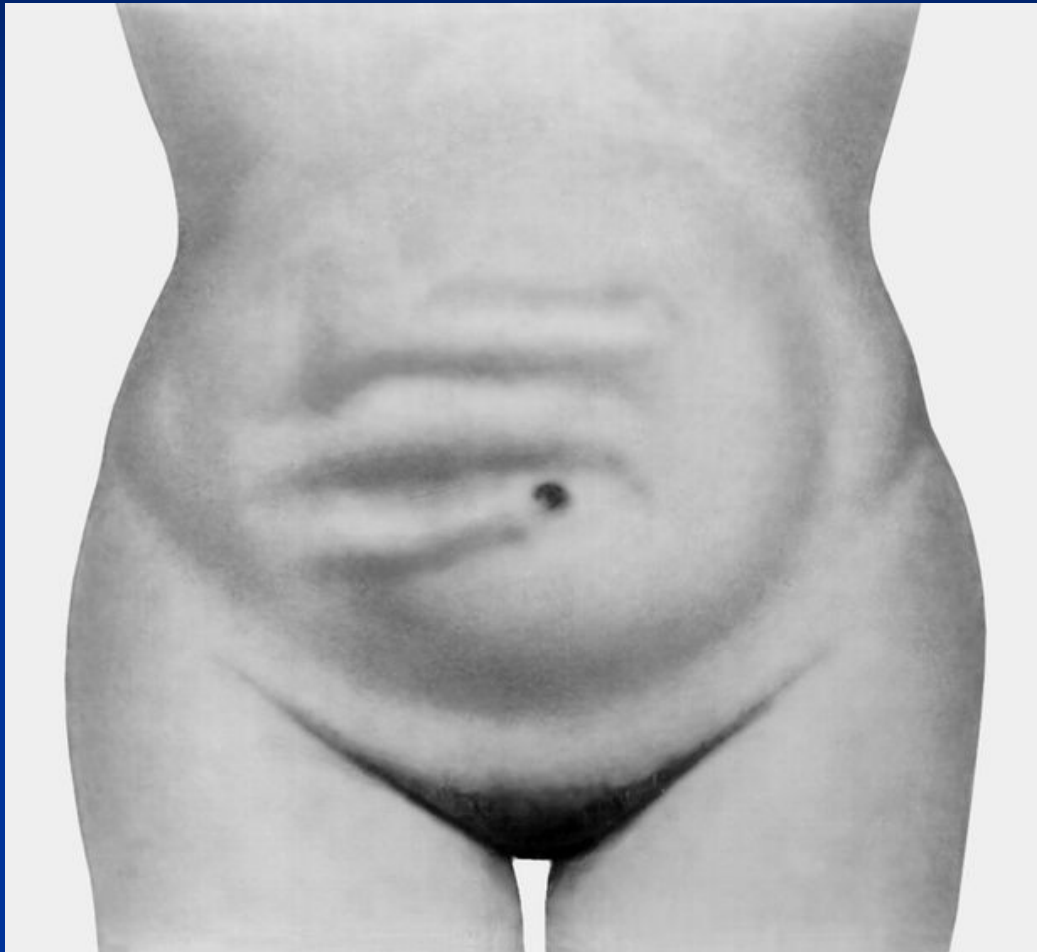
- боль в животе,
- рвота,
- задержка стула и газов

Осмотр живота:

- Вздутие живота
- Видимая перистальтика
- Локальное вздутие живота при пальпируемой в этой зоне раздутой петле кишки, над которой определяется высокий тимпанит – **Симптом Валя**
- При завороте сигмовидной кишки вздутие локализуется ближе к правому подреберью, тогда как в левой подвздошной области отмечается западание живота – **Симптом Шимана**

Клиническая картина

Живот больной с механической непроходимостью кишечника (заворот тонкой кишки): видны поперечно расположенные валы.



Клиническая картина

При пальпации живота:

Симптом Тэвенара – резкая болезненность при пальпации живота на 2 – 3 см ниже пупка по средней линии

Симптом Склярова – при сукуссии (лёгком сотрясении живота) можно услышать шум плеска.

При перкуссии:

Можно определить ограниченные участки зон притупления, что соответствует местоположению петель кишки, наполненные жидкостью, непосредственно прилегающих к брюшной стенке.

Клиническая картина

При аускультации:

Симптом Спасокукоцкого-Вильмса – шум падающей капли

При ректальном исследовании:

Симптом Обуховской больницы – атония анального жома и баллонообразное вздутие пустой ампулы прямой кишки.

Симптом Цеге-Мантефейля – малая вместимость дистального отдела кишечника при постановке сифонной клизмы (не более 500 мл)

Клиническая картина

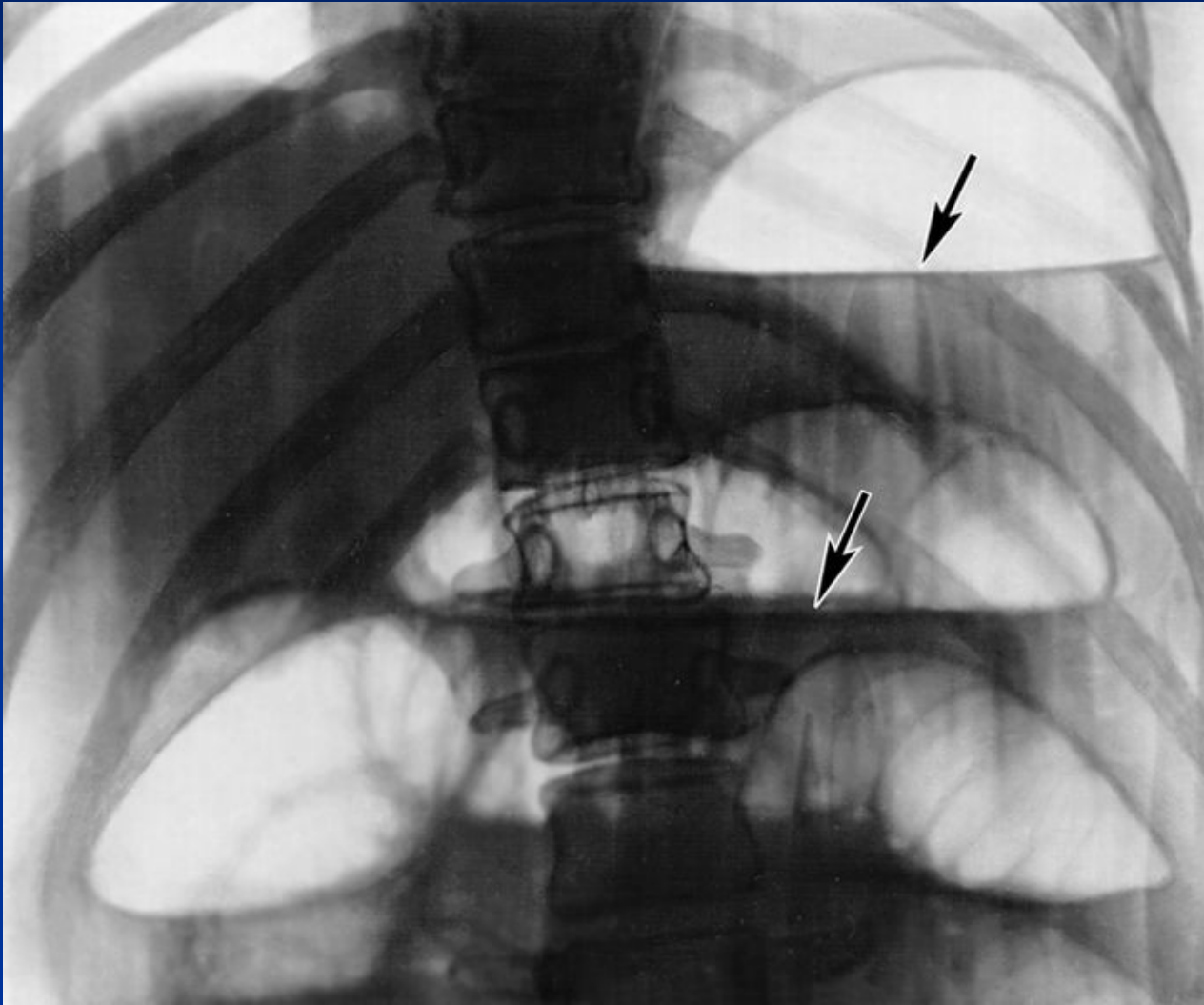
Стадии острой кишечной непроходимости:

- **Начальная** – от 2 до 12 ч, доминируют болевой синдром и местные симптомы со стороны живота.
- **Промежуточная** – стадия мнимого благополучия, от 12 до 36 ч, боль теряет схваткообразный характер, становится постоянной и менее интенсивной, живот сильно вздут, перистальтика кишечника слабеет, выслушивается «шум плеска». Задержка стула и газов.
- **Поздняя** – стадия перитонита и тяжёлого абдоминального сепсиса, наступает через 36 ч. Возникновение полиорганной недостаточности, выраженные интоксикации и обезвоживание, а так же прогрессирующие расстройства гемодинамики.
Признаки ПЕРИТОНИТА.

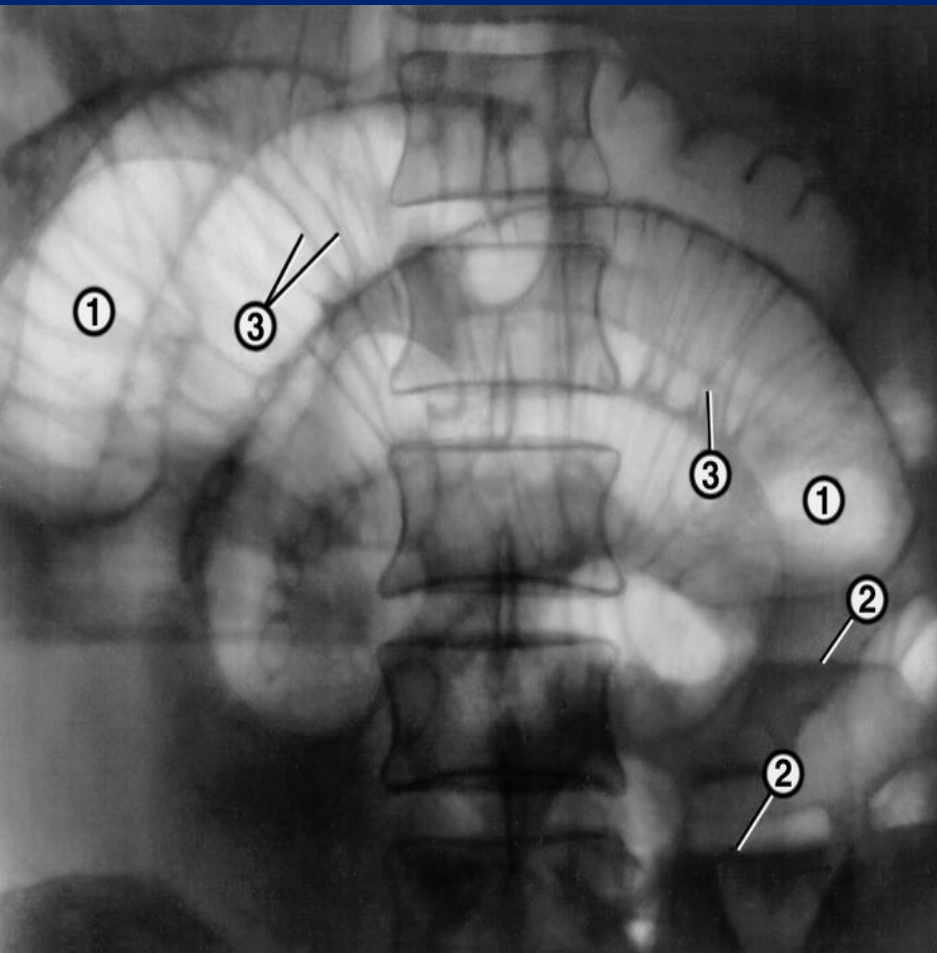
Инструментальная диагностика

- Рентгенографическое исследование:
 - Кишечные арки
 - Чаши Клойбера
 - Симптом перистальтики
 - Рентгеноконтрастное исследование ЖКТ
- Колоноскопия
- УЗИ

Рентгенограмма брюшной полости (прямая проекция)
при тонкокишечной непроходимости: стрелками указаны
горизонтальные уровни жидкости с газовыми пузырями
над ними — чаши Клойбера.

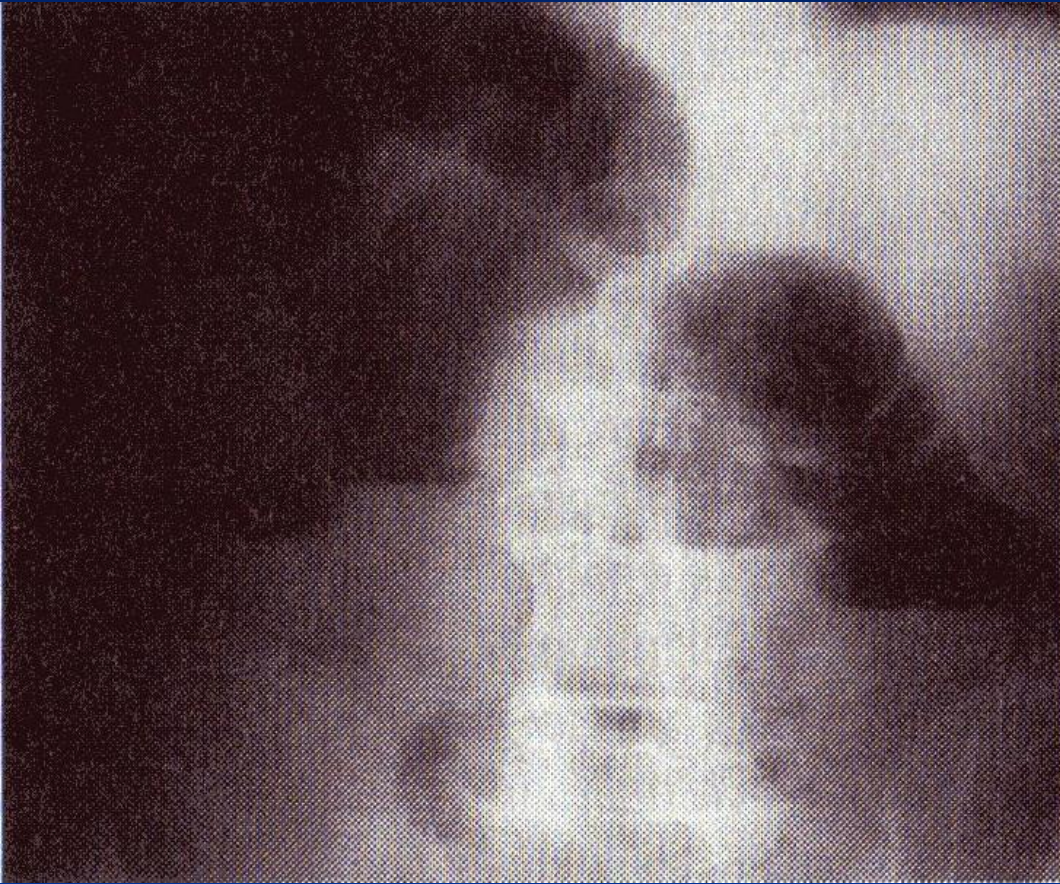


Рентгенограмма брюшной полости (прямая проекция) при тонкокишечной непроходимости



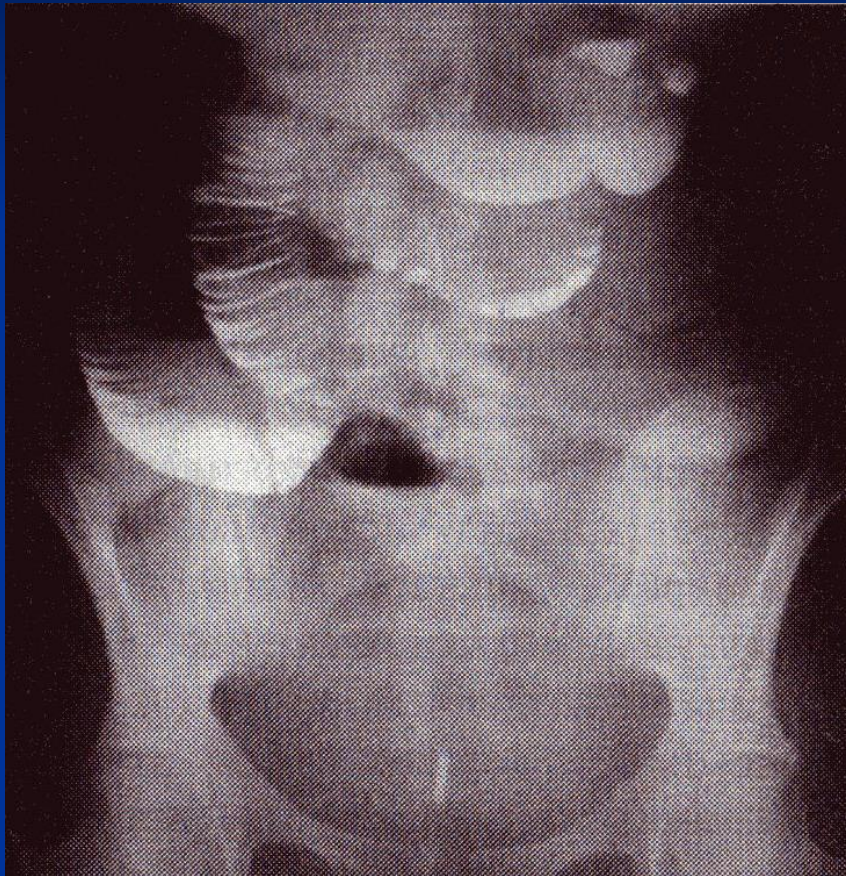
На фоне раздутых газом петель тонкой кишки (1) с уровнями жидкости в них (2) видна поперечная исчерченность (3), придающая петлям вид пружин

Обзорная рентгенограмма органов брюшной полости



Кишечные арки

Обзорная рентгенограмма органов брюшной полости



Симптом перистости
(растянутой пружины)

Консервативное лечение:

- 1) Постоянная аспирация желудочного и кишечного содержимого (иногда удается уменьшить давление в приводящей кишке, что в ряде случаев позволяет устранить частичную спаечную кишечную непроходимость, восстановить моторную функцию;**
- 2) Сифонная клизма;**
- 3) Колоноскопия, с помощью которой можно не только визуально распознать причину непроходимости, произвести декомпрессию кишки, но также иногда устранить заворот сигмовидной кишки.**

Консервативное лечение в случае отсутствия выраженного эффекта должно производиться не более 2 ч.

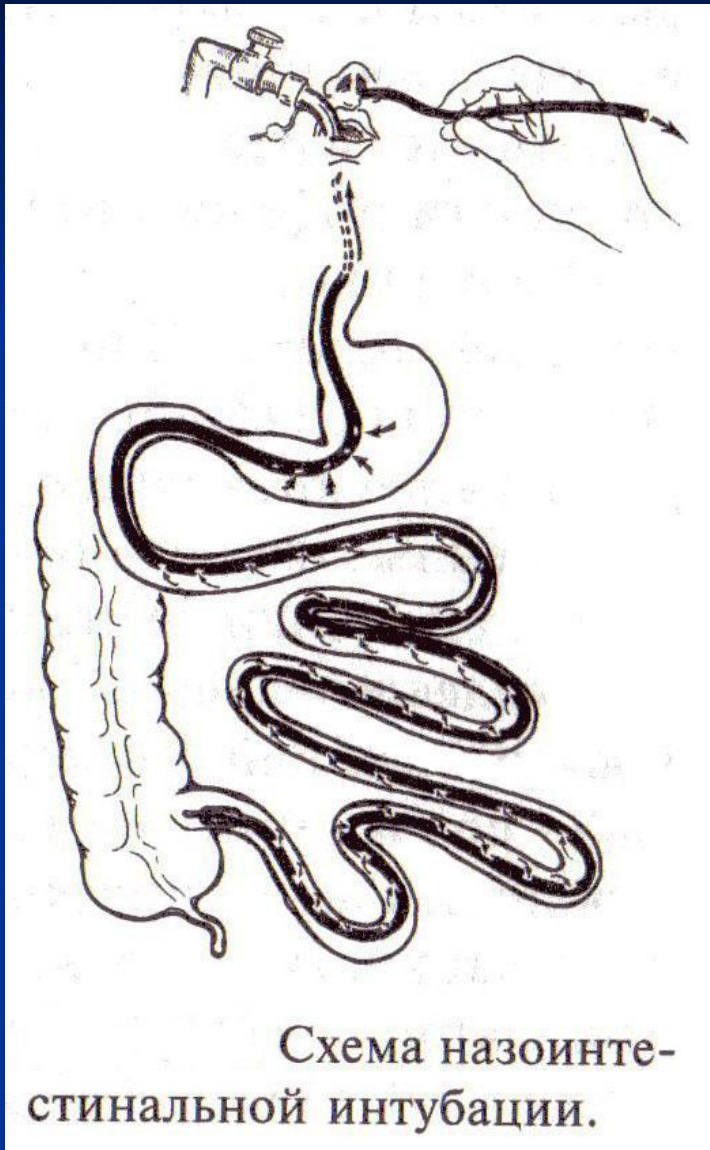
Оперативное лечение

Наиболее часто используют срединную лапаротомию. После лапаротомия и аспирации экссудата производят анестезию тонкой и толстой кишки, области чревного сплетения введением 100-150 мл 0,25 % раствора новокаина. Место препятствия в кишке определяют по состоянию кишечных петель. Выше места непроходимости кишечные петли раздуты, ниже-находятся в спавшемся состоянии. Нередко детальная ревизия и определение места непроходимости бывают затруднены из-за резкого вздутия кишечника. Поэтому во время операции в тонкую кишку, по возможности до баугиниевой заслонки, вводят длинный двухпросветный назоинтестинальный зонд с множеством отверстий для аспирации содержимого.

Оперативное лечение

- 1) Герниопластика при ущемленной грыже с погружением жизнеспособной петли кишки в брюшную полость или резекцию нежизнеспособной ущемленной петли;
- 2) Рассечение рубцовых тяжей при спаечной непроходимости;
- 3) Резекцию кишки при некрозе ее сегмента или поражении опухолью;
- 4) Расправление заворота или узла при странгуляции;
- 5) Энтеротомию для извлечения инородных тел (безоар, желчные камни);
- 6) Дезинвагинацию;
- 7) Удаление опухоли с выведением одного или обоих концов резецированной кишки на переднюю брюшную стенку;
- 8) Операции с созданием обходных анастомозов между кишечными петлями, расположенными выше или ниже препятствия.

Оперативное лечение



Назоинтестинальная интубация обеспечивает опорожнение кишечника на операционном столе и в послеоперационном периоде

Оперативное лечение

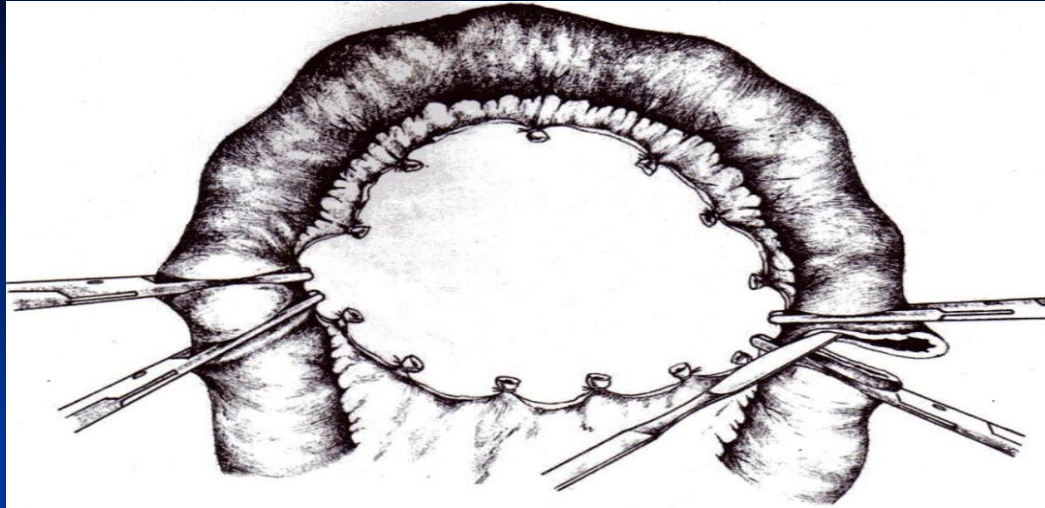


Рис. 207. Резекция тонкой кишки. Пересечение кишки между зажимами.

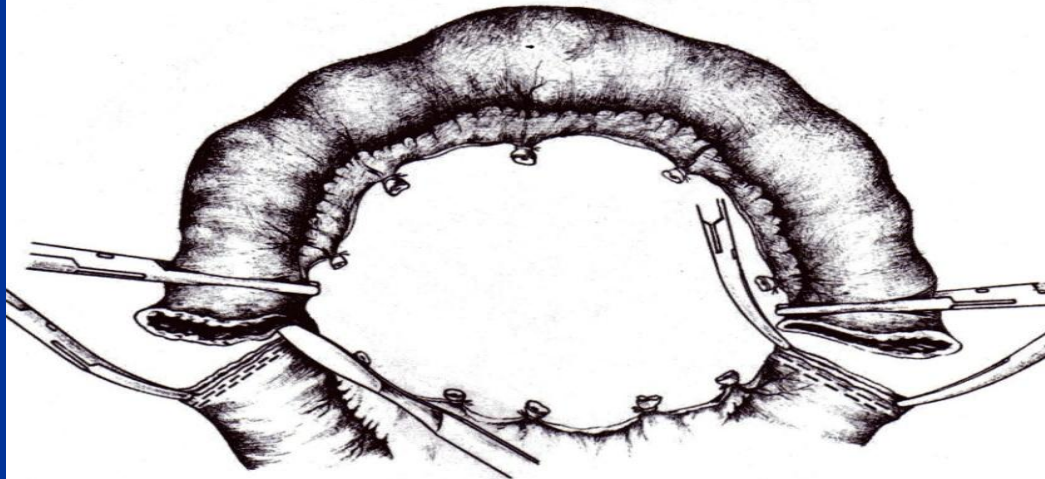


Рис. 208. Резекция тонкой кишки.
Пересечение кишки между танталовыми швами и зажимами.

Оперативное лечение

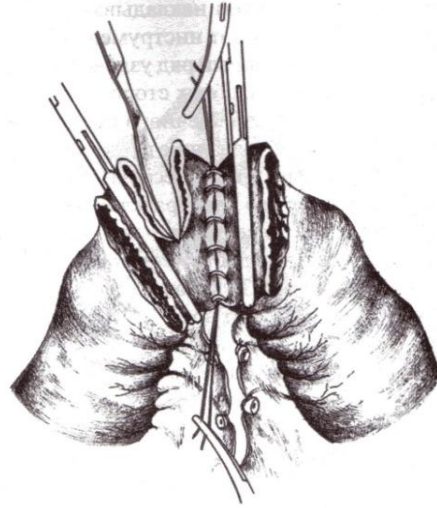


Рис. 209. Резекция тонкой кишки. Анастомоз конец в конец.
Наложение серо-серозных швов и удаление концов тонкой кишки вместе с зажимами.

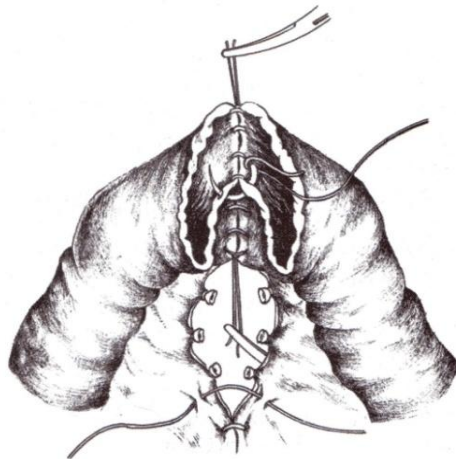


Рис. 210. Резекция тонкой кишки. Анастомоз конец в конец.
Узловые швы через все слои стенки кишки на заднюю губу анастомоза.

Оперативное лечение

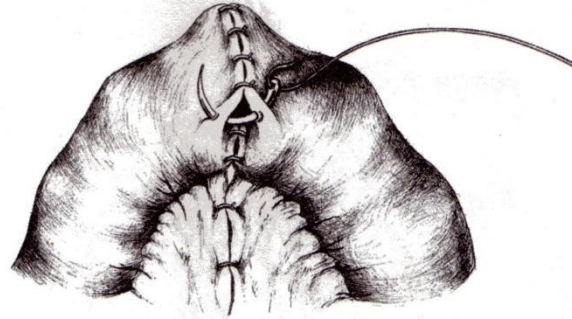


Рис. 211. Резекция тонкой кишки. Анастомоз конец в конец.
Серо-серозные узловые швы на переднюю губу анастомоза и ушивание окна в брыжейке.

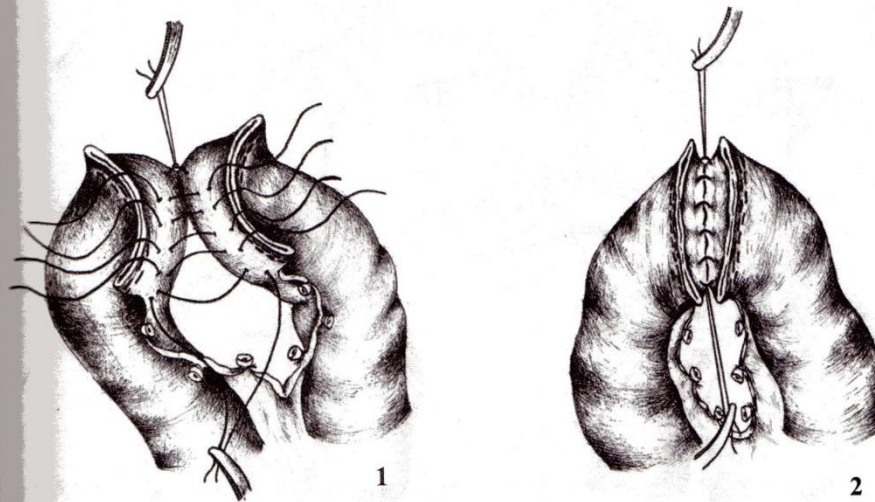


Рис. 212. Резекция тонкой кишки. Анастомоз конец в конец.
Серо-серозные узловые швы на заднюю стенку анастомоза между танталовыми швами (1, 2).

Оперативное лечение

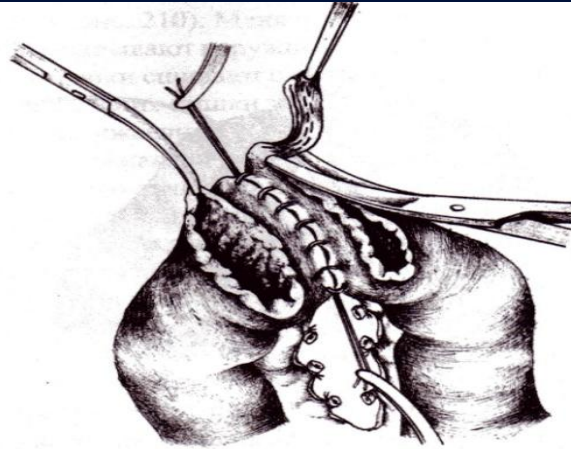


Рис. 213. Резекция тонкой кишки. Анастомоз конец в конец. Иссечение танталовых швов.

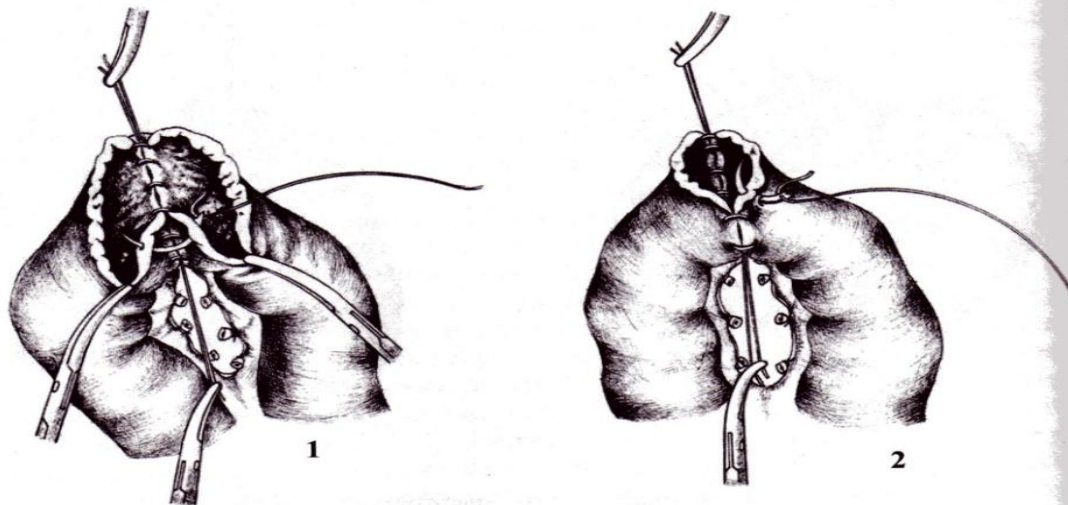
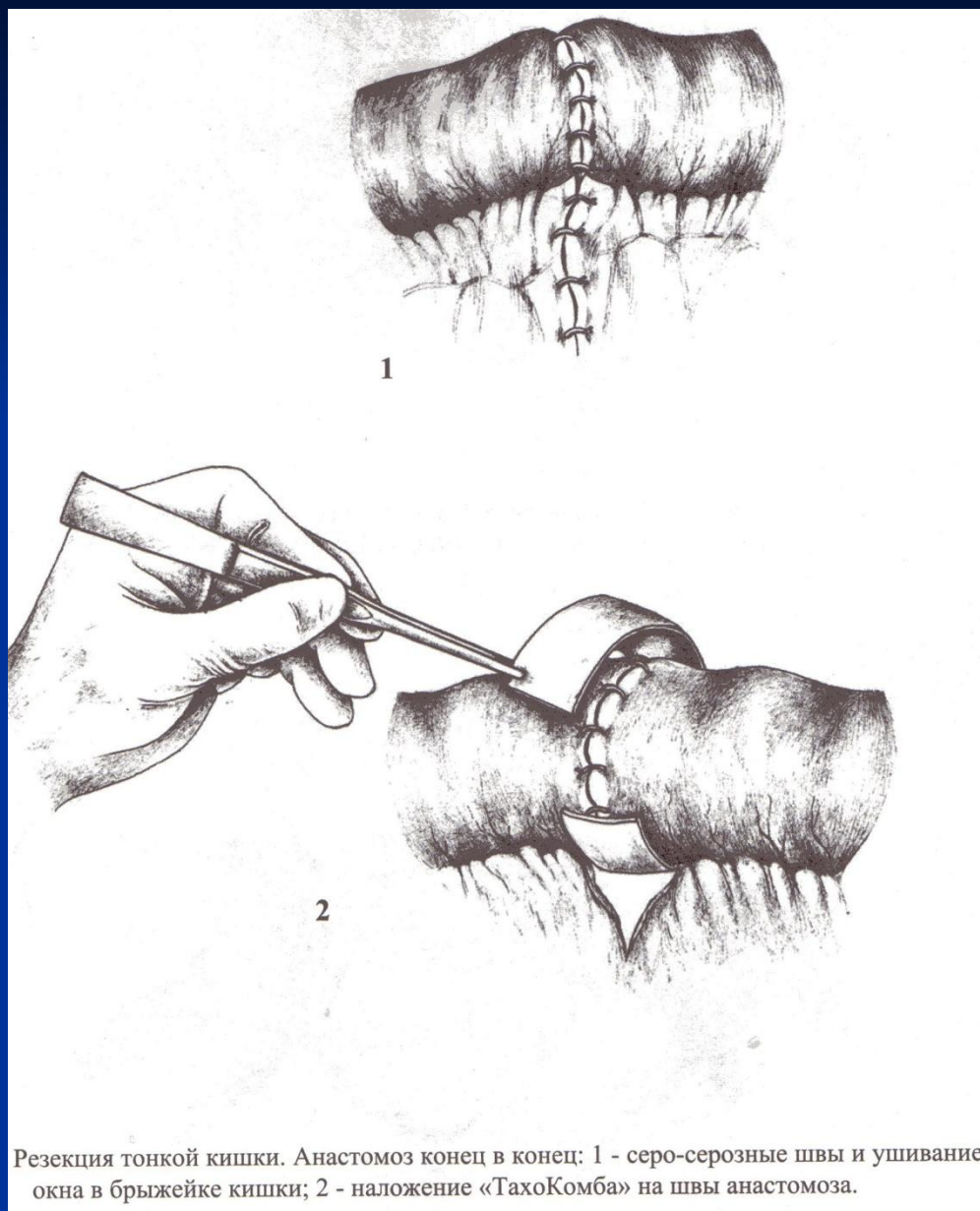
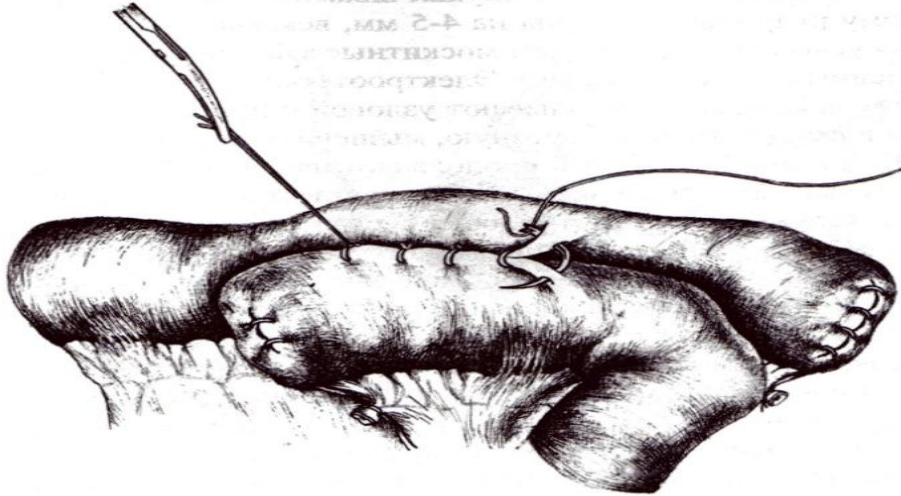


Рис. 214. Резекция тонкой кишки. Анастомоз конец в конец. Ушивание задней и передней стенок анастомоза узловыми швами через все слои (1, 2).

Оперативное лечение



Оперативное лечение



Резекция тонкой кишки. Анастомоз бок в бок. Узловой серо-серозный ряд швов.

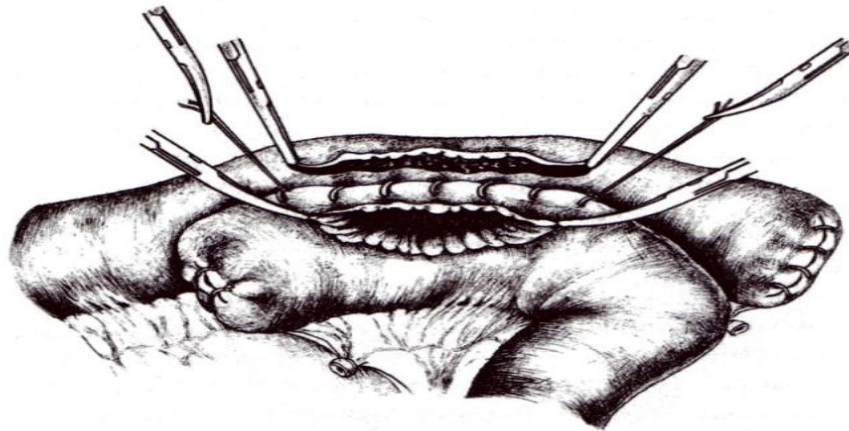


Рис. 219. Резекция тонкой кишки. Анастомоз бок в бок.
Вскрытие просвета кишок параллельно серо-серозному шву.
Углы ран взяты на зажимы.

Оперативное лечение

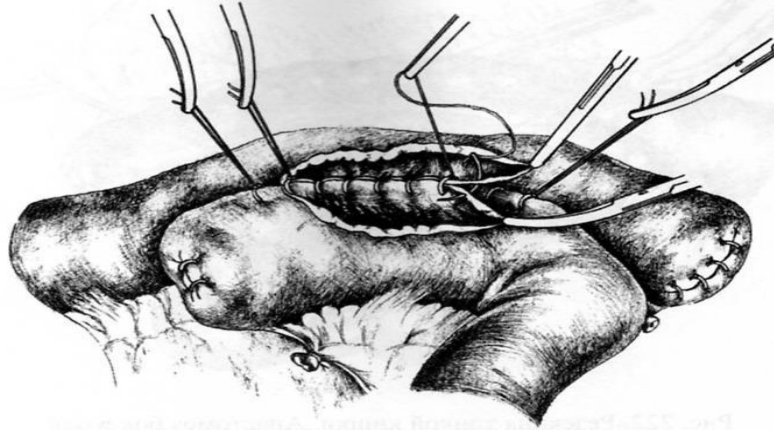


Рис. 220. Резекция тонкой кишки. Анастомоз бок в бок.
Непрерывный шов на заднюю стенку анастомоза.

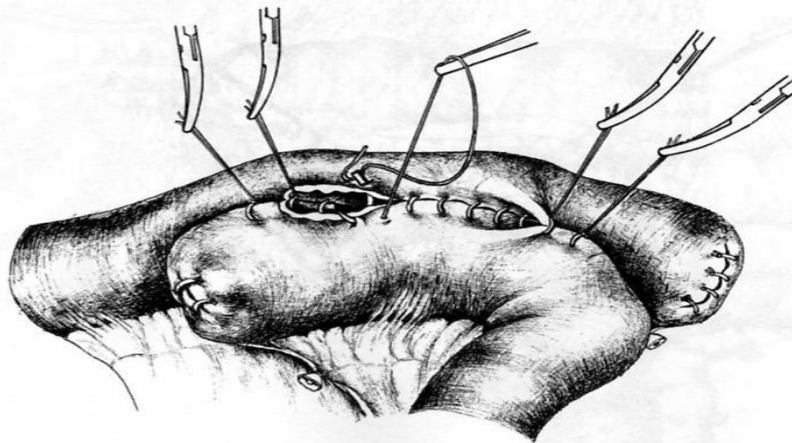


Рис. 221. Резекция тонкой кишки. Анастомоз бок в бок.
Непрерывный шов через все слои на переднюю губу анастомоза.

Оперативное лечение

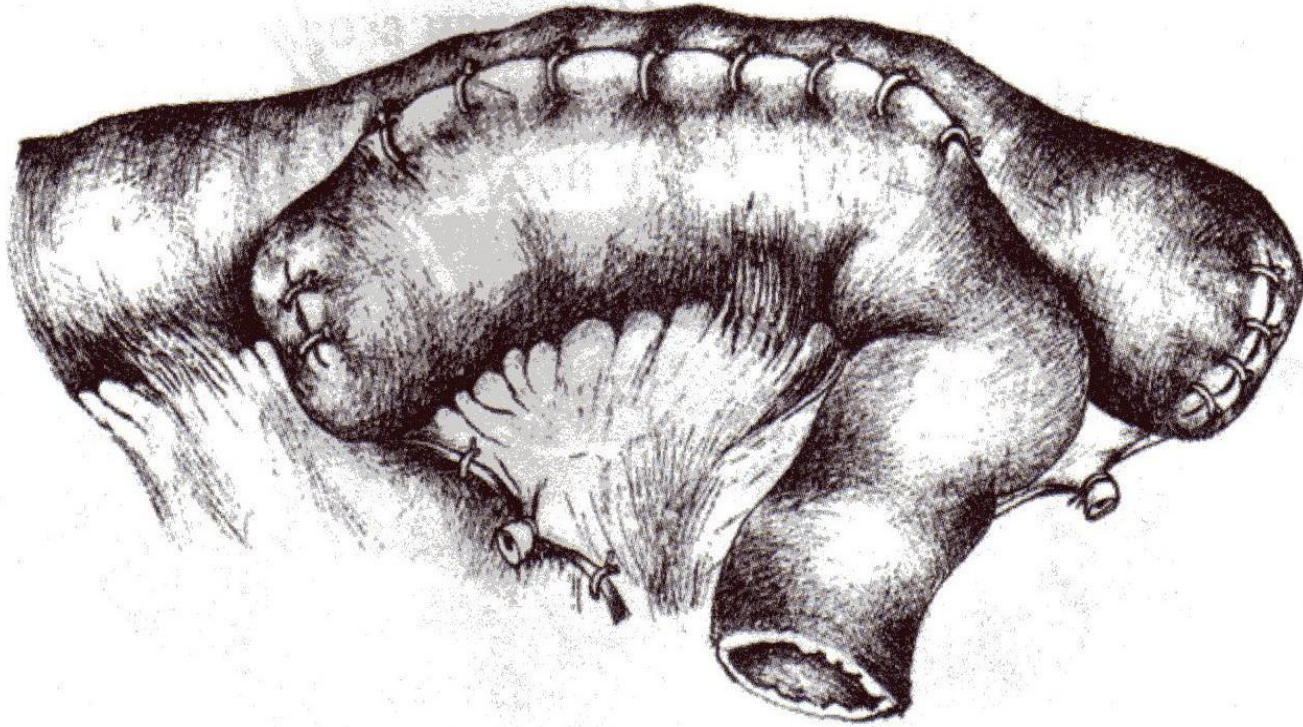
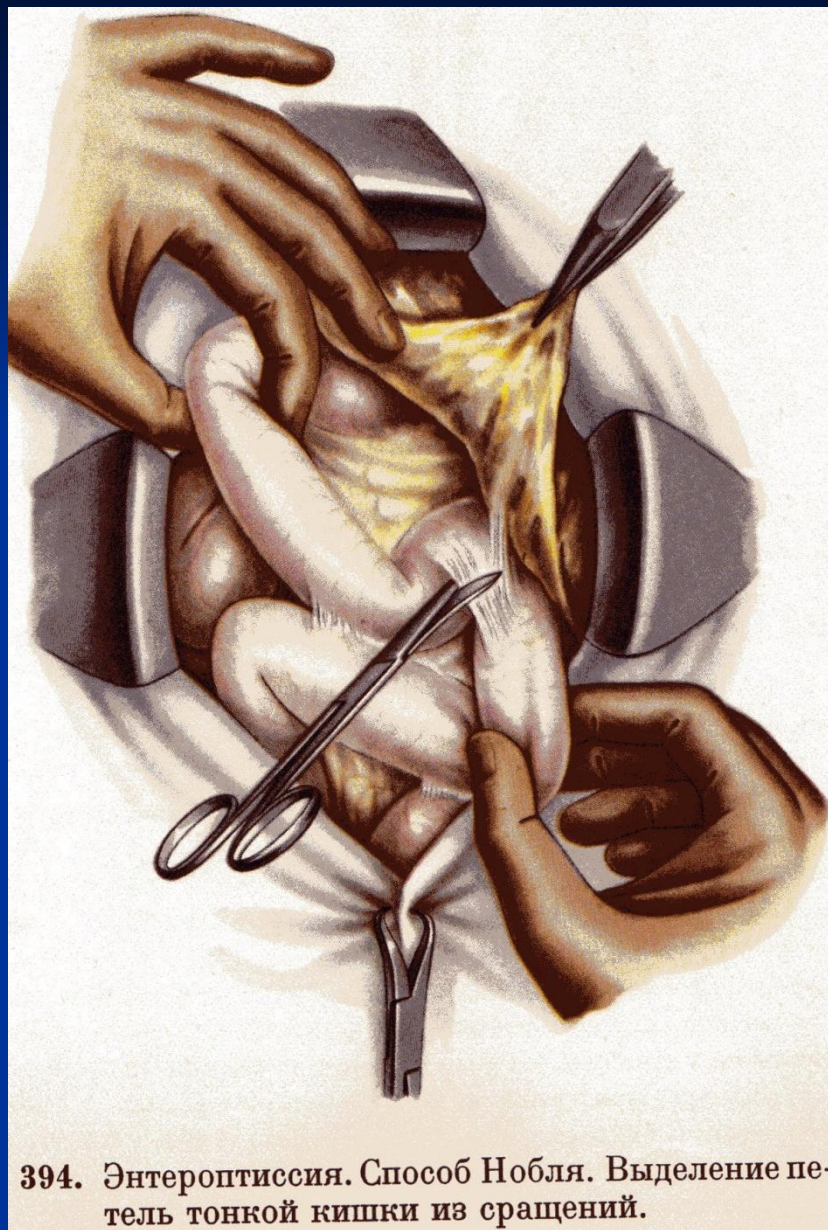
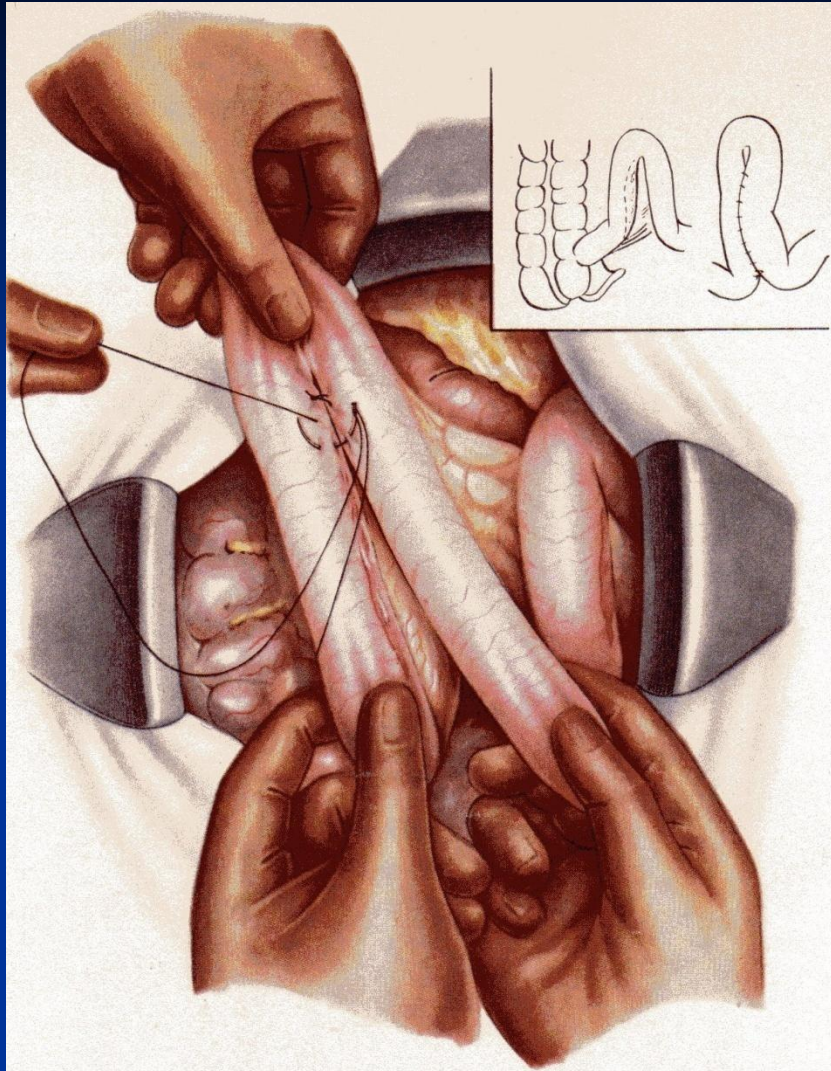


Рис. 222. Резекция тонкой кишки. Анастомоз бок в бок.
Серо-серозные швы на переднюю губу анастомоза. Узловые швы на брыжейку.

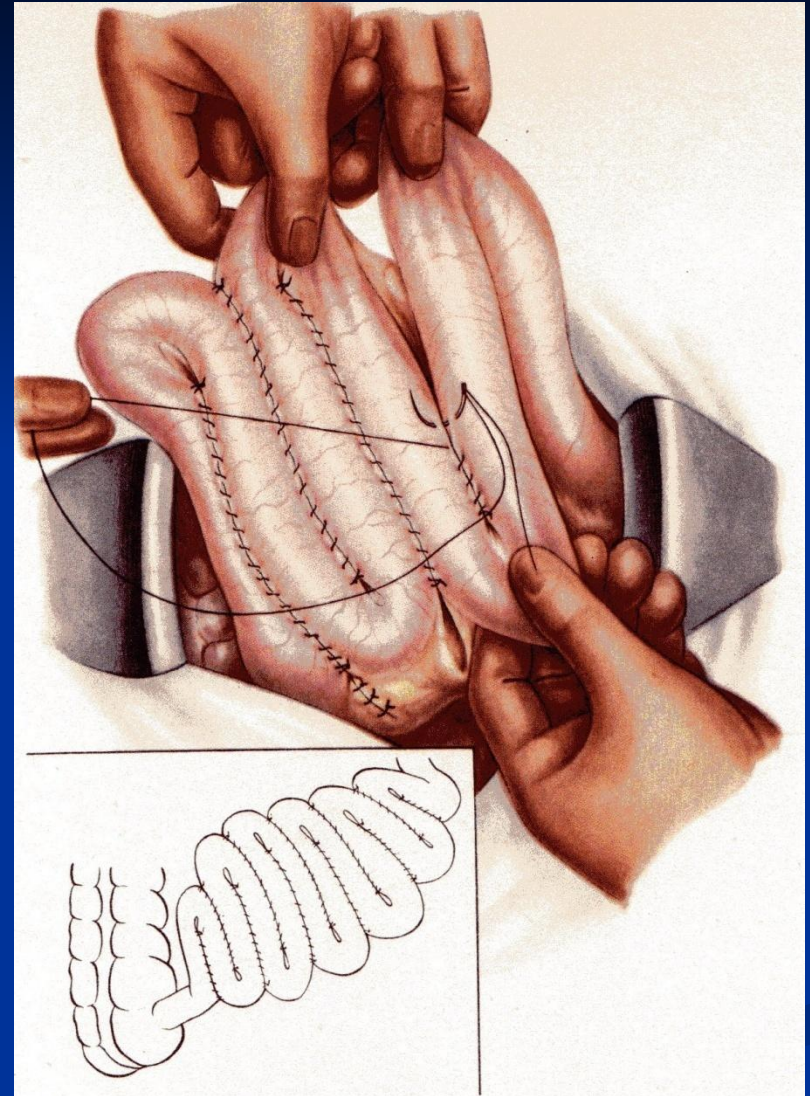
Оперативное лечение



Оперативное лечение



395. Энтероптиссия. Способ Нобля. Сшивание петли кишки у илеоцекального угла непрерывным серозно-мышечным швом.



396. Энтероптиссия. Способ Нобля. Сшивание последующих петель тонкой кишки между собой.

СПАСИБО ЗА ВНИМАНИЕ!