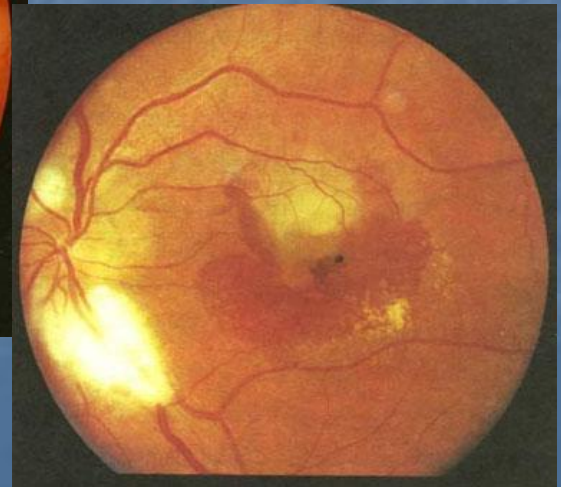
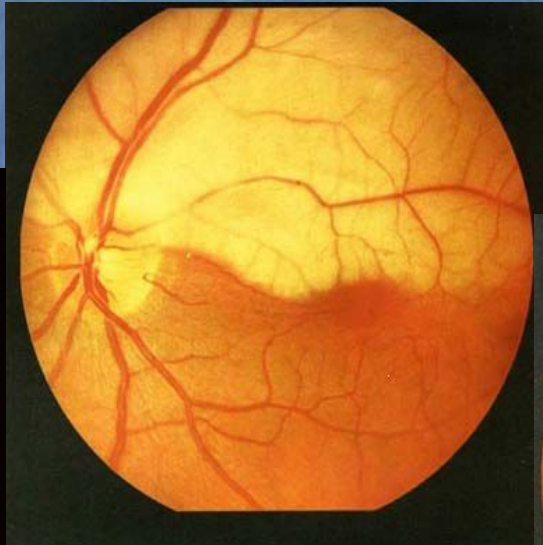
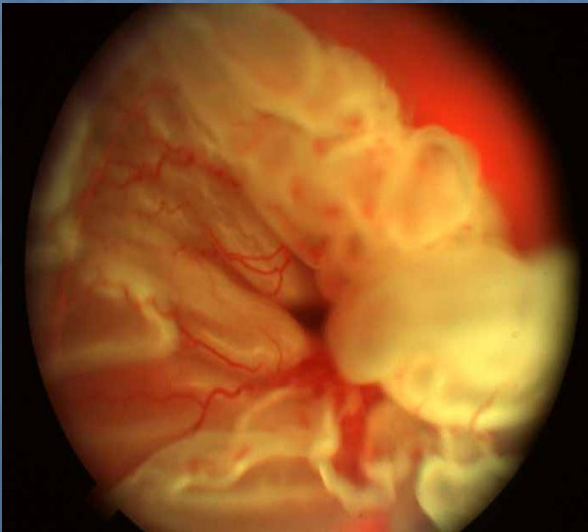


*ГОУ ВПО «Рязанский государственный медицинский университет имени академика И.П. Павлова Росздрава»
Кафедра глазных и ЛОР-болезней*

ОСТРАЯ ПОТЕРЯ ЗРЕНИЯ



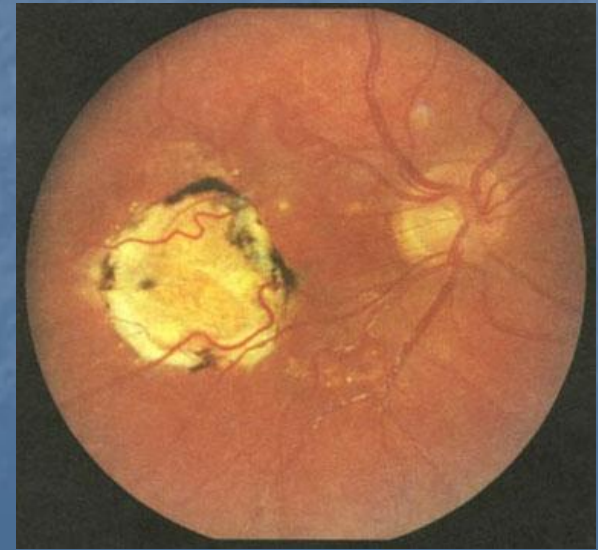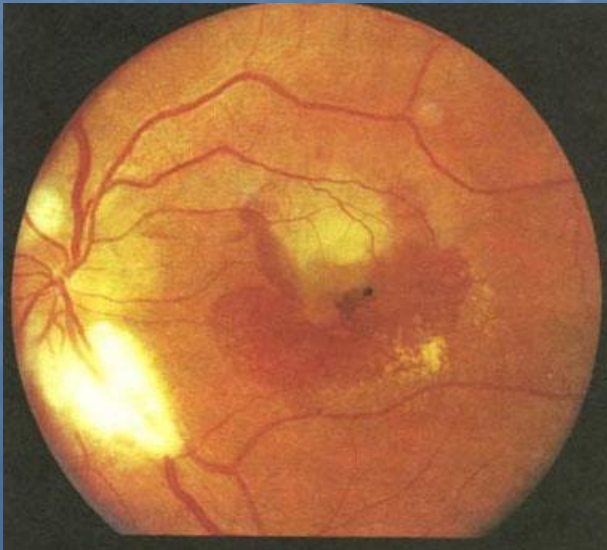
ПРИЧИНЫ ОСТРОЙ ПОТЕРИ ЗРЕНИЯ (ОПЗ)

- ❖ **Нарушение прозрачности стекловидного тела (гемофтальм)**
- ❖ **Острая патология сетчатки (воспаление, отслойка, нарушение ее кровообращения)**
- ❖ **Острая патология зрительного нерва (воспаление, нарушение кровообращения, токсическое поражение)**
- ❖ **Патология вышележащих проводящих путей и корковых зрительных центров**

*ОПЗ при воспалительных
процессах сетчатки и хориоидеи*

Центральный хориоретинит (макулит) –

это воспаление задних центральных отделов
сетчатки в области желтого пятна



Этиология и патогенез

Этиология: различные инфекционные заболевания (грипп, пневмонии, фокальные инфекции)

Патогенез:

- 1) **метастатический процесс** (микроэмболы попадают эндогенным путем);
- 2) **экссудативный процесс** (в результате нарушения мембраны Бруха) – при центральном серозном хориоретините

Предрасполагающие факторы:

- особенности кровообращения хориоидеи
- широкий просвет хориокапилляров
- токсико-аллергические и иммунноагрессивные факторы
- нейрососудистые расстройства

Клиника

Жалобы:

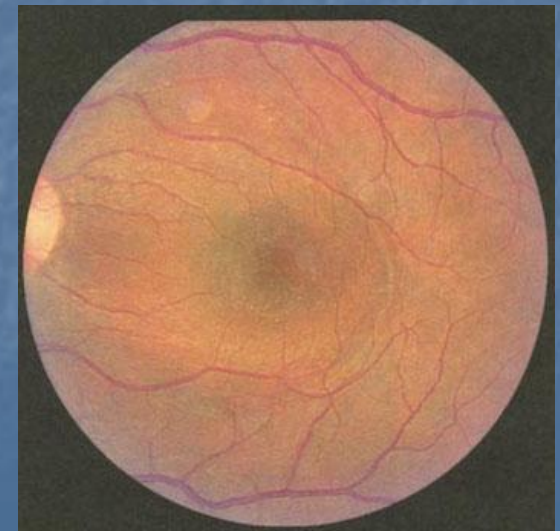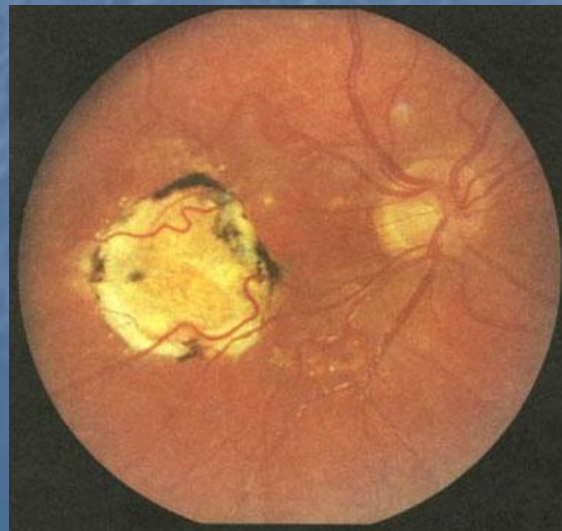
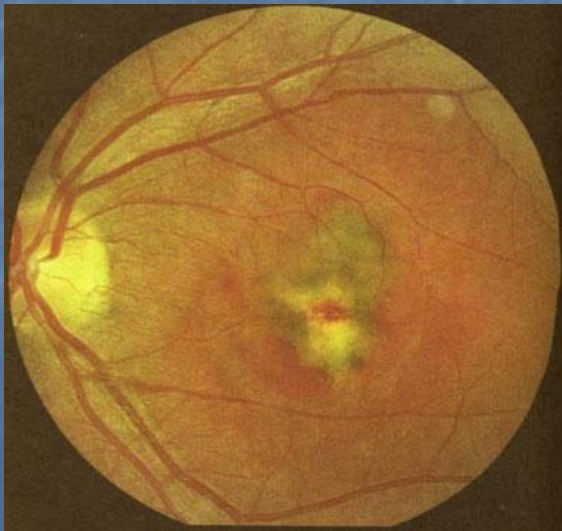- резкое снижение зрения
- «висящее» перед глазом в центре желтовато-зеленое или темное пятно
- искажение предметов (метаморфопсии)
- отсутствие болевых ощущений

Острота зрения:

сотые за счет парацентрального зрения

Офтальмоскопия

- «ватобразный» с нечеткими контурами желтовато-белый фокус, слегка проминирующий в стекловидное тело, в исходе – атрофический белый очаг с пигментацией вокруг
- при центральной сером хориоретините – сероватое побледнение центральных отделов сетчатки в результате отека, ступенчатость границ макулы, проминенция фокуса, в исходе – крапчатость в желтом пятне



Лечение

1) Антибактериальные препараты (в/в, в/м, внутрь, ретробульбарно):

- макролиды – эритромицин, ровамицин, олеандромицин, сумамед, макропен
- аминогликозиды – канамицин, гентамицин, неомицин, тобрамицин
- линкозамиды – линкомицина гидрохлорид, климицин, нелорен
- пенициллины – ампициллин, амоксициллин, оксациллин
- цефалоспорины – цефазолин, цефабол, цефотаксим (клафоран), цефтриаксон, супракс
- фторхинолоны – ципрофлоксацин, офлоксацин, нолицин, нормакс, нолицин
- карбопенемы – тиенам, меронем

2) Нестероидные противовоспалительные средства:

ацетилсалициловая кислота, диклофенак, ортофен, нимесулид (найз), пироксикам, индометацин, цефекон, нурофен, вольтарен, кеторол

Лечение

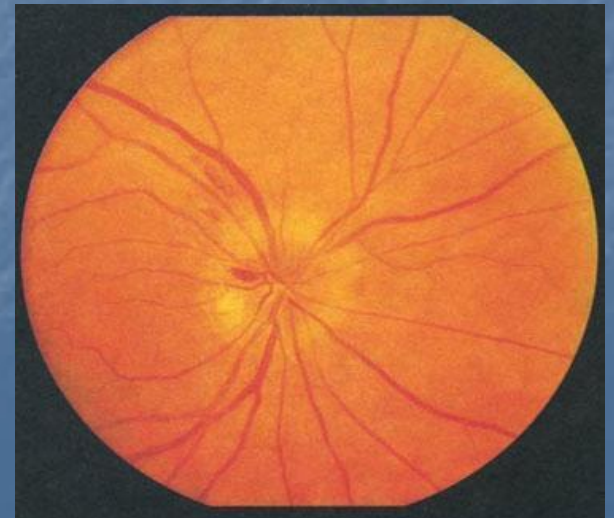
- 3) **Глюкокортикоидные средства** (кортикостероиды), (в/в, внутрь, р/б): дексаметазон, гидрокортизон, преднизалон, метипред, кеналог, поликартолон
- 4) **Блокаторы H_1 -гистаминовых рецепторов** (антигистаминные, противоаллергические средства): супрастин, тавегил, диазолин, пипольфен, семпрекс, аллертек, зиртек, парлазин, эриус, кларисенс, лоридин, задитен
- 5) **Средства, улучшающие метаболизм тканей:** милдронат, ретиналамин, предуктал, триметазин, месидол
- 6) **Средства, улучшающие кровоснабжение и микроциркуляцию:** доксихем, курантил, танакан, вазобрал, вазонит, пентоксифиллин, трентал, проноран, винпоцетин, нимодипин, кавинтон

ОПЗ, связанная с поражением зрительного нерва

Неврит – это воспаление зрительного нерва (ЗН)

Может быть в двух формах:

- 1) **Оптический неврит (папиллит)** – воспаление внутриглазной части ЗН
- 2) **Ретробульбарный неврит** – воспаление ЗН за пределами глазного яблока



Оптический неврит (папиллит)

Этиология: различные инфекционные заболевания (грипп, ангина, воспаление придаточных пазух носа, одонтогенные заболевания)

Клиника:

- резкое падение зрения
- нарушение центрального и периферического зрения
- парацентральные скотомы, сужение полей зрения на цвета (особенно зеленый), нарушение темновой адаптации
- нарушение цветоощущения
- отсутствие болевых ощущений
- **при офтальмоскопии** – гиперемия ДЗН, его увеличение, проминенция, ступенчатость границ, расширение и извитость вен, умеренное расширение артерий, перипапиллярный отек сетчатки, иногда – штрихообразные кровоизлияния, мелкие белые точечные очажки выпота

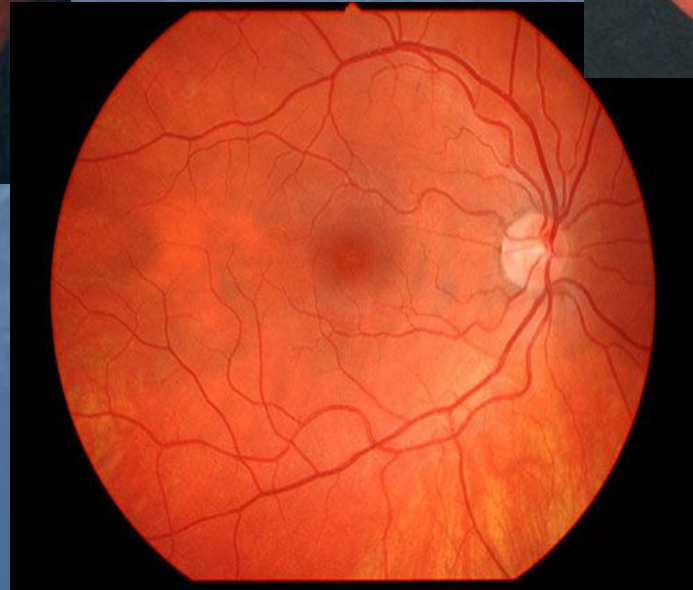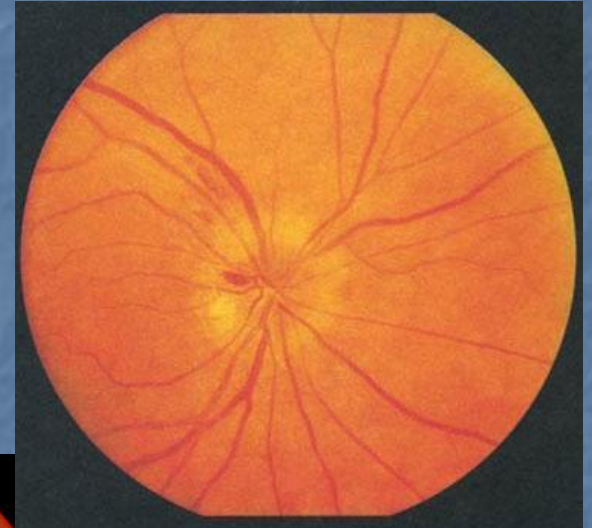
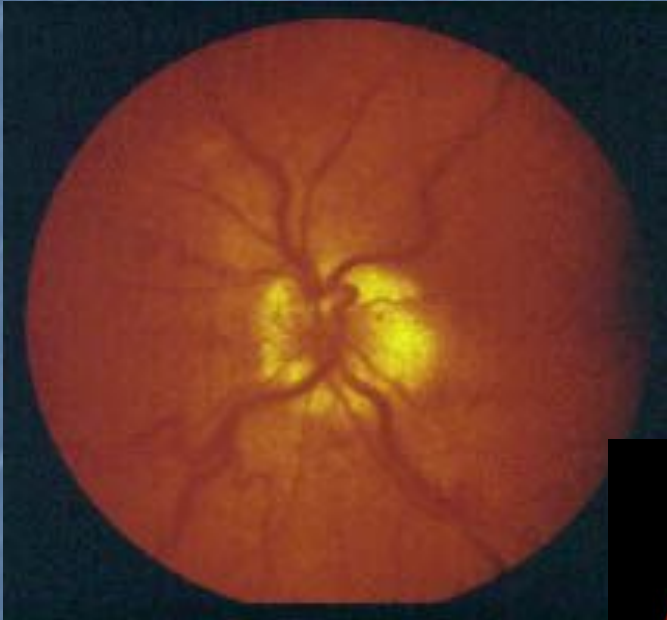Ретробульбарный неврит

Этиология: рассеянный склероз, токсическое повреждение (отравление метиловым спиртом, мышьяком, ртутью, углеродом и др.), различные инфекции (вирусные, тифы, арахноидиты, базальные менингиты, фокальная инфекция)

Клиника:

- резкое падение зрения
- нарушение полей зрения и цветоощущения, как при папиллите
- нерезкие боли в орбите при движении глаза, при давлении на глаз
- **при офтальмоскопии** – долгое время глазное дно в норме, через 1-2 недели – картина папиллита, через несколько недель – первичная атрофия ЗН (побледнение диска с четкими границами)

Офтальмоскопия при острой патологии ЗН



Лечение

- 1) **Антибактериальные препараты** (в/в, в/м, внутрь, ретробульбарно)
- 2) **Нестероидные противовоспалительные средства**
- 3) **Глюкокортикоидные средства** (в/в, внутрь, ретробульбарно)
- 4) **Десенсибилизирующие** (антигистаминные, противоаллергические средства)
- 5) **Осмотерапия и дезинтоксикационные средства**
(в/в): 40% раствор глюкозы и фруктозы, 40% раствор уротропина, 0,9% раствор натрия хлорида, поливинилпирролидон, 10% раствор кальция хлорида, раствор Рингера, 20% раствор маннитола, мочевины

Лечение

6) Диуретические средства:

диакарб, фуросемид (лазикс), гипотиазид, 50% раствор глицерина

7) Сосудорасширяющие средства:

трентал, нигексин, но-шпа, компаламин

8) Физиотерапия:

эндонозальный электрофорез с хлоридом кальция, адреналином

9) Анемизирующие:

адреналиновокаиновые тампоны слизистой среднего носового хода (при риногенных невритах)

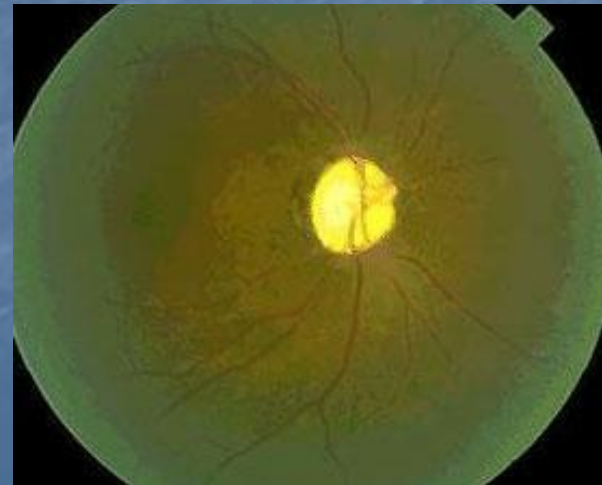
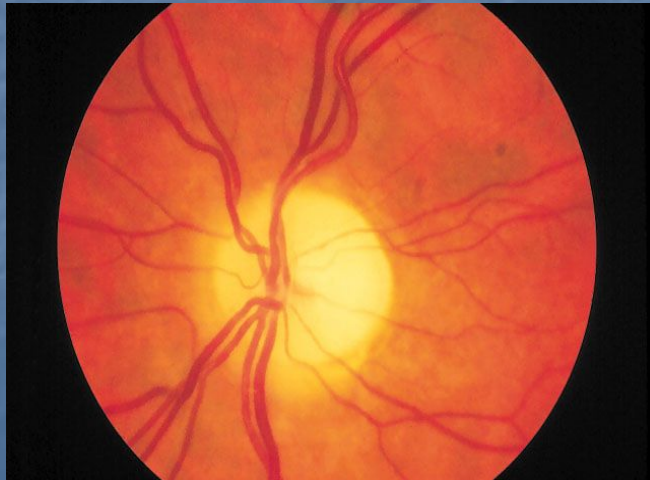10) После окончания острого периода – АТФ или фосфоден,

витамины группы В, тканевая терапия, эндонозальный электрофорез с КI и сосудорасширяющими препаратами

Исходы

При папиллите развивается так называемая **вторичная атрофия ЗН** – контуры диска долгое время нечеткие, затем границы ДЗН приобретают четкое очертание, диск бледный

Исход ретробульбарного неврита – **простая первичная атрофия ЗН** – ДЗН бледный, границы четкие через несколько недель после начала заболевания



Клиника и лечение неврита при метилалкогольной интоксикации

Клиника:

- общие симптомы – тошнота, рвота, головная боль, выраженное опьянение
- через 1-2 дня – резкое снижение зрения, вплоть до слепоты
- широкие зрачки, реакция на свет отсутствует
- течение – по типу ретробульбарного неврита, иногда – побледнение и отек ДЗН, через 2-3 недели – атрофия ЗН

Лечение:

- дезинтоксикационная терапия – гемодез, NaCl, в/в глюкоза
- стероиды, ангиопротекторы п/б и р/б,
- преднизалон внутрь и в/в
- витамины С, группы В

ОПЗ вследствие острого нарушения кровообращения в сетчатке

Могут развиваться в артериальной и венозной системе

Факторы:

- 1) **Эмболия** – редкая причина, встречается у молодых лиц, страдающих ревматическим эндокардитом или др. воспалительными заболеваниями (эндометритом и т.д.)
- 2) **Тромбоз** – развивается в 90% у лиц пожилого возраста на фоне ССЗ (атеросклероз, ГБ), вследствие коагуляционных нарушений
- 3) **Спазм ЦАС** – развивается у гипертоников и молодых лиц с лабильной нервной системой, вазомоторной неустойчивостью

Острое нарушение кровообращения в артериальной системе

Клиническая картина:

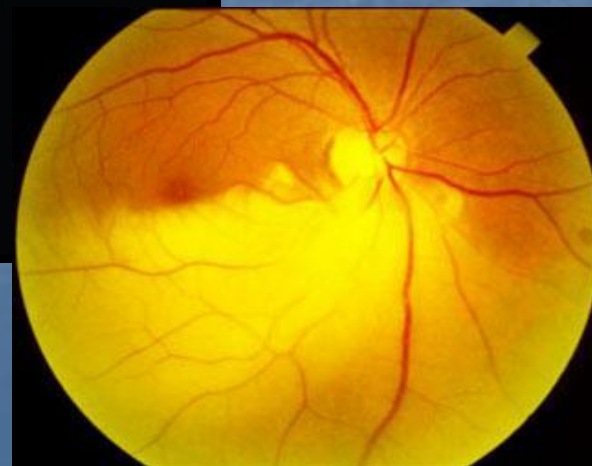
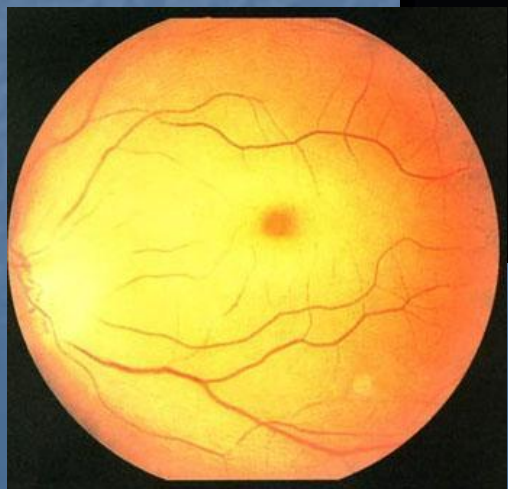
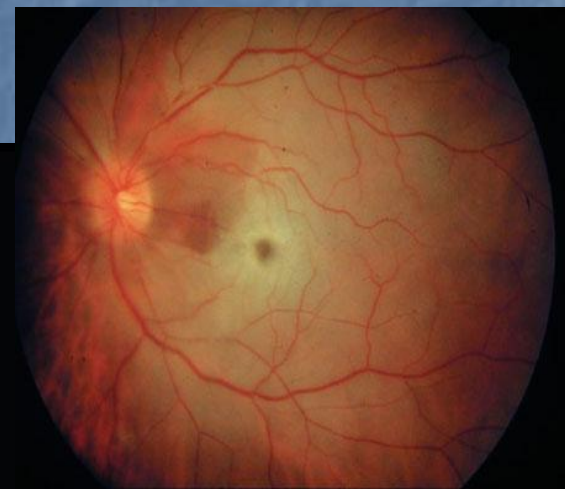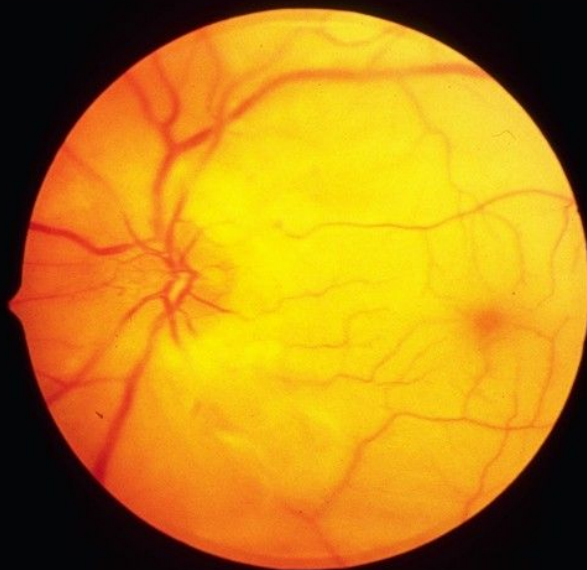
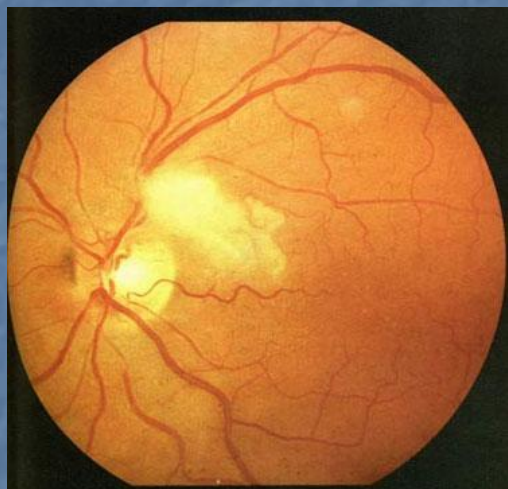
1) При спазме ЦАС:

- предвестники – временные затуманивания зрения, мигрень, головокружения, онемение пальцев рук и ног
- зрение быстро и самопроизвольно восстанавливается
- **при офтальмоскопии** – побледнение сетчатки, сужение артерий

2) При тромбозе и эмболии ЦАС:

- внезапное падение зрения, вплоть до слепоты
- часто в утренние часы
- **при офтальмоскопии** – сетчатка молочно-белого цвета из-за распространенного отека, в области желтого пятна – темно-красный участок («феномен контраста», «симптом вишневой косточки»), резкое сужение артерий, ДЗН – бледный, границы его нечеткие из-за отека

*Офтальмоскопия при остром
нарушении кровообращения в
артериальной системе сетчатки*



Лечение

- валидол или нитроглицерин под язык
- никотиновая кислота 1% 1-5 мл в/м, но-шпа 0,04x3рвд, галидор, кавинтон, дибазол, папаверин, прискол 2,5% - 20 в/м, фенилин 0,03x3рвд, диакарб
- срочное введение в/в эуфиллина 2,4% на 15,0 мл физ. р-ра или трентала капельно в 500 мг физ. р-ра или нигексина
- ретробульбарно вазодилататоры – ацетилхолин, 0,1% атропин 0,2 мл, папаверин 2%, прискол
- фибринолизин 1000 ЕД + гепарин 5000 ЕД р/б и в/в, РДГ
- вдыхание карбогена (смесь O₂ с 5% углекислотой 5-10 минут), массаж глазного яблока стероиды
- отвлекающая терапия: на висок – пиявки, на затылок – горчичники

Прогноз – плохой, зрение не восстанавливается

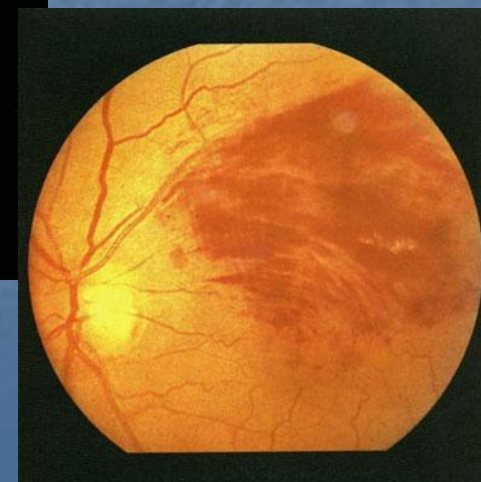
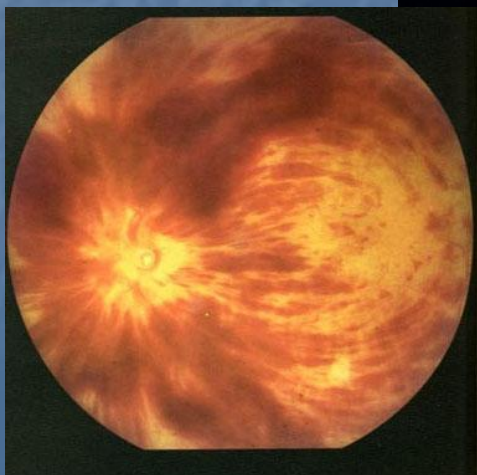
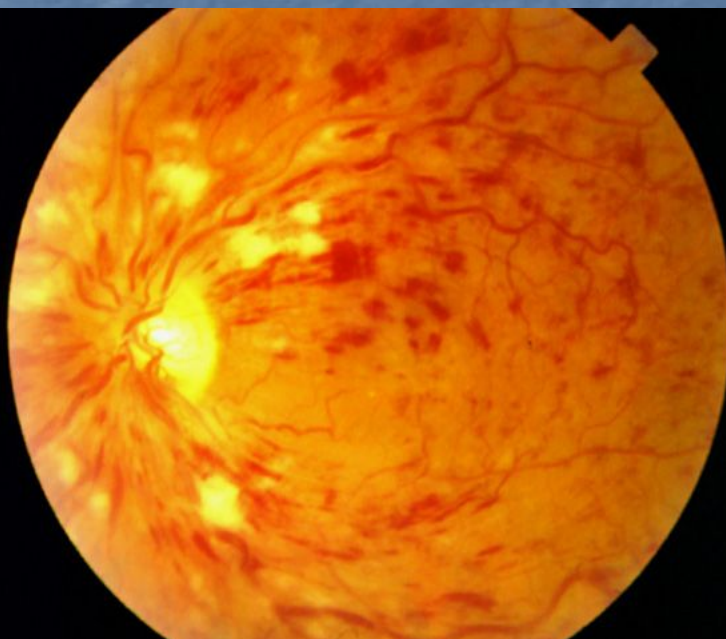
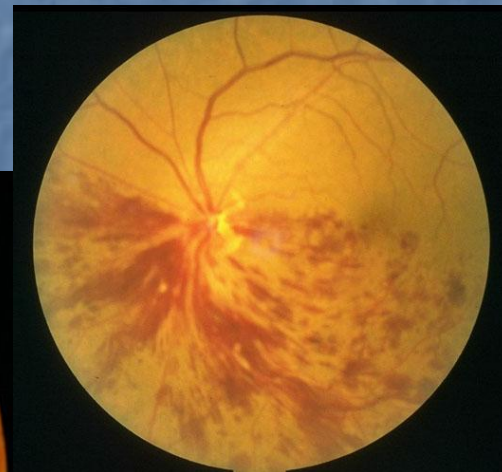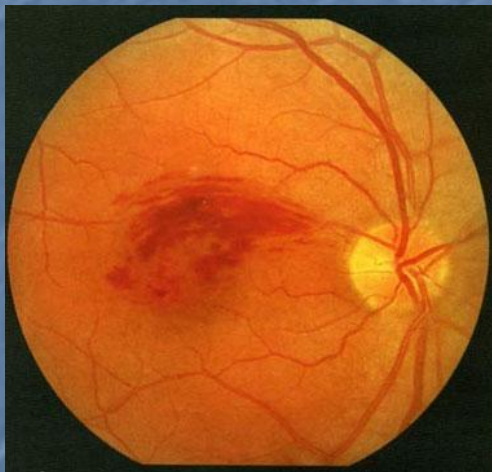
Лечение эффективно в первые 6 часов!

Острое нарушение кровообращения в венозной системе

Клиническая картина:

- внезапное падение зрения, но полной слепоты, как при непроходимости ЦАС, не бывает
- **при офтальмоскопии** – ДЗН – темно красный (из-за обширных ретинальных и преретинальных кровоизлияний), увеличен в размере, отечен, границы ступшеваны, вены темные, резко расширены, извитые, местами теряются в отечной ткани сетчатки, артерии сужены. По ходу сосудов – кровоизлияния различной величины в виде «языков пламени» или штрихов (офтальмоскопическая картина «раздавленного помидора»), на фоне геморрагий – белые ограниченные пятна – плазморрагии. При тромбозе ветвей ЦВС описанные изменения носят локальный характер

Офтальмоскопия при остром нарушении кровообращения в венозной системе сетчатки



Лечение

- фибринолизин по 20-40000 ЕД в/в капельно с гепарином 10000 ЕД №2-4 под контролем времени свертываемости крови; в/в эуфиллин
- антикоагулянты непрямого действия – неодикумарин, фенилин под контролем протромбинового индекса
- р/б и п/б фибринолизин 400 ЕД + 5000 ЕД гепарина (на курс 8-10 инъекций, лучше фибринолизин с дексазоном, чередовать через день с гепарином); стрептодеказа, урокиназа и др.
- антиагреганты – аспирин, курантил, тиклид, глитенол, фосфоден, парлидин, реополиглюкин
- ангиопротекторы – продектин, дицинон, доксиум, ангинин, аскорутин
- препараты, стимулирующие микроциркуляцию коллатерального кровообращения: теоникол, трентал, троксевазин и др.
- спазмолитики группы папаверина – но-шпа
- витамины А, В1, В6, В12; антисклеротические
- лазеркоагуляция геморрагий и тромбов

Прогноз – лучше, чем при непроходимости ЦАС, в ряде случаев удается добиться повышения зрения

ОПЗ, связанная с кровоизлияниями в сетчатку и стекловидное тело

Кровоизлияния в макулярную область могут быть при:

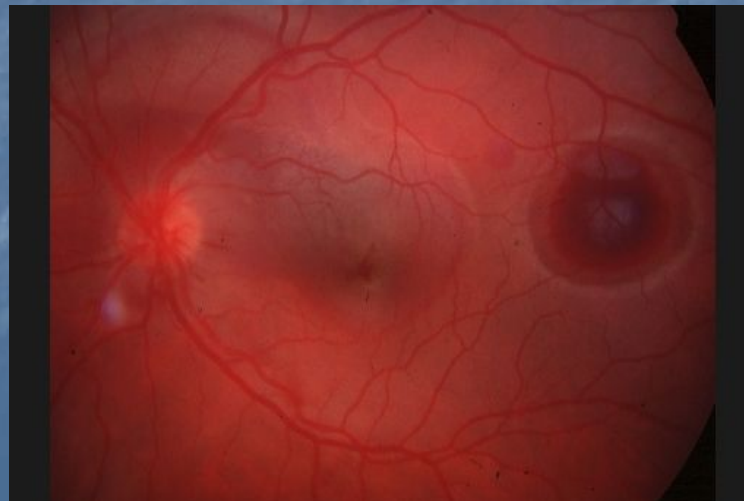
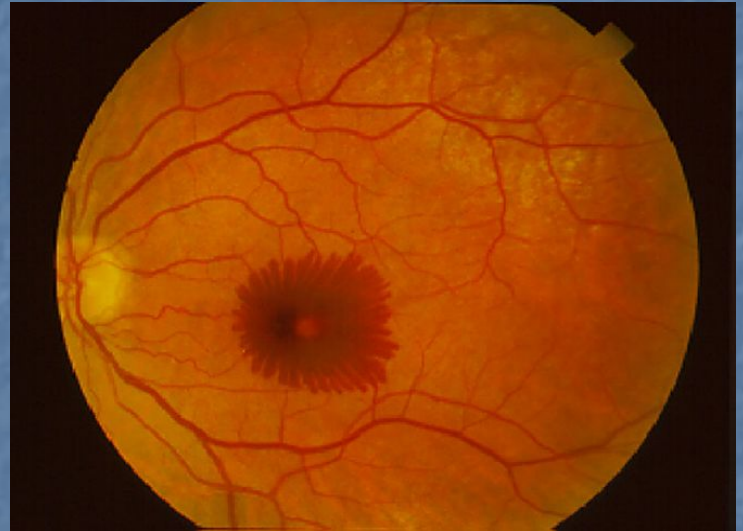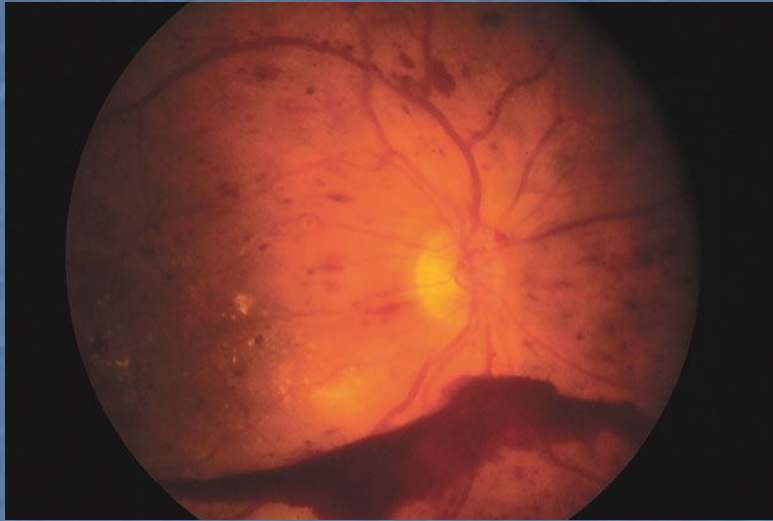- высокой миопии
- ГБ, СД, заболеваниях крови
- при **офтальмоскопии** – очаги кровоизлияний, маскирующие макулу

Кровоизлияния в стекловидное тело (гемофтальм):

- причины те же
- в стекловидном теле – темно-вишневые плавающие помутнения
- при **частичном гемофтальме** – тускло-розовый рефлекс с глазного дна, местами видны детали
- при **полном гемофтальме** – острота зрения – светоощущение, рефлекса с глазного дна нет

Лечение: в свежих случаях – постельный режим, гемостатическая терапия, в дальнейшем – рассасывающая. При отсутствии эффекта – витрэктомия

Офтальмоскопия при кровоизлияниях в сетчатку



ОПЗ, связанная с отслойкой сетчатки

Отслойка сетчатки (ОС) – патология, при которой нарушается взаимосвязь ее с сосудистой оболочкой

Причины:

- высокая миопия
- ПВХРД – периферическая витреохориоретинальная дистрофия
- деструкция стекловидного тела (шварты) после перенесенных увеитов, гемофтальма

Клиника

Жалобы:

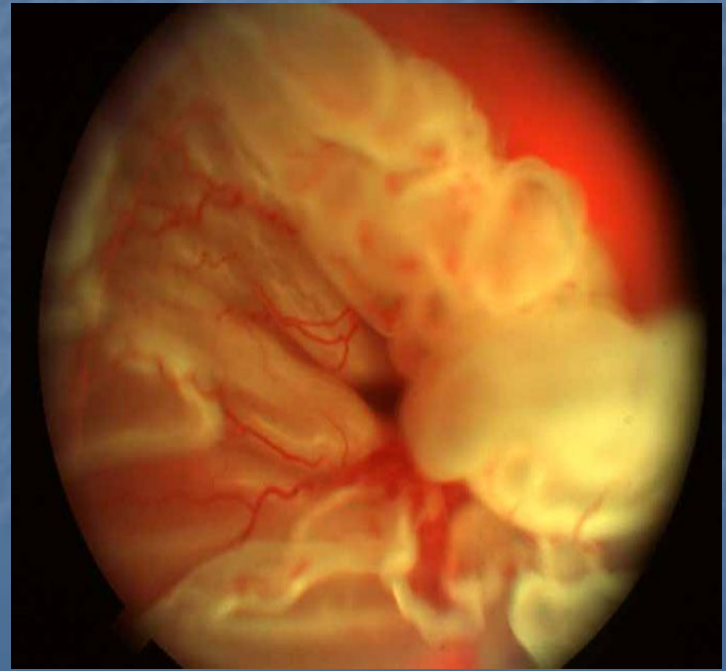
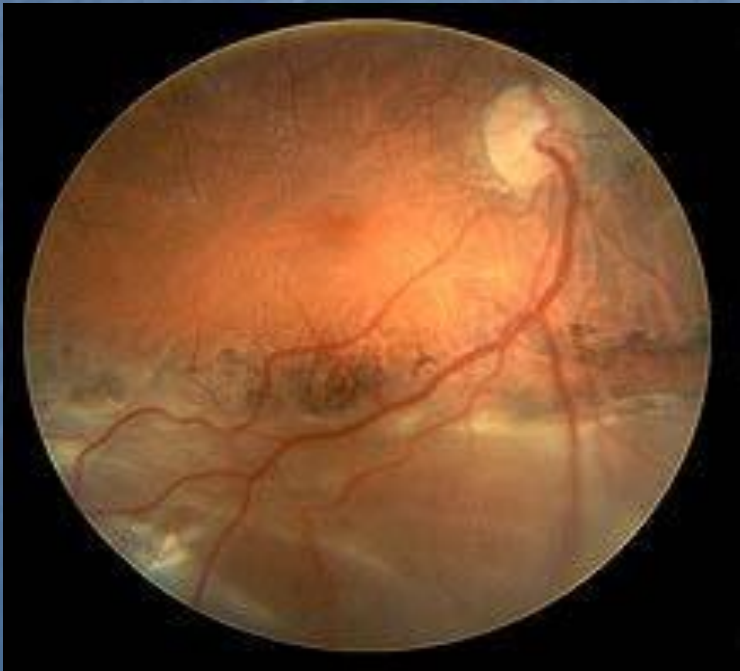- предвестники – «искры», зигзаги «молний», «вспышки» (фотопсии)
- внезапное снижение зрения
- появление «темной завесы» перед глазом

Острота зрения:

различная, вплоть до слепоты, в зависимости от локализации и распространенности ОС

Офтальмоскопия

- беловато-серый рефлекс с глазного дна; пузыри отслоенной сетчатки, их перемещение, складчатость («стиральная доска», «песчаные волны»); темные сосуды на фоне отслоенной сетчатки, их колыхание; наличие разрывов (дырчатых, клапанных, подковообразных и т.д.)



Лечение

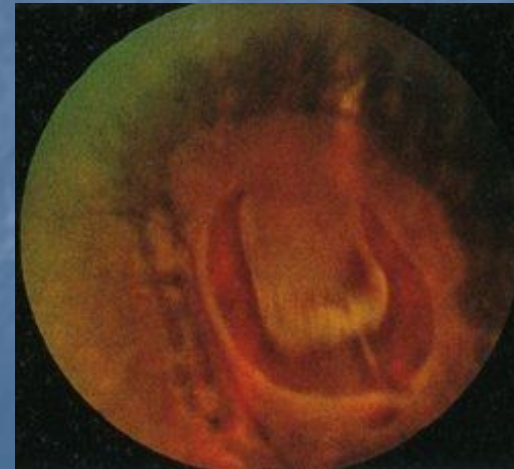
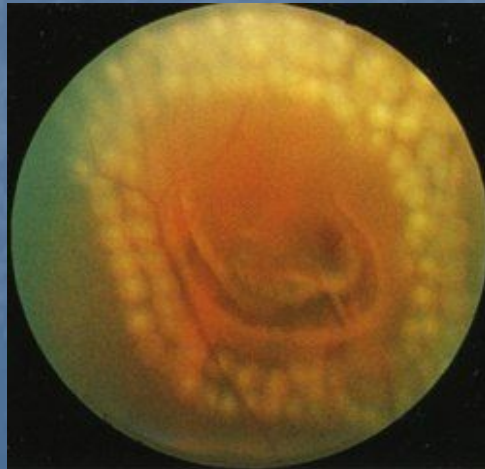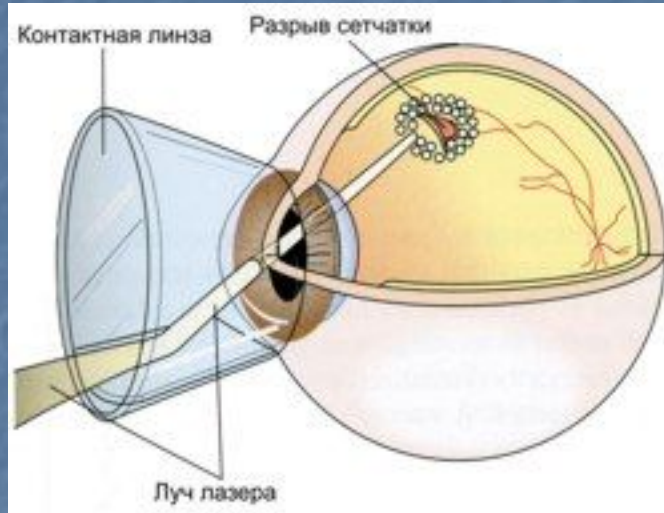
Только хирургическое!

- Простая локальная диатермия или криопексия склеры в месте проекции разрыва (показана только в свежих случаях)
- Применение лазеров и фотокоагуляции для блокирования задних экваториальных разрывов
- Операции с инвагинацией склеры: резекция, рифление, пломбирование в склеральный карман и др.

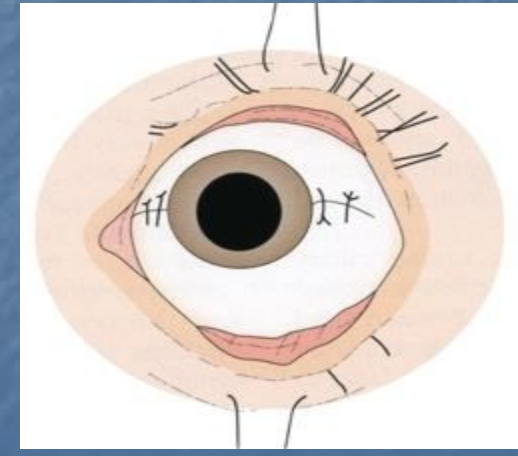
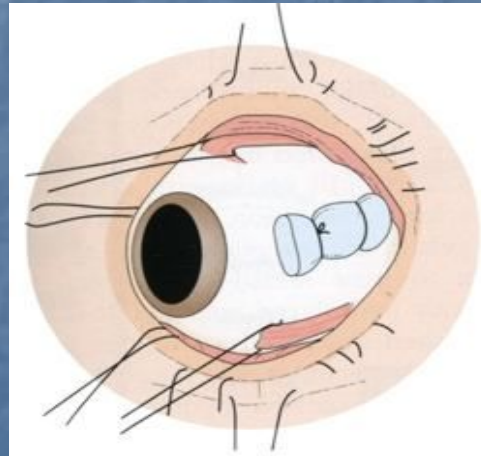
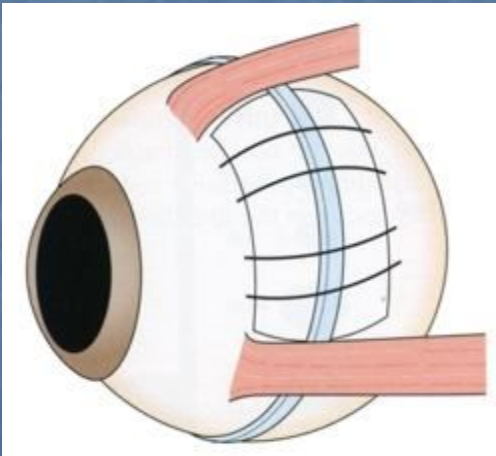
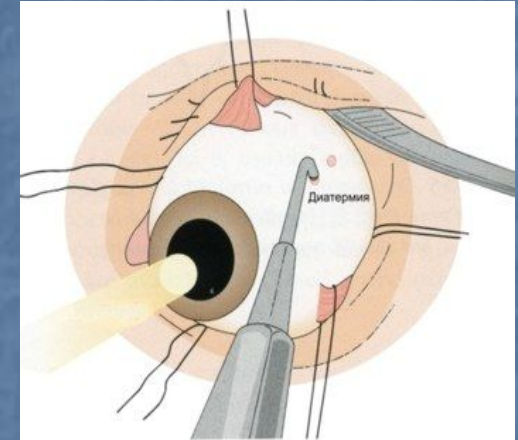
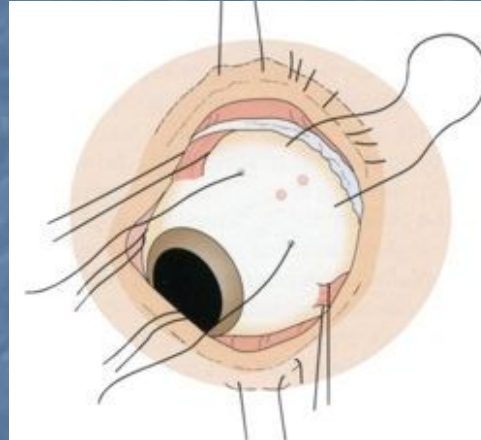
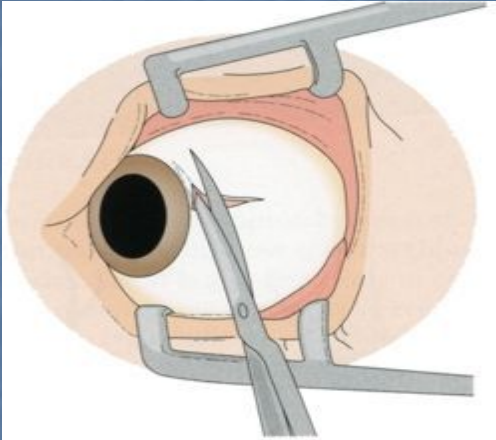
Наиболее распространенная – **циркляж** – вдавление склеры экваториальным пояском из силиконовой резины, часто в комбинации с эписклеральным наложением эластических пломб

- Эндовитреальная хирургия

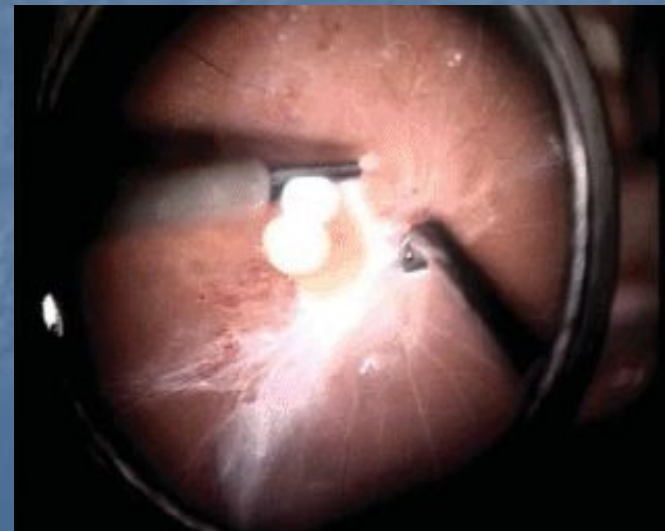
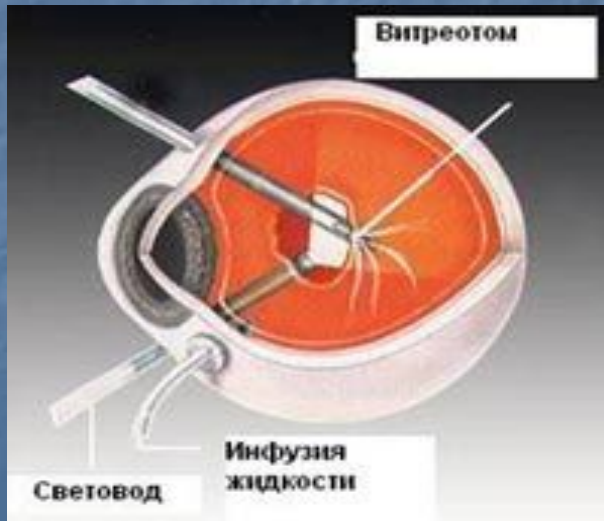
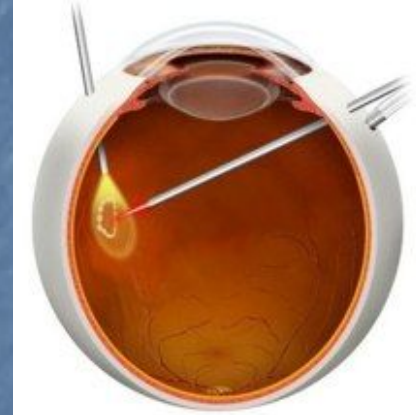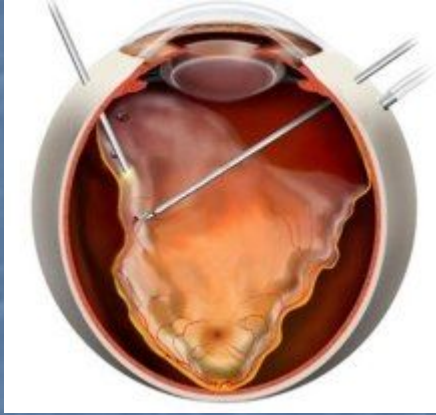Хирургия отслоек сетчатки – лазеркоагуляция разрывов



Хирургия отслоек сетчатки – склеральное пломбирование



Эндовитреальная хирургия отслоек сетчатки





*СПАСИБО
ЗА
ВНИМАНИЕ!*