

# Острое повышение тропонина при миодистрофии Дюшенна

18-19 мая 2016 года

# Сердце тоже мышца



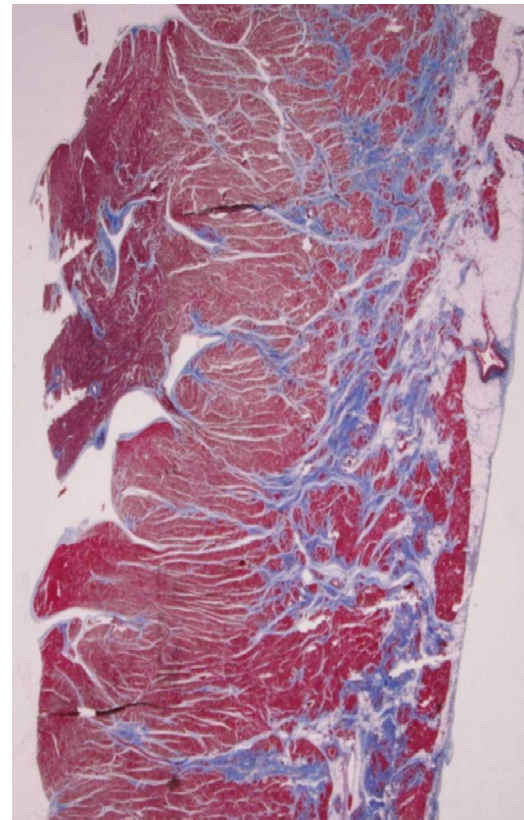
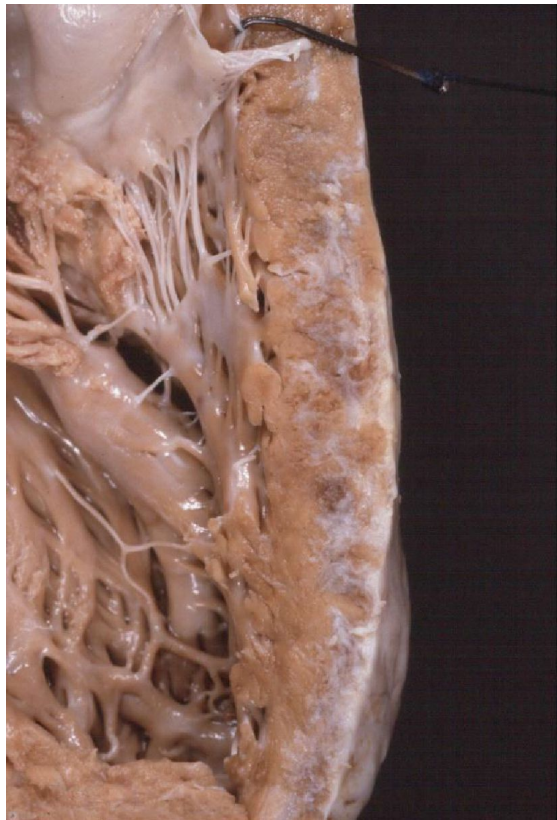# Цели встречи

- ▶ Определение острой сердечной травмы при миодистрофии Дюшенна
- ▶ Разработка многоцентрового сотрудничества и стандартизация сбора данных
- ▶ Разработать диагностику и лечение

# Тропонин. Что это такое?

- ▶ Тропонин I связывается с актином в тонких миофиламентах образуя тропонин -тропомиозин комплекс
- ▶ Тропонин I является чувствительным и специфическим показателем повреждения миокарда

# Проявления кардиомиопатии как субэпикардальный фиброз



Что мы видим?



- ▶ Пациент: 11 лет
- ▶ Боль за грудиной ("Как слон")
- ▶ Тропонин 88 (нормальный 0,04)
- ▶ ЭКГ: ненормальное в соответствии с травмой
- ▶ Лекарственные препараты: преднизолон и Вит D.
- ▶ ЭХО: нарушение функции и нарушения движения
- ▶ МРТ: ненормальное с признаками фиброза и депрессии функции
- ▶ Выписан, когда тропонин имел тенденцию к снижению, не было боли и 24 часа стабильная ЭКГ. Начатое лечение лизиноприлом.



HR 102 . ----- PEDIATRIC ECG INTERPRETATION -----  
. SINUS RHYTHM  
PR 104 . LEFT SEPTAL HYPERTROPHY  
QRSD 78 . RVH, CONSIDER ASSOCIATED LVH  
QT 332  
QTc 433

R LEAD:V3R

-- AXIS --

P 57  
QRS 118  
T 70

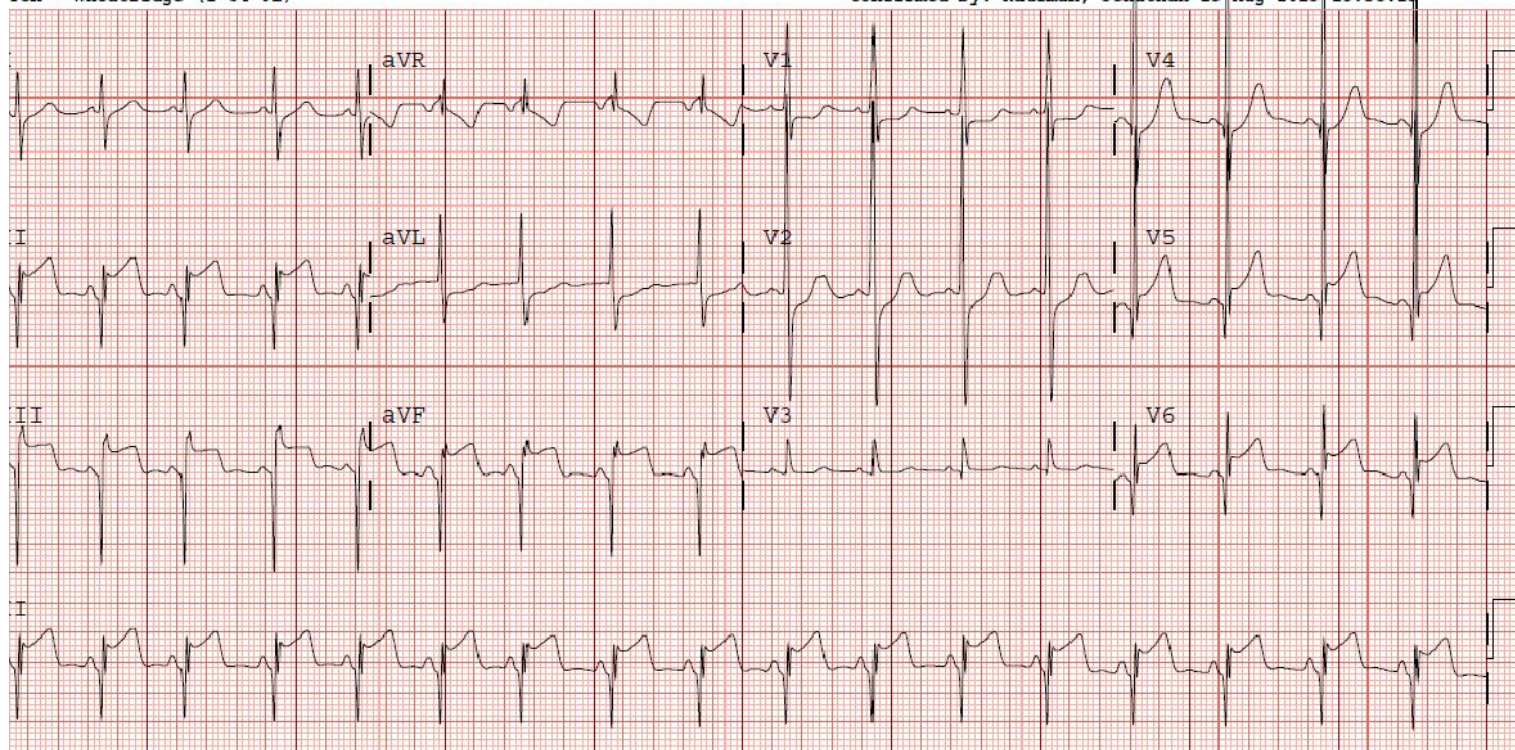
- ABNORMAL ECG -  
Previous ECG:16-Jan-2013 08:56:39 - Abnormal Confirmed

Order #: 39386652  
Enc ID: 205101981

Standard 12  
Requested By: GILLOCK, KIMBERLY

TCH - Wheatridge (1-04-01)

Confirmed by: Kaufman, Jonathan 15-Aug-2013 15:35:13



Device: US90903469

Speed: 25 mm/sec

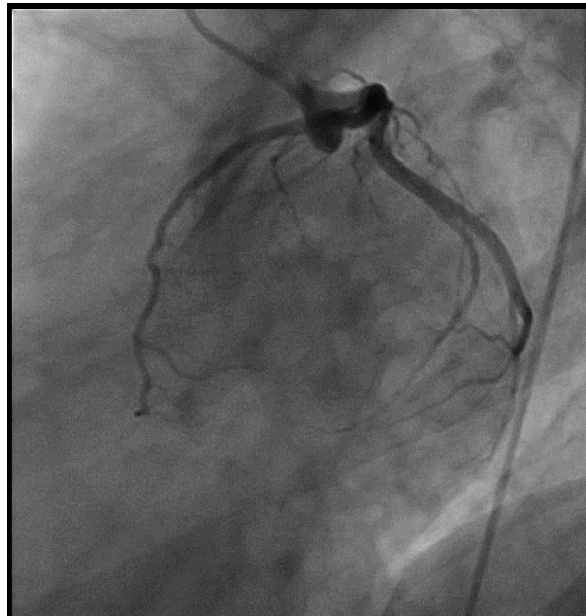
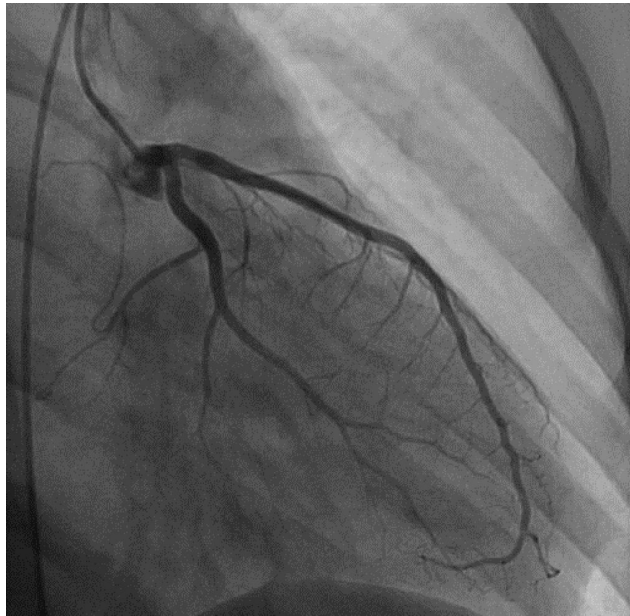
Limb: 10 mm/mV

Chest: 10 mm/mV

[ F 60~ 0.15-100 Hz ]

PH090A b LP?





# Почему мы не видели этого раньше?

- ▶ Естественная история болезни сердца слабо определена
- ▶ Мы традиционно приписывают боль в груди, чтобы костно-мышечной системы
- ▶ Детские кардиологи не думали "ишемия миокарда"
- ▶ Больше сосредоточены на вопросах связанных с опорно-двигательным аппаратом

# ИТОГИ

- ▶ Повышение тропонина (часто ассоциируется с болью в грудной клетке) при МДД связана с изменениями ЭКГ и МРТ
- ▶ Связанно с сокращением сердечной функции
- ▶ Стероиды не предотвращают эти события

# ИТОГИ

- ▶ Механизм неизвестен
- ▶ Может привести к повреждению мышечных клеток
- ▶ Вирусная инфекция
- ▶ Пневмония
- ▶ Физическое напряжение
- ▶ Могут ли эти эпизоды представлять собой прогрессирование болезни в сердце
- ▶ Во время этих эпизодов отмечены ЭКГ и МРТ аномалии

# Следующие шаги

- ▶ Публикация серий случаев в литературе
- ▶ Установить протокол ведения
- ▶ Нет необходимости в катетеризации
- ▶ Дизайн клинические испытания- следить за сердечной функция что, когда / если это имеет место, имеют важное значение



# Что я должен знать как пациент?

- ▶ Если мой ребенок испытывает эпизод «тяжести», боли в груди, на это должно быть обращено внимание
- ▶ Какой уровень тропонина
- ▶ Если ненормальный дополнительная оценка обязательна
- ▶ Обратитесь к специалистам
- ▶ Катетеризация не показана

Переведено проектом Мой Мио

<http://mymio.org>

Оригинал презентации:

[http://www.parentprojectmd.org/site/PageServer?pagename=Connect\\_conference\\_presentations\\_16](http://www.parentprojectmd.org/site/PageServer?pagename=Connect_conference_presentations_16)