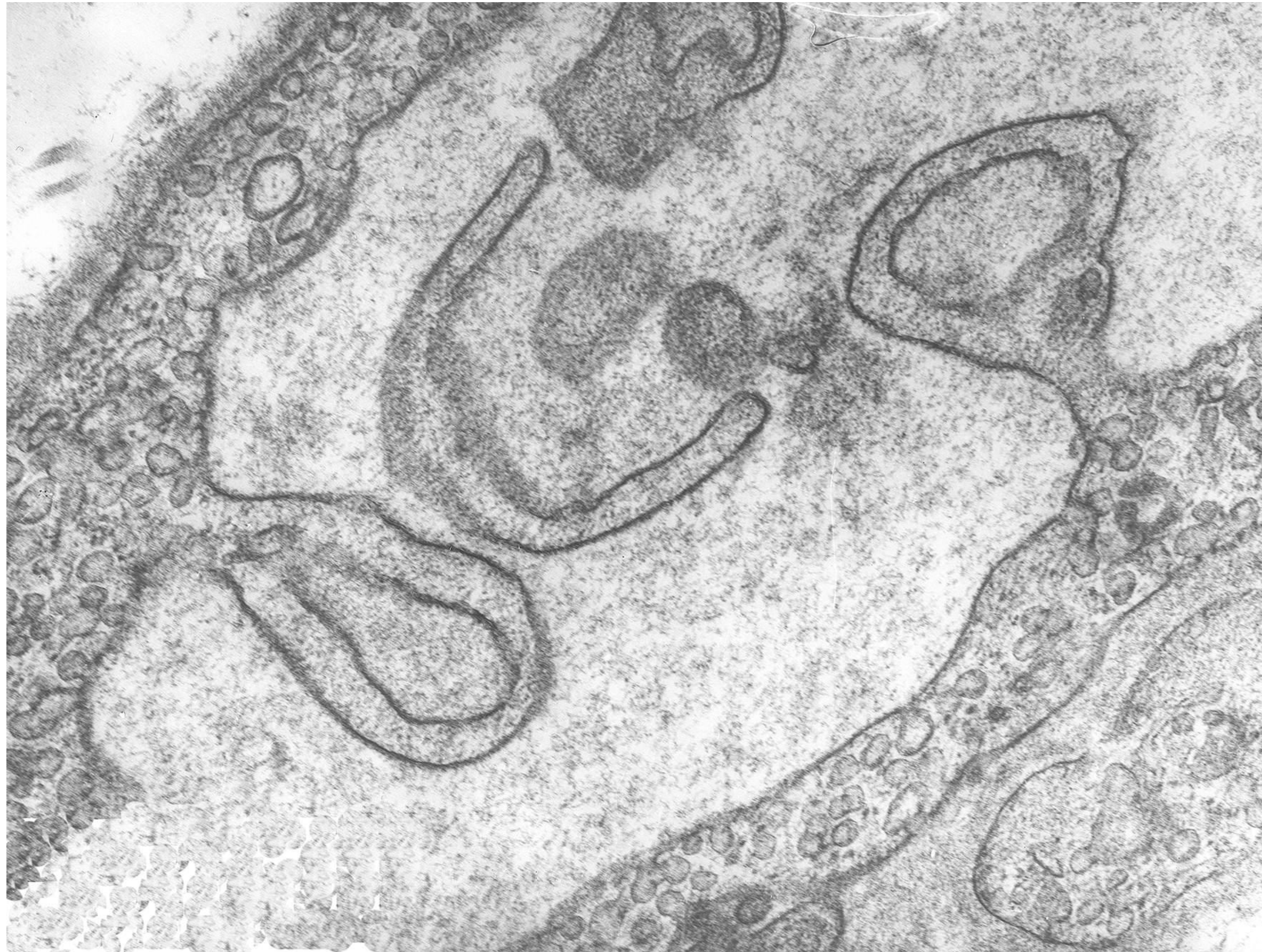


Занятие 7

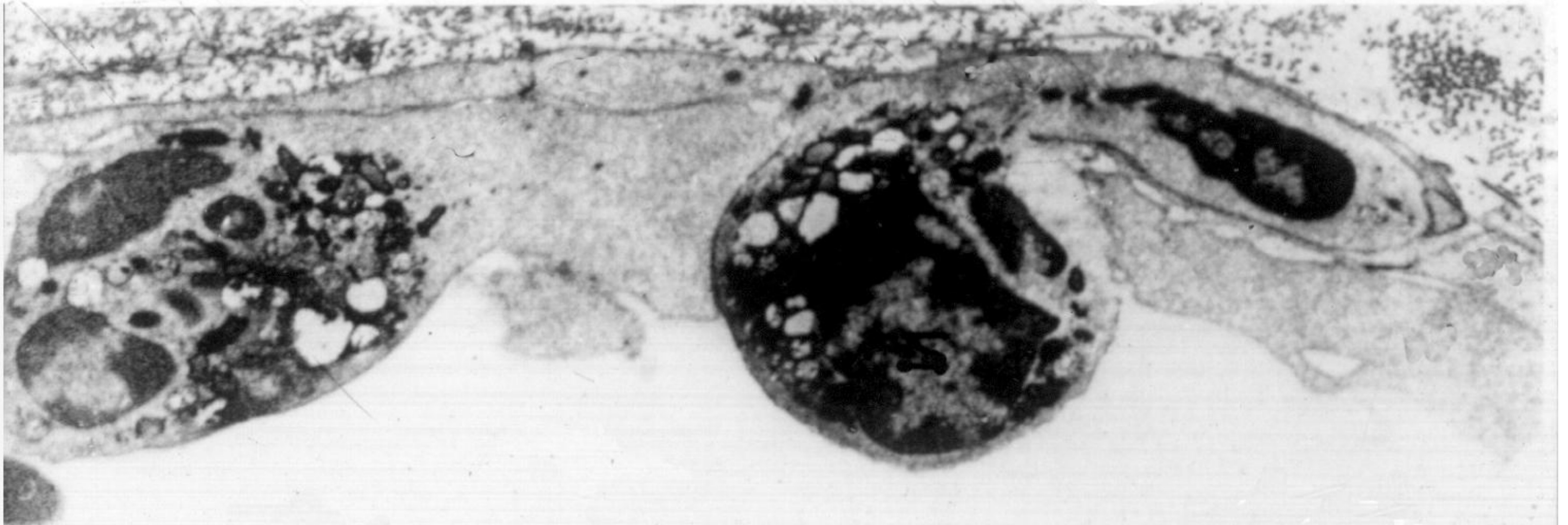Острое воспаление.

Морфология экссудативного
воспаления.

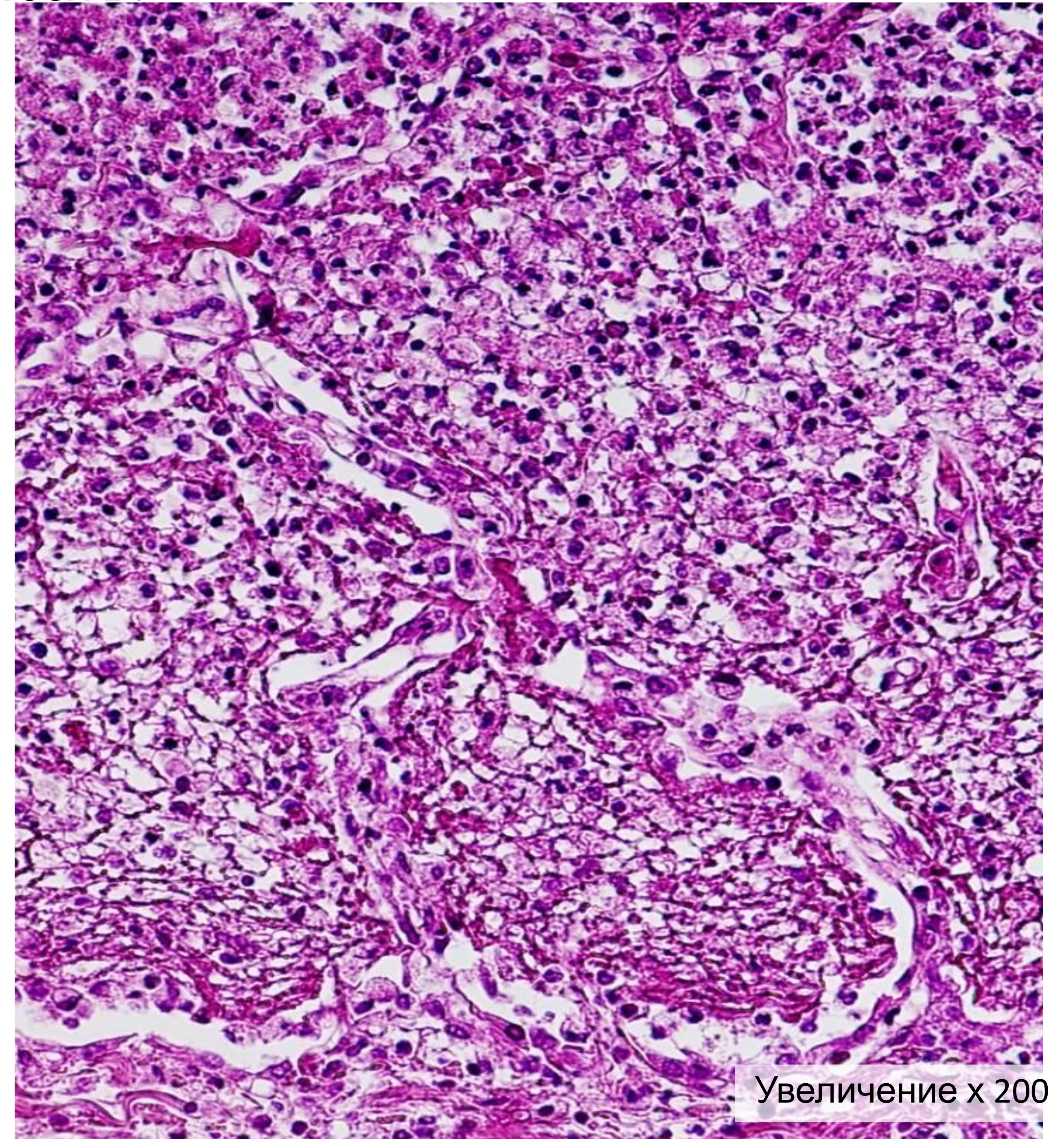
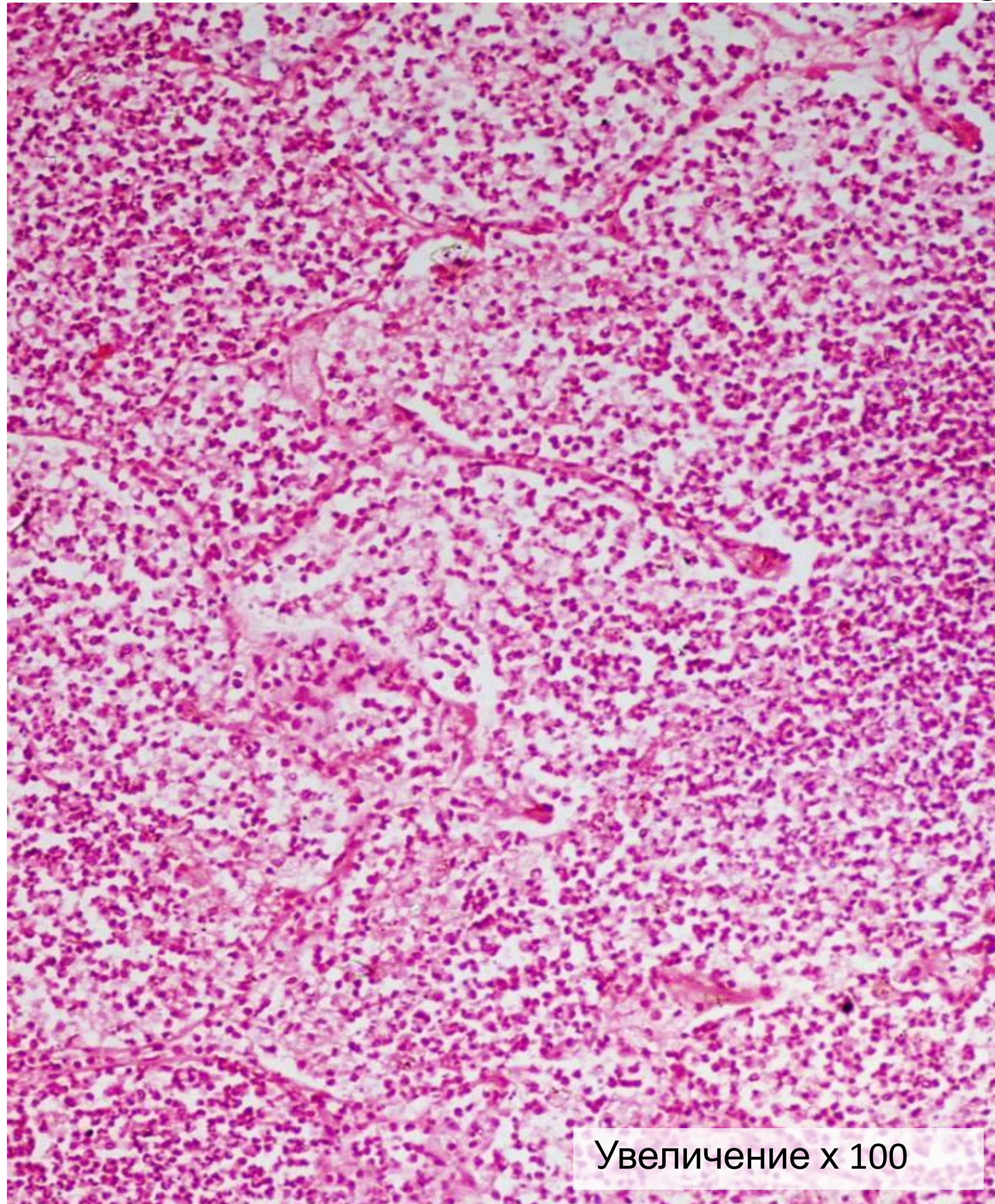
Электроннограмма. Пиноцитоз в эндотелии сосуда при воспалении . Записать название препарата.



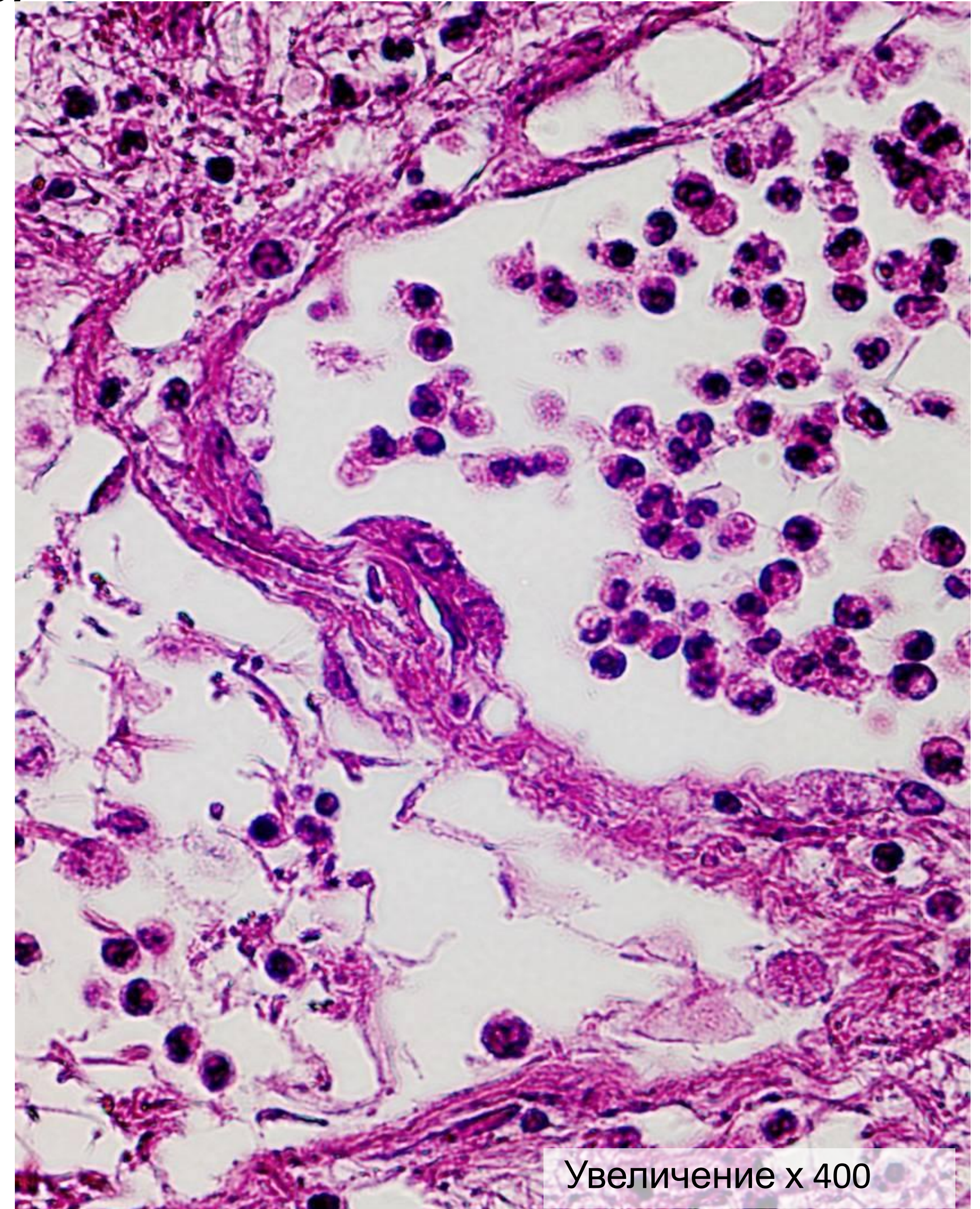
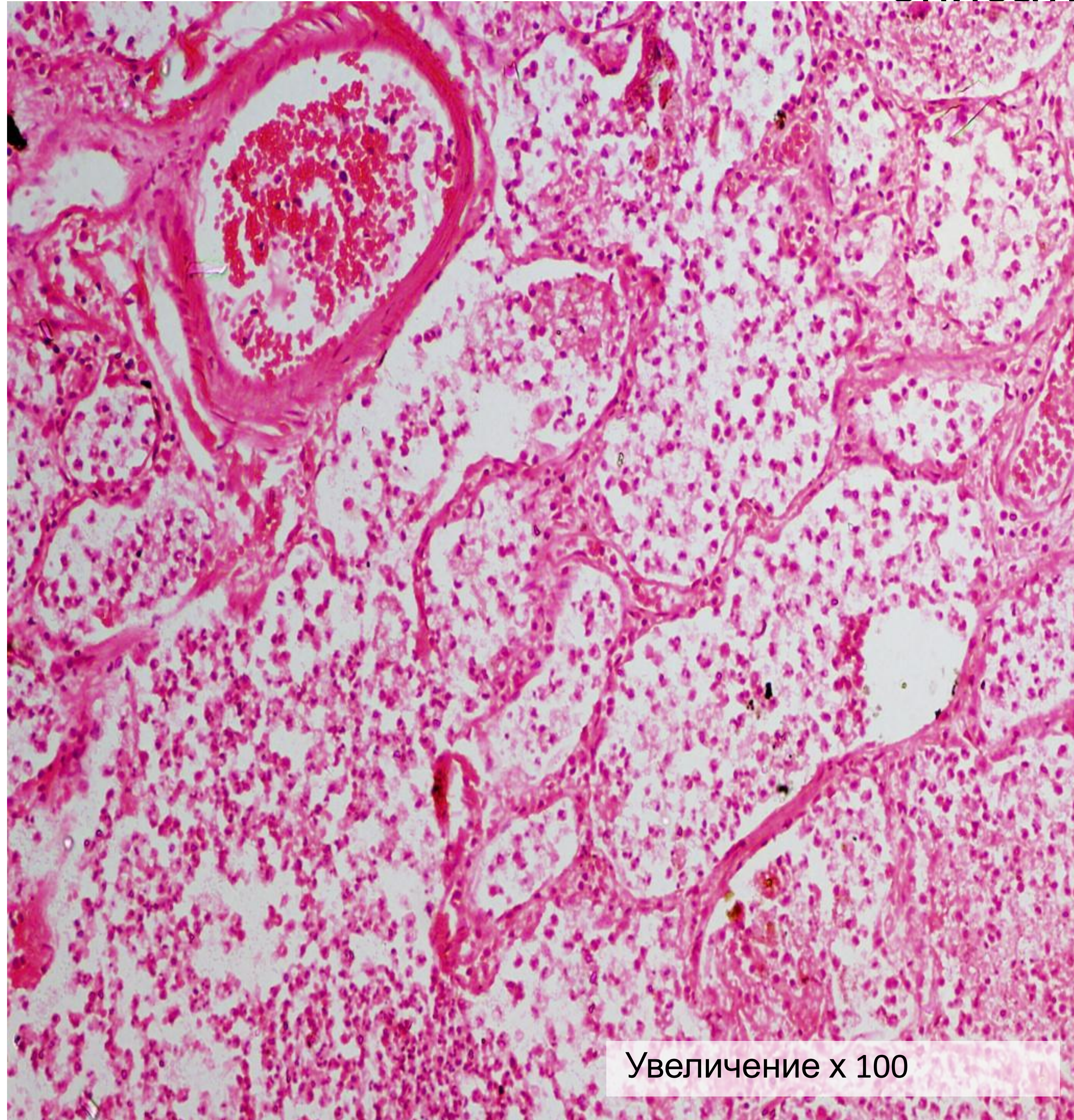
Электроннограмма. Эмиграция нейтрофила через стенку сосуда при воспалении. Записать название препарата.



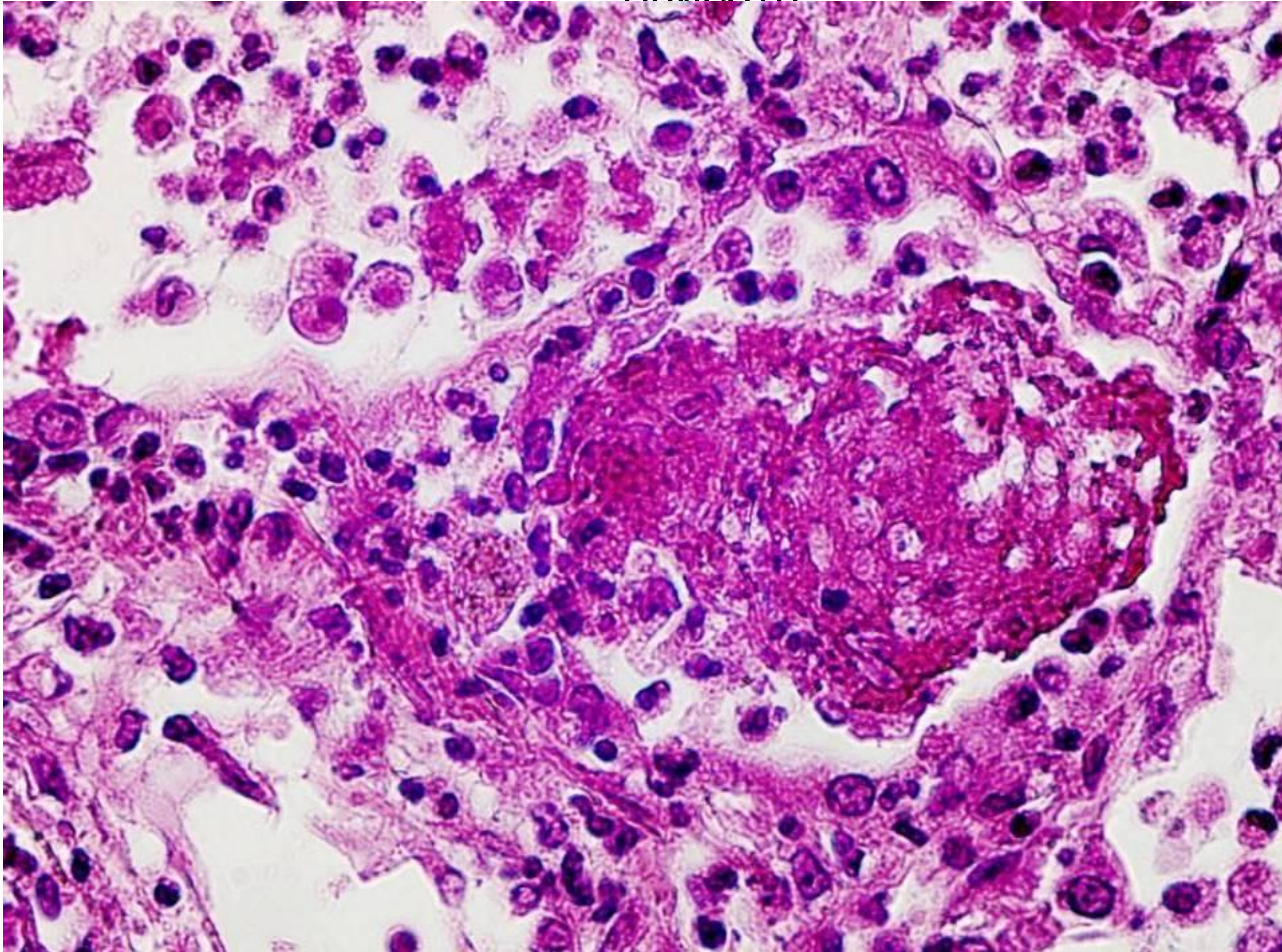
Микропрепарат №39 а. «Крупозная (лобарная) пневмония, стадия серого опеченения» (окраска гематоксилином и эозином). Препарат описать.



Микропрепарат №39 а. «Крупозная (лобарная) пневмония, стадия серого опеченения» (окраска гематоксилином и эозином). Препарат описать.

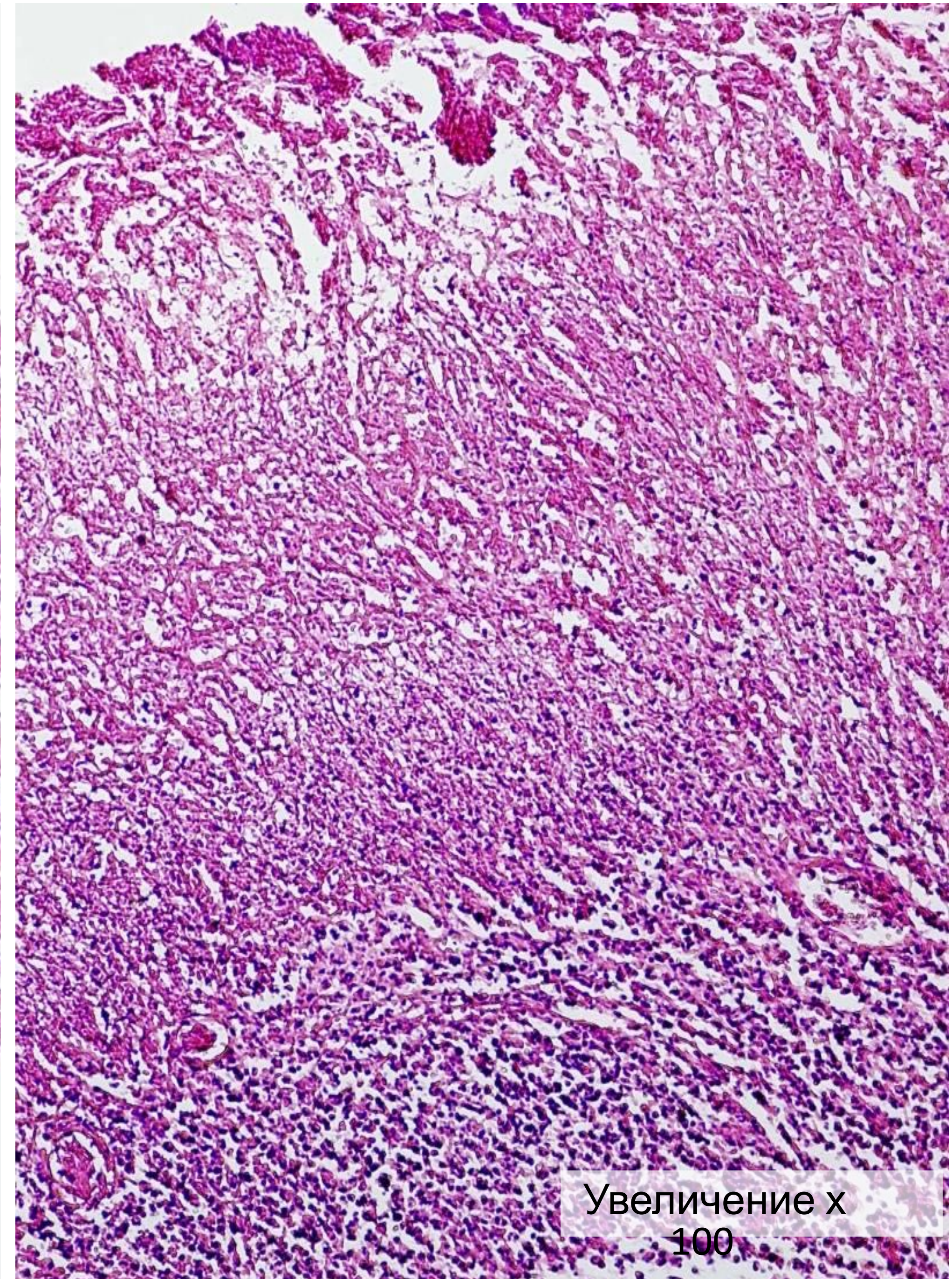
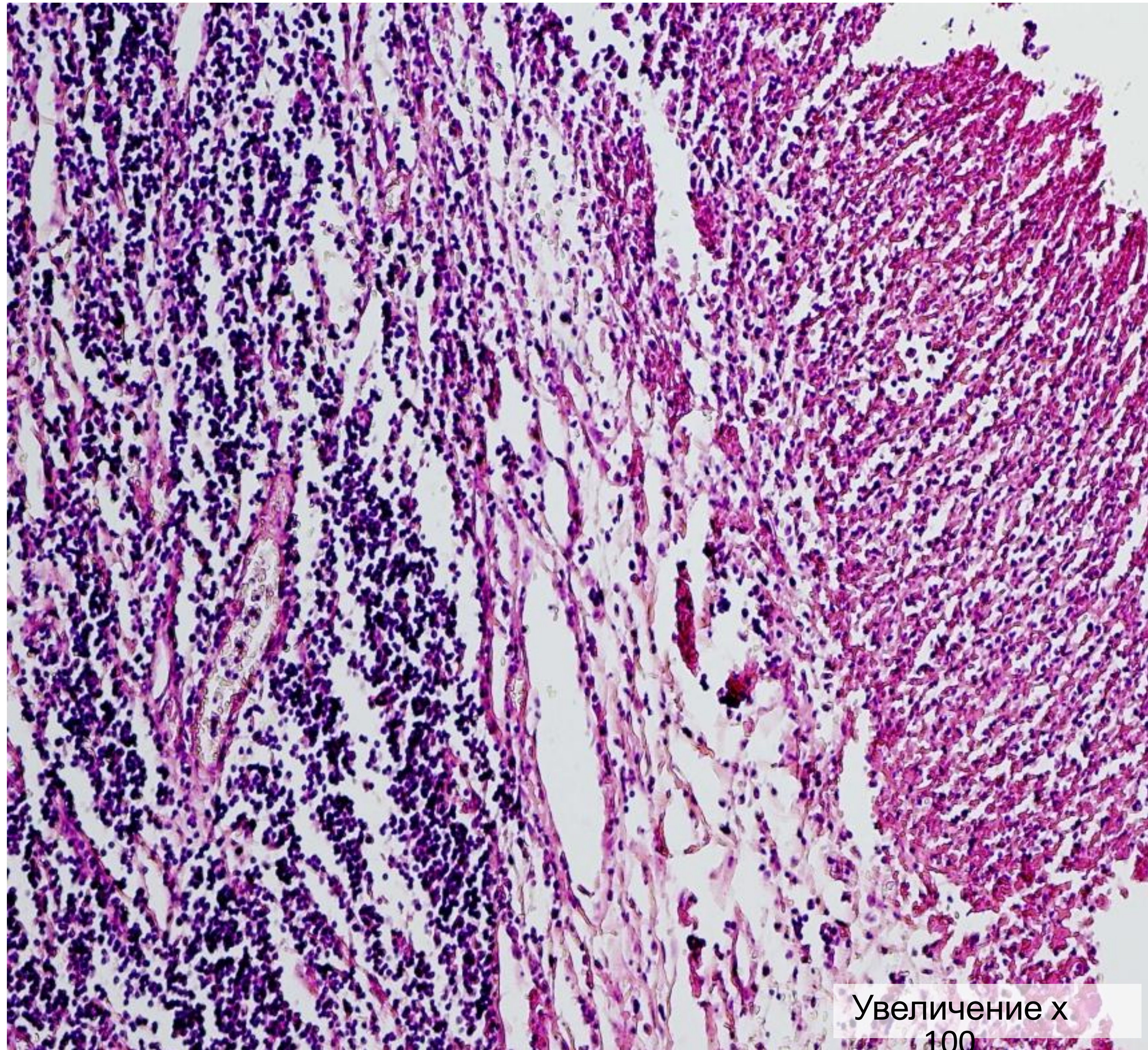


Микропрепарат №39 а. «Крупозная (лобарная) пневмония, стадия серого опеченения» (окраска гематоксилином и эозином). Препарат описать

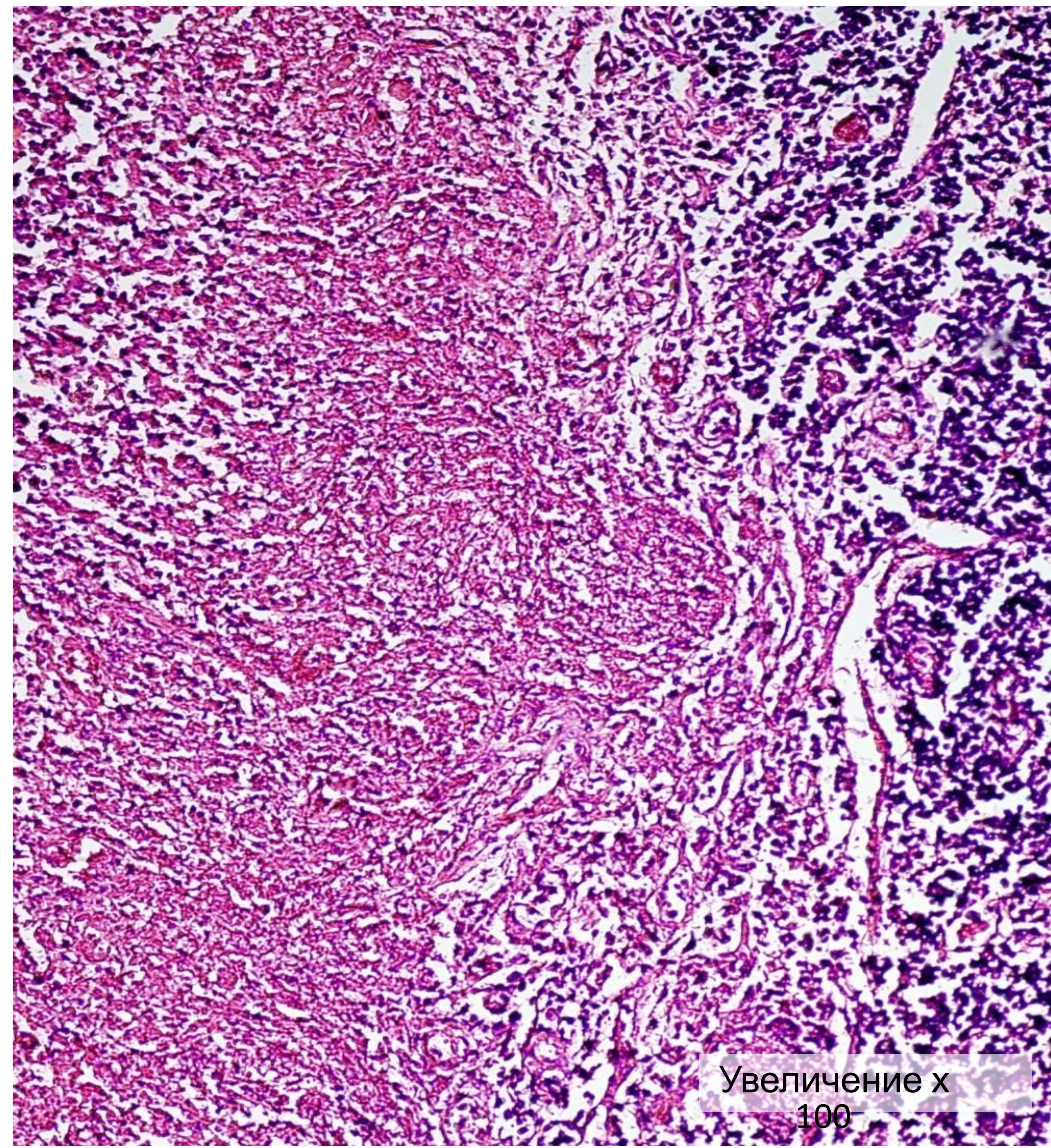
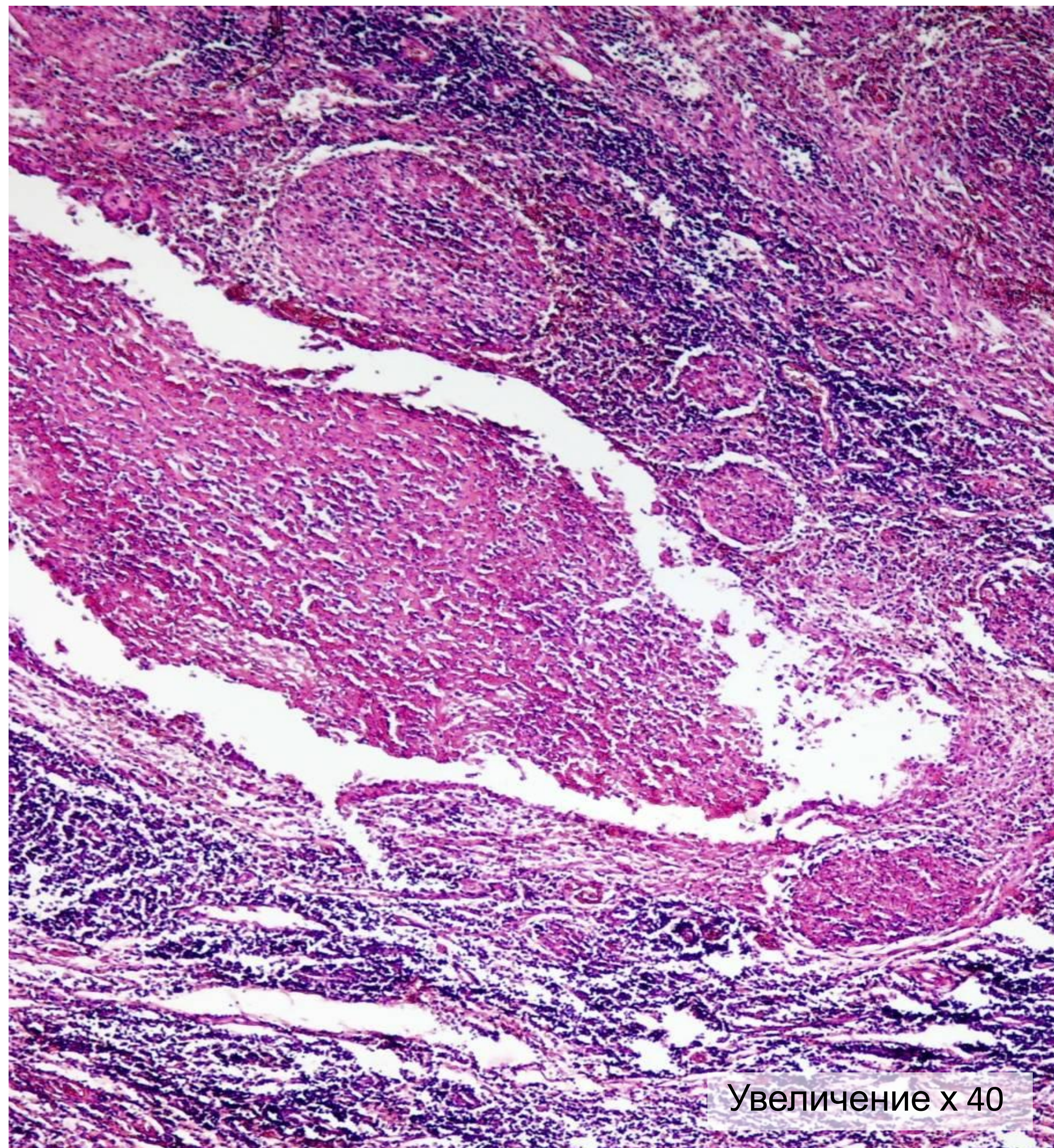


Увеличение x
400

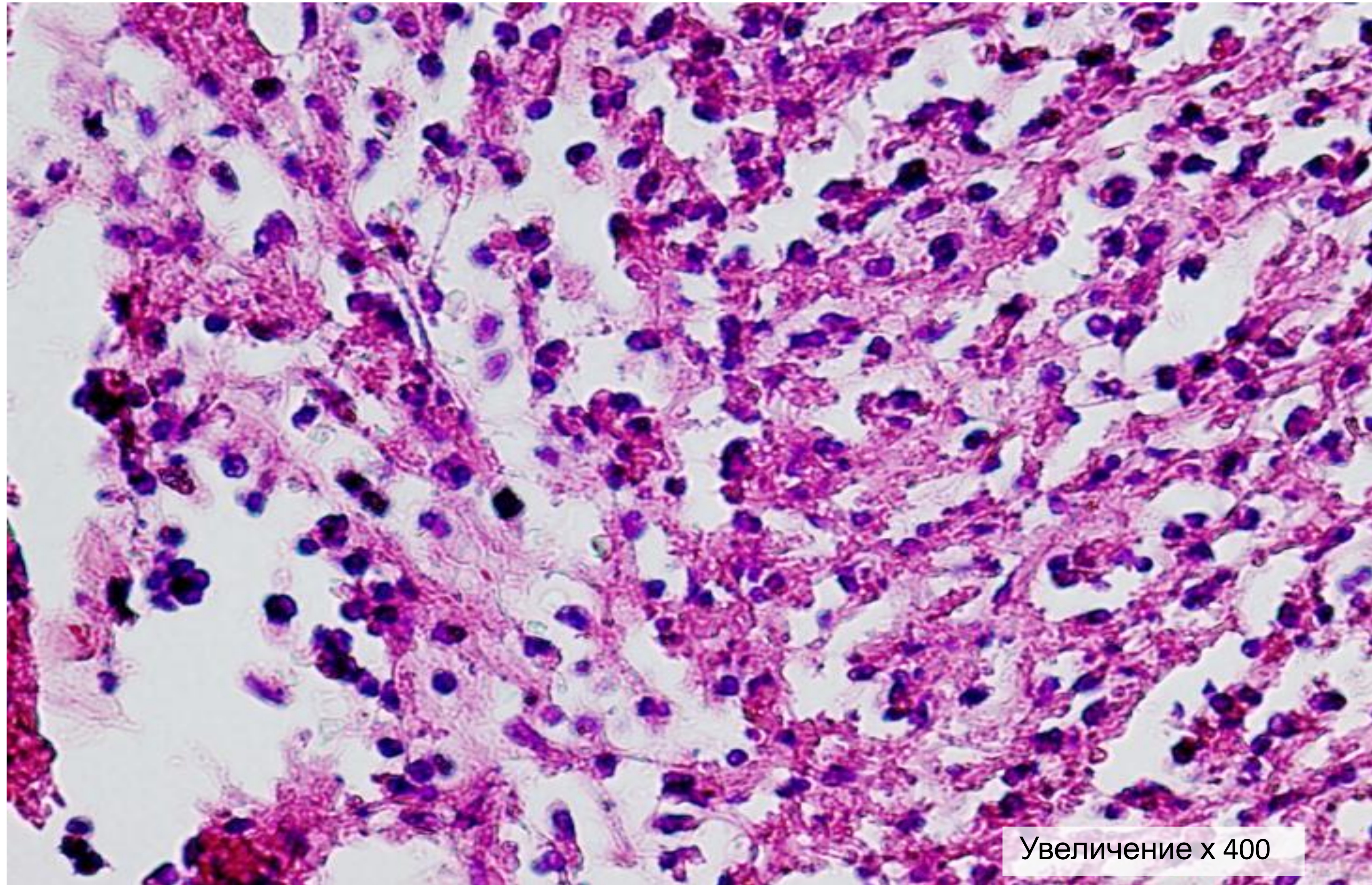
Микропрепарат №40 «Дифтеритическое воспаление зева» - (окраска гематоксилином и эозином). Препарат зарисовать.



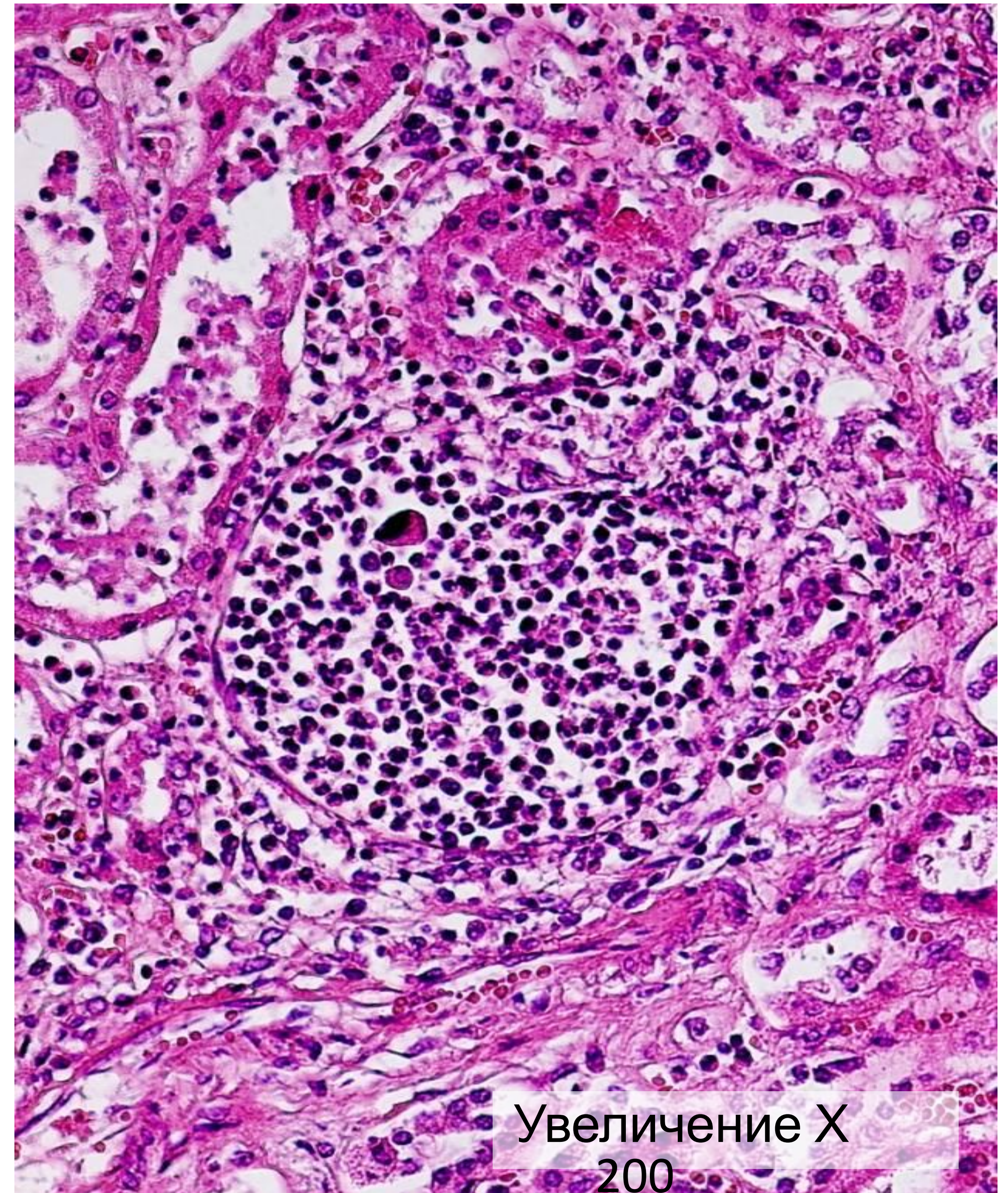
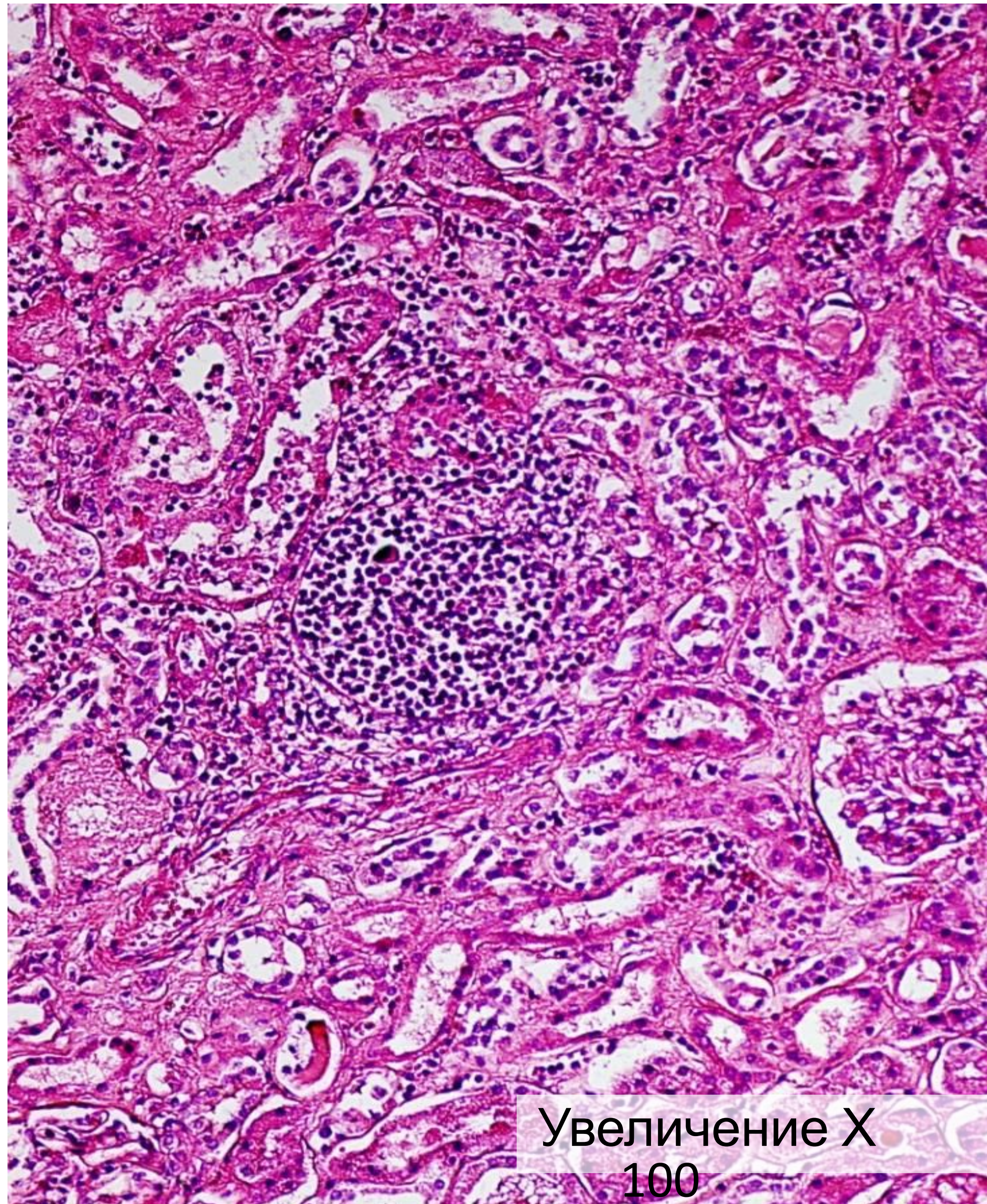
Микропрепарат №40 «Дифтеритическое воспаление зева» - (окраска гематоксилином и эозином). Препарат зарисовать.



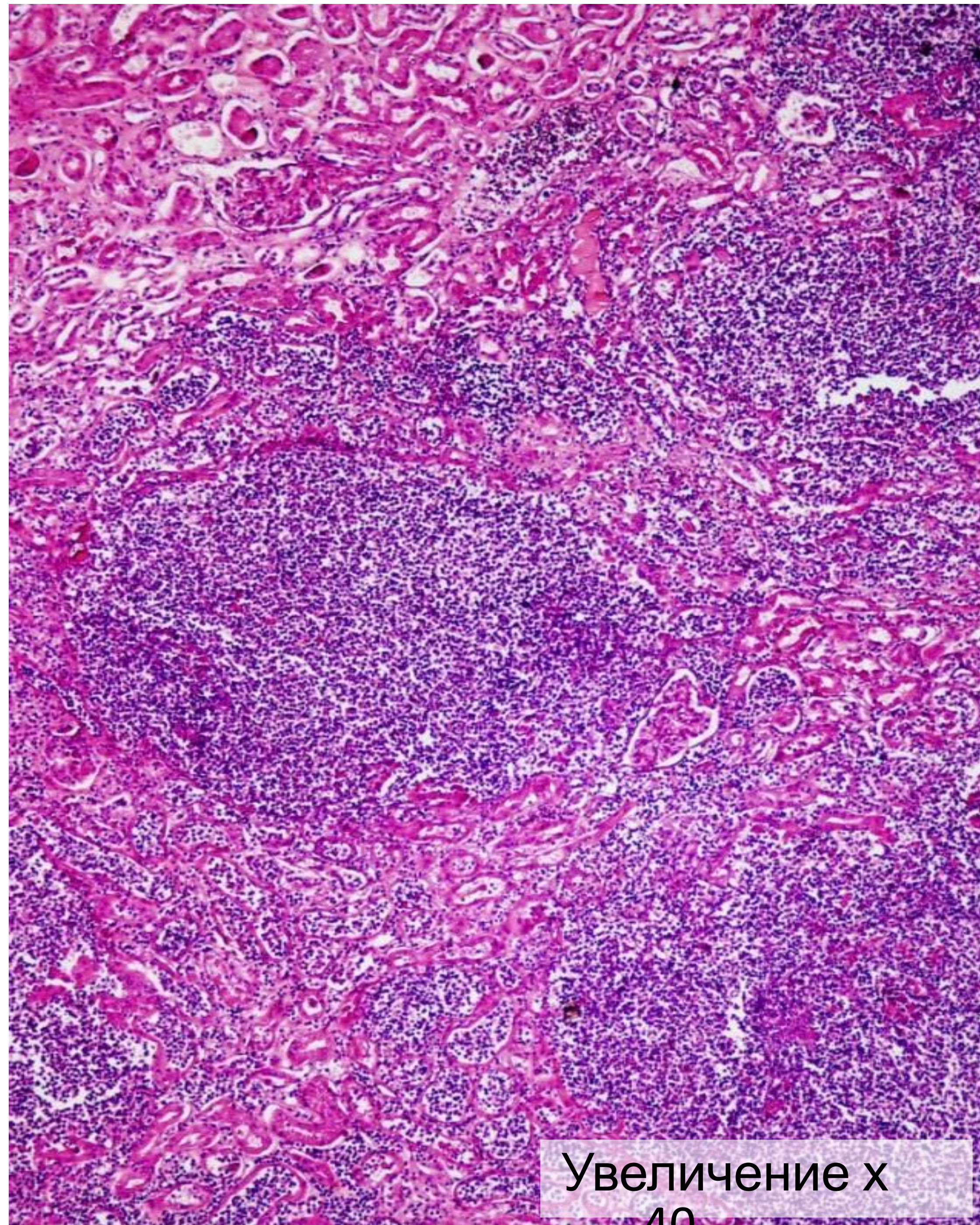
Микропрепарат №40 «Дифтеритическое воспаление зева» -
(окраска гематоксилином и эозином). Препарат зарисовать.



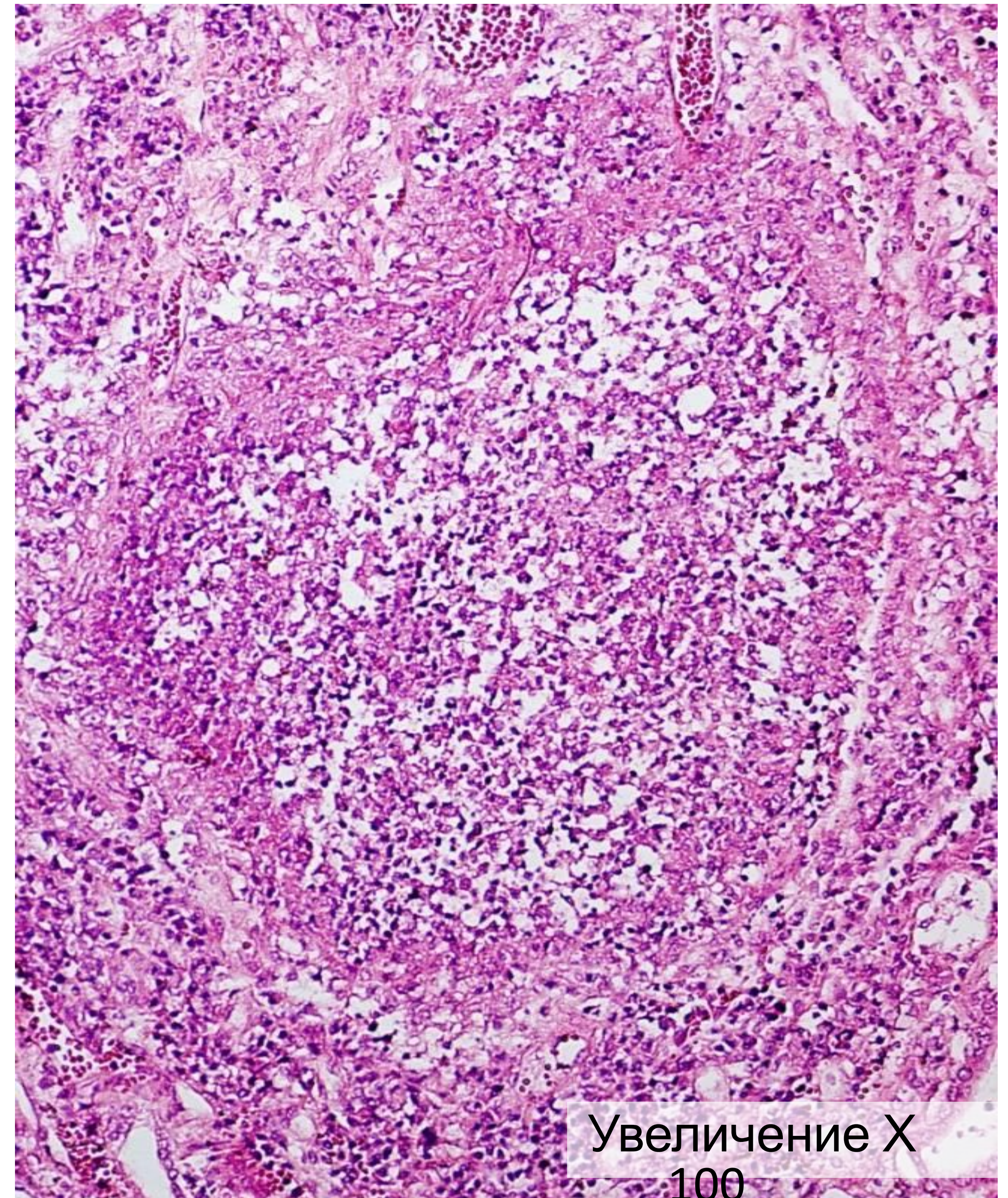
Микропрепарат № 42 «Эмболический гнойный нефрит»
(окраска гематоксилином и эозином). Препарат зарисовать



Микропрепарат № 42 «Эмболический гнойный нефрит»
(окраска гематоксилином и эозином). Препарат зарисовать

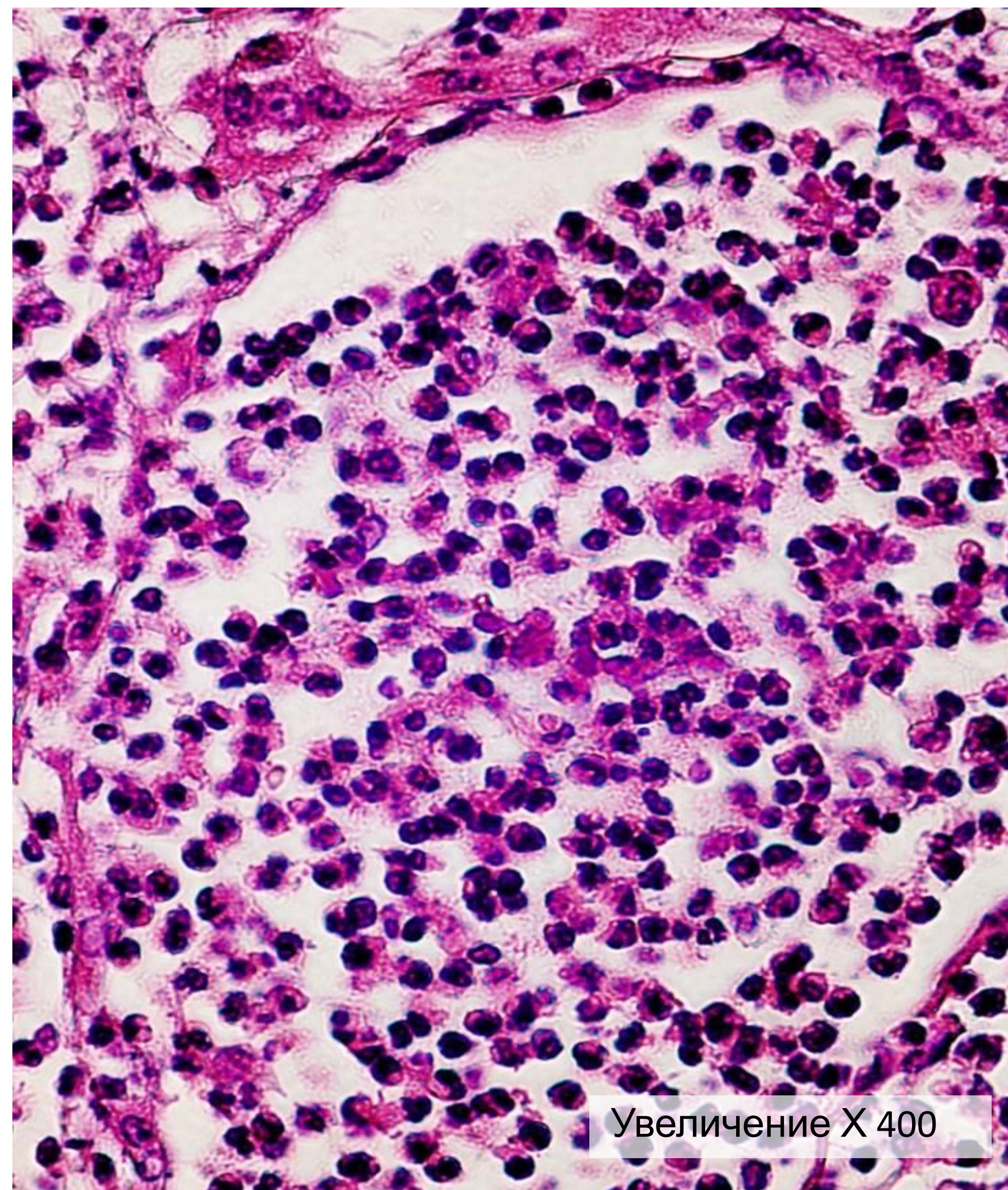
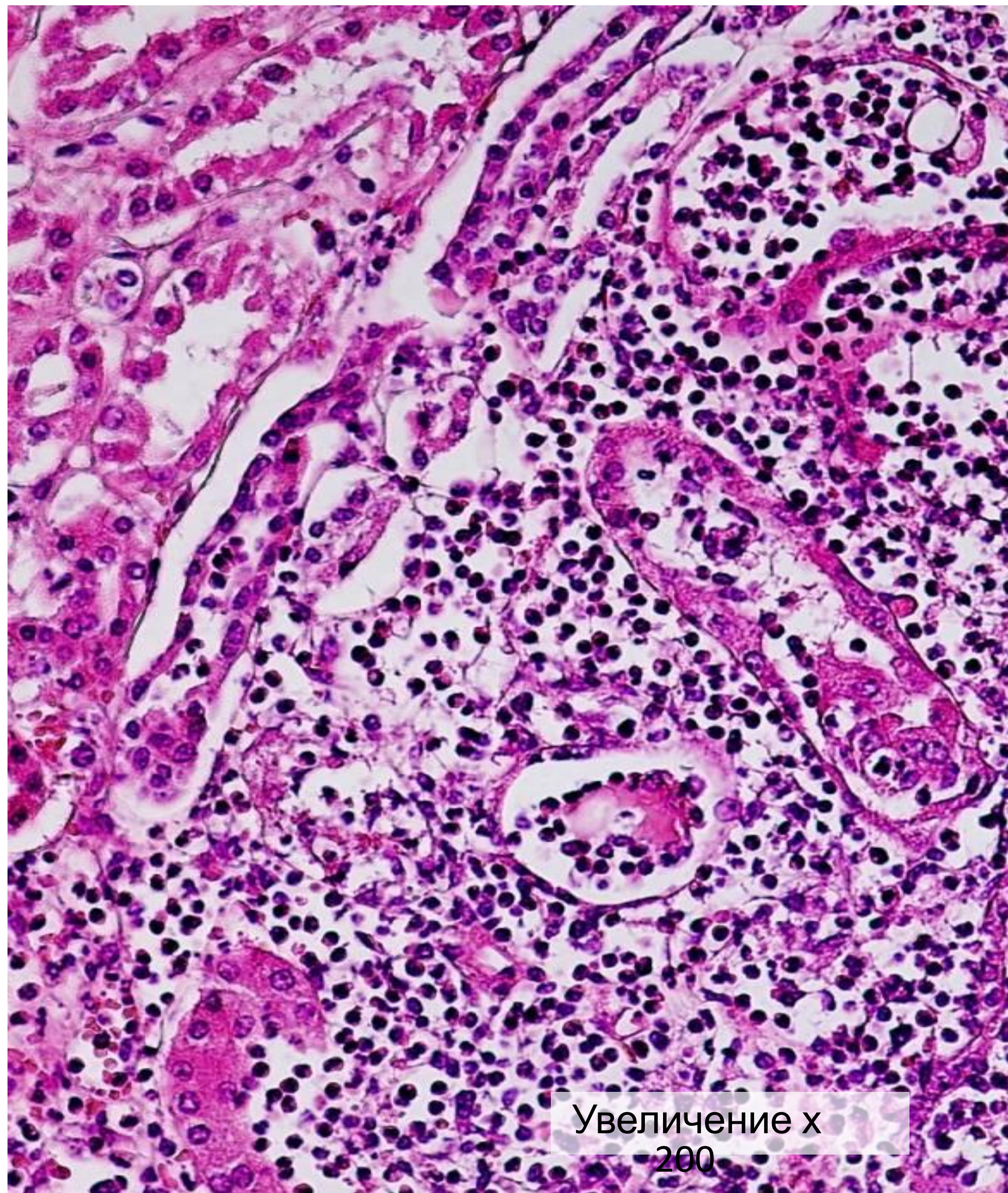


Увеличение х
40

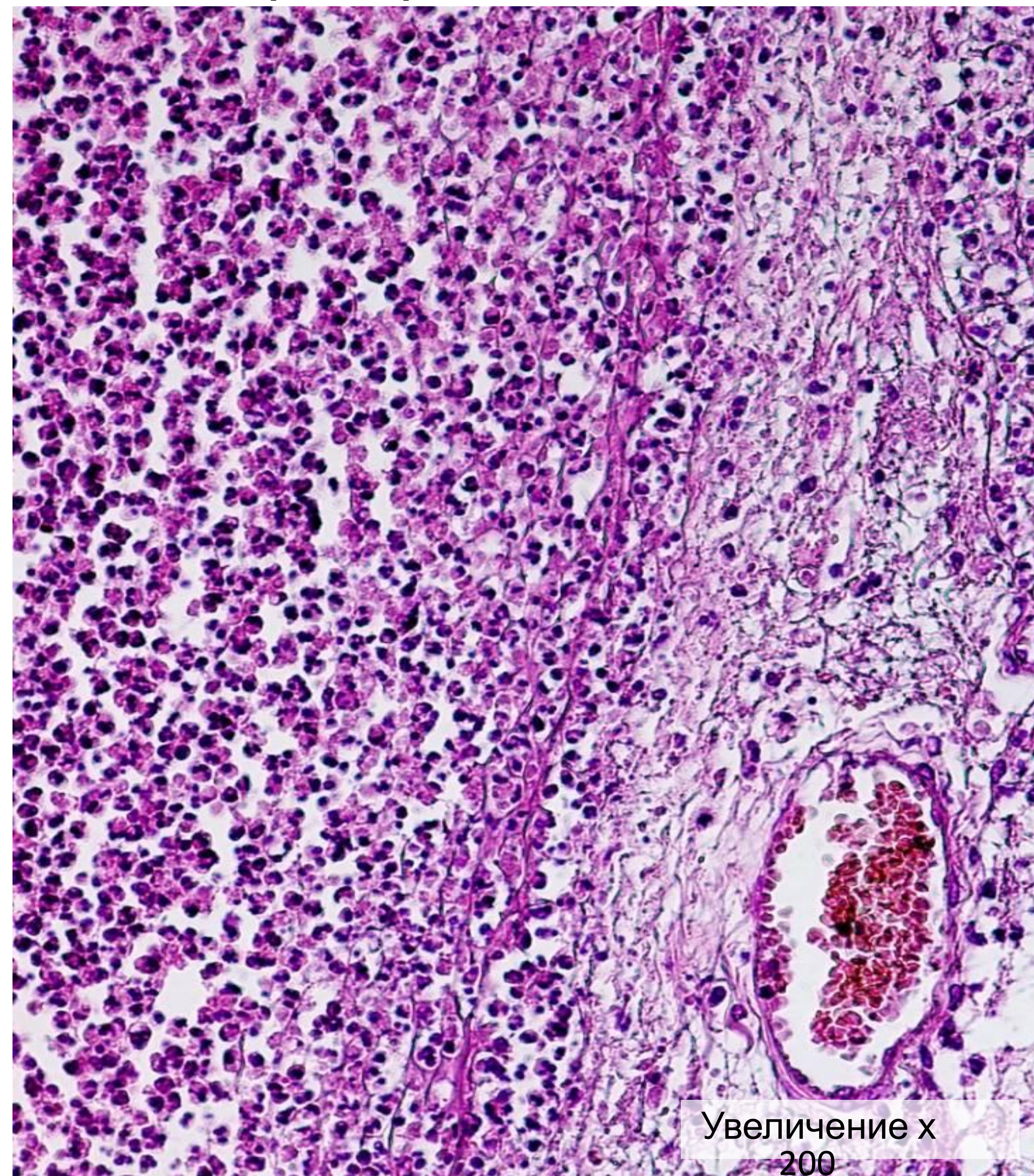
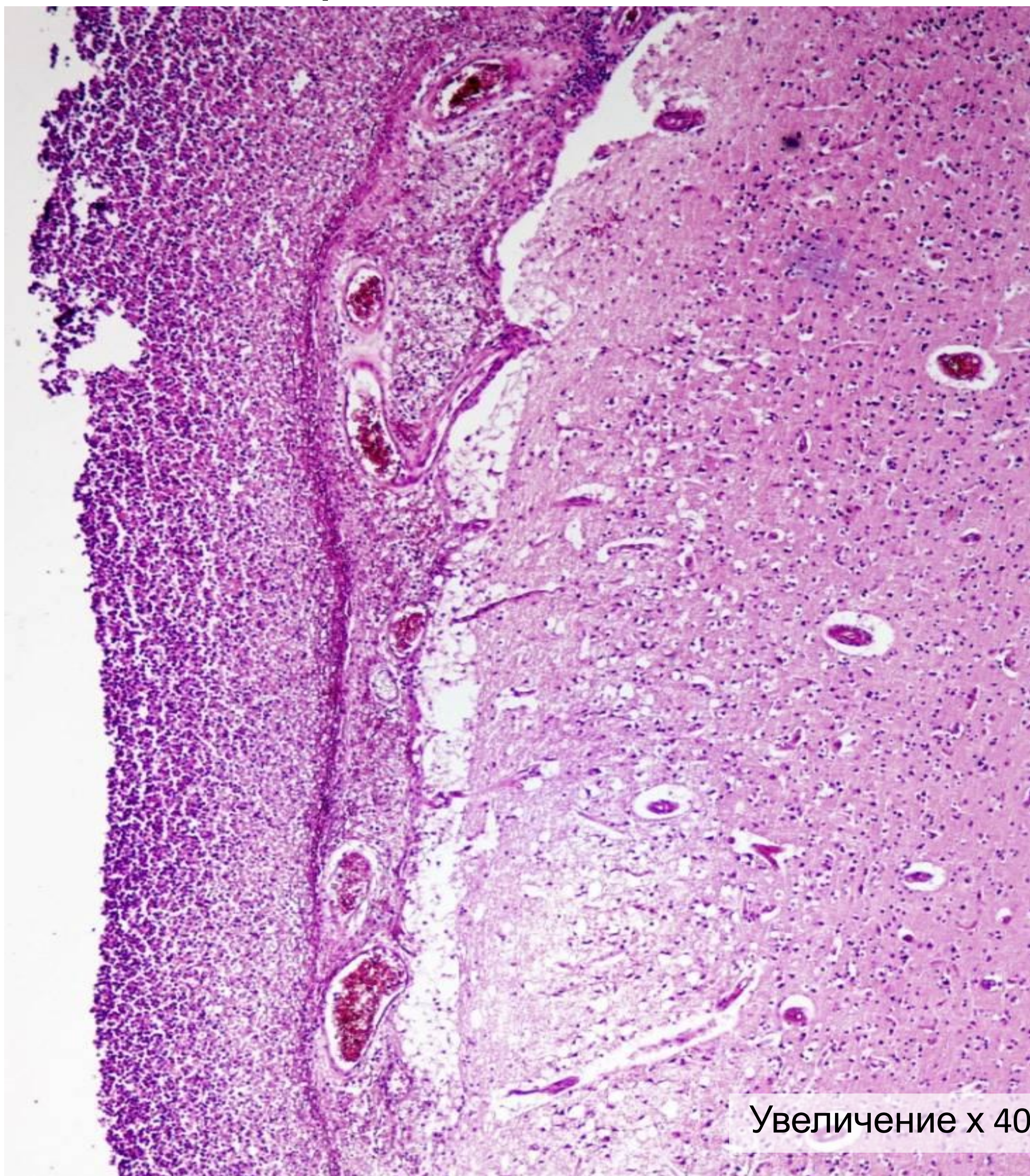


Увеличение X
100

Микропрепарат № 42 «Эмболический гнойный нефрит»
(окраска гематоксилином и эозином). Препарат зарисовать



Микропрепарат № 95 «Цереброспинальный гнойный лептоменингит»
(окраска гематоксилином и эозином). Препарат описать.



Микропрепарат № 95 «Цереброспинальный гнойный лептоменингит»
(окраска гематоксилином и эозином). Препарат описать.

