

**Острые и хронические заболевания
носа, околоносовых пазух с уходом за
больными.**

Носовые кровотечения, их остановка.

Ринит острый

Острый ринит - острое воспаление слизистой оболочки полости носа.



Встречаемость – высокая.

В осенне-зимний период может достигать 50-60%.

Пик заболеваемости связан с климатическими колебаниями.

Профилактика

- закаливание организма;
- адаптация к охлаждению, перегреванию;
- адаптация к влажности и сухости воздуха;
- борьба за чистоту воздуха в рабочих и жилых помещениях, поддержание в них оптимальной температуры и влажности.

Классификация

По причине:

- острый катаральный ринит;
- острый травматический ринит (травмы носа, ожоги, отморожения, другие факторы физического воздействия);
- острый аллергический ринит (сезонная форма - немедленная реакция).

По стадии:

- I – сухая, характеризуется ощущением сухости и напряжения в носу, заложенностью носа, набуханием слизистой оболочки;
- II – влажная. Нарастает чувство заложенности носа, носовое дыхание резко затруднено (часто отсутствует), обильные слизистые выделения из носа;
- III – стадия слизисто-гнойных выделений. Уменьшение набухания слизистой оболочки, улучшение носового дыхания, выделения становятся слизисто-гнойными (сначала в большом количестве, затем постепенно уменьшаются). Наступает выздоровление.

Течение острого катарального ринита зависит от состояния слизистой оболочки носа до заболевания:

- при атрофии, реактивные явления выражены меньше, а острый период – короче.
- при гипертрофии слизистой оболочки – острые явления и тяжесть симптомов выражены намного резче, течение продолжительное.

Продолжительность симптомов – 7-8 дней.

- при хорошем иммунном статусе протекает abortивно в течение 2-3 дней:
- при ослабленном состоянии защитных сил может затянуться до 3 недель со склонностью к переходу в хроническую форму.

Дифференциальная диагностика

- **гриппозному насморку** свойственны геморрагии, вплоть до обильного носового кровотечения, отторжение эпителия слизистой оболочки полости носа пластами. Это позволяет диагностировать гриппозную природу насморка до получения результатов серологического исследования и служит указанием на необходимость местного применения противовирусных препаратов;
- **дифтерийный насморк** особенно опасен, когда протекает, как катаральная форма дифтерии носа и не сопровождается нарушением общего состояния больного и повышением температуры тела; такие больные становятся бациллоносителями и заражают других. Для этой формы насморка характерны слизисто-сукровичные выделения из носа, выраженный дерматит в преддверии носа, отсутствие эффекта от обычного лечения.

- **насморк при кори** – обычное явление в продромальный период; для него характерно обильное отделяемое слизистого характера из носа; при передней риноскопии выявляют отдельные красные пятна в области нижней носовой раковины, выделяющиеся на фоне гиперемизированной слизистой оболочки. Эти пятна наблюдаются короткое время и только в продромальный период;
- **скарлатинозный насморк** не отличается специфичностью и протекает как обычный катаральный ринит;
- **насморк при гонорее** может возникать у ребёнка, если произошло его заражение в родах.

Показания к госпитализации

- Режим - амбулаторный.
- При остром катаральном рините, сопровождающем инфекционные заболевания – лечение в инфекционном стационаре.
- Больные острым ринитом должны быть признаны временно нетрудоспособными.

Немедикаментозное лечение:

- тепловые отвлекающие процедуры (ножные, ручные, поясничные ванны);
- горчичники на икроножные мышцы;
- физиотерапия: ультрафиолетовое облучение, УВЧ или диатермия на область носа.

Лекарственная терапия

- препараты местного действия – короткий курс сосудосуживающих средств 4-6 дней (ксилометазолин, нафазолин и др.);
- местные антибактериальные препараты – фузафунгин, «Ринофлуимцил»;
- антигистаминные препараты II поколения;
- при повышении температуры тела выше 38⁰С, вызванной бактериальной инфекцией (бронхит, пневмония) или восходящей инфекцией (синусит, отит) – антибиотикотерапия:
- при вирусной этиологии – интерферон бета-1b в виде капель или аэрозоля интраназально, перорально тиролон, метилглюкамина акридоацетат, натрия рибонуклеат и др.

Временная нетрудоспособность –
5-10 дней.

Больные в диспансерном учёте
не нуждаются.

После лечения наступает полное
выздоровление.

Прогноз

- у взрослых благоприятный, но возможен переход инфекции на околоносовые пазухи и нижние дыхательные пути, особенно у лиц, склонных к заболеваниям лёгких;
- в грудном возрасте острый ринит всегда опасен для ослабленных детей, предрасположенных к различным лёгочным, аллергическим осложнениям.

Хронический ринит

Различают:

- 1) хронический катаральный ринит;
- 2) хронический гипертрофический ринит;
- 3) хронический атрофический ринит.

**Хронический катаральный
насморк – симптомы сходны с
острым катаральным насморком, но
выражены менее остро.**

При хроническом рините:

- головные боли;
- повышение утомляемости;
- рассеянность.

При осмотре:

- гиперемизированная слизистая;
- в носовых проходах скопление отделяемого.

Хронический гипертрофированный ринит – симптомы те же, что и у катарального, только более резко выражены: применение сосудосуживающих средств даст малый эффект.

Отделяемое отходит с трудом, нос заложен во все времена сезона.

При осмотре:

- гипертрофия, набухлость, застойность носа и раковин, особенно их задних концов.

Часто сочетается с деформацией носовой перегородки.

Лечение:

- прижигание гипертрофированных носа и раковин 5-10 % AgNO_3 трихлоруксусной кислотой (сзади наперёд);
- прижигание электрокаутером;
- прижигание ультразвуком – ведёт к уменьшению её размеров, обеспечивает улучшение дыхания.

Наличие в полости носа полипов, представляющих собой «мешки» большей или меньшей величины, серого, серозного цвета. Частой причиной их является хроническое воспаление слизистой в челюстных пазухах или клеток решётчатого лабиринта – это гиперплазия слизистой, а не опухолевидные образования.

Полипы:

- мелкие и множественные;
- большие и немногочисленные.

Иногда большой полип может выходить через хоану в носоглотку; такие полипы называются хоанальными.

Больные при этом страдают постоянной заложенностью носа, головными болями, утомляемостью.

Лечение:

- только хирургическое – производят полипотомию специальной полипной петлёй после смазывании слизистой 2% р-ром дикамина с адреналином или 5% р-ром кокаина.

Кровотечение обычно небольшое, останавливается самостоятельно, иногда при необходимости производят переднюю тампонаду носа.

Хронический атрофический ринит – для него характерна атрофия слизистой носа (истончение её).

Выделения вязкие, скудные, засохшие в виде корок («сухой передний ринит»).

Больных беспокоит:

- сухость в носу и носоглотке;
- образование ночью вязкой, густой мокроты на слизистой задней стенки глотки.

Причина:

- 1) воздействие на слизистую носа длительно легколетучих химических веществ (растворители, кислоты, щёлочи, пыль – кварцевая и абразивная);
- 2) частые катаральные состояния;
- 3) сухой микроклимат в помещении.

Разновидность атрофического ринита – озола.

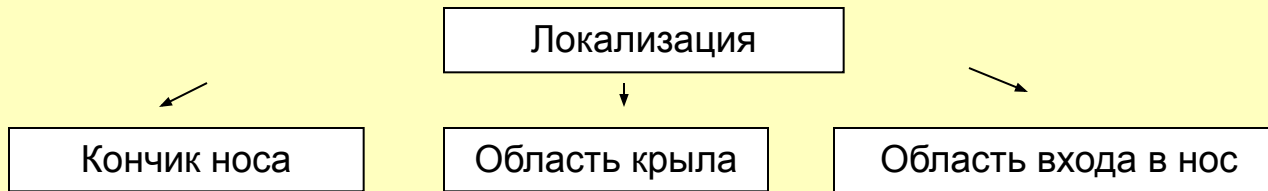
Симптомы:

- 1) резко выраженная атрофия слизистой носа и костного остова носовых раковин;
- 2) в носу и на слизистой носоглотки зеленеющие, дурно пахнущие корки;
- 3) снижение остроты обоняния;
- 3) в носу ощущение зуда, сильной сухости.

Лечение:

- Радикальных средств лечения пока нет. Лечение симптоматическое - добиваются временного улучшения на какой-то период.
- Обоняние при этом не восстанавливается. Для размягчения корок используют щелочные растворы, раздражающие капли с $KJ+J_2$, масло – оливковое, шиповника, их коктейли.

Фурункул носа



Причины:

- стрептококковая инфекция;
- сахарный диабет

Симптомы:

- общее недомогание;
- лихорадка;
- головная боль, тяжесть в голове;
- гиперемия, инфильтрация кожи, реактивный отёк может распространяться на ткани щеки, губы

Осложнения:

По венам инфекция из гнойного очага попадает в полость черепа, то могут быть менингит и другие тяжёлые заболевания

Осложнения:

По венам инфекция из гнойного очага попадает в полость черепа, то могут быть менингит и другие тяжёлые заболевания

Лечение

Медикаментозное:

- антибактериальная терапия;
- антигистаминные препараты;
- витаминотерапия;
- в случае сахарного диабета – лечение

основного заболевания

Местное:

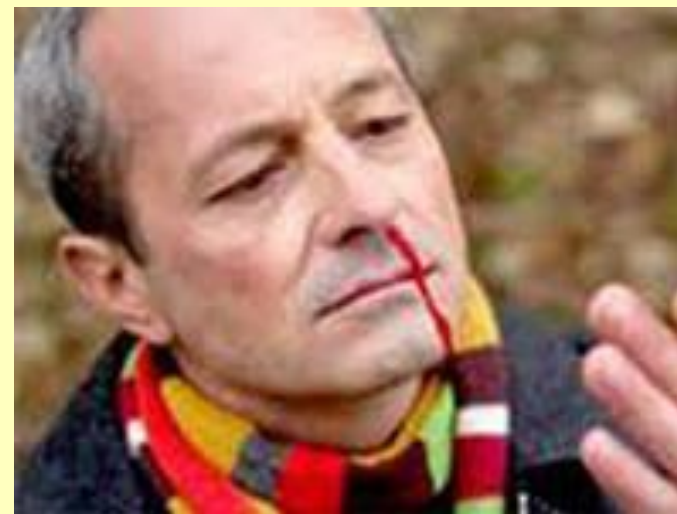- примочки с хлоргексидином и подобными ЛС;
- физиотерапия)
УФО на лицо, УВЧ на нос и т.д.)

хирургическое

Проблемы пациента:

- жар, жажда или озноб на фоне лихорадки;
- состояние дискомфорта из-за боли;
- беспокойство из-за изменения внешнего вида;
- беспокойство за исход заболевания;
- снижение трудоспособности из-за боли;
- риск развития тяжёлых заболеваний: менингита, сепсиса и т.д.

Носовые кровотечения



Местные причины, вызывающие носовое кровотечение:

- 1) травмы носа и околоносовых пазух;
- 2) атрофические процессы слизистой оболочки переднего отдела перегородки носа, сопровождающиеся образованием корок, удаление которых нарушает сосудистую стенку,
- 3) злокачественные опухоли носа и околоносовых пазух;
- 4) доброкачественные опухоли (ангиомы, ангиофибромы);
- 5) инородные тела полости носа.

Общие причины, вызывающие носовое кровотечение:

- 1) артериальная гипертензия и атеросклероз;
- 2) острые инфекционные поражения верхних дыхательных путей преимущественно вирусного генеза;
- 3) септические состояния (хронический сепсис), интоксикации, в т.ч. алкогольные;
- 4) заболевания внутренних органов (цирроз печени, хронический гломерулонефрит, пороки сердца, эмфизема легких, пневмосклероз);
- 5) нейровегетативные и эндокринные вазопатии, наблюдаемые у девочек в период полового созревания, у девушек и женщин при нарушении функции яичников, при токсикозе второй половины беременности, викарные (замещающие) **носовые кровотечения** при задержке менструаций;
- 6) гипо- и авитаминоз;
- 7) понижение атмосферного давления, физические перенапряжения и перегревания.

В 80-90% случаев **носовые кровотечения** возникают в передне-нижнем отделе **носовой** перегородки (locus Kiesselbahii), что связано с особенностью кровоснабжения данной области.

Наиболее тяжелые **кровотечения** наблюдаются из задне-нижних отделов полости носа (бассейн наружной сонной артерии).

Кровотечение из этой области чаще отмечается у больных гипертонической болезнью и атеросклерозом.

При травмах носа **кровотечение** возникает из верхних отделов, снабжающихся из передней решетчатой артерии (бассейн внутренней сонной артерии).

Носовому кровотечению иногда предшествуют продромальные явления (головная боль, шум в ушах, головокружение, общая слабость). Обычно кровоточит одна сторона.

Интенсивность кровотечения
разная - от небольшого - «капля за каплей», до массивного, профузного.

Тяжелые, угрожающие жизни - **сигнальные носовые кровотечения**, они характеризуются внезапностью, кратковременностью и обилием изливающейся крови.

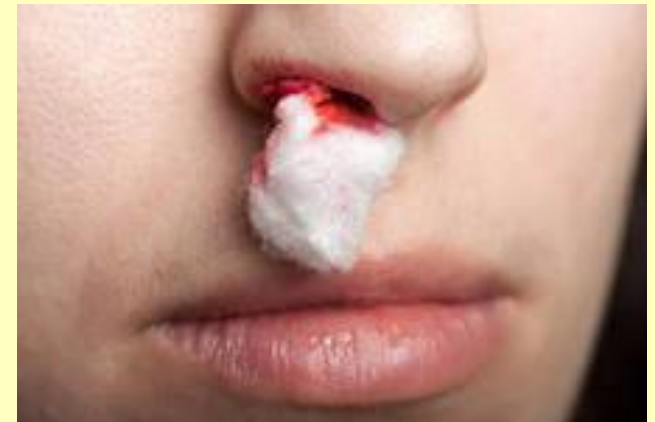После самопроизвольного прекращения **кровотечения** развивается тяжелый коллапс.

Сигнальные носовые кровотечения являются признаком нарушения целостности крупного артериального сосуда в полости носа, костях лицевого скелета, основания черепа при тяжелой травме, расслаивающейся аневризме, распадающейся злокачественной опухоли.

Такие носовые кровотечения -
показание для срочной госпитализации
больного в стационар и проведения
мероприятий для предотвращения
последствий тяжелой кровопотери,
профилактики возможного рецидива и
выявления его источника.

Остановка носовых кровотечений

При кровотечении из переднего отдела перегородки носа следует его остановить прижатием пальцами крыла носа кровотокащей половины к **НОСОВОЙ** перегородке. В преддверие носа можно дополнительно ввести адекватный комок ваты - сухой или смоченный 3% р-ром пероксида водорода.

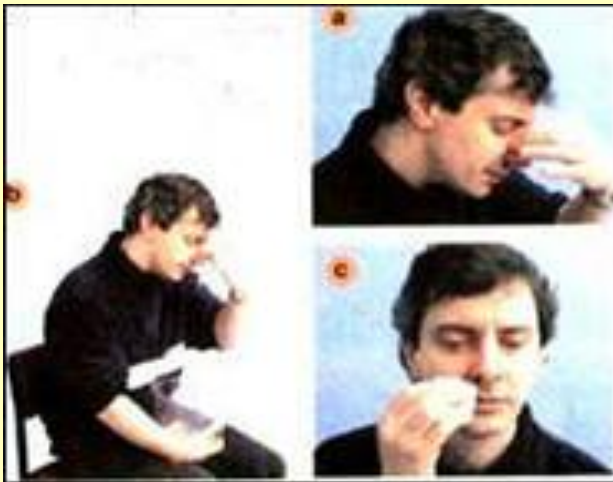

Больной не должен запрокидывать голову назад, т.к. при этом на шее пережимаются яремные вены, и **кровотечение** может усилиться.



При продолжающейся кровопотере, когда видно место **кровотечения** после проведения местной анестезии, прижечь кровоточащий сосуд электрокаутером, углекислым или ИАГ-ниодимовым лазером.

- Все виды тампонады носа, при **носовом кровотечении**, производятся после предварительной анестезии слизистой оболочки 5-10% р-ром кокаина или 2% р-ром дикаина.
- Тампонада, в зависимости от состояния больного, производится в сидячем или лежащем положении.



Хирургические способы остановки **носового кровотечения** применяются при неэффективности тампонады и рецидивирующих **НОСОВЫХ кровотечениях.**

С целью облитерации сосудов слизистой оболочки перегородки носа используются склерозирующие препараты (0,5-1 мл 5% раствора двусолянокислого хинина).

При повторных **носовых кровотечениях** из переднего отдела перегородки носа, производят отслойку слизистой оболочки в области **кровотечения** с последующей тампонадой.

У больных, страдающих общими заболеваниями, **носовое кровотечение** возникает в результате нарушения известного равновесия (гомеостаза), имевшего место, несмотря на наличие общего хронического заболевания.

С общими и местными мероприятиями по остановке **кровотечения** и компенсации кровопотери, необходимо приложить усилия для устранения (смягчения) причин, вызвавших **носовое кровотечение**.

Синуситы

Синуситы – воспаление околоносовых пазух (болеют 15% населения, 5% - детей).

Пазухи:

- клетки решётчатой кости (этмоидит);
- две верхнечелюстных – левая, правая «гайморовые» (гайморит)
- лобная;(фронтит)
- клетки клиновидной кости, основная пазуха (сфеноидит)

Профилактика:

- вирусных, бактериальных заболеваний, кариеса зубов;
- устранение анатомических дефектов;
- иммунитета (закаливание)

Течение:

- острое;
- хроническое (свыше 8 недель или больше 4 раз в год)

Этиология:

- анатомические дефекты носа;
- бактериальная (кариес 4-х последних коренных зубов, ОРЗ, ОРВИ, грипп);
- аллергическая;
- грибковая.

Степени тяжести:

- лёгкая;
- средняя;
- тяжёлая.

Степень тяжести:

- головная боль в области лба, в области виска (воспаление тройничного нерва);
- температура 38 С и выше;
- заложенность носа, напряжение в носу;
- отделяемое из носа (серозное, серозно-гнойное, гнойное);
- снижение обоняния.

Осложнения:

- внутримозговые – менингит;
- миокардит;
- заболевание уха;
- снижение слуха.

Осмотр:

1.Риноскопия:

- гиперемия;
- отёк слизистой;
- полоски гноя из-под средней носовой раковины

2.Р-графия, КТ:

- наличие уровня гноя;
- отёк слизистой

3.Диагностическая пункция иглой Кулаковского после анестезии

введение ЛС:

- антибиотики;
- гидрокортизон;
- димедрол

- 4.Диафоскопия

Лечение:

1. Медикаментозное

- промывание носа;
- антибиотики (цефалоспорины, пенициллины);
- сульфаниламиды;
- муколитики: ринофлумицин;
- per os В/м

2. Немедикаментозное

- фитотерапия, ароматотерапия, масло чайного дерева, ингаляции цветов лаванды, шалфея, эвкалипта
- гомеопатические средства

Хирургические методы:

- прокол;
- введение баллона.

При хроническом гайморите:

- удаление кист, полипов;
- патологического содержимого;
- создание постоянного сообщения между гайморовой пазухой и полостью носа

Основные возможные проблемы пациента:

- жар, жажда или озноб на фоне лихорадки, состояние дискомфорта;
- нарушение дыхания из-за отделяемого из носа;
- беспокойство, нарушение сна, снижение трудоспособности, дефицит общения из-за боли;
- нарушение питания из-за снижения аппетита;
- страх перед операцией из-за дефицита знаний о заболевании, страх за исход заболевания.

Перед операцией полость рта должна быть санирована.

После операции пазуху и полость носа тампонируют и накладывают пращевидную повязку на нос.

Первая повязка через 10-24 часа в зависимости от выраженности геморрагического синдрома.

Острый и хронический фронтит, воспаление лобной пазухи

Причины:

- ОРЗ;
- грипп

СИМПТОМЫ:

- острая боль в области лба, надбровных дуг;
- боль усиливается при наклоне головы вниз;
- ощущение чувства тяжести в лобной области;
- температура 38С-39С.

Осмотр:

- слизистое гнойное отделяемое в среднем носовом ходе, отёк слизистой этого хода

Формы:

- тяжёлая;
- средняя;
- лёгкая.

Лечение:

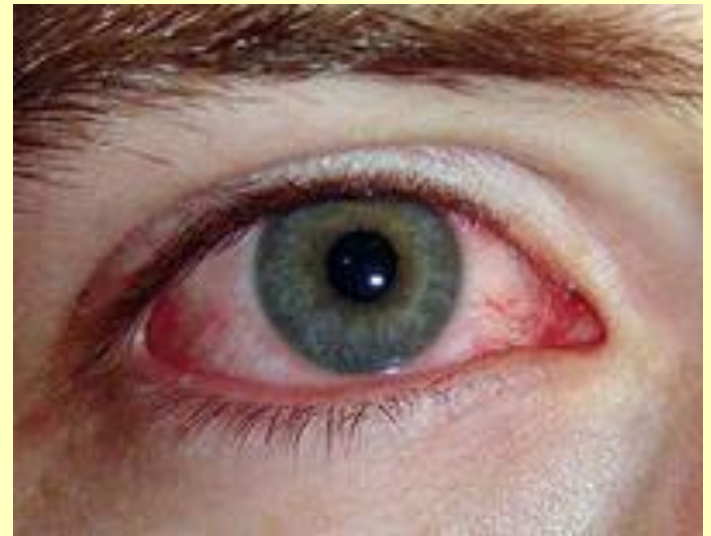- антибиотики + сульфаниламидные препараты;
- сосудосуживающие капли в нос;
- мази несколько раз в день;
- антибиотики;
- болеутоляющие средства;
- физиотерапия: УВЧ, лампа Минина, соллюкс.

Если в течение 2-х месяцев процесс не долечен, то фронтит переходит в хронический.

Операция производится под местной анестезией → вскрытие лобной пазухи (её трепанация) создаётся соустье между лобной пазухой и носом вводится дренажная трубка рану зашивают – на неё накладывают стерильную повязку, а на нос – горизонтальную пращевидную повязку.

Риноконъюнктивит аллергический

Аллергический ринит и аллергический риноконъюнктивит – заболевания, характеризующиеся развитием аллергического воспаления слизистой оболочки носа и конъюнктив.



Клиника:

- обильная ринорея;
- непроходимость носовых ходов;
- зуд в полости носа;
- повторяющееся чихание и нередко anosmia;
- зуд;
- гиперемия;
- отёчность конъюнктив;
- слезотечение;
- светобоязнь.



Эпидемиология

- Заболеваемость в России колеблется от 12,7 до 24%;
- отмечают сочетание аллергического ринита и конъюнктивита (риноконъюнктивит);
- аллергический риноконъюнктивит может присутствовать в качестве самостоятельного аллергического заболевания и развиваться при системных аллергических реакциях;
- заболевание чаще дебютирует в детском и юношеском возрасте (от 6 до 13 лет), реже – в более старшем возрасте.

Факторы риска

- семейная предрасположенность к атопическим заболеваниям;
- ранний контакт новорождённого (особенно в первые 6 месяцев) с аллергенами животных, пищевыми аллергенами;
- курение (в т.ч. матери во время беременности, наличие курящего в семье).

Этиология

Причина заболевания – разнообразные аэроаллергены (клещей домашней пыли, шерсти и слюны домашних животных (кошек, собак), тараканов, спор некоторых видов плесневых грибов, пыльцы растений)



 Увеличить



Три основных периода пыления растений:

- весенний – с середины апреля до конца мая (орешник, берёза, вяз, клён, ольха, ясень, карагач, дуб, платан);
- летний – с начала июня до конца июля (тимофеевка, овсяница, мятлик, лисохвост, пырей, кукуруза, рожь);



Аллергены с круглогодичным характером распространения:

- домашняя пыль – продукты жизнедеятельности клеща;
- аллергены животных – шерсть, эпидермис, компоненты слюны;
- споры грибов;
- профессиональные аллергены: мука, древесная пыль, ферменты в составе стиральных порошков.

Профилактика

- исключение контакта с причинными аллергенами с неспецифическими раздражителями (табачным дымом, выхлопными газами и др.);
- исключение профессиональной вредности;
- своевременное и адекватное применение ЛС симптоматической и патогенетической терапии;
- адекватное применение других ЛС;
- проведение лечебных и диагностических мероприятий с использованием аллергенов только в специализированных стационарах и кабинетах под наблюдением аллерголога.

Формы аллергического риноконъюнктивита:

- сезонный риноконъюнктивит, который возникает при сенсibilизации к пыльцевым (поллиноз) и грибковым аллергенам: пыльца деревьев, злаковых и сорных трав, споры грибов;
- круглогодичный риноконъюнктивит, характеризуется сенсibilизацией к аллергенам домашней пыли, пылевых клещей, библиотечной пыли, эпидермальным аллергенам животных и птиц, инсектным аэроаллергенам, аллергенам плесневых грибов, пищевым продуктам и ЛС при их постоянном приёме;
- тяжесть заболевания: лёгкое, средней степени тяжести, тяжёлое.
- стадии течения: обострение, ремиссия.

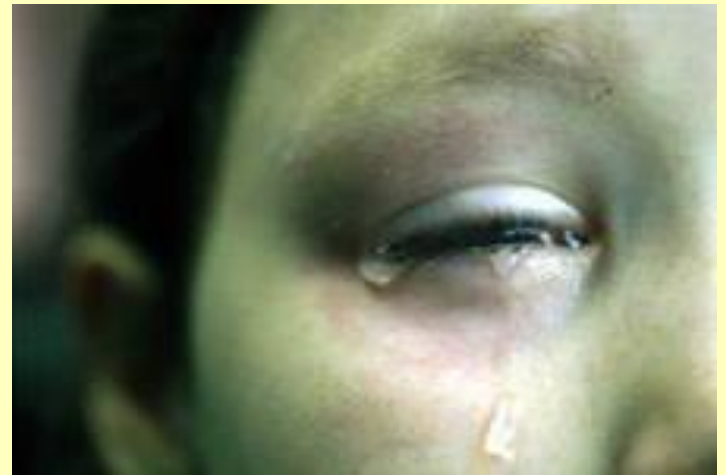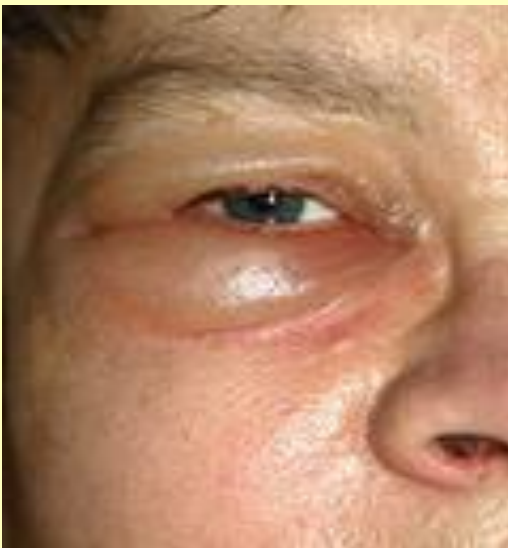Жалобы при рините:

- заложенность носа;
- чихание;
- обильное отделяемое из полости носа;
- зуд в полости носа.



Жалобы при конъюнктивите:

- слёзотечение;
- ощущение песка или инородного тела в глазах;
- зуд век;
- отёк век.



Особенности аллергологического анамнеза

Круглогодичная форма аллергического риноконъюнктивита

- заболевание имеет круглогодичный характер. Симптомы заболевания присутствуют постоянно с эпизодически ухудшением состояния или появляются лишь в условиях контакта с причинным аллергеном (при уборке помещения, контакте со старыми книгами, шерстью животных и др.);
- заболевание может протекать без резких обострений, что не позволяет выявить аллерген, вызывающий реакцию, без проведения специфического аллергологического обследования;
- возможно наличие других аллергических заболеваний (чаще атопических – бронхиальной астмы и атопического дерматита).

Сезонная форма аллергического риноконъюнктивита

- заболевание носит отчётливый сезонный характер. В период цветения больного могут беспокоить: симптомы бронхиальной астмы, системные реакции (утомляемость, отсутствие аппетита, депрессия, приступы мигрени и др.). При попадании пыльцы в ЖКТ возникают тошнота, рвота, резкие боли в животе, крапивница, отёк Квинке;
- характерный признак болезни – ухудшение состояния при выходе на улицу из помещения, в сухую ветреную погоду, во время пребывания в загородной зоне и других местах, где концентрация пыльцы в воздухе больше;
- могут отмечаться различные реакции при использовании косметических и ЛС, содержащих экстракты растений, а также при употреблении в пищу продуктов, содержащих растительные компоненты.

При физикальном отмечают:

- затруднённое носовое дыхание. Обильное отделение секрета из полости носа;
- отёчность в области лица;
- чихание;
- пациенты могут потирать ладонью кончик носа («аллергический салют»);
- слёзотечение, отёчность и гиперемия конъюнктив;
- при тяжёлом течении – отёк век, лица, тёмные круги под глазами.

Обязательные лабораторные исследования

- при общем анализе крови возможно обнаружение эозинофилии;
- цитологическое исследование секрета из полости носа (мазок) на наличие эозинофилии и отделяемого из глаз (мазок) на наличие эозинофилии.

Дополнительные лабораторные исследования

- бактериологическое исследование отделяемого из носа с целью выявления инфекции;
- цитологическое исследование биоптата, полученного из полости носа;
- бактериологическое и вирусологическое исследование отделяемого из глаз.

- **Обязательные инструментальные исследования:** рентгенологическое исследование придаточных пазух носа.
- **Дополнительные инструментальные исследования:** передняя риноманометрия.

- **Обязательное аллергологическое исследование:** кожные тесты с атопическими аллергенами.
- **Дополнительные аллергологические и иммунологические исследования:**
- провокационные назальные и конъюнктивальные тесты с атопическими аллергенами;
- определение уровня общего IgE и специфических IgE в крови (ИФА, радиоаллергосорбентный тест).

Дифференциальная диагностика

- дифференциальный диагноз аллергического ринита проводят с вазомоторным, инфекционным и эозинофильным ринитами;
- для дифференциального диагноза аллергического конъюнктивита с инфекционными формами конъюнктивита;
- пациенту с подозрением на аллергический риноконъюнктивит рекомендуют вести дневник больного аллергическим заболеванием, в котором он ежедневно регистрирует выраженность симптомов, влияний условий окружающей среды на течение заболевания, указывают ЛС, которые были использованы в этот день.

Показания для консультации других специалистов

Для подтверждения диагноза и проведения специфического аллергологического обследования показана консультация аллерголога, отоларинголога, окулиста с целью выявления осложнений.

Лечение

Показания к госпитализации

- Лечение риноконъюнктивита в проводят в амбулаторно-поликлинических условиях. Госпитализация в стационар показана при тяжёлом и/или осложнённом течении заболевания, при необходимости проведения ускоренного курса аллерген-специфической иммунотерапии.

Лекарственная терапия

- фармакотерапия (симптоматическая терапия в период обострения заболевания и базисная терапия);
- иммунотерапия (патогенетическая терапия).

Симптоматическое лечение сезонного риноконъюнктивита

- предупреждающая противоаллергическая терапия должна быть назначена за 1-2 недели до предполагаемого сезонного обострения после проведения анализа данных о течении заболевания в предыдущий сезон;
- терапия, направленная на купирование сезонного обострения заболевания.

Симптоматическое лечение круглогодичного риноконъюнктивита

- базисная (повседневная) терапия, которая обеспечивает стабильность состояния пациента в условиях контакта с аллергеном;
- терапия, направленная на купирование обострения заболевания.

Лечение обострения риноконъюнктивита:

- антигистаминные препараты I и II поколений: цетиризин, эбастин, лоратадин, акривастин, фексофенадин, дезлоратадин;
- при лечении лёгких форм поллиноза местные формы антигистаминных препаратов: левокабастин и азеластин.
- при тяжёлом течении поллиноза показаны местные глюкокортикоиды;
- назальные препараты – беклометазон, флутиказон, мометазон, триамцинолон в виде назальных спреев;
- при пыльцевой бронхиальной астме применяют ингаляционные глюкокортикоиды.

Специфическая иммунотерапия

- При проведении иммунотерапии больному делают инъекции возрастающих доз аллергена
уменьшение выраженности специфической гиперчувствительности.

Обучение больного

- С пациентом проводят беседы о природе заболевания, методах симптоматического и патогенетического лечения, важности адекватности применения ЛС базисной терапии и соблюдения лечебно-профилактических рекомендаций по элиминации причинных аллергенов.
- Пациенту должна быть выдана памятка с указанием мероприятий, направленных на элиминацию аллергена, и соответствующих предостережений.

Дальнейшее ведение больного:

- пациентам с круглогодичной формой необходимо наблюдение у аллерголога вне зависимости от времени года для оценки состояния в динамике и коррекции базисной терапии;
- пациентам с сезонной формой показаны консультации аллерголога:
- за 1-2 недели до предполагаемого обострения для решения вопроса о назначении сезонной терапии;
- в сезон цветения (спорообразования) для оценки эффективности назначенной терапии и её коррекции;
- по окончании сезона для оценки эффективности проведённого лечения и решения вопроса о проведении патогенетической терапии вне сезона цветения.

Прогноз

- зависит от индивидуальной чувствительности пациента, условий окружающей среды и своевременности диагностики и лечения заболевания. Отсутствие своевременной диагностики и адекватного лечения может привести к развитию бронхиальной астмы;
- при условии соблюдения лечебно-профилактических мероприятий, применение адекватной симптоматической и патогенетической терапии прогноз благоприятный: уменьшается выраженность клинических проявлений заболевания и риск расширения спектра причинных аллергенов и возникновения других atopических заболеваний, сокращается количество принимаемых ЛС.

Спасибо за внимание!