


Острый аппендицит

Кафедра хирургии № 2
ХНМУ

Определение и распространённость

- Острый аппендицит - воспаление червеобразного отростка слепой кишки, одно из самых распространённых хирургических заболеваний. Заболеваемость острым аппендицитом составляет 4-5 человек на 1000 населения. Наиболее часто острый аппендицит встречается в возрасте от 20 до 40 лет, женщины болеют в 2 раза чаще, чем мужчины. Летальность составляет 0,1-0,3 %, послеоперационные осложнения - 5-9 %.

История

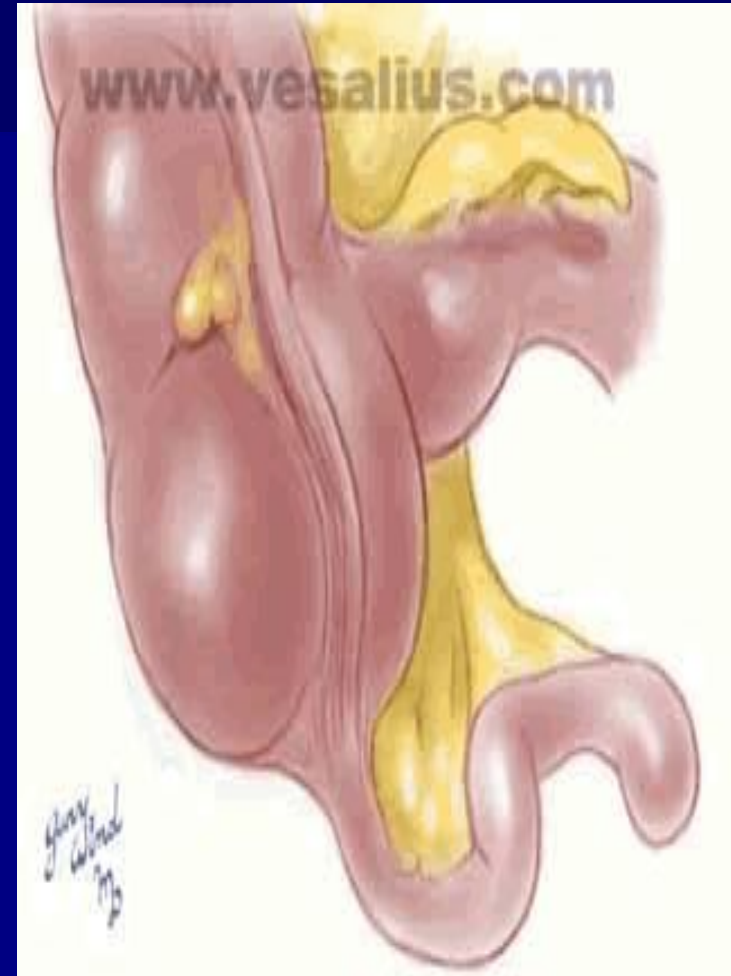


R. H. Fitz

В 1886 году
Reginald Fitz
впервые описал и
дал название ОА
как «воспаление
червеобразного
отростка»

Анатомия

- Червеобразный отросток — непосредственное продолжение слепой кишки. Он располагается у места слияния трех продольных лент (теней). Длина его колеблется в очень широких пределах. В среднем она составляет 7-10 см, но может варьировать от 0,5 до 30 см и более. В большинстве случаев аппендикс имеет брыжеечку — дубликатуру брюшины. Периваскулярно по ходу артерии червеобразного отростка в него проникают нервы — производные верхнего мезентериального сплетения.



Физиология

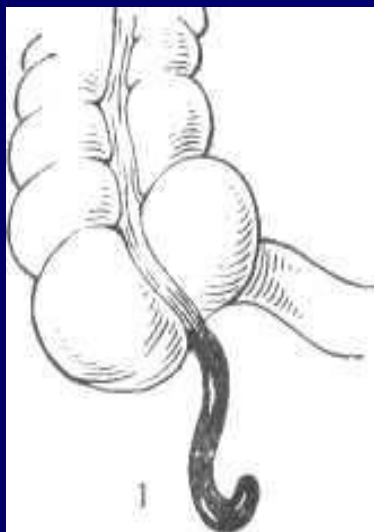
- Большинство исследователей считает его своеобразной миндалиной желудочно-кишечного тракта, поскольку он содержит в слизистой оболочке большое количество лимфоидной ткани. Лимфоидная ткань наиболее развита в детском возрасте, особенно в 12-16 лет. Начиная с 30 лет количество фолликулов значительно уменьшается, а к 60 годам они полностью исчезают.

Варианты расположения

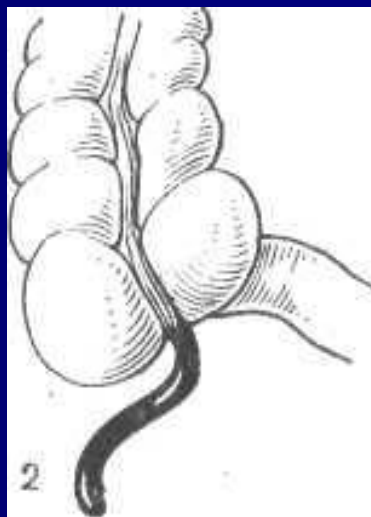
- Чаще всего червеобразный отросток расположен внутри брюшины и верхушкой направлен вниз.
- Однако встречаются различные варианты его расположения как по отношению к слепой кишке, так и в зависимости от местоположения самой кишки.

Варианты расположения аппендикса *


Различают (по Аллену):



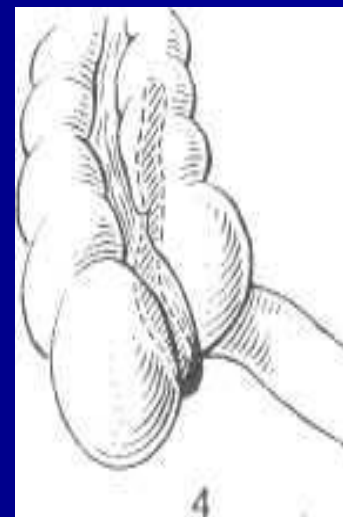тазовое



в правой
подвздошной
ямке



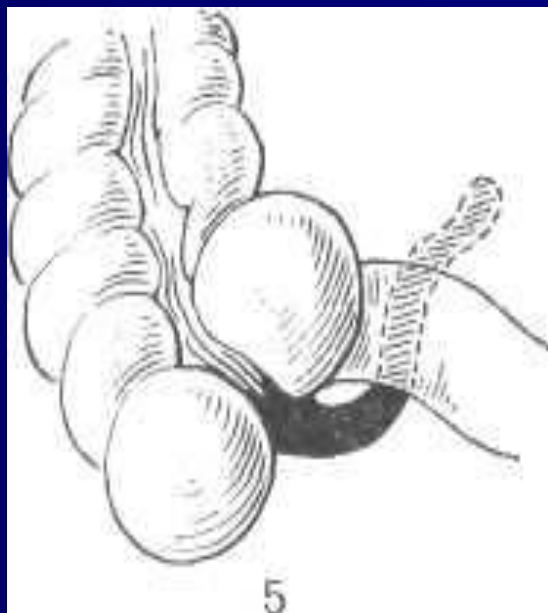
медиальное



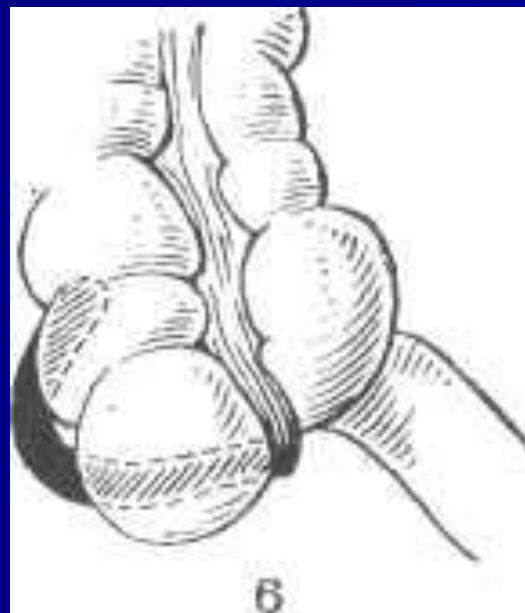
ретроцекальное

Варианты расположения аппендикса *

Различают (по Аллену):



под терминальным
отрезком подвздошной кишки



латеральное

Варианты расположения аппендикса *

Кроме того, различают:

- Подпеченочное (наиболее часто у беременных в III триместре, но также встречается у другой категории больных)
- Левостороннее (*situs viscerum inversus*)

ЭТИОЛОГИЯ И ПАТОГЕНЕЗ *

Причины возникновения острого аппендицита до настоящего времени изучены далеко не полностью. Для объяснения механизмов развития воспаления в червеобразном отростке предложено множество теорий.

Основные теории:

- Инфекционная;
- Нейрососудистая;

Способствующие факторы:

- Обтурация (камень, глисты и др.)
- Заболевания ЖКТ

ЭТИОЛОГИЯ И ПАТОГЕНЕЗ

Инфекционная теория:

Сторонники инфекционной теории считают основной причиной острого воспаления червеобразного отростка полимикробную инфекцию, обитающую в здоровом кишечнике (кишечная палочка, стафилококк, стрептококк). При этом значительное место отводится предрасполагающим моментам, из которых бесспорными являются травмы слизистой оболочки отростка инородными телами, каловыми камнями, кусочками твердой пищи, кишечными паразитами, а также атония кишечника, изменение реактивности организма и др. Все это, бесспорно, приводит к нарушениям барьерной функции эпителия слизистой оболочки червеобразного отростка и проникновению в него микроорганизмов.

ЭТИОЛОГИЯ И ПАТОГЕНЕЗ

Нейрососудистая теория:

- Сторонники нейрососудистой теории считают, что вначале наступит рефлекторное нарушения регионарного кровотока в отростке (спазм сосудов, ишемия), а затем тромбоз питающих сосудов, приводящие к трофическим расстройствам в стенке отростка, вплоть до некроза.
- Некоторые исследователи придают важное значение аллергическому фактору. В пользу этой теории свидетельствует значительное количество слизи и кристаллов Шарко - Лейдена в просвете червеобразного отростка.

ЭТИОЛОГИЯ И ПАТОГЕНЕЗ

Современные представления:

Процесс начинается с функциональных расстройств со стороны илеоцекального угла (баугиноспазм), слепой кишки и червеобразного отростка. К возникновению спастических явлений ведут нарушения пищеварения (усиление гнилостных процессов в кишечнике, атония и др.), в результате чего плохо опорожняется толстая кишка и червеобразный отросток. Провоцировать спазм могут находящиеся в отростке инородные тела, каловые камни, глисты. Спазм гладкой мускулатуры отростка приводит также к регионарному сосудистому спазму и локальному нарушению трофики слизистой оболочки (первичный аффект Ашоффа).

ЭТИОЛОГИЯ И ПАТОГЕНЕЗ

Современные представления:

Нарушение эвакуации, застой кишечного содержимого способствуют повышению вирулентности кишечной микрофлоры, которая при наличии первичного аффекта легко проникает в стенку отростка и вызывает в нем типичный воспалительный процесс. Вначале наступает лейкоцитарное пропитывание только слизистой оболочки и подслизистого слоя, а затем всех слоев червеобразного отростка. Инфильтрация сопровождается также перестройкой лимфоидной ткани (гиперплазия). Возникновение зон ишемии и некроза способствует образованию патологических ферментов (цитокиназы, калликреина и др.), обладающих высокой протеолитической активностью, что приводит к дальнейшей деструкции стенки отростка, вплоть до ее перфорации и развития гнойного перитонита.

Классификация (В.И. Колесов, 1972) *

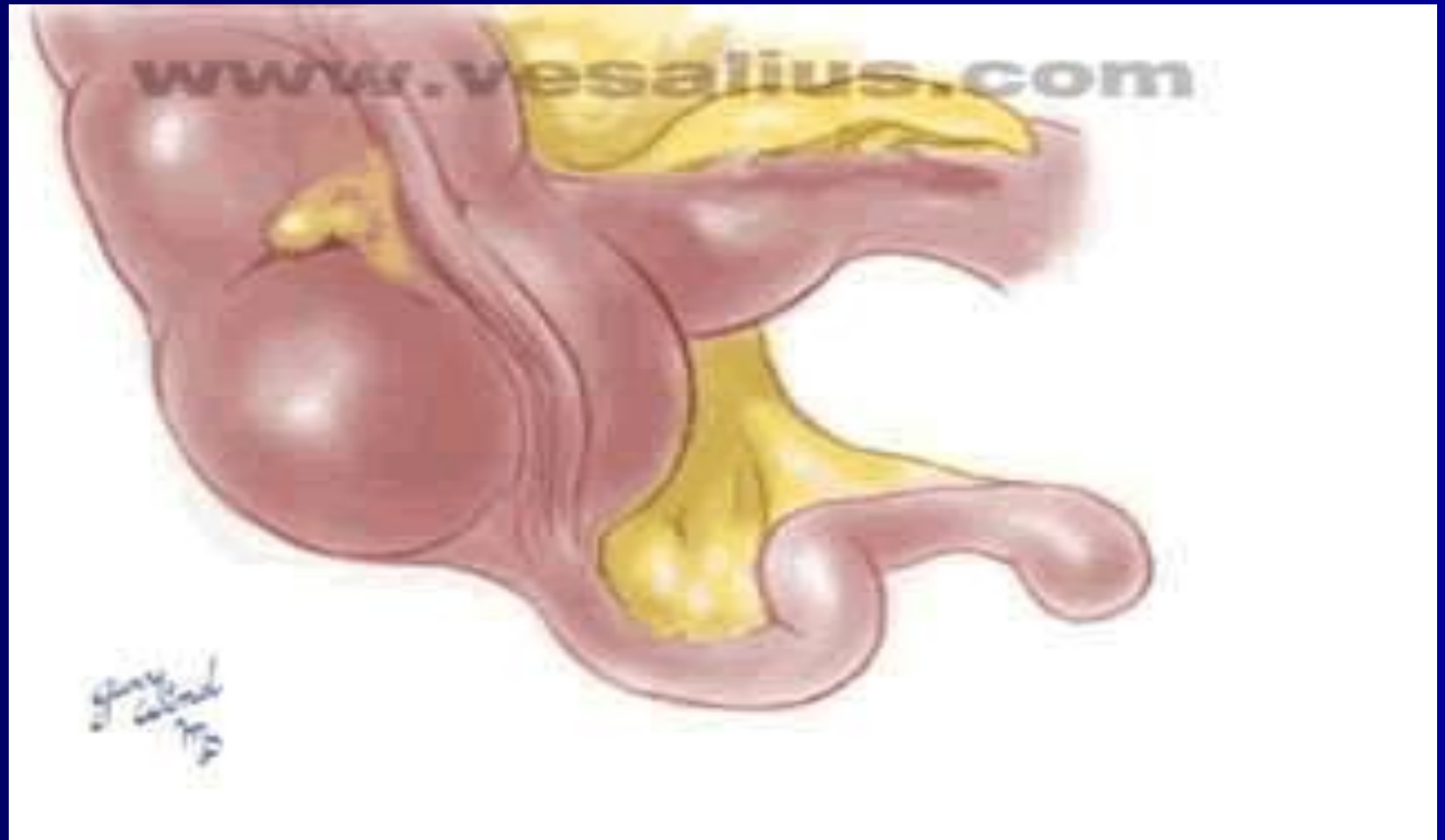Выделяют следующие формы острого аппендицита:

- 1) слабо выраженный (аппендикулярная колика);
- 2) простой (поверхностный);
- 3) деструктивный: а) флегмонозный, б) гангренозный, в) перфоративный;
- 4) осложненный: а) аппендикулярный инфильтрат (хорошо отграниченный, прогрессирующий), б) аппендикулярный абсцесс, в) гнойный перитонит, г) прочие осложнения острого аппендицита (сепсис, пилефлебит и др.).

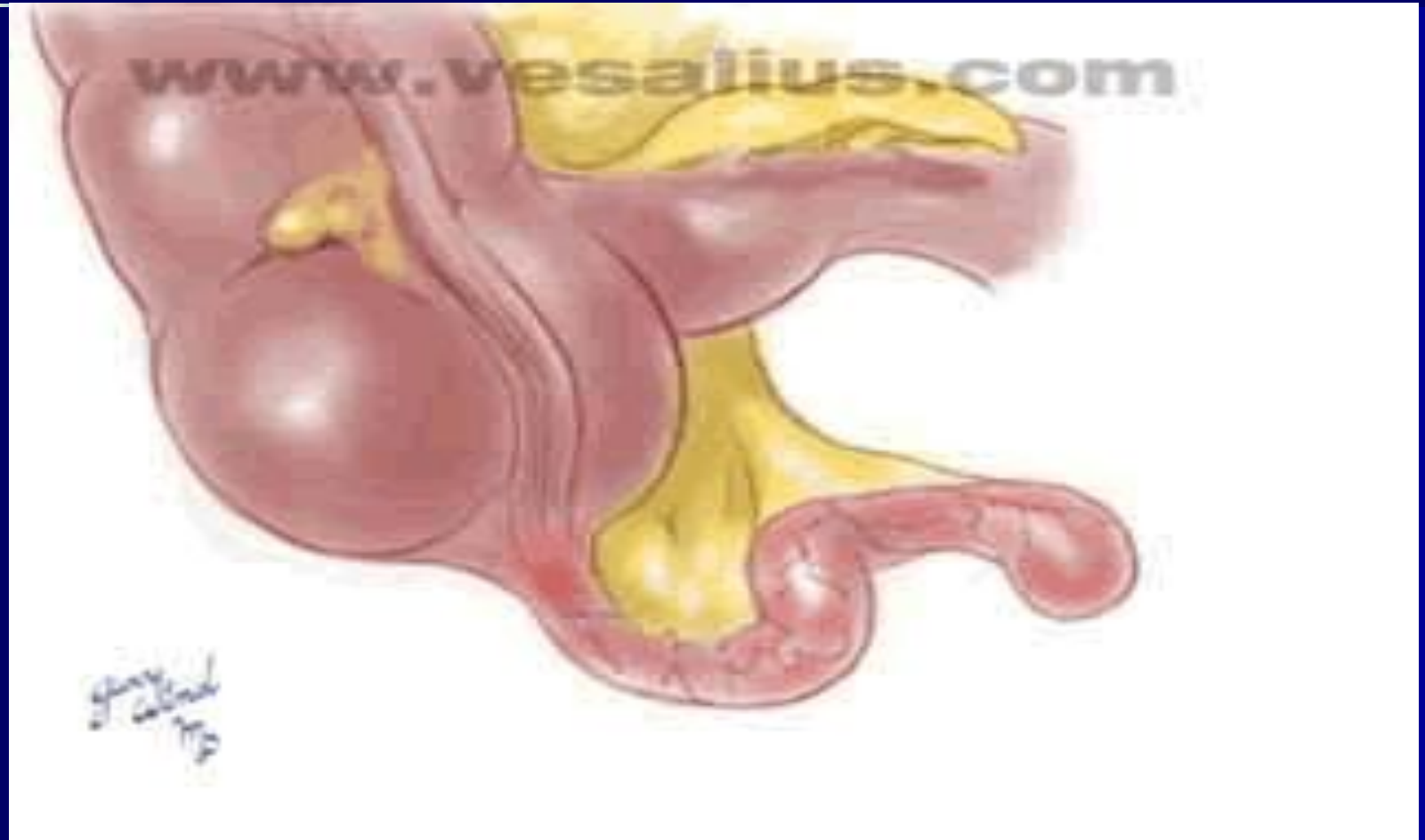Патология

- Острый простой аппендицит
- Острый флегмонозный
- Острый гангренозный
- Перфоративный

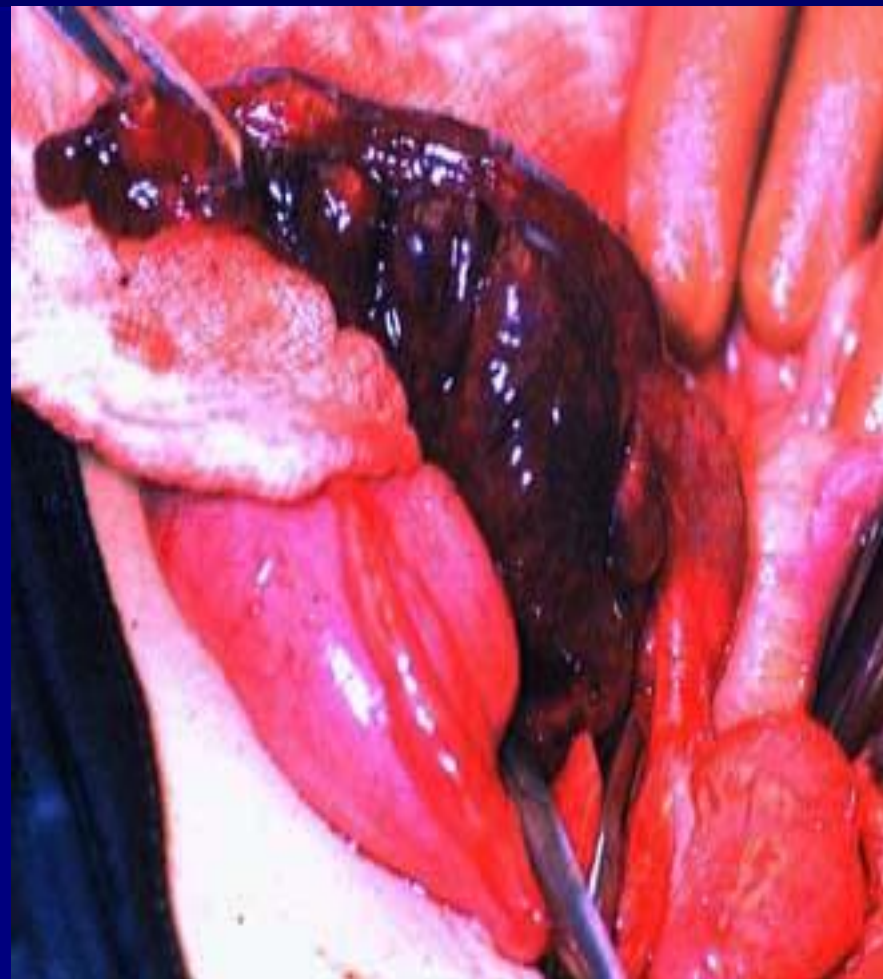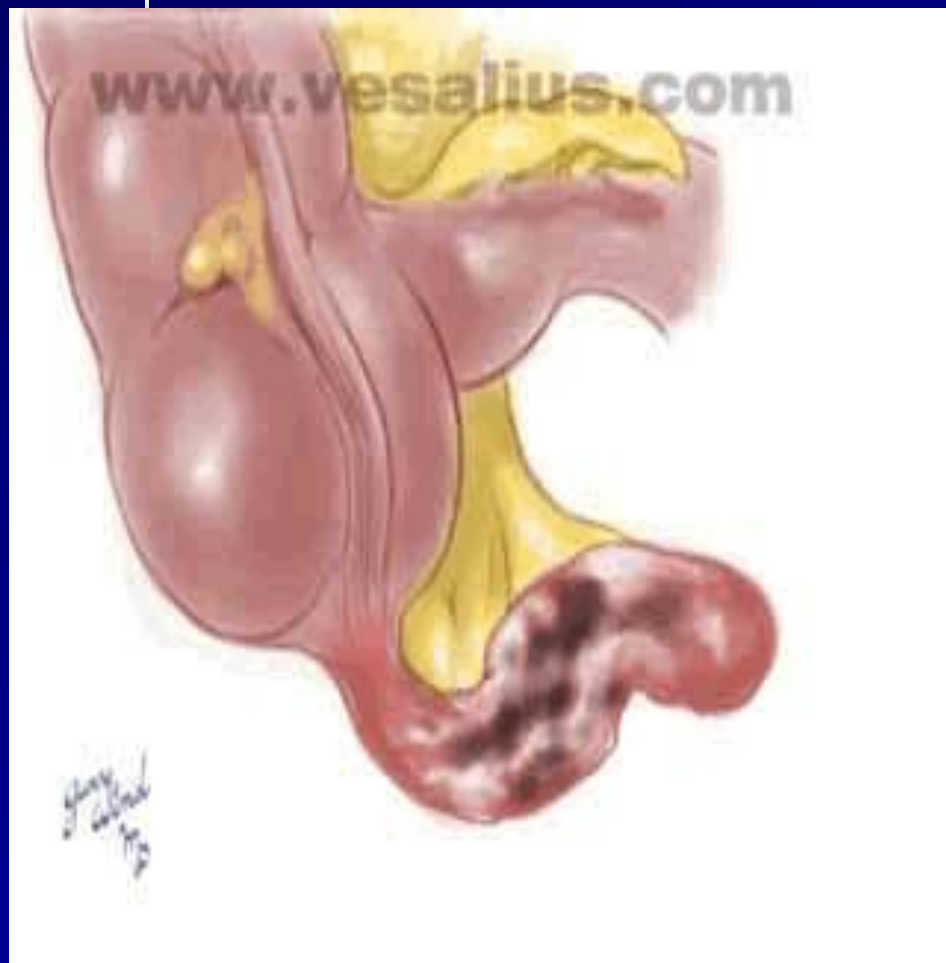Острый простой аппендицит



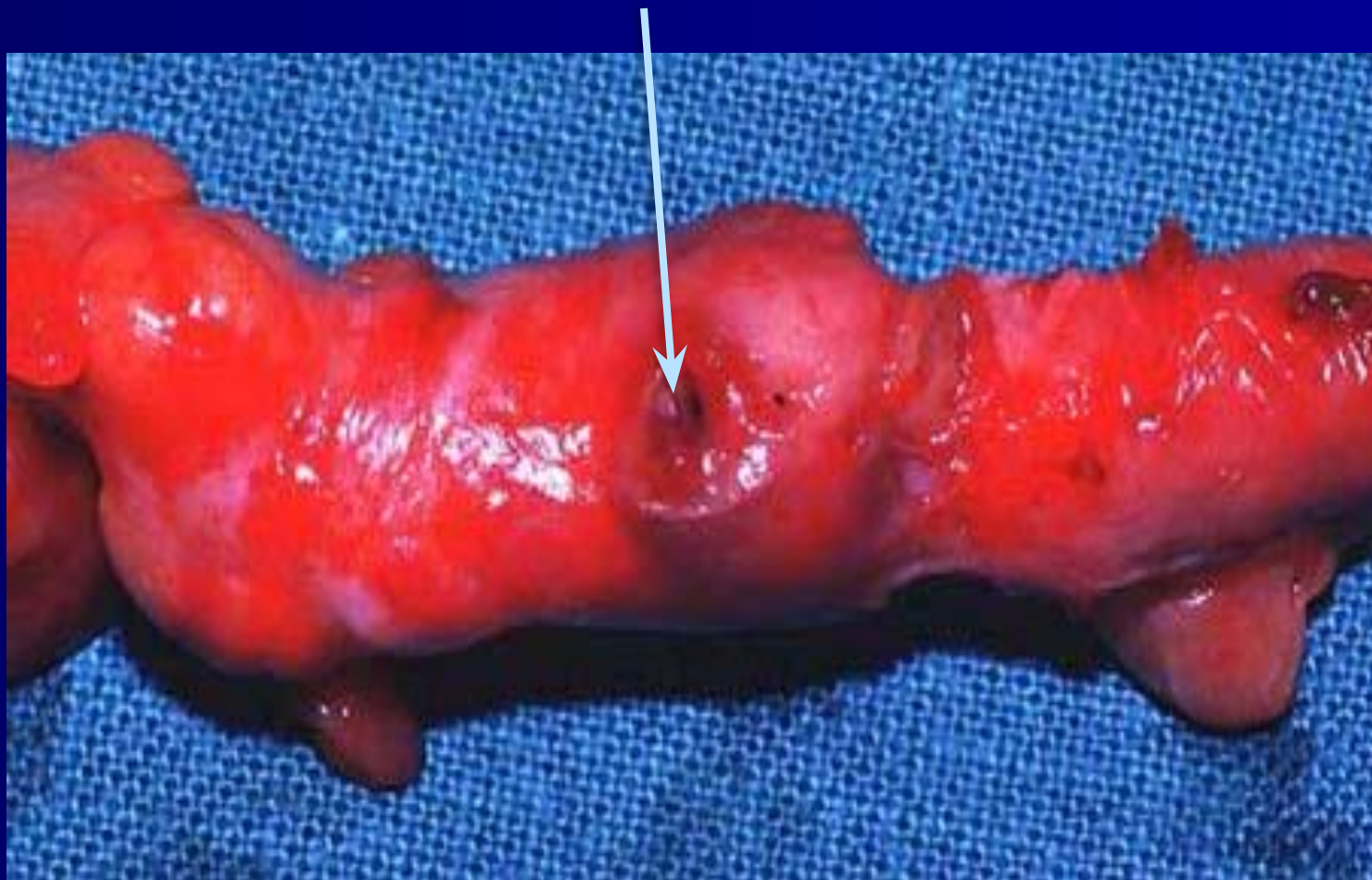
Острый флегмонозный аппендицит



Острый гангренозный



Перфоративный



КЛИНИКА

- Острый аппендицит характеризуется определенным симптомокомплексом, который зависит от целого ряда причин: времени, прошедшего от момента заболевания, локализации отростка, характера патоморфологических изменений как в самом отростке, так и в брюшной полости, возраста больного, наличия сопутствующей патологии и физиологического состояния организма.

КЛИНИКА *

- Заболевание начинается внезапно, среди полного благополучия, без продромального периода. Наиболее постоянный симптом — боль в животе, которая, как правило, носит постоянный характер. Локализация боли в начале заболевания непостоянна. Чаще всего она появляется сразу в правой подвздошной области, но может возникнуть в эпигастрии (**симптом Кохера**) или в околопупочной области (**симптом Кюммеля**) и только спустя несколько часов переместиться в правую подвздошную область. В отдельных случаях клиническая картина острого аппендицита развивается очень бурно, боль при этом не локализуется, а возникает сразу по всему животу.

КЛИНИКА

- Другой важный симптом — рвота. Она наблюдается примерно у 40 % больных и носит в начальных стадиях заболевания рефлекторный характер. Рвота чаще однократная. Тошнота, как правило, возникает после боли и носит волнообразный характер. Иногда наблюдается задержка стула, снижение аппетита, но может быть однократный понос, который учащается при ретроцекальном или тазовом расположении воспаленного отростка и может служить патогномичным симптомом атипичных форм заболевания. Нарушения мочеиспускания наблюдаются редко и могут быть связаны с необычной локализацией отростка (прилежит к почке, мочеточнику, мочевому пузырю).
- Температурная реакция зависит от формы заболевания и наличия осложнений (от субфебрильной, фебрильной, редко - гектической)

КЛИНИКА *

Основные симптомы:

- **Симптом Раздольского** - при поверхностной пальпации удастся выявить зону гиперестезии в правой подвздошной области
- **Симптом Ровзинга** - исследующий врач левой рукой надавливает на брюшную стенку в левой подвздошной области соответственно расположению нисходящего отдела ободочной кишки; не отнимая левой руки, правой производит короткий толчок на переднюю брюшную стенку на вышележащий участок толстой кишки. При положительном симптоме больной ощущает боль в правой подвздошной области.

КЛИНИКА *

Основные симптомы:

- **Симптом Воскресенского** - врач, располагаясь справа от больного, левой рукой натягивает его рубашку, а правой производит по ней скольжение кончиками пальцев от подложечной области по направлению к правой подвздошной. В конце скольжения больной ощущает резкую боль (симптом считается положительным).
- **Симптом Ситковского** - Больного укладывают на левый бок. Усиление или возникновение боли в правой подвздошной области характерно для острого аппендицита.

КЛИНИКА *

Основные симптомы:

- **Симптом Бартомье - Михельсона** - усиление болезненности при пальпации правой подвздошной области при положении больного на левом боку.
- **Симптом Крымова** - болезненность при исследовании брюшины кончиком пальца через наружное отверстие правого пахового кольца.

КЛИНИКА *

Основные симптомы:

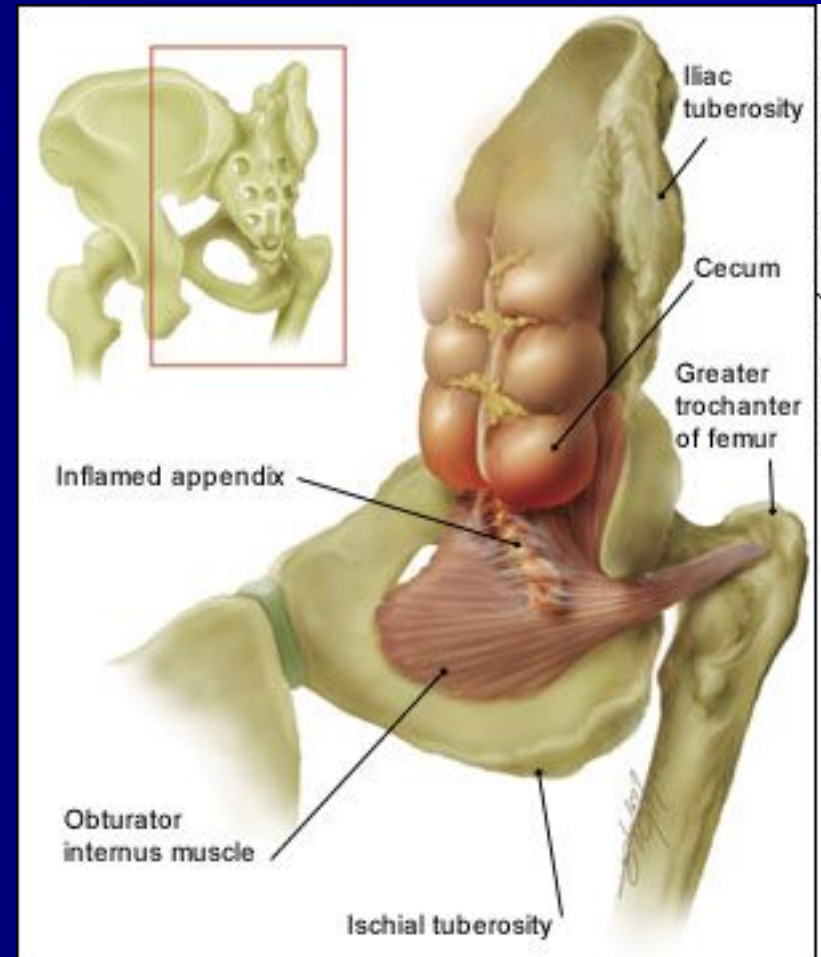
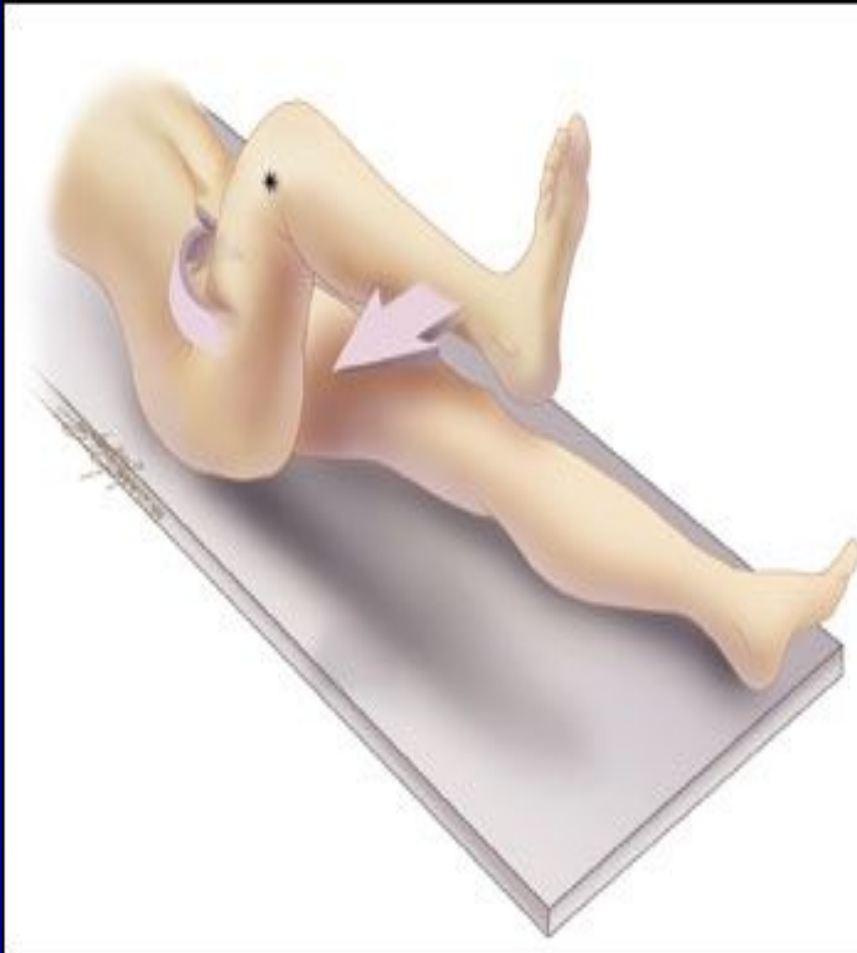- **Симптом Думбадзе** - появление болезненности при исследовании брюшины кончиком пальца через пупок.
- **Симптом Яуре-Розанова** применяется для диагностики аппендицита при ретроцекальном расположении отростка: при надавливании пальцем в области поясничного треугольника Пти появляется болезненность.

КЛИНИКА

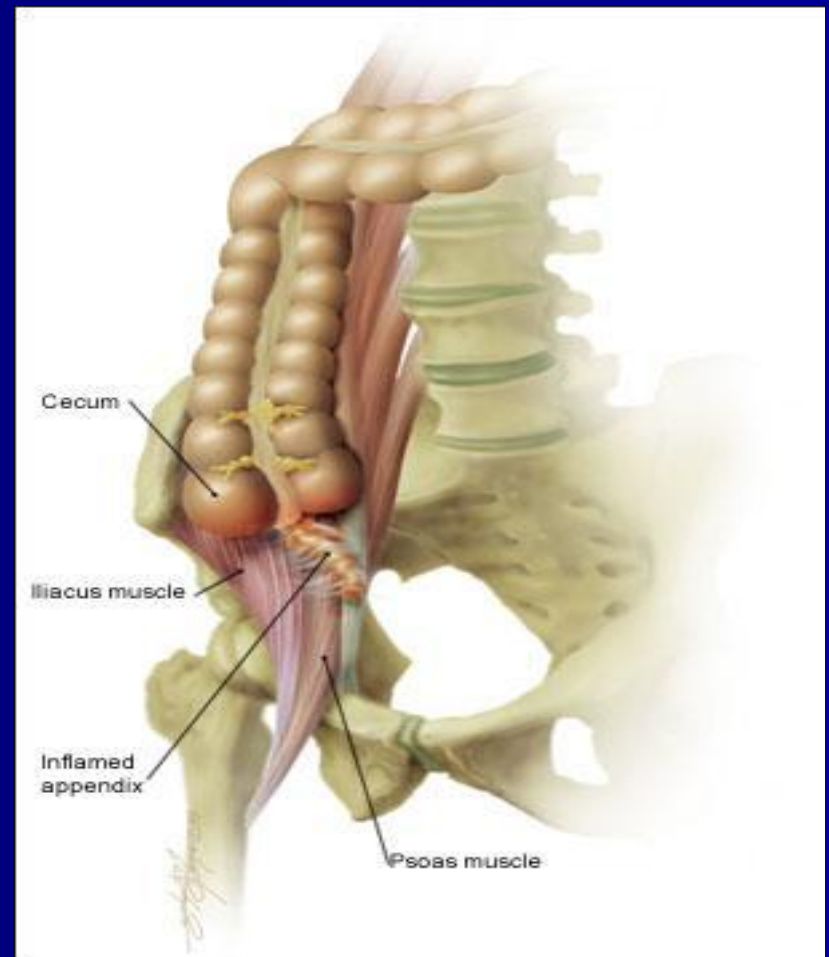
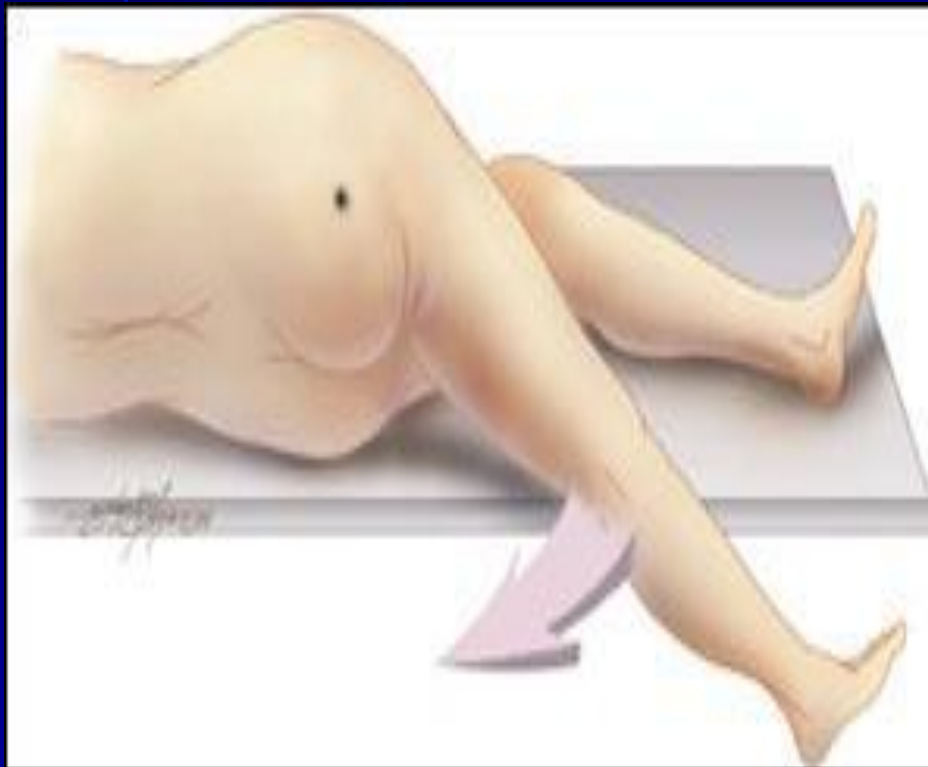Основные симптомы:

- **Симптом Коупа** - при расположении аппендикса вблизи внутренней запирающей мышцы появление боли в илеоцекальной области при разгибании правого бедра в тазобедренном суставе

Симптом Коупа



Psoas - СИМПТОМ



КЛИНИКА *

Основные симптомы:

- Важное значение в распознавании острого аппендицита имеют ректальное (у мужчин) или вагинальное (у женщин) исследование. Они должны производиться всем больным и преследуют цель определить чувствительность тазовой брюшины (**крик «Дугласа»**) и состояние других органов малого таза, особенно у женщин.
- **Симптом Щеткина - Блюмберга** вызывается медленным надавливанием пальцами на брюшную стенку и быстрым одергиванием руки. В момент отнятия руки появляется острая локализованная боль вследствие раздражения воспаленной брюшины.

Особенности клинического течения *

Выделяют следующие категории больных, у которых наблюдаются особенности клинического течения:

- Дети
- Больные пожилого и старческого возраста
- Беременные

Особенности течения острого аппендицита у детей *

Острый аппендицит у детей встречается в любом возрасте, а его особенности течения обусловлены пониженной устойчивостью брюшины к инфекции, небольшими размерами сальника, а также повышенной реактивностью детского организма. В связи с этим острый аппендицит у детей протекает тяжело, болезнь развивается быстрее, чем у взрослых, с большим процентом деструктивных и перфоративных форм.

Особенности течения острого аппендицита у детей *

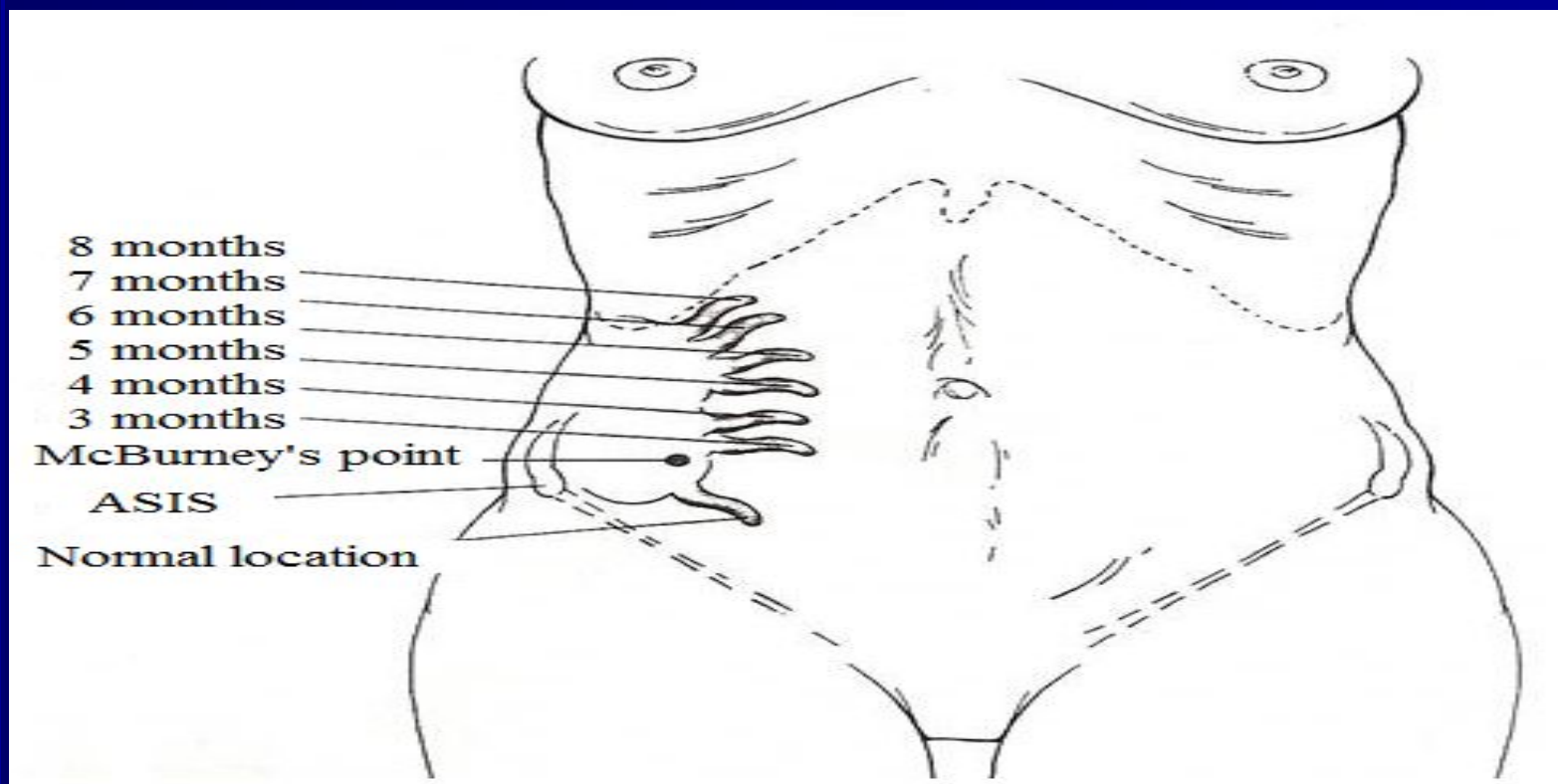
- бурное начало заболевания;
- высокая температура — 38-40° С;
- схваткообразные боли в животе;
- многократная рвота, понос;
- частота пульса нередко не соответствует температуре;
- быстрое развитие деструктивных изменений в червеобразном отростке;
- выраженные симптомы интоксикации;
- частое развитие разлитого перитонита.

Особенности течения острого аппендицита у лиц пожилого и старческого возраста *

- стертое течение заболевания вследствие адекватности организма и сопутствующих заболеваний;
- температура чаще нормальная, подъем ее до 38° С и выше наблюдается у небольшого числа больных
- боли в животе выражены незначительно;
- защитное напряжение мышц отсутствует или выражено слабо;
- быстрое развитие деструктивных изменений в червеобразной отростке (вследствие склероза сосудов),
- незначительное повышение количества лейкоцитов крови, умеренный сдвиг лейкоцитарной формулы влево даже при деструктивных формах.

Особенности течения острого аппендицита у беременных *

- В первой половине беременности проявления острого аппендицита не отличаются от обычных его проявлений



Особенности течения острого аппендицита у беременных *

- Во второй половине беременности изменяется локализация болей и болезненности (смещение слепой кишки и червеобразного отростка увеличенной маткой). Заболевание часто начинается внезапно с появления острых болей в животе, носящих постоянный характер, тошноты рвоты. В связи с изменением локализации аппендикса боли в животе могут определяться не только в правой подвздошной области, но и правом боковом фланке живота, правом подреберье и даже в эпигастральной области. Мышечное напряжение удается обнаружить не всегда, особенно в последнюю треть беременности, из-за выраженного перерастяжения передней брюшной стенки. Из болевых приемов наибольшую диагностическую ценность представляют симптомы Щеткина-Блюмберга, Воскресенского, Роздольского. Лейкоцитоз при остром аппендиците у беременных в большинстве случаев 8×10^9 — 12×10^9 / л, часто со сдвигом влево.

ДИАГНОСТИКА *

- Тщательный сбор, детализация жалоб больного и анамнеза заболевания.
- Выявление характерных для острого аппендицита симптомов (пальпация, перкуссия живота).
- Ректальное и вагинальное исследования.
- Лабораторные исследования.
- Исключение заболеваний, симулирующих острую патологию в брюшной полости

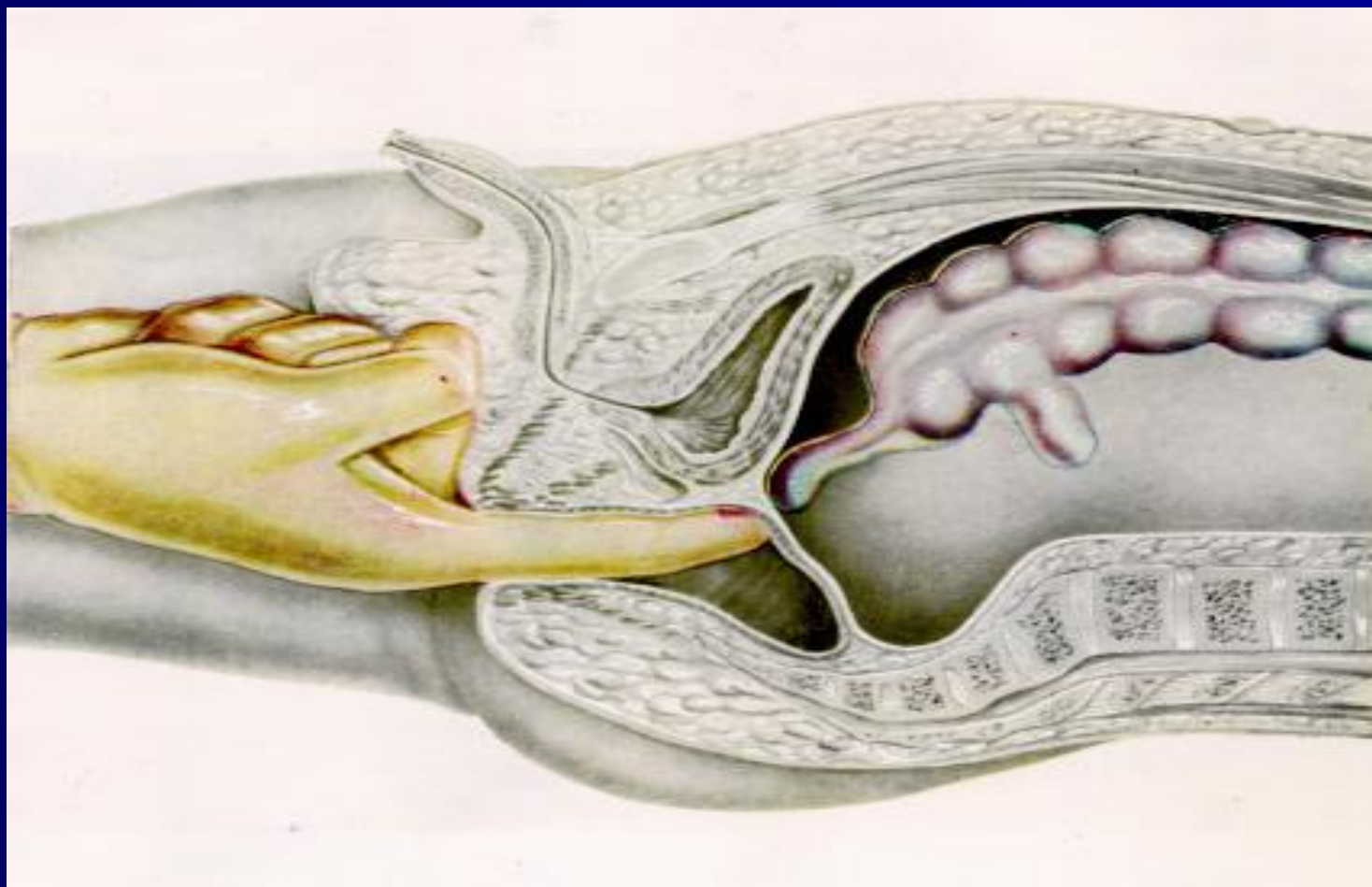
Лабораторные исследования *

К минимальным лабораторным исследованиям, позволяющим установить диагноз острого аппендицита, относят: общий анализ крови, мочи, определение коэффициента нейтрофилы—лейкоциты (н/л), лейкоцитарный индекс интоксикации Кальф-Калифа.

Лабораторные исследования

- Лейкоцитоз характерен для всех форм острого аппендицита и не имеет патогномичного значения, поскольку наблюдается и при других воспалительных заболеваниях. Рассматривать и интерпретировать его следует только вместе с клиническими проявлениями болезни.
- Более весомое диагностическое значение имеет оценка лейкоцитарной формулы (наличие нейтрофильного сдвига — появление юных форм, увеличение коэффициента н/л более 4 свидетельствует о деструктивном процессе). При развитии деструктивного процесса может наблюдаться (иногда очень значительное) снижение числа лейкоцитов по сравнению с нормой при преобладании палочкоядерных нейтрофилов и других молодых форм, Это свидетельствует о выраженном напряжении работы кроветворной системы. Данный феномен получил название «лейкоцитоз потребления».

Ректальное исследование

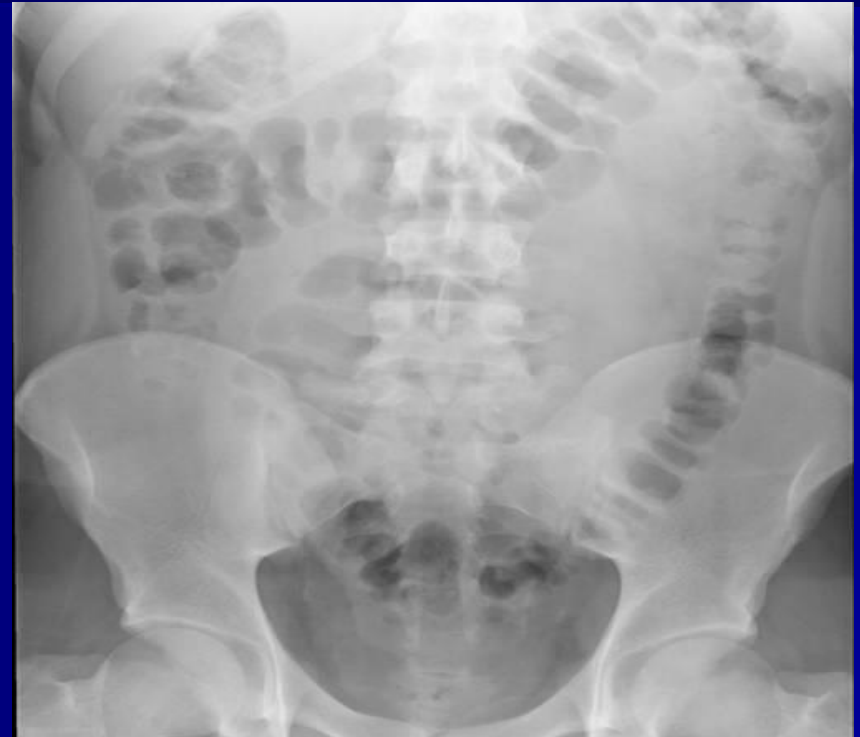
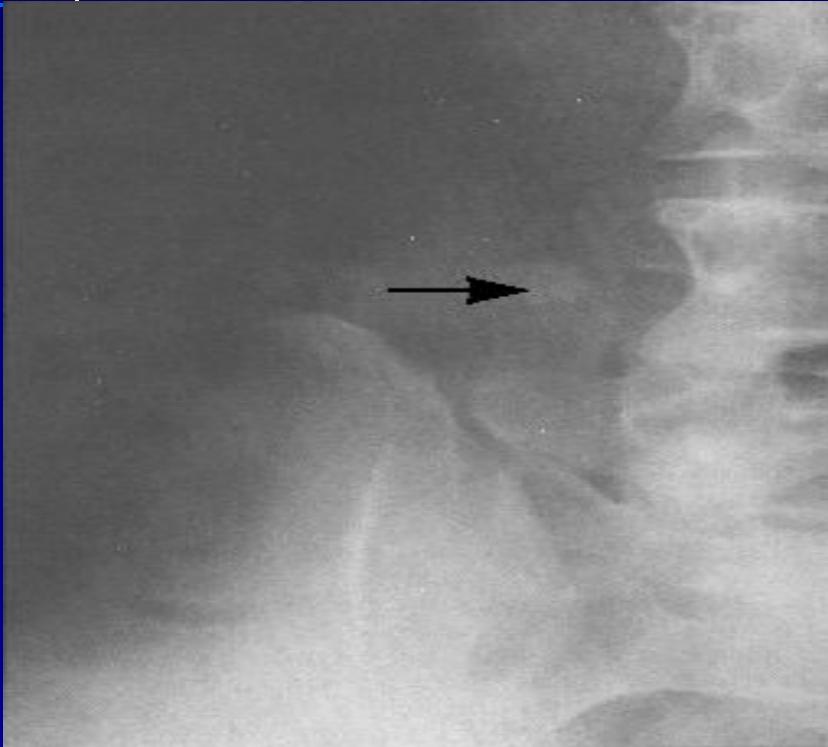
Инструментальные исследования

- Рентгенография ОБП
- УЗИ
- КТ
- Лапароскопия

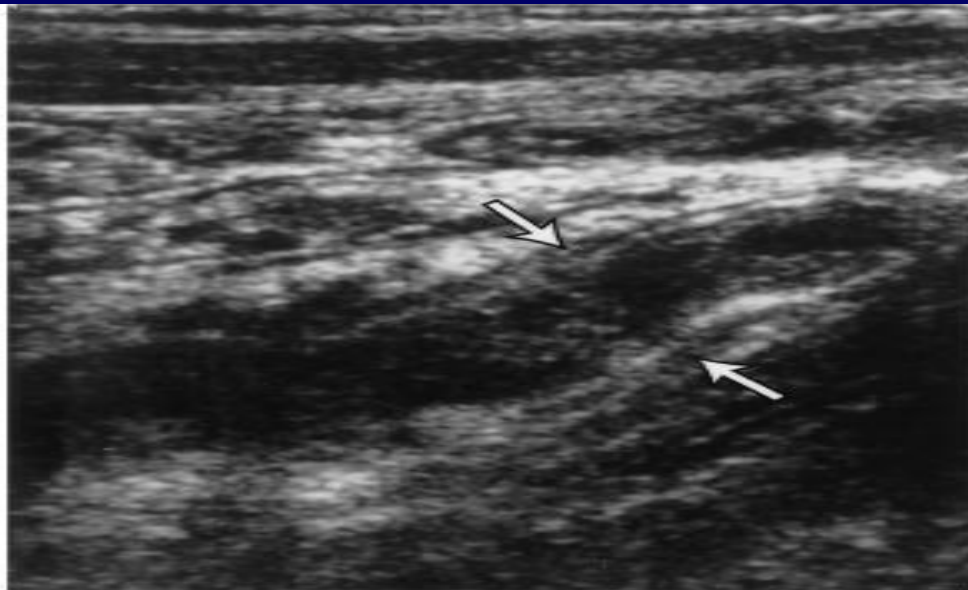
Эти методы используются в сомнительных случаях, в том числе – для дифференциальной диагностики и исключения других заболеваний, симулирующих острый аппендицит

Инструментальная диагностика

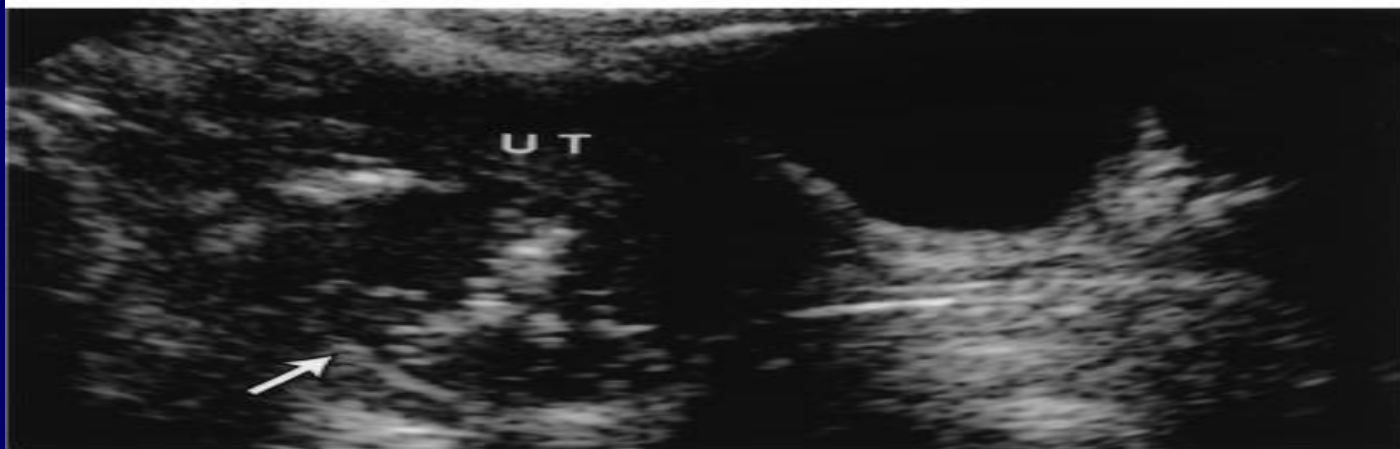

Рентгенография ОБП дает возможность в некоторых случаях диагностировать ОА и исключить другие острые хирургическое заболевания.

УЗИ

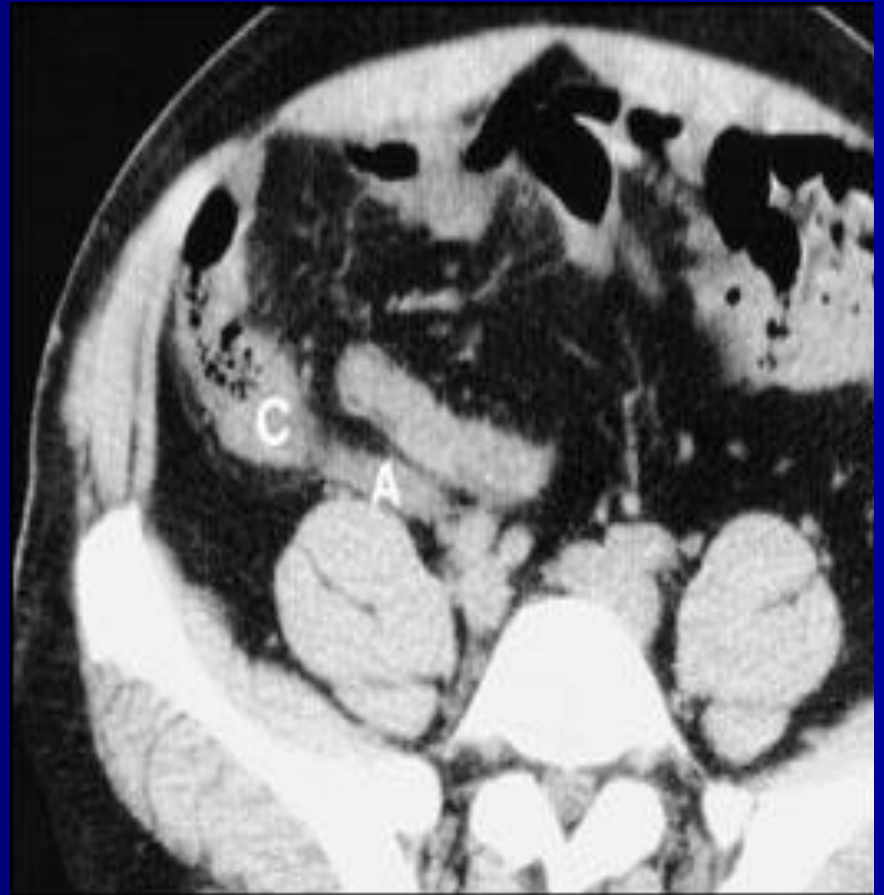
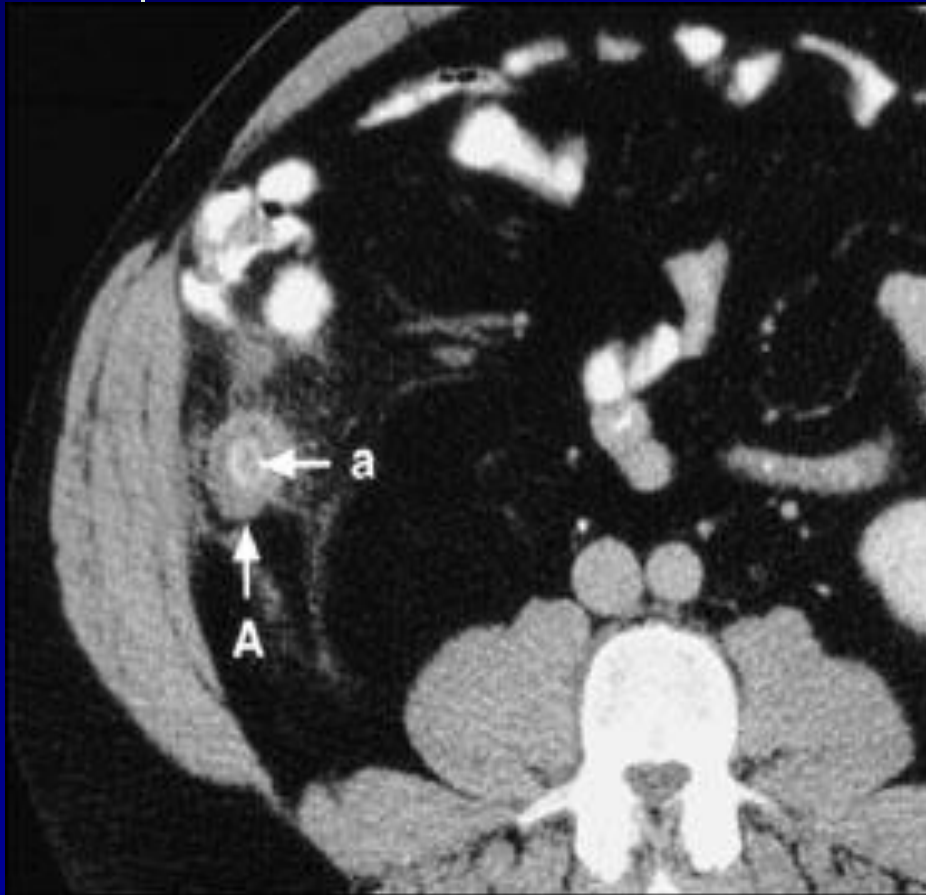


A



B

KT



ДИФФЕРЕНЦИАЛЬНЫЙ ДИАГНОЗ

Острый аппендицит необходимо дифференцировать с острыми заболеваниями органов брюшной полости и забрюшинного пространства.

Это вызвано значительной вариабельностью расположения червеобразного отростка в полости брюшины нередко отсутствием типичной клинической картины заболевания.

ДИФФЕРЕНЦИАЛЬНЫЙ ДИАГНОЗ *

- Острый панкреатит
- Острый холецистит
- Перфоративная язва желудка или 12-перстой кишки
- Острая кишечная непроходимость
- Нарушенная внематочная беременность
- Перекрученная киста или разрыв яичника
- Острый аднексит
- Болезнь Крона
- Перфорация дивертикула Меккеля или дивертикуллит Меккеля.
- Правосторонняя почечная колика
- Пищевая токсикоинфекция
- Острый мезентериальный лимфаденит
- Острая плевропневмония
- Инфаркт миокарда (абдоминальная форма)

ХИРУРГИЧЕСКОЕ ЛЕЧЕНИЕ

Все больные с установленным диагнозом острого аппендицита независимо от времени, прошедшего от начала заболевания, подлежат хирургическому лечению. Принцип ранней операции должен быть незыблем. Значительное промедление с операцией, даже при относительно легком течении заболевания, создает опасность тяжелых и даже смертельных осложнений.

ХИРУРГИЧЕСКОЕ ЛЕЧЕНИЕ

Оперативное лечение не показано двум категориям больных:

- с хорошо отграниченным сформировавшимся аппендикулярным инфильтратом, не имеющим тенденции к абсцедированию;
- со слабо выраженным аппендицитом, так называемой «аппендикулярной коликой». В таком случае при наличии нормальной температуры тела, нормального содержания лейкоцитов в крови показано наблюдение за больным в течение 4-6 часов с проведением необходимых методов исследования (лабораторной, рентгенологической, инструментальной и др.).

ХИРУРГИЧЕСКОЕ

находиться над указанной линией и $2/3$ - ниже нее (рис. 5. 1).

ЛЕЧЕНИЕ

Доступы:

- Косой переменный разрез в правой подвздошной области (по Мак-Бурнею, по Волковичу-Дьяконову)
- Парамедианный по Леннандеру
- Лапароскопический
- Срединно-срединная лапаротомия

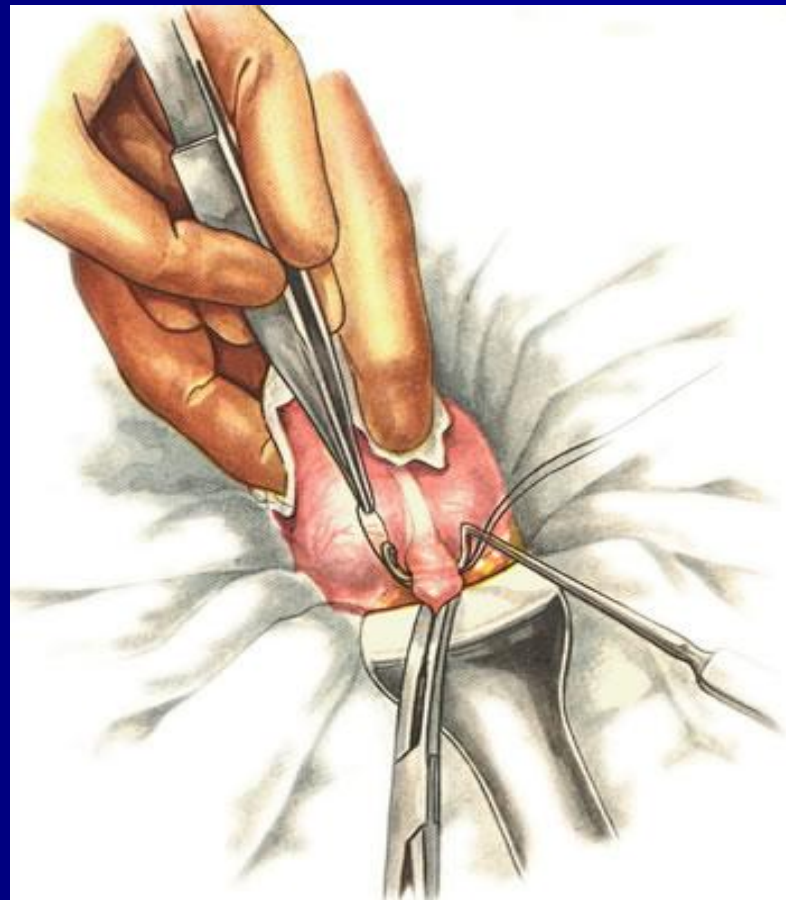
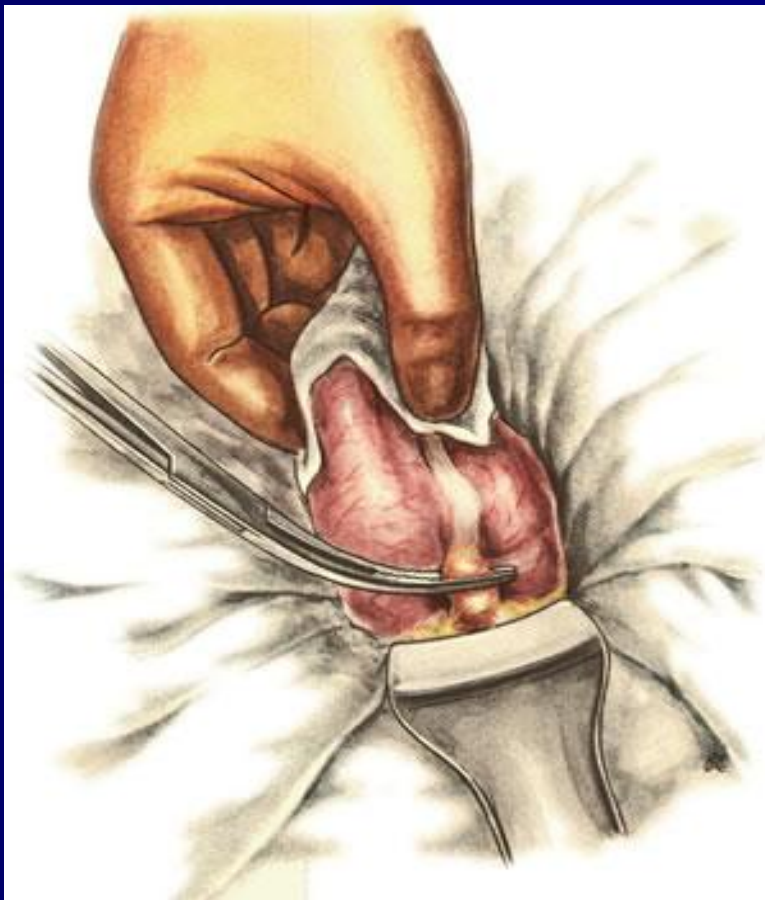
ХИРУРГИЧЕСКОЕ ЛЕЧЕНИЕ

Способы вмешательств:

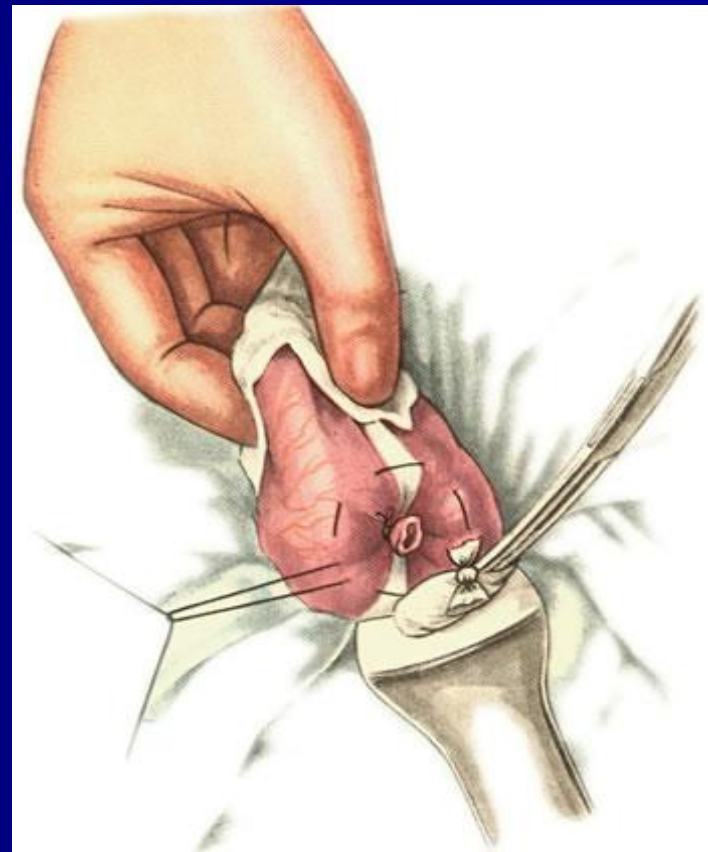
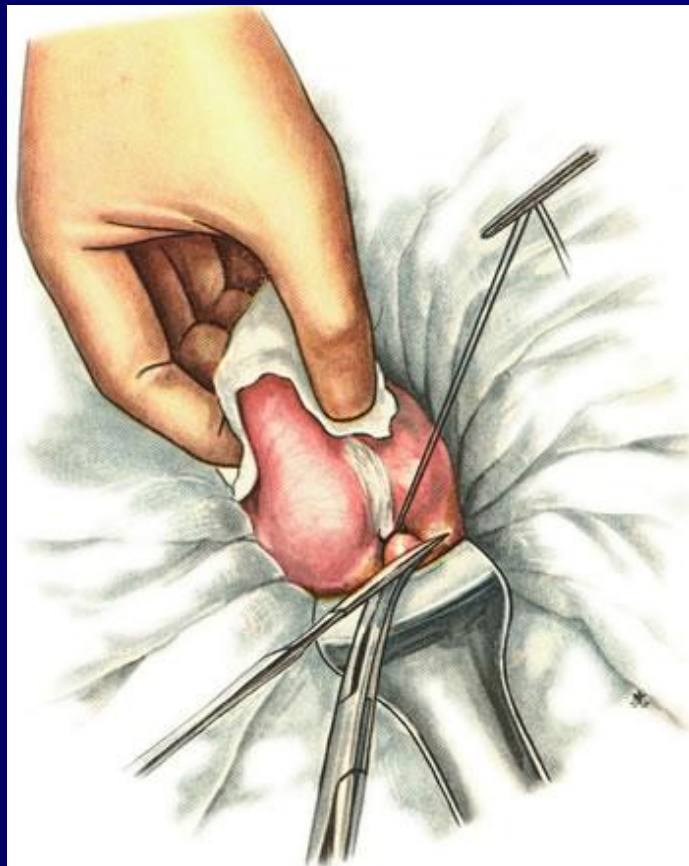
- Типичная аппендэктомия.
- Ретроградная аппендэктомия



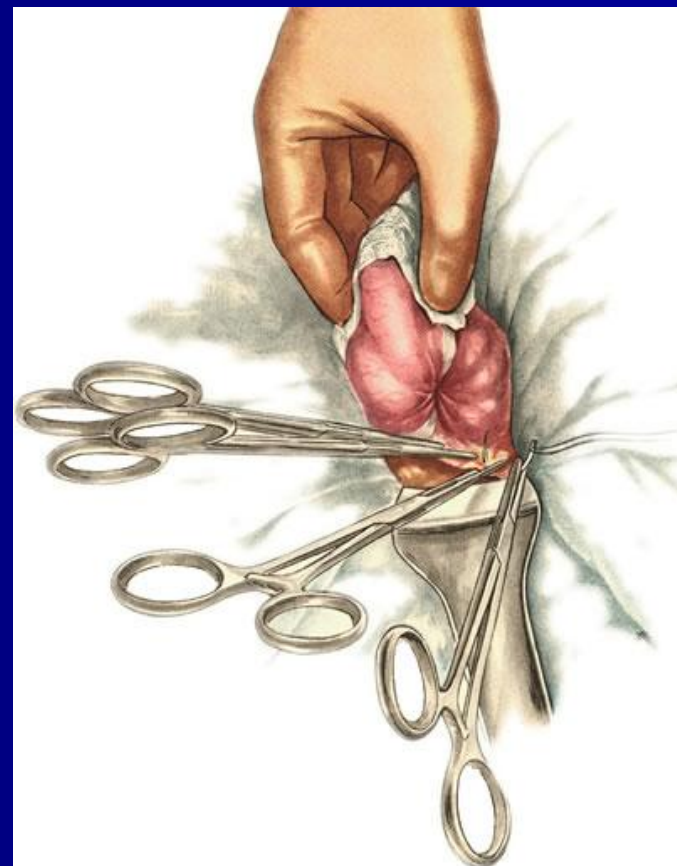
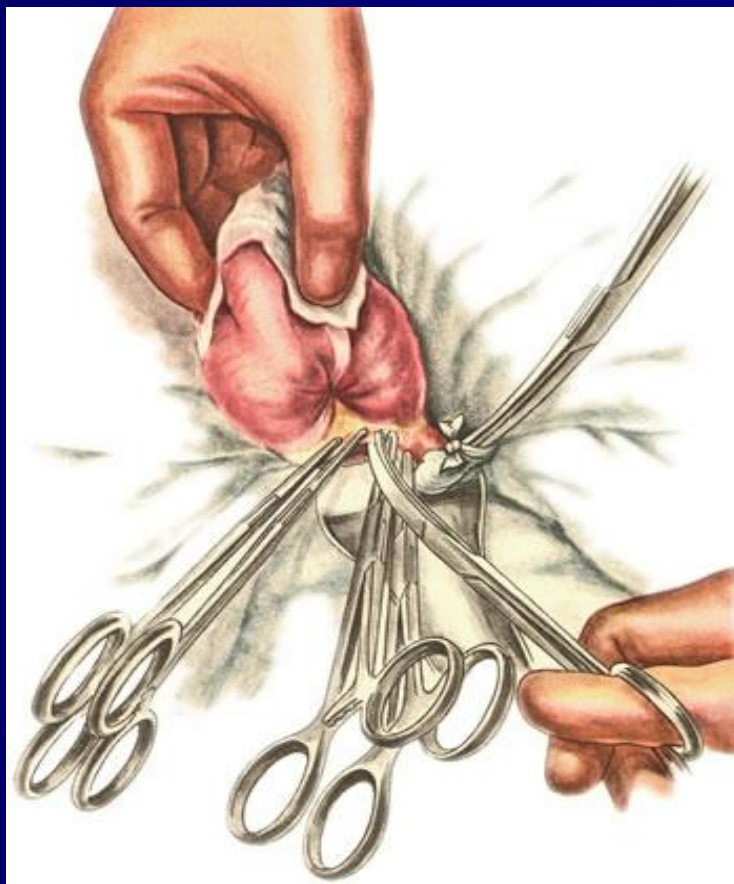Техника ретроградной аппендэктомии



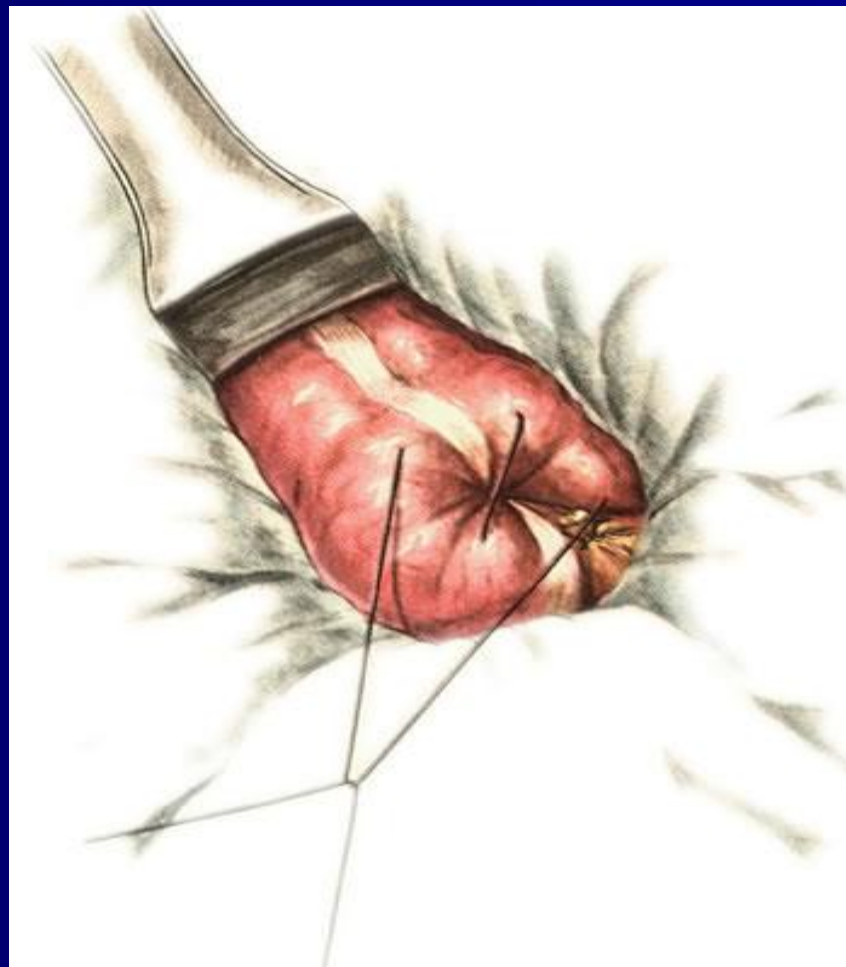Техника ретроградной аппендэктомии



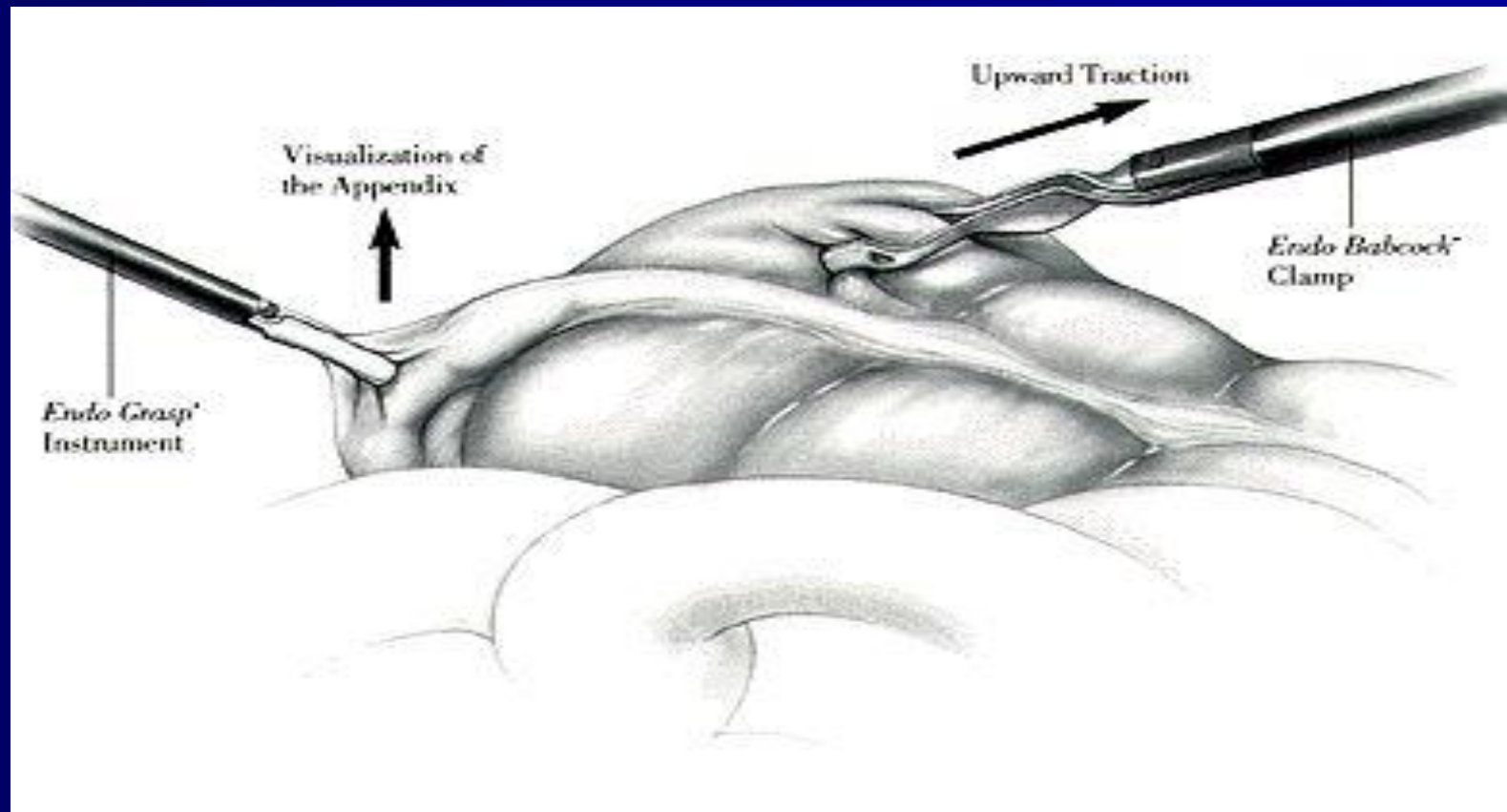
Техника ретроградной аппендэктомии



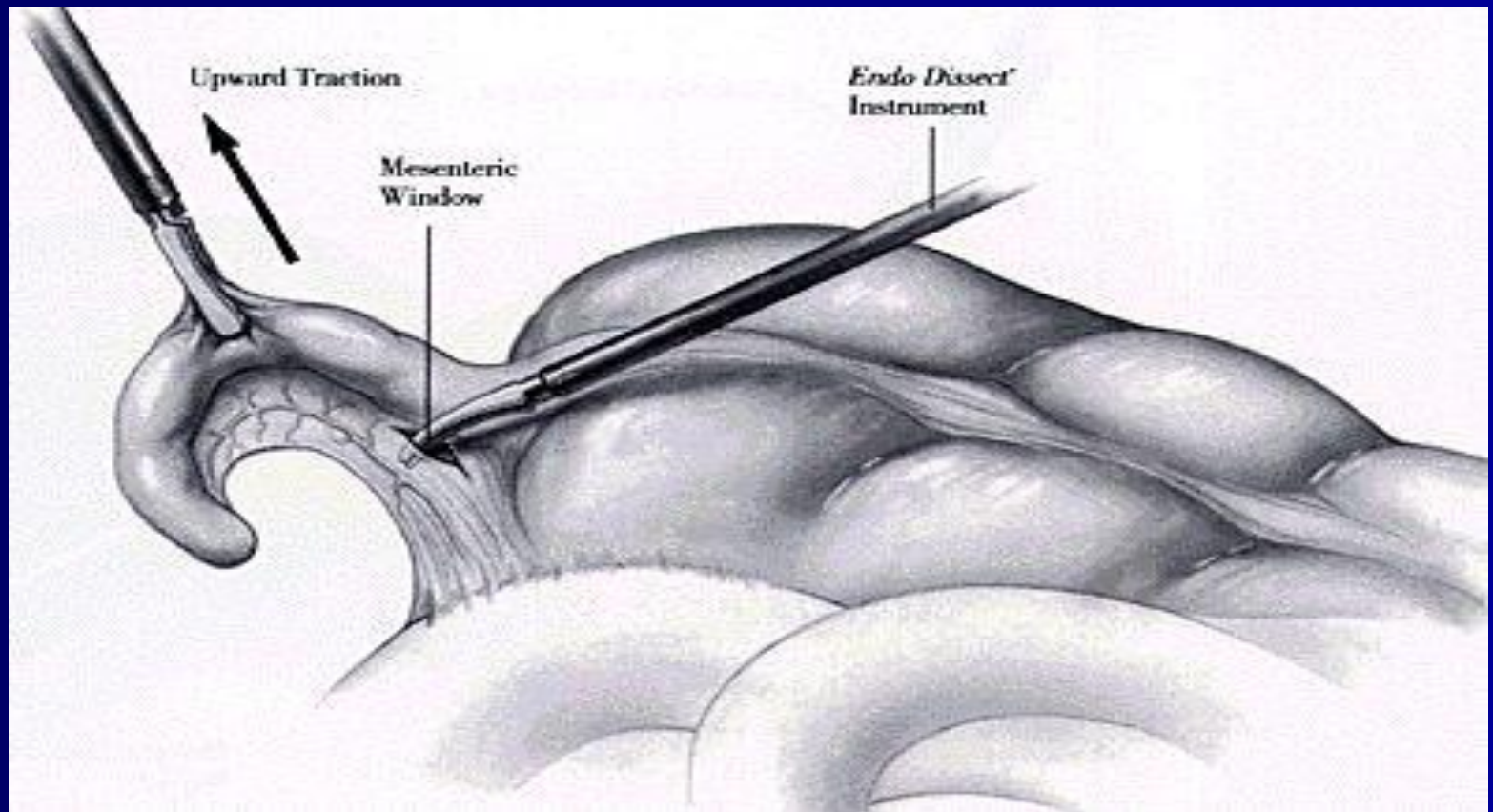
Техника ретроградной аппендэктомии



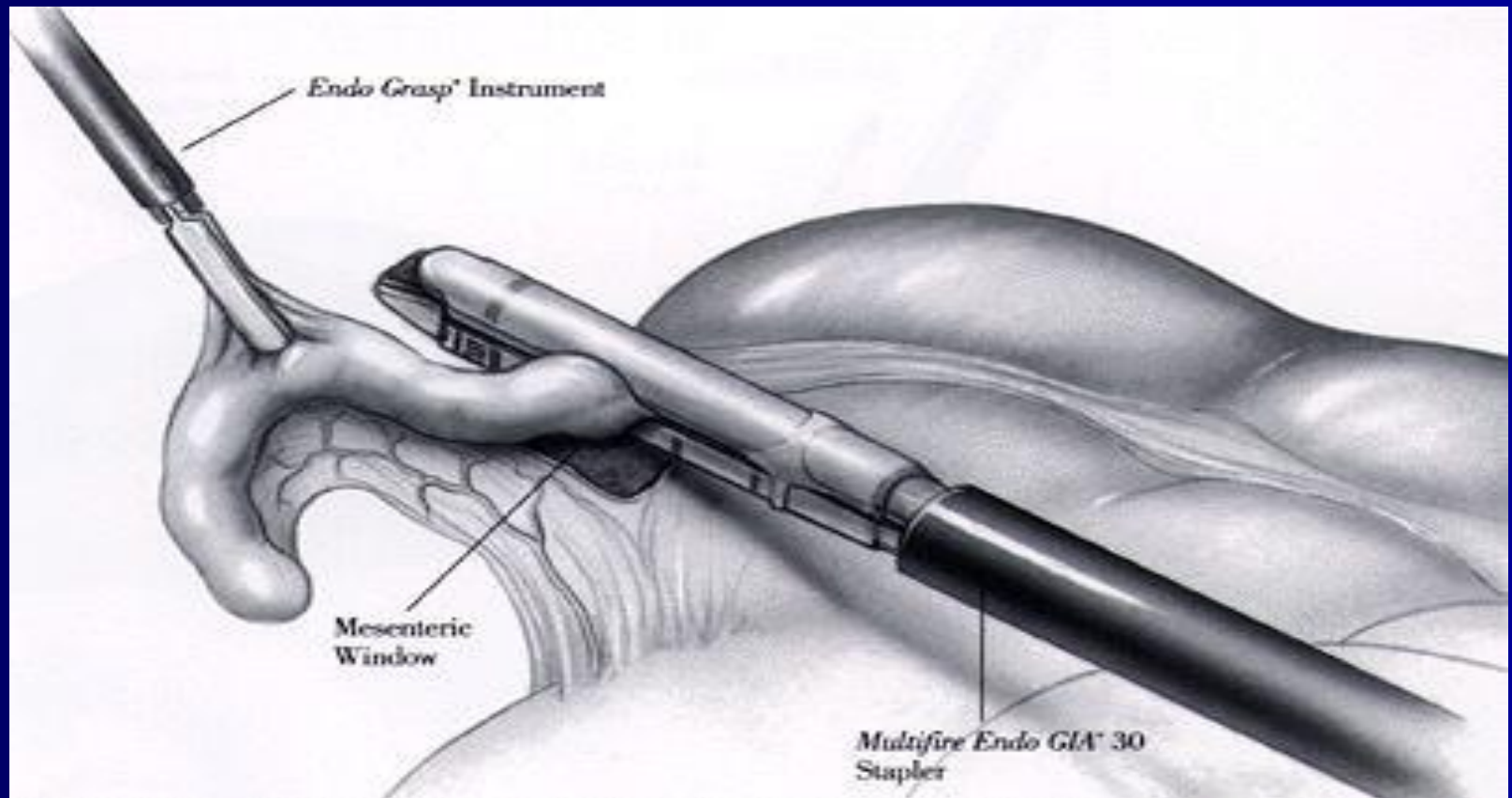
Лапароскопическая аппендэктомия




Лапароскопическая аппендэктомия



Лапароскопическая аппендэктомия

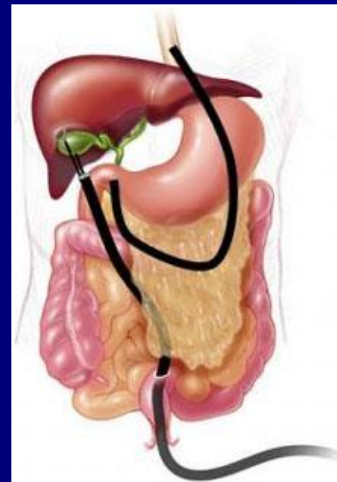
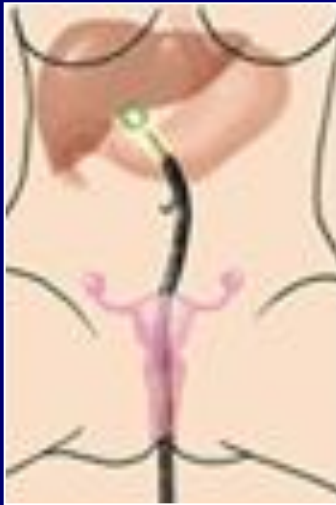
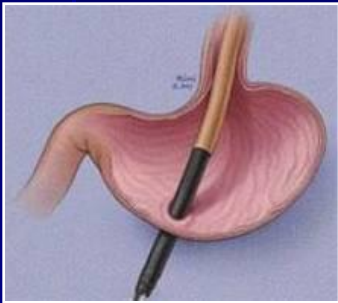


Лапароскопическая аппендэктомия



NOTES – *Natural Orifice Transluminal Endoscopic Surgery*

*Эндоскопическая транслюминальная хирургия
через естественные отверстия*



Трансвагинальный

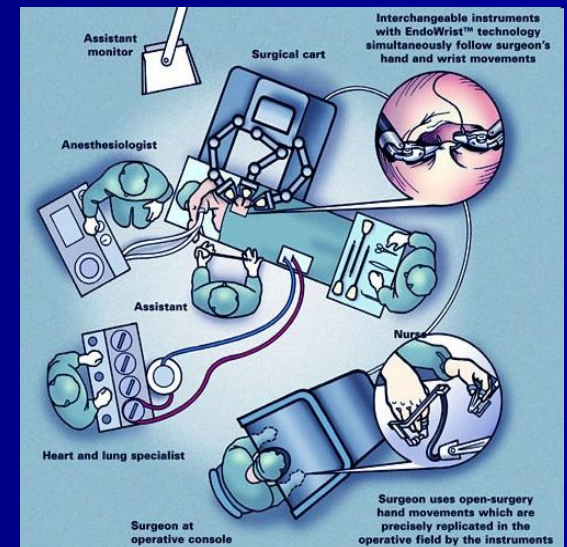
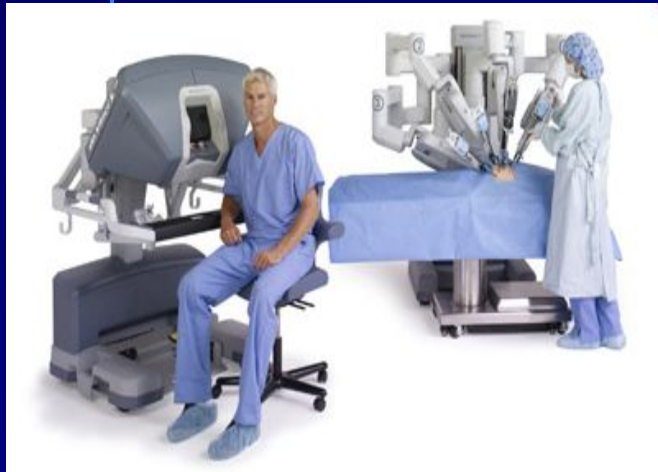
Трансгастральный

Трансректальный

Чрезмочепузырный

Комбинированный

Хирургическая система da Vinci



ОСЛОЖНЕНИЯ ОСТРОГО АППЕНДИЦИТА

- Аппендикулярный инфильтрат: с инволюцией инфильтрата через 4-6 нед. и с абсцедированием
- Распространенный гнойный перитонит
- Внутрибрюшные абсцессы (тазовый, межкишечные, поддиафрагмальный)
- Пилефлебит (септический тромбофлебит воротной вены и её притоков)
- Абсцессы печени
- Сепсис

Аппендикулярный инфильтрат

- Аппендикулярный инфильтрат образуется обычно к 3-5 дню от начала заболевания. Это конгломерат, состоящий из воспалительно-измененных петель кишок, сальника, отграничивающих от свободной брюшной полости воспаленного червеобразного отростка и скопившегося вокруг него экссудат. Клинический признак инфильтрата — обнаружение при пальпации болезненной воспалительной опухоли в правой подвздошной области. Общее состояние больного к этому времени улучшается, снижается температура тела, уменьшаются боли. Больной отмечает тупую боль в правой подвздошной области, усиливающуюся при ходьбе. Признаки раздражения брюшины отсутствуют. Аппендикулярный инфильтрат может рассосаться или абсцедировать.

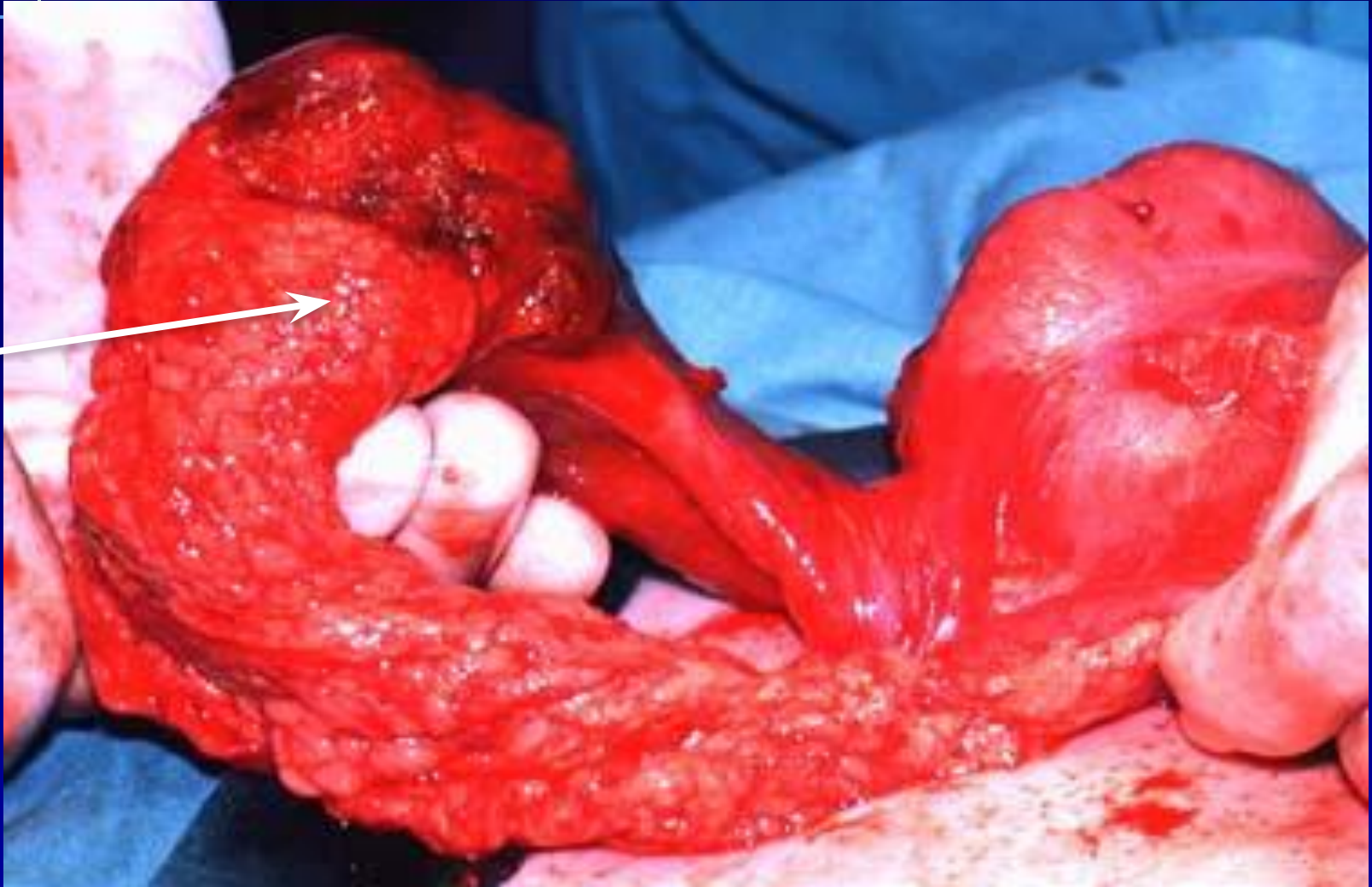
Аппендикулярный инфильтрат

- В первом случае нормализуется температура, происходит уменьшение размеров инфильтрата, исчезает болезненность в правой подвздошной области, нормализуются показатели крови после проведения консервативного лечения, включающего постельный режим, антибиотикотерапию и физиотерапевтические процедуры. Всем больным, у которых консервативная терапия оказалась эффективной, рекомендуется аппендэктомия через 1,5-2 мес. после выписки из стационара.

Абсцедирование аппендикулярного инфильтрата

- При втором варианте происходит абсцедирование аппендикулярного инфильтрата.
- Аппендикулярный абсцесс вскрывают под эндотрахеальным наркозом с применением мышечных релаксантов через обычный операционный разрез Волковича-Дьяконова или внебрюшинным доступом ближе к гребешку подвздошной кости, чтобы предупредить попадание гноя в свободную брюшную полость. После удаления гноя производят осторожную ревизию илеоцекальной области и при обнаружении гангренозного отростка удаляют его. Полость гнойника дренируют. Таким образом, при абсцедирующем аппендикулярном инфильтрате показано вскрытие абсцесса, при сформировавшемся же плотном инфильтрате все манипуляции, кроме тампонады, противопоказаны.

Аппендикулярный абсцесс



Распространенный гнойный перитонит

- Если при вскрытии брюшной полости обнаруживается разлитой гнойный перитонит, операцию через локальный доступ в правой подвздошной области прекращают и выполняют срединную лапаротомию. В дальнейшем тактика хирургического вмешательства не отличается от принципов лечения распространенного перитонита.

ПОСЛЕОПЕРАЦИОННЫЕ ОСЛОЖНЕНИЯ

- Осложнения со стороны операционной раны (инфильтрат, нагноение, лигатурные свищи).
- Осложнения со стороны органов брюшной полости : гнойно-септические (распространенный перитонит, внутрибрюшные абсцессы), а также внутрибрюшное кровотечение, острая кишечная непроходимость, кишечные свищи.
- Осложнения со стороны других органов и систем.

Осложнения со стороны органов брюшной полости

- К этой группе осложнений следует отнести послеоперационный перитонит, образование перикультевых инфильтратов, абсцессов (межпетлевых, тазовых и поддиафрагмальных гнойников), кровотечение в брюшную полость, острую кишечную непроходимость, кишечные свищи.

Осложнения со стороны органов брюшной полости

- Послеоперационный перитонит относится к сравнительно редким, но опасным осложнениям. Причиной перитонита являются несостоятельность швов культи его, а также перфорация некротизировавшихся участков слепой кишки или же нагноение гематом. Лечение – релапаротомия и лечение перитонита по всем правилам этого осложнения.

Осложнения со стороны органов брюшной полости

- Инфильтраты и абсцессы брюшной полости. Могут быть связаны с допущенными погрешностями при выполнении оперативного вмешательства, сквозными проколами стенки слепой кишки при наложении кисетного шва. Инфильтраты в правой подвздошной области могут возникать и вследствие других причин, часто не зависящих от хирурга, а скорее всего обусловленных особенностями патологии (перифокальное воспаление, оставление при аппендэктомии участков воспаленной серозной оболочки червеобразного отростка, отрыв при грубом выделении его верхушки, выпадение в брюшную полость каловых камней и др.) Таким больным производят релапаротомию и вскрытие абсцесса и его дренирование.

Осложнения со стороны органов брюшной полости

- Внутрибрюшное кровотечение обычно возникает при соскальзывании лигатуры с брыжейки червеобразного отростка или же неполной перевязки сосудов во время операции.
- Острая кишечная непроходимость после операции по поводу острого аппендицита встречается редко. Причиной острой кишечной непроходимости, развивающейся после операции, является спаечный процесс либо образование воспалительного инфильтрата.

Осложнения со стороны органов брюшной полости

- Кишечные свищи возникают после операции по поводу острого аппендицита чаще всего вследствие воспалительной деструкции слепой и тонкой кишок, развившейся при переходе деструктивного процесса с червеобразного отростка на прилегающую к нему стенку кишки, или же воспалительно-гнояных осложнений, в частности перитонита, абсцессов, флегмоны. Нередко кишечные свищи развиваются на фоне эвентрации, возникшей вследствие расхождения швов. Играют роль и технические погрешности при аппендэктомии допускаемые при наложении кисетного шва.

Осложнения со стороны других органов и систем

- Это прежде всего послеоперационные пневмонии и тромбозы при которых показано соответствующее консервативное лечение.
- Осложнения со стороны сердечно-сосудистой системы могут возникнуть у пациентов пожилого и старческого возраста при наличии у них сопутствующих заболеваний
- Основным является профилактика этих осложнений на всех этапах лечения больных

The end

