



**СИБИРСКИЙ ГОСУДАРСТВЕННЫЙ
МЕДИЦИНСКИЙ УНИВЕРСИТЕТ**

**Кафедра
акушерства и гинекологии**



ОСТРЫЙ ЖИВОТ В АКУШЕРСТВЕ ОСТРЫЙ АППЕНДИЦИТ

**Зав. кафедрой акушерства и
гинекологии СГМУ,
проф. Евтушенко И.Д.**



«Хирургические болезни у беременных доставляют врачу двойное беспокойство, т.к. под угрозой одновременно находятся жизни двух больных – матери и плода. Решая вопрос о диагностической лапаротомии, необходимо тщательно взвесить показания и риск осложнений – гибели плода, самопроизвольного аборта, рождение недоношенного ребенка. С другой стороны, когда хирургическое вмешательство показано, промедление недопустимо.»

Zachary Cope, 1979 г.



Распространенность хирургических
болезней у беременных составляет
примерно 2:1000

Kenneth R. Niswander, V.D., 1996 г.





ДИФФЕРЕНЦИАЛЬНАЯ ДИАГНОСТИКА ОСТРОГО ЖИВОТА У БЕРЕМЕННЫХ

Болезни органов брюшной полости

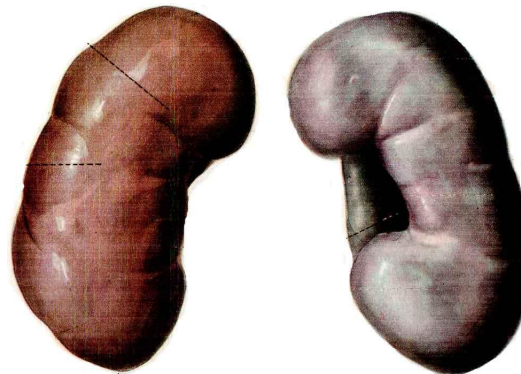
- Острый аппендицит (1:800-2000)
- Острый гастроэнтерит (часто)
- Неспецифический язвенный колит и болезнь Крона (1:1000)
- Острый холецистит (1:1000-2000)
- Кишечная непроходимость (1:3600-66000)
- Острый панкреатит (1:3000-11000)
- Язвенная болезнь желудка (<1:1000)
- Разрыв печени (редко)
- Острый мезаденит (очень редко)



ДИФФЕРЕНЦИАЛЬНАЯ ДИАГНОСТИКА ОСТРОГО ЖИВОТА У БЕРЕМЕННЫХ

Болезни мочевых путей

- Острый пиелонефрит (1:50-100)
- Мочекаменная болезнь (1:1500)
- Обструкция мочевых путей из-за ретроверсии матки (очень редко)





ДИФФЕРЕНЦИАЛЬНАЯ ДИАГНОСТИКА ОСТРОГО ЖИВОТА У БЕРЕМЕННЫХ



Осложнения беременности

- Самопроизвольный аборт
- Растяжение круглой связки матки (**часто**)
- Нарушение кровоснабжение миоматозного узла (**редко**)
- Внематочная беременность (**1:40-250**)
- Перекрут объемного образования яичника (**редко**)
- Разрыв кисты яичника (**редко**)
- Преждевременная отслойка плаценты (**1:120**)
- Острый сальпингит (**редко**)
- Хориоамнионит (**1:100-200**)
- Разрыв матки (**редко**)



ДИФФЕРЕНЦИАЛЬНАЯ ДИАГНОСТИКА ОСТРОГО ЖИВОТА У БЕРЕМЕННЫХ

Другие болезни

- Диабетический кетоацидоз (редко)
- Гемолитико-уремический синдром (редко)
- Геморрагический васкулит (редко)
- Острая порфирия (очень редко)
- Отравление свинцом (редко)
- Плеврит (редко)
- Болезни позвоночника (редко)



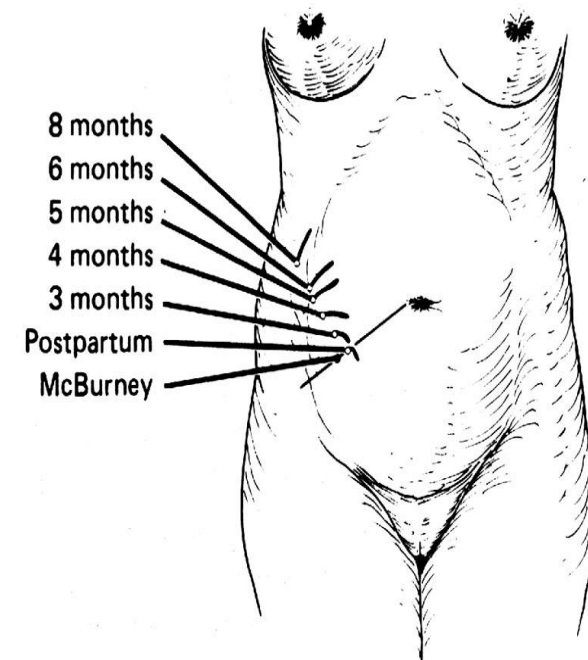
ОСТРЫЙ АППЕНДИЦИТ

- Острый аппендицит у беременных встречается от **0,7-5,7%**
- Летальность составляет от **2,83% до 25%**
- Летальность среди беременных в **6-10 раз выше**, чем у небеременных
- Риск гангренозного аппендицита и перфорации аппендикса в III триместре беременности выше (**69%**), чем в I и во II (**31%**)
- При перфорации перинатальная смертность достигает – **28%**, а в ее отсутствие – **5%**



ОСОБЕННОСТИ ПОЛОЖЕНИЯ АППЕНДИКСА У БЕРЕМЕННЫХ ЖЕНЩИН ВО ВТОРОЙ ПОЛОВИНЕ БЕРЕМЕННОСТИ

- соприкосновение аппендикса с правыми придатками матки
- наличие аппендикулярно-яичниковой связки, идущей от корня брыжейки аппендикса к правой широкой связке матки
- лимфатические и кровеносные сосуды связки связаны с придатками матки
- снижение тонуса и моторной функции желудочно-кишечного тракта

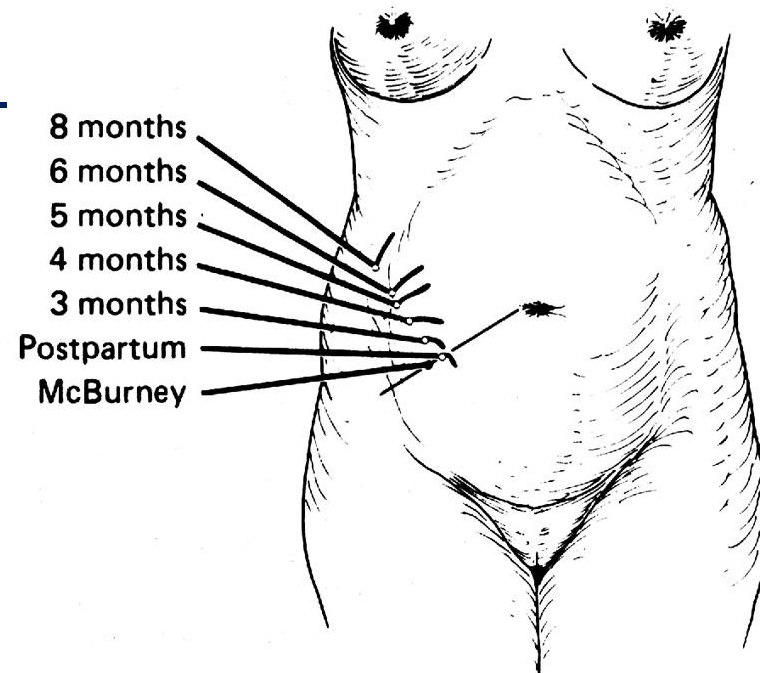




ОСОБЕННОСТИ ПОЛОЖЕНИЯ АППЕНДИКСА У БЕРЕМЕННЫХ ЖЕНЩИН ВО ВТОРОЙ ПОЛОВИНЕ БЕРЕМЕННОСТИ

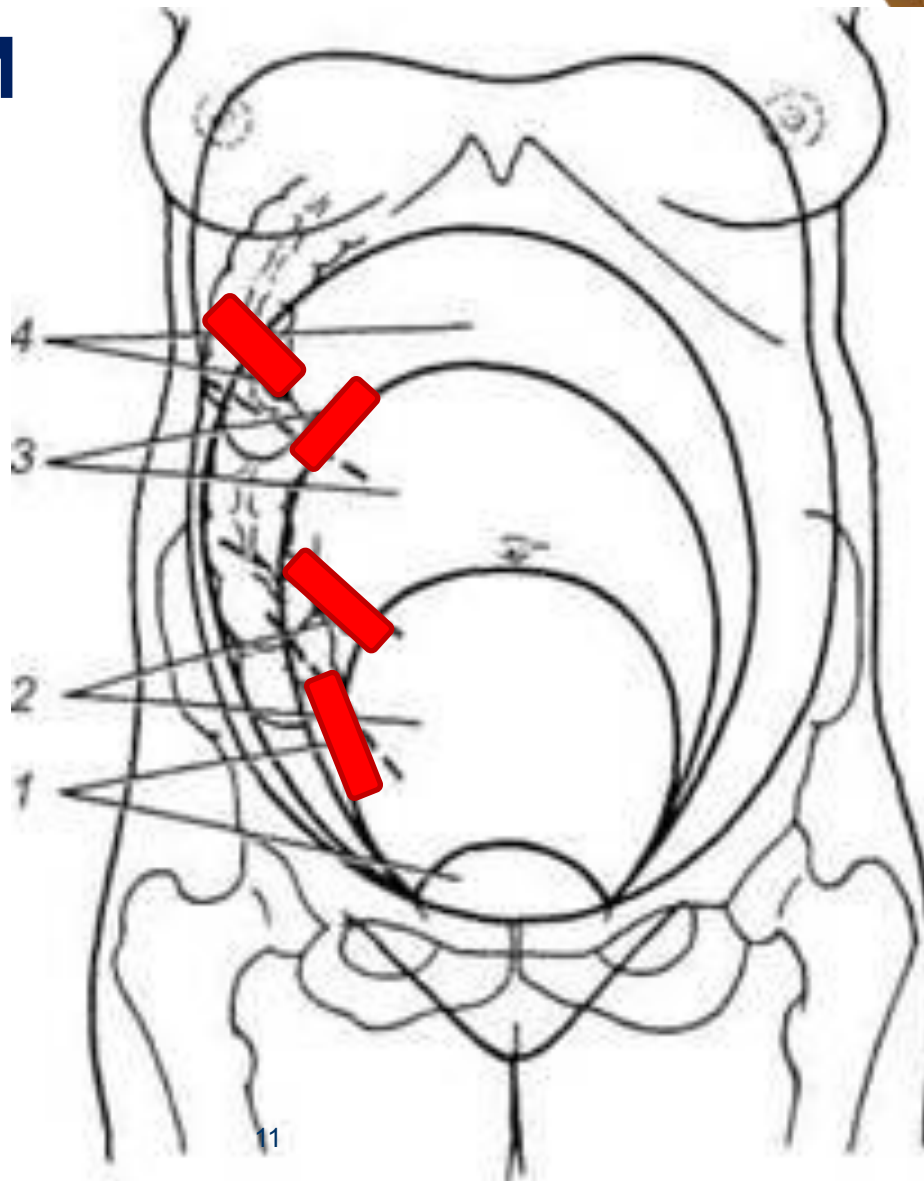


- смещение толстой кишки, червеобразного отростка и сальника вверх и кнаружи
- матка и придатки максимально приближаются к кишке и отростку
- наблюдается перегиб червеобразного отростка, застой в нем содержимого
- нарушение кровообращения и функциональная перестройка лимфатической ткани





ОСОБЕННОСТИ ПОЛОЖЕНИЯ АППЕНДИКСА






КЛИНИКА ОСТРОГО АПЕНДИЦИТА

- При исследовании больную следует положить на левый бок и пальпировать всю правую сторону живота над гребешками подвздошной кости
- Производят влагалищное исследование, при этом боли в Дугласовом пространстве наблюдаются лишь в ранние сроки беременности одновременно с болями в правой подвздошной области
- В более поздние сроки – локализация боли атипична
- Положительные симптомы Щеткина-Блюмберга, Яворского
- Тошнота, рвота, анорексия
- Температура и пульс находится в пределах нормы, высокая температура не характерна, у 25% беременных заболевание протекает без температуры



Во второй половине беременности у 25% женщин отмечается стертая картина заболевания, что определяет трудность диагностики.



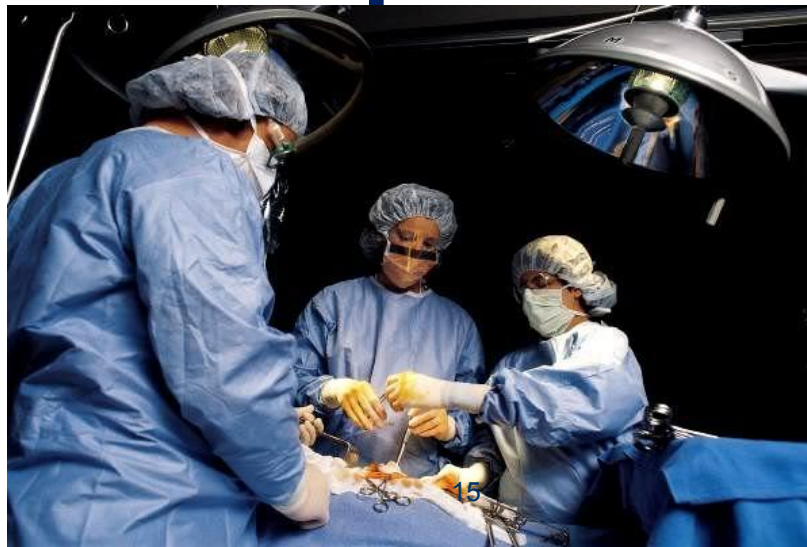

Принципы лечения хирургических и гинекологических болезней те же, что у небеременных





Прогноз для матери и плода в большей степени Зависит от тяжести заболевания, чем от объема и продолжительности операции



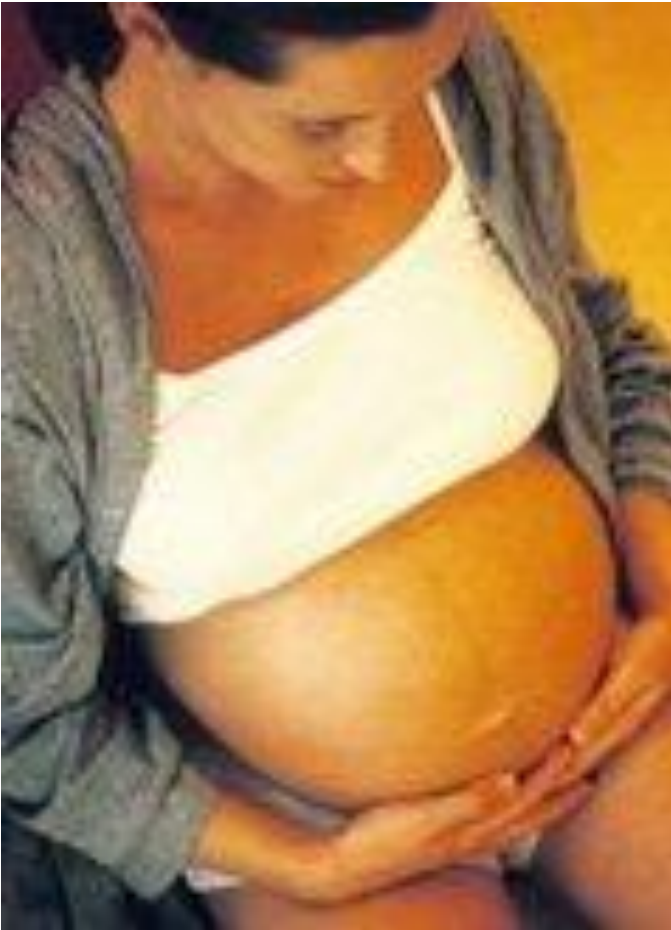

ОСТРЫЙ АППЕНДИЦИТ

- При своевременном хирургическом лечении, материнскую смертность удастся свести практически к нулю
- Наиболее удобный разрез – срединная лапаротомия
- В поздние сроки – разрез делают непосредственно над местом наибольшей болезненности
- При гангренозном аппендиците, если высок риск распространения воспалительного процесса на матку, производят тотальную гистерэктомию (вопрос решается индивидуально)



ОСЛОЖНЕНИЯ ПОСЛЕ АППЕНДЭКТОМИИ



- преждевременные роды
- гипоксия плода
- антенатальная гибель плода
- раневая инфекция



ОСТРЫЙ АППЕНДИЦИТ




ГОУ ВПО СибГМУ Росздрава


Клинический случай




Паспортные данные




Беременная: С. И. А.



Возраст: 19 лет



Постановка на учет: 5-6 недель



Посещала ЖК: 2 раза



Течение беременности



- ❖ В раннем сроке ОРВИ, лечение амбулаторное
- ❖ Диагностирован- кандидозный кольпит
- ❖ Угроза прерывания – лечение стационарное



В сроке 20-21 в 21:00



- ❖ **ОСТРО** возникла боль в правой поясничной области и в правой подвздошной области
- ❖ Тошнота
- ❖ Слабость
- ❖ Повышение температуры – 37,2 гр. по Цельсию



Через 6 часов



❖ Доставлена в дежурный хирургический стационар

■ Осмотрена:

• Акушер-гинекологом:

– Заключение: акушерской патологии не выявлено

• Хирургом:

– Заключение: Острый аппендицит?, правосторонняя почечная колика?



В дежурном стационаре



❖ Назначено обследование:

- ОАК, лейкоциты в динамике
- ОАМ
- УЗИ

❖ Назначено лечение:

- Антибактериальная терапия
- Дезинтоксикационная терапия

**Без эффекта
в течение 8
часов**



Через **14 ч** от начала
заболевания

**УСТАНОВЛЕН ОКОНЧАТЕЛЬНЫЙ
ДИАГНОЗ**

ОСТРЫЙ АППЕНДИЦИТ



Через 16 ч от начала заболевания

- ◆ **Операция:** аппендэктомия, ревизия брюшной полости
- ◆ **Разрез:** по Волковичу – Дьякону
- ◆ **Выпота в брюшной полости:** нет
- ◆ **Разрез ушит-** наглухо

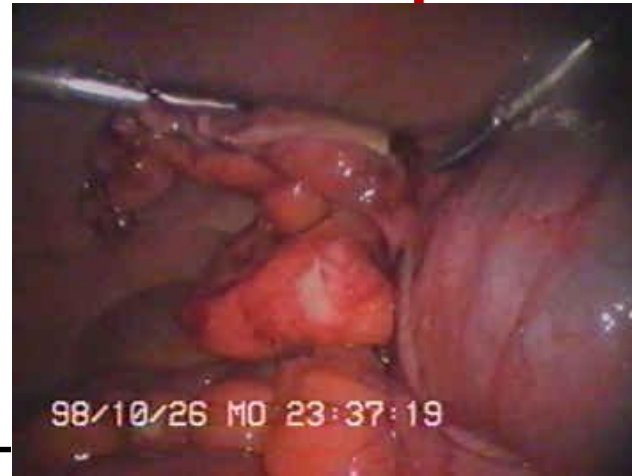

Описание отростка



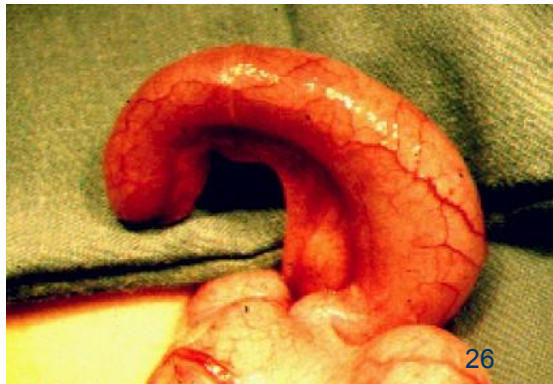❖ Клинически:

- **Катарально измененный отросток**



❖ Патолого-гистологическое заключение:

- **Острый флегмонозный аппендицит**





Послеоперационный период

- ❖ Беспокоят ноющие боли
- ❖ С 5 дня операции:
 - Тошнота
 - Рвота
 - Температура 37,3
 - Пульс 88 уд в мин
 - Явления угрозы преждевременных родов

Нарастание явлений интоксикации



На 10 день п/операционного периода

- ❖ Диагностирована антенатальная гибель плода
- ❖ Решено: произвести родоразрешение через естественные родовые пути с применением простагландинов
- ❖ Произведена амниотомия

На этом фоне:

ОЗНОБ, ПАДЕНИЕ АД, АНУРИЯ

ИНФЕКЦИОННО-ТОКСИЧЕСКИЙ ШОК



❖ Начата противошоковая терапия

❖ **Заключение консилиума:**

- Разлитой перитонит, инфекционно-токсический шок, антенатальная гибель плода
- Решено: **экстренное оперативное вмешательство**



Выполнено:



- ❖ Нижне-срединная и средне-срединная лапаротомия.
- ❖ **Выявлено:** спаечная послеоперационная тонкокишечная непроходимость, некроз тонкой кишки. Разлитой серозо-гнойный перитонит.
- ❖ **Произведено:** резекция тонкой кишки, санация брюшной полости, Кесарево сечение, экстерпация матки с правой маточной трубой и левыми придатками и дренирование брюшной полости.



- ❖ Послеоперационный период: **71 сутки**
- ❖ Произведено **23 оперативных вмешательства:**
 - Формирование еюностомы
 - Санация брюшной полости
 - Дренирование брюшной полости
 - Ушивание дефекта межкишечных анастомозов
 - Вскрытие абсцесса селезенки
 - Дренирование флегмоны передней брюшной стенки



Через 71 день

**КОНСТАТИРОВАНА
СМЕРТЬ**



Патологоанатомический диагноз

❖ **Основное:** Острый флегмонозный аппендицит.
Состояние после аппендектомии

❖ **Осложнения основного заболевания:**

Ранняя спаечная тонкокишечная непроходимость. Некроз тонкой кишки. Разлитой серозно-фибринозный перитонит.

Состояние после лапаротомии, резекции тонкой кишки, дренирования брюшной полости. Состояние после релапаротомии, санации брюшной полости, наложения еюностомы, состояние после санационных релапаротомий по поводу несостоятельности межкишечного анастомоза.

Подкожная эвентрация. Флегмона передней брюшной стенки. Состояние после лапаротомии, вскрытия абсцесса селезенки, дренирование брюшной полости. Состояние после трахеостомии.



Патологоанатомический диагноз

Сепсис вызванный синегнойной палочкой и дрожжеподобными грибами рода Кандида. Септическая двухсторонняя очаговая сливная гнойная пневмония. Септический миокардит. Септический гепатит. Септический инфаркт селезенки. Дистрофия внутренних органов. Анасарка. Водянка послотей. Отек легких. Отек мозга. ДВС – синдром.

Сочетанное: Беременность 21 неделя.

Аntenатальная асфиксия плода, состояние после экстерпации матки с правой маточной трубой и левыми придатками.



ОСОБЕННОСТИ ВЕДЕНИЯ ПОСЛЕОПЕРАЦИОННОГО ПЕРИОДА



- **Профилактика внутриутробной гипоксии плода**

Если срок беременности $> 25-26$ нед – в раннем послеоперационном периоде проводят непрерывную КТГ плода Для профилактики артериальной гипотонии беременным рекомендуют лежать на боку

- **Профилактика преждевременных родов**

- токолитическая терапия
- анальгетики
- седативные средства

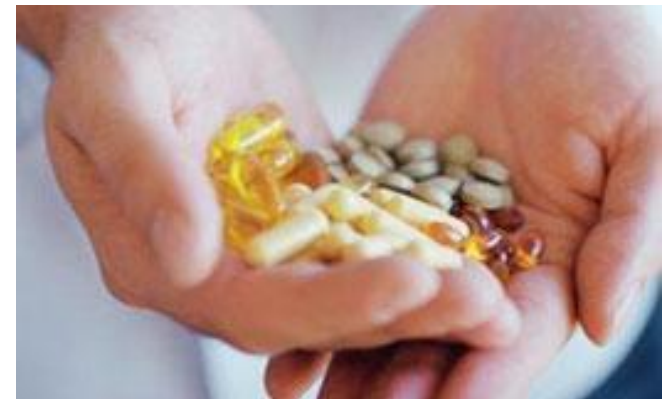

ОСОБЕННОСТИ ВЕДЕНИЯ ПОСЛЕОПЕРАЦИОННЫЙ ПЕРИОД



• Обезболивание

- безопасно кратковременно назначать промедол и морфин
- кодеин противопоказан беременным (тератогенное действие)
- аспирин может вызвать преждевременное закрытие артериального протока и подавить агрегацию тромбоцитов у плода





ОСТРЫЙ ХОЛЕЦИСТИТ

• У **3,5%** беременных камни в желчном пузыре обнаруживают случайно при плановых УЗИ

• Диагностика острого холецистита и желчекаменной болезни у беременных такая же, как у небеременных

• Локализация и характер боли у беременных не изменяются, однако местные симптомы обычно мало выражены

• Для подтверждения диагноза используют УЗИ

• **Острый холецистит вначале лечат консервативно:**

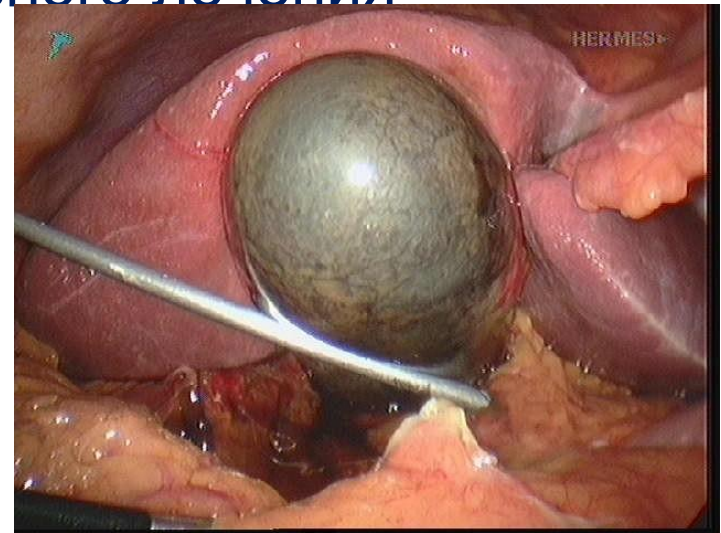
- аспирация содержимого желудка через нозогастральный зонд
- инфузия жидкости
- анальгетики



ОСТРЫЙ ХОЛЕЦИСТИТИТ

Показания к хирургическому лечению:

- неэффективность консервативного лечения
- повторные приступы
- механическая желтуха
- подозрение на перфорацию



- **Если есть возможность отложить операцию, лучше выполнить холецистэктомию во II триместре беременности**



Редкий клинический случай: Спонтанный разрыв общего желчного протока

- ❖ В 36 недель в родильный дом поступает беременная, 34 лет, с ожирением II степени
- ❖ При поступлении выявлено:
 - ❖ Изжога (антациды без эффекта)
 - ❖ Протеинурия
 - ❖ Гипертензия
 - ❖ Умеренные нарушения печени
 - ❖ Сердцебиение плода: ясное, ритмичное

ДЗ: Гестоз легкой степени



Редкий клинический случай: Спонтанный разрыв общего желчного протока

- ❖ Через 5 часов, от поступления
- ❖ Тахикардия
- ❖ Артериальная гипотония
- ❖ Клинические признаки «острого живота»
- ❖ Признаки дистресса плода

Диф. диагноз:

- Аппендицит
- Перфорация органа брюшной полости или внутрибрюшного абсцесса



Редкий клинический случай: Спонтанный разрыв общего желчного протока

- ❖ Решено: Экстренное кесарево сечение
- ❖ На операции:
 - ❖ В брюшной полости выпот- серозный окрашенной желчью
- ❖ При КС: извлечен мертворожденный плод
- ❖ Приглашен хирург
 - ❖ Произведено:
 - ❖ Ревизия брюшной полости
 - ❖ КТ брюшной полости
 - ❖ РХПГ (ретроградная холангиопанкреатография)

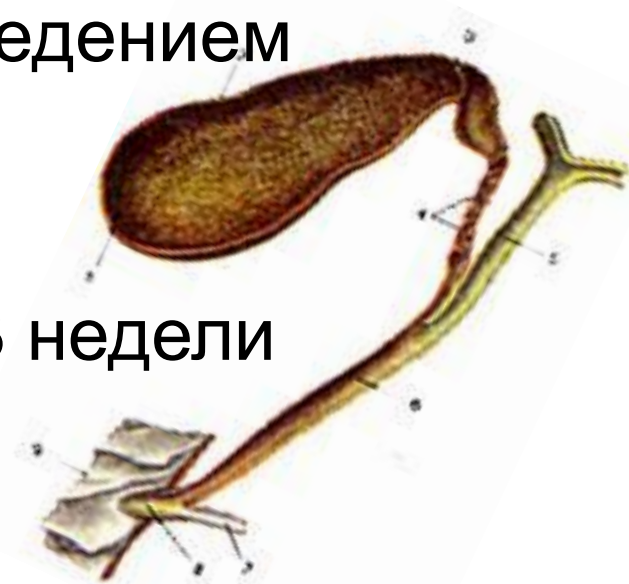

Редкий клинический случай: Спонтанный разрыв общего желчного протока

❖ ДЗ: **Разрыв общего желчного протока**

❖ Выполнена: сфинктеротомия и балонное зондирование с последующим введением гибкого стента

❖ Женщина была выписана через 3 недели домой.





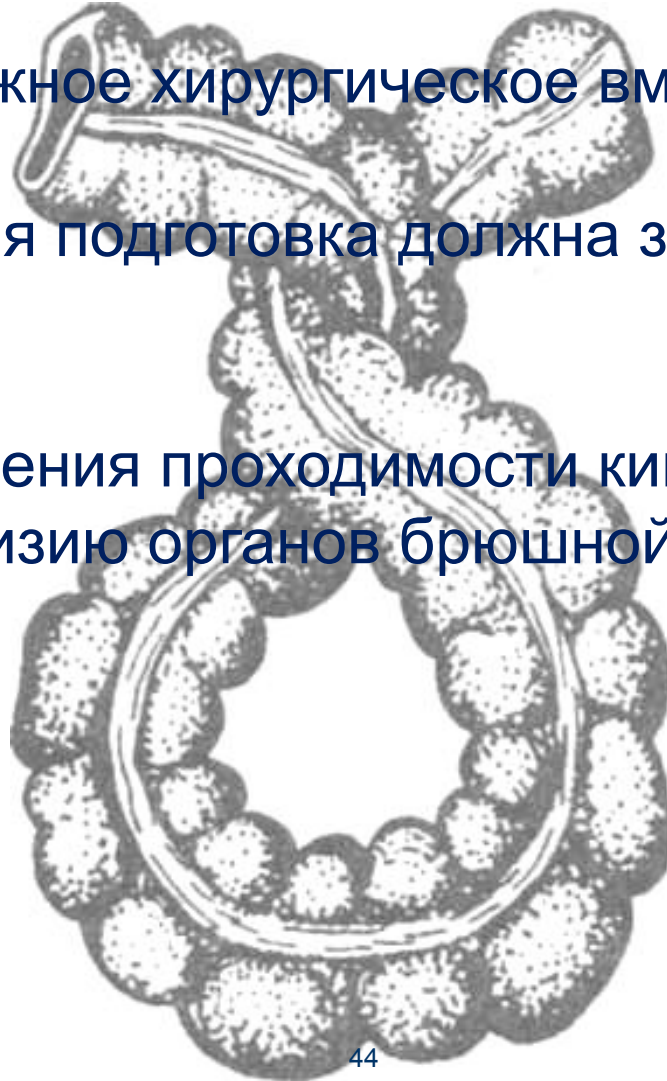ХРОНИЧЕСКИЕ ВОСПАЛИТЕЛЬНЫЕ ЗАБОЛЕВАНИЯ КИШЕЧНИКА


- При обострении неспецифического язвенного колита обычно консервативное лечение
- Показания к хирургическому лечению:
 - молниеносное течение заболевания
 - кишечная непроходимость
 - токсический мегаколон, не поддающийся консервативному лечению
 - массивное кровотечение
 - перитонит
 - подозрение на рак толстой кишки



КИШЕЧНАЯ НЕПРОХОДИМОСТЬ

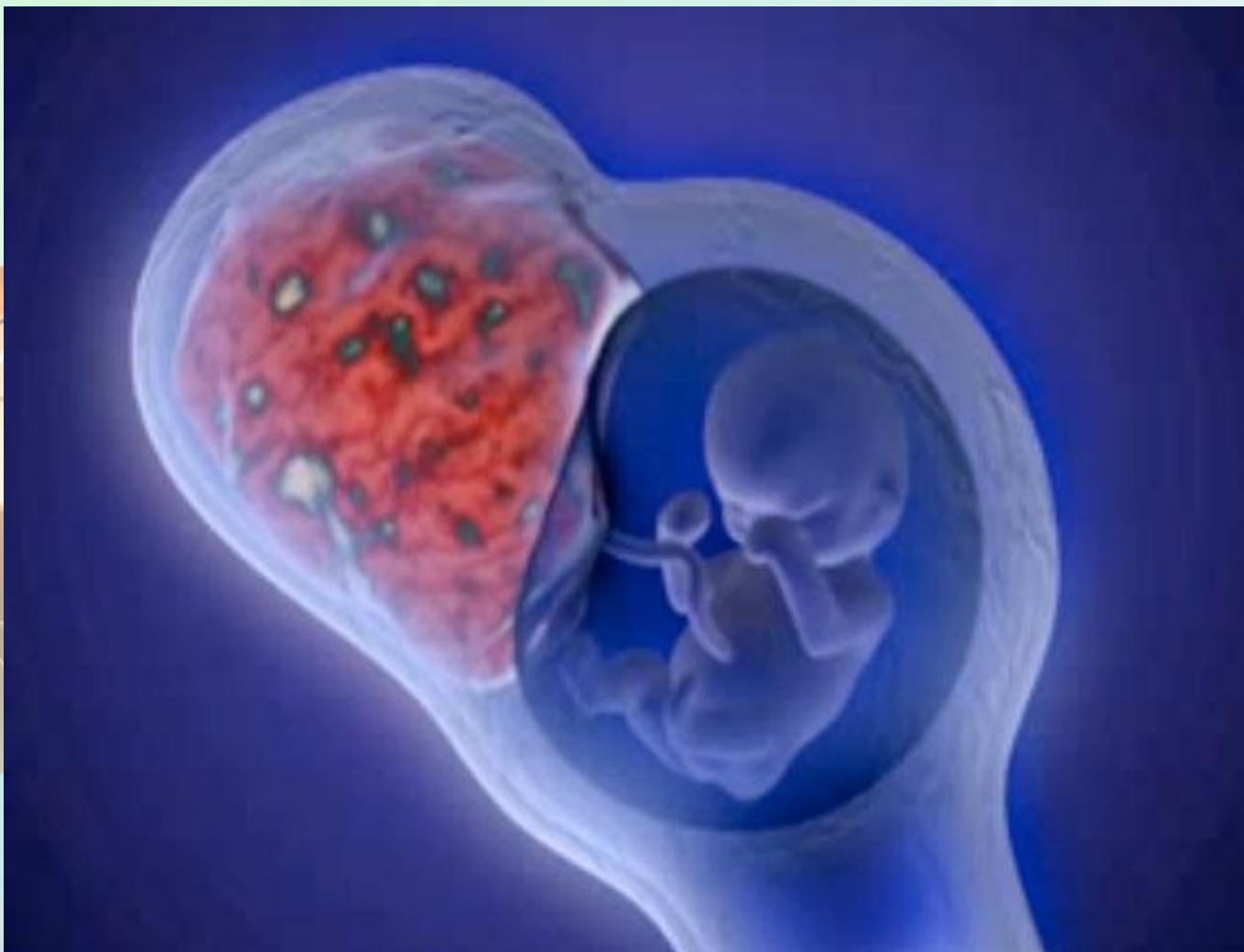- Требуется неотложное хирургическое вмешательство
- Предоперационная подготовка должна занимать как можно меньше времени
- После восстановления проходимости кишки производят тщательную ревизию органов брюшной полости





РАЗРЫВ ПЕЧЕНИ

- Наблюдается редко и почти всегда связана с преэклампсией или эклампсией
- При хирургическом лечении материнская смертность – **33%**
- При консервативном лечении – **60-96%**
- Консервативное лечение допустимо только при подкапсульной гематоме печени
- Разрыв капсулы печени с внутрибрюшным кровотечением – экстренное хирургическое лечение



Миомэктомия во время беременности



| | С миомой | Без миомы | P |
|--|-----------------|------------------|-----------------|
| Кровотечение в I триместре | 4,7 | 7,6 | <0,01 |
| СЗРП | 11,2 | 8,6 | <0,01 |
| Предлежание плаценты | 1,4 | 0,6 | <0,01 |
| Неправильное положение плода | 13,0 | 4,5 | <0,01 |
| Преждевременные роды | 16,0 | 10,8 | <0,01 |
| Преждевременное излитие околоплодных вод | 6,2 | 12,2 | <0,01 |
| Аномалия родовой деятельности | 7,5 | 3,1 | <0,01 |
| ПОНРП | 3,0 | 0,9 | <0,01 |
| Приращение плаценты | 1,4 | 0,6 | 0,01 |
| Кесарево сечение | 48,8 | 13,3 | <0,01 |
| Послеродовые кровотечения | 2,5 | 1,4 | <0,01 |
| Гистерэктомия | 3,3 | 0,2 | <0,01 |
| Эндометрит | 8,7 | 8,2 | <0,01 |



Показания к миомэктомии во время беременности

- Болевой синдром, неподдающийся консервативному лечению
- Быстрый рост (более 15-20 см) с некрозом узла (только в 6% случаев)
- Перекрут ножки узла миомы
- Разрыв сосудов, питающих узел миомы
- Сдавление органов (кишечник, мочевого пузыря)



Миомэктомия во время беременности



◆ Лапаротомический доступ:

- Миома больших размеров
- Более поздний срок гестации, более 16 недель

◆ Лапароскопический доступ:

- Миома малых размеров
- Срок беременности 15-19 недель
- Менее выражен послеоперационный синдром
- Меньше восстановительный период

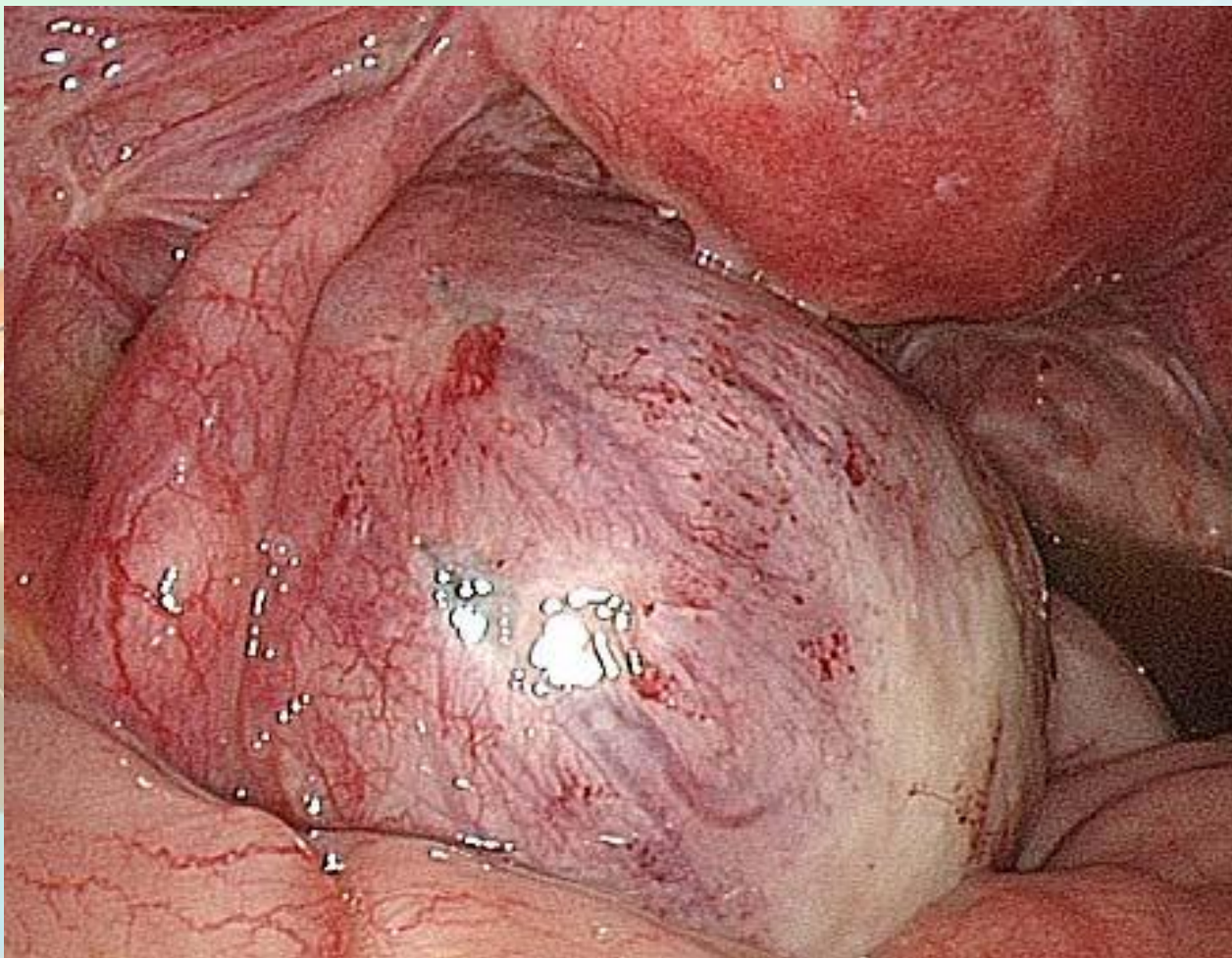
ПРЕИМУЩЕСТВО



Показания к миомэктомии во время кесарева сечения



- ❖ Единичные узлы различной локализации, при хорошем доступе (исключая интрамуральные менее 5 см)
- ❖ Множественные узлы (не более 5 узлов, более 10 см)
- ❖ Быстрый рост узла во время беременности
- ❖ Дистрофические и некротические изменения в узлах по данным УЗИ



Доброкачественные опухоли яичников



Осложнения беременности

- ❖ Прерывание беременности – 18 %
- ❖ Перекрут ножки опухоли яичника – 12%
- ❖ Сдавление опухоли маткой в сроке 12-13 недель
- ❖ Неправильное положение плода (косое, поперечное)
- ❖ Озлокачествление доброкачественной опухоли яичника – 25 %
- ❖ Нарушение продвижения головки плода в родах



Клиническая картина

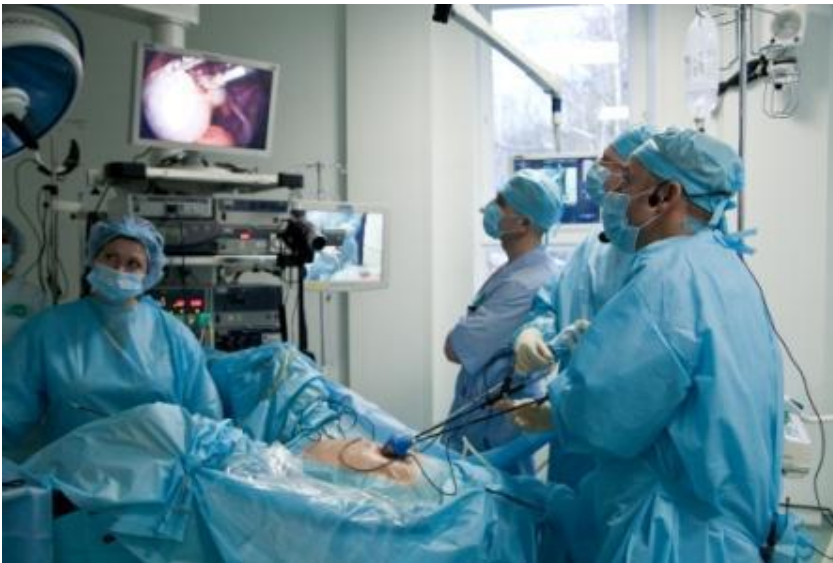- ❖ Угроза прерывания
- ❖ Боль – внизу живота («чувство тяжести»)
- ❖ Слабость, одышка
- ❖ Нарушение функции соседних органов (запоры, нарушение мочеиспускания)





Тактика

- ❖ Хирургическое лечение, в сроке 14-16 недели
- ❖ Доступ: преимущественно лапароскопический
- ❖ Наркоз: эндотрахеальный





Спасибо за внимание!

Кафедра акушерства и гинекологии