Открытая травма грудной клетки

Статистика

- около 25 % в общей структуре травматизма.
- среди погибших от травм 35—75 % больных имели торакальные повреждения;
- в 25 % случаев были непосредственной причиной смерти
- 25—50 % случаев способствовали летальному исходу.

Классификация травм грудной клетки

- Закрытые

- Открытые

В условиях мирного времени подавляющее большинство ранений груди (до 97,3%) относится к числу бытовых. Ранения наносятся режущими, колющими предметами, а также огнестрельным оружием.

Классификация открытых повреждений груди

- **1. По количеству сторон повреждения:** односторонние и двухсторонние.
- **2. По виду ранящего грудную клетку оружия:** колотые, колото-резаные и огнестрельные.
- **3. По характеру раневого канала:** слепые, сквозные и касательные.
- **4. По характеру раны:** проникающие (с повреждением плевры) и непроникающие (без повреждения плевры).

Проникающие раны: с повреждением органов и без повреждения.

Классификация открытых повреждений груди

1. **Неосложненные;**
2. **Осложненные:**

- с повреждениями костного каркаса (одиночные, множественные переломы ребер, одно-, двухсторонние, с реберным клапаном) и без повреждений;
- с повреждением внутренних органов и без них;
- с пневмотораксом (напряженным, клапанным);
- с гемотораксом (малым, средним, большим);
- с гемопневмотораксом.

Классификация пневмоторакса при проникающих ранениях

- По наличию сообщения с атмосферой

- Закрытый
- Открытый

- По наличию напряжения в плевральной полости:

- Ненапряженный
- Напряженный

Напряженный пневмоторакс

Крайним проявлением закрытого пневмоторакса является развитие напряженного пневмоторакса, когда вследствие клапанного механизма поступления воздуха в плевральную полость его количество может существенно возрасти, что может сопровождаться смещением средостения и выраженными гемодинамическими нарушениями.

Классификация гемоторакса

По этиологии:

- Травматический;
- патологический (в следствие различных заболеваний);
- послеоперационный.

По величине кровопотери:

- малый (кровь в синусе, кровопотеря до 500 мл);
- средний (до нижнего края IV ребра, кровопотеря до 1,5 л);
- большой (до нижнего края II ребра, кровопотеря до 2 л).
- Тотальный (тотальное затемнение плевральной полости на стороне поражения).

По динамике: нарастающий гемотракс, ненарастающий.

По наличию осложнений: свернувшийся, инфицированный.

Диагностика

- 1) Клиническая картина и данные объективного исследования
- 2) Рентгенологическое исследование
- 3) КТ
- 4) УЗИ
- 5) ПХО раны
- 6) Диагностическая торакоскопия

Опасная локализация раны

Риск ранения сердца, органов средостения
Зона ограничивается:

- - снизу реберной дугой
- - сверху ключицами
- - справа парастернальной линией
- - слева среднеключичной линией

Риск ТАР – локализация раны ниже 6 межреберья

Показания к дренированию плевральной полости

- Пневмоторакс (любой степени). Установив дренаж в плевральную полость, наблюдают за количеством поступающего воздуха, выделяемого содержимого. При возникновении кровотечения в плевральную полость и при выделении большого количества воздуха может потребоваться операция.
- Рана грудной стенки с подсосом воздуха. Дренажную трубку устанавливают через контрапертуру. Это позволяет провести полноценную хирургическую обработку и ушивание основной раны.
- Гемоторакс (за исключением малого). Установка дренажа позволяет эвакуировать излившуюся кровь и наблюдать за интенсивностью кровотечения.
- Установка дренажа с профилактической целью не показана.

Используется пассивное дренирование с водяным затвором или активная аспирация. Дренаж удаляется, когда по дренажной трубке отделяется менее 50 мл жидкости в сутки, выделение воздуха полностью прекратилось.

Во время дренирования плевральной полости профилактическая антибиотикотерапия необязательна.

Показания к торакотомии

Неотложные (сразу):

- С целью реанимации пострадавшего (при остановке сердца, быстро нарастающем клапанном пневмотораксе, профузном кровотечении);
- ранение сердца и крупных сосудов (рана в проекции сердца, аорты);
- тампонада сердца.

Срочные (в течение нескольких часов):

- продолжающееся кровотечение. Наиболее частый источник кровотечения — межреберные сосуды;
- некупируемый клапанный пневмоторакс, чаще всего причина — разрыв бронха с постоянным поступлением воздуха или пневмомедиастинум
- поражение или травма диафрагмы (почти всегда слева) — оперативное восстановление;
- торакоабдоминальная травма, особенно проникающие ранения;
- повреждение пищевода.

Отсроченные (в течение нескольких суток):

- свернувшийся гемоторакс;
- коллапс легкого с упорным пневмотораксом;
- инородные тела более 1 см в диаметре;
- эмпиема плевры.

ТАР

При торакоабдоминальной травме с признаками угрожающего жизни внутрибрюшного кровотечения операцию принято начинать с лапаротомии; плевральную полость в это время дренируют и наблюдают за отделяемым по дренажам.

- Абсолютными исключениями из этого правила являются тампонада сердца и профузное кровотечение в плевральную полость;
- Относительными – выделение большого количества воздуха по дренажам и травма аорты с образованием пульсирующей гематомы.

ПРОФИЛАКТИКА ЛЕГОЧНЫХ ОСЛОЖНЕНИЙ

- Цель мероприятий – обеспечить освобождение дыхательных путей от мокроты и адекватное дыхание. Показаны аспирация мокроты через трахеальную трубку, постуральный дренаж, дыхательная гимнастика, дыхание увлажненным кислородом, адекватное обезболивание. Все эти мероприятия являются не взаимоисключающими, а взаимодополняющими. В освобождении дыхательных путей от мокроты и крови после травмы существенную помощь оказывает бронхоскопия.

ЗАКЛЮЧЕНИЕ

- Для успешной лечебно-диагностической тактики необходима совместная работа коллективов отделений реанимации, торако-абдоминальной, сердечно-сосудистой хирургии, травматологии, а также диагностических подразделений. Проведение адекватной и своевременной терапии – залог успешного лечения данной категории пострадавших.

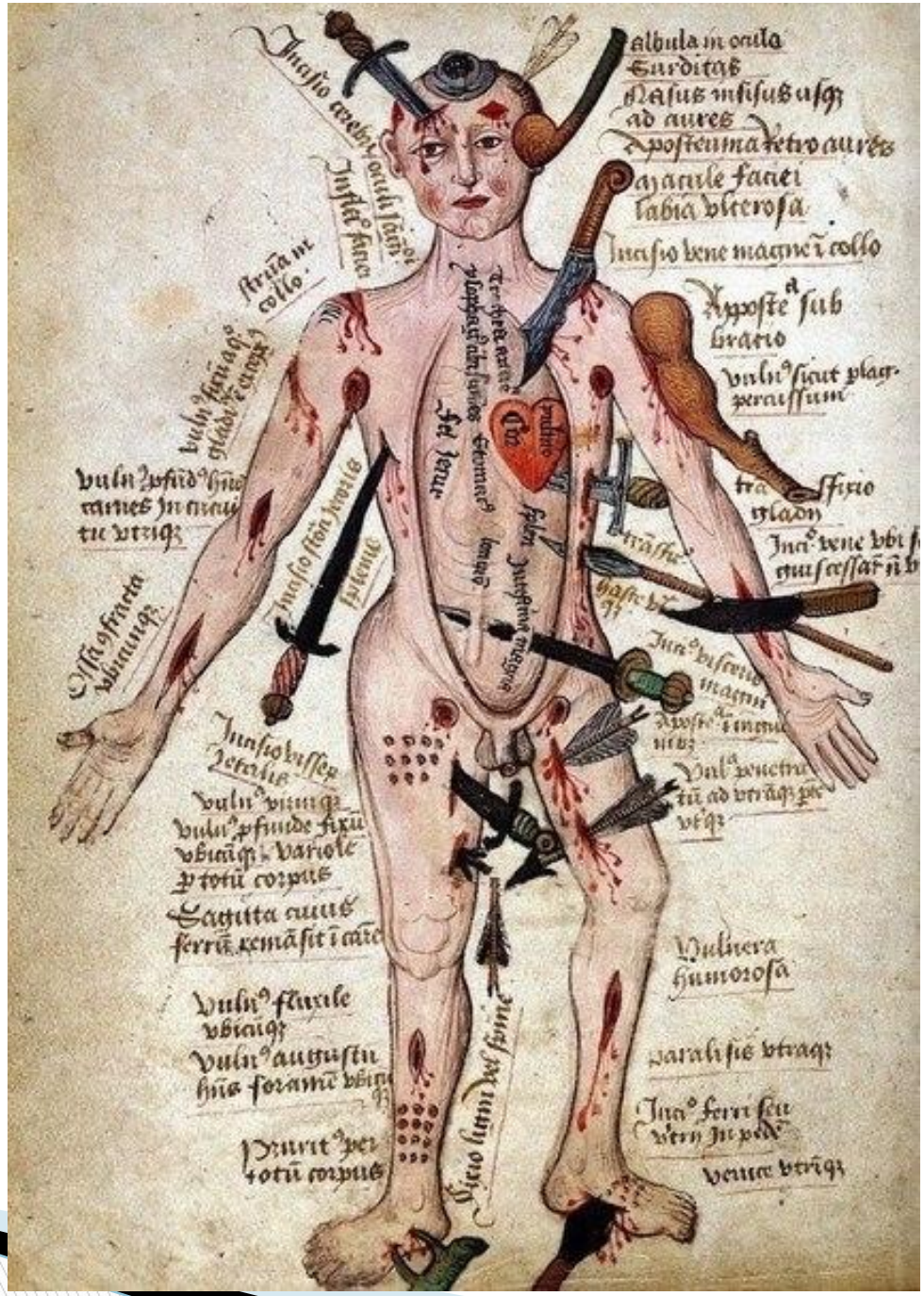
albula in oculo
Surditas
Nasus insisus usq
ad aures
Apostema retro aures
Macule faciei
labia vlcerosa
Incisio vene magne i collo
Apposte sub
bracio
Vulnus sicut plag
percussum
Fel Jecur
Incisio stomaci
splenis
Incisio visceris
magni
Vulnera
humorosa
paralisis vtraq
Incisio ferri seu
vtrij in pede
venice vtriq
Pruritus per
totum corpus
Vulnus fluxile
vbicumq
Vulnus augustum
Sagitta cuius
ferrum remansit i carne
Incisio vissere
Jetalis
Vulnus vinuq
Vulnus profunde fixum
vbicumq variole
per totum corpus
Ossa confracta
vbicumq
Vulnus profundus
carnes in cuiu
tu vtriq
Inflatio faciei
Incisio cerebri
Incisio ligni vel spine