

---

# **ДИФФЕРЕНЦИАЛЬНАЯ ДИАГНОСТИКА ОТЕКА ВЕК**

---

**Выполнили студентки 513 группы  
специальности «лечебное дело»  
Ширякова О.И**



## ■ Воспалительный отек

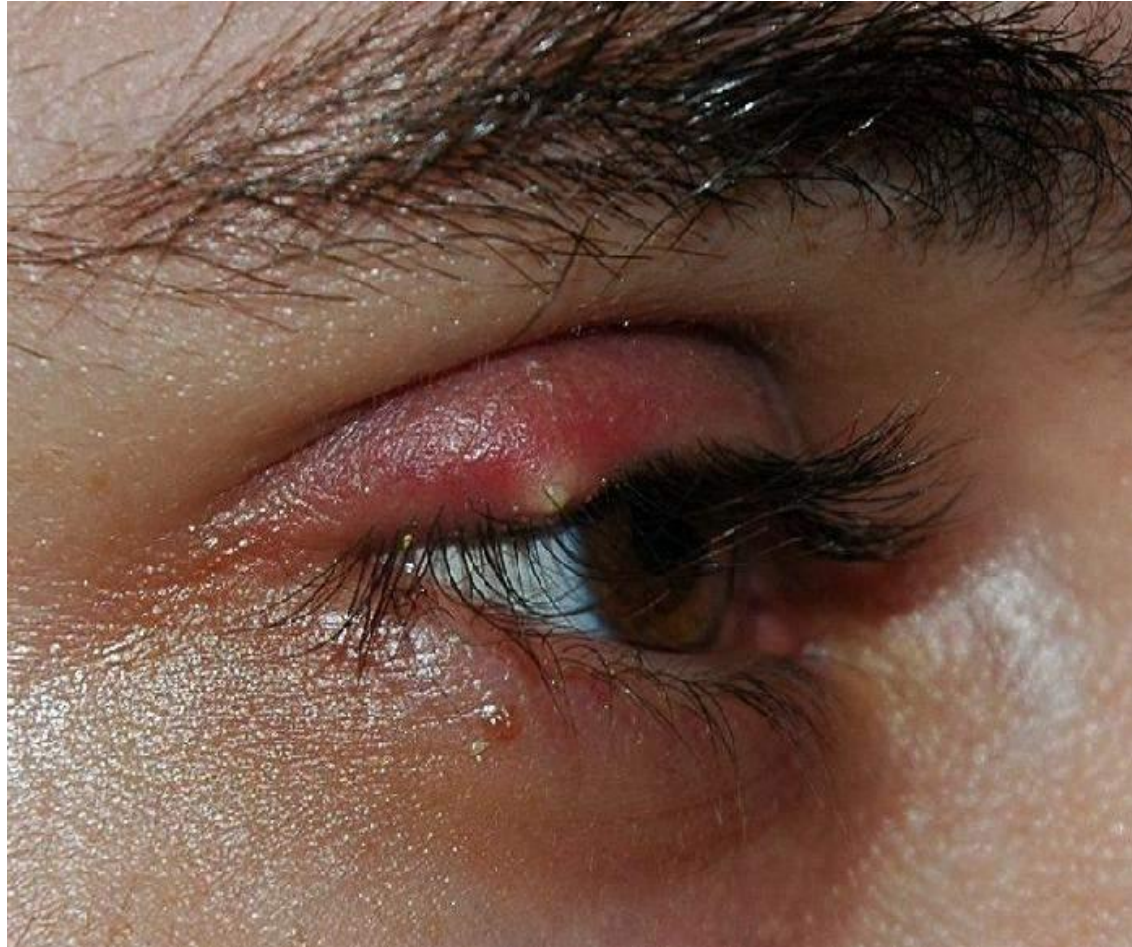- Инфекции;
- Аллергические поражения;
- Иммуно-передаваемые заболевания;
- Эндокринные заболевания;
- Заболевания слёзных органов

## ■ Невоспалительный отек

- Генерализованная задержка жидкости;
- Обструкция вен;
- Травма;
- Лимфодема;
- Инфильтративные поражения;
- Врожденный птоз
- Приобретенный птоз (*нейропатический, миопатический, механический, травматический, псевдоптоз*)



# ВОСПАЛИТЕЛЬНЫЙ ОТЕК



- **Абсцесс или флегмона век** – ограниченное или разлитое инфильтративно-гнойное воспаление тканей века. Оно может возникнуть при непосредственном попадании инфекции во время повреждения века, перейти с окружающих структур (синуситы, флегмона орбиты, ячмень, язвенный блефарит) или стать следствием метастатического заноса инфекции других очагов (при пневмонии, сепсисе и т. д.). Наиболее частым возбудителями бывают грамположительные кокки или анаэробы



- **Ячмень (*hordeolum externum*)** – острое гнойное воспаление сальной железы у корня ресницы или волосяного мешочка ресницы. В области одного или обоих век появляются ограниченное покраснение и припухлость. Возбудители – гноеродные микроорганизмы, чаще стафилококк. Довольно часто встречаются множественные инфильтраты. Через 2–3 дня припухлость приобретает желтый цвет, затем образуется гнойная пустула, вокруг отмечаются реактивная гиперемия и отечность. Болезненность несколько уменьшается. На 3–4 й день от начала процесса пустула вскрывается, из нее выделяется гной, в месте ячменя образуется нежный рубчик.



- 
- **Острый мейбомит** (*hordeolum internum*) – воспалительный процесс на внутренней стороне века, а не на наружной, как при ячмене.

Заболевание обусловлено воспалением желез хряща века. Следователи инфильтрация, отечность, гиперемия, а в последующем и рассасывают или организуются

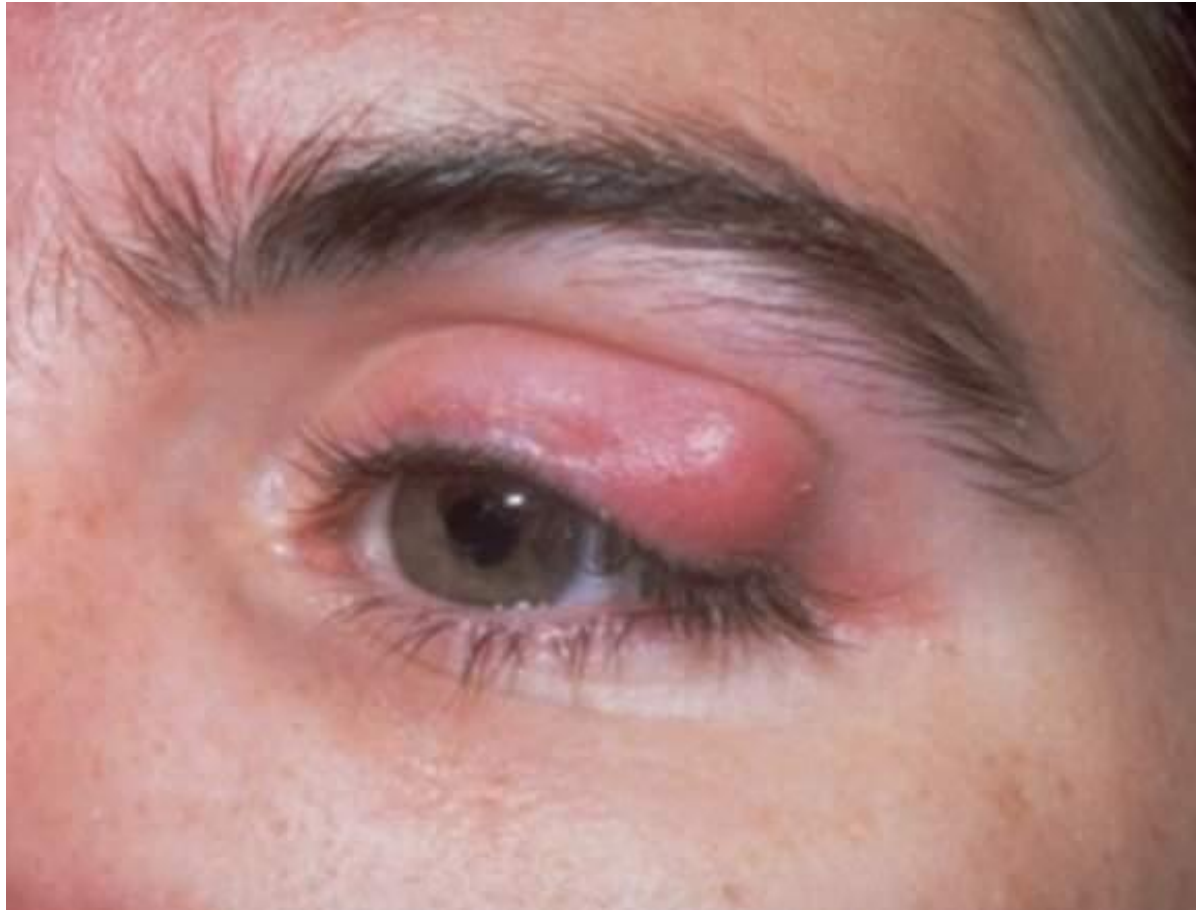



- **Халазион (chalazion)**– хронический вяло протекающий и почти безболезненный воспалительный процесс с преобладанием пролиферации и гиперплазии в области железы хряща век. В некоторых случаях он развивается после острого мейбомита. В толще хряща века образуется плотная округлая, хорошо пальпируемая «опухоль» размерами до крупной горошины



# ХАЛАЗИОН

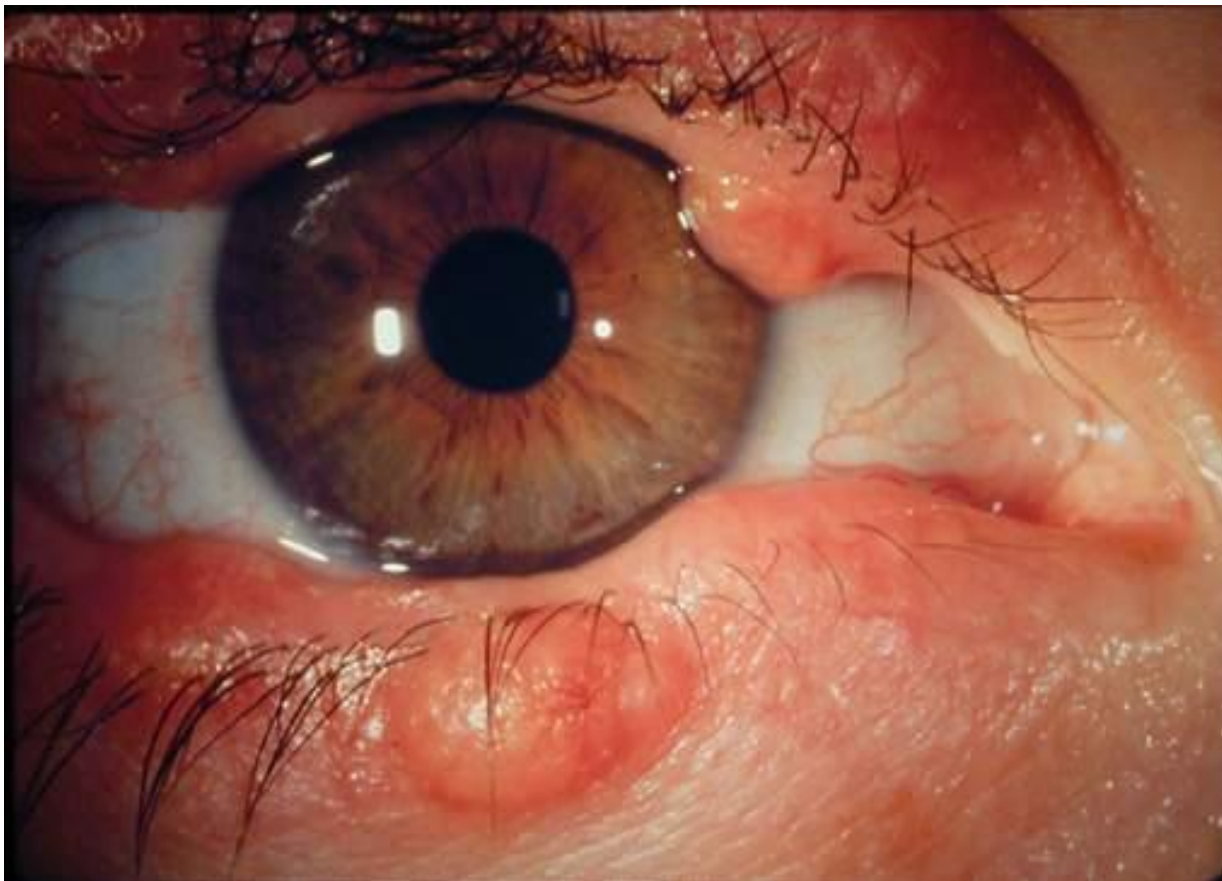



- **Блефариты** – двустороннее воспаление краев век, преимущественно хроническое. В зависимости от локализации и симптомов блефариты подразделяют на передний краевой и задний краевой. Передний краевой блефарит – местное проявление патологии кожи, его вызывают инфекционные агенты, а задний краевой блефарит – следствие дисфункции мейбомиевых жел



# БЛЕФАРИТ



# Заболевания слезных органов

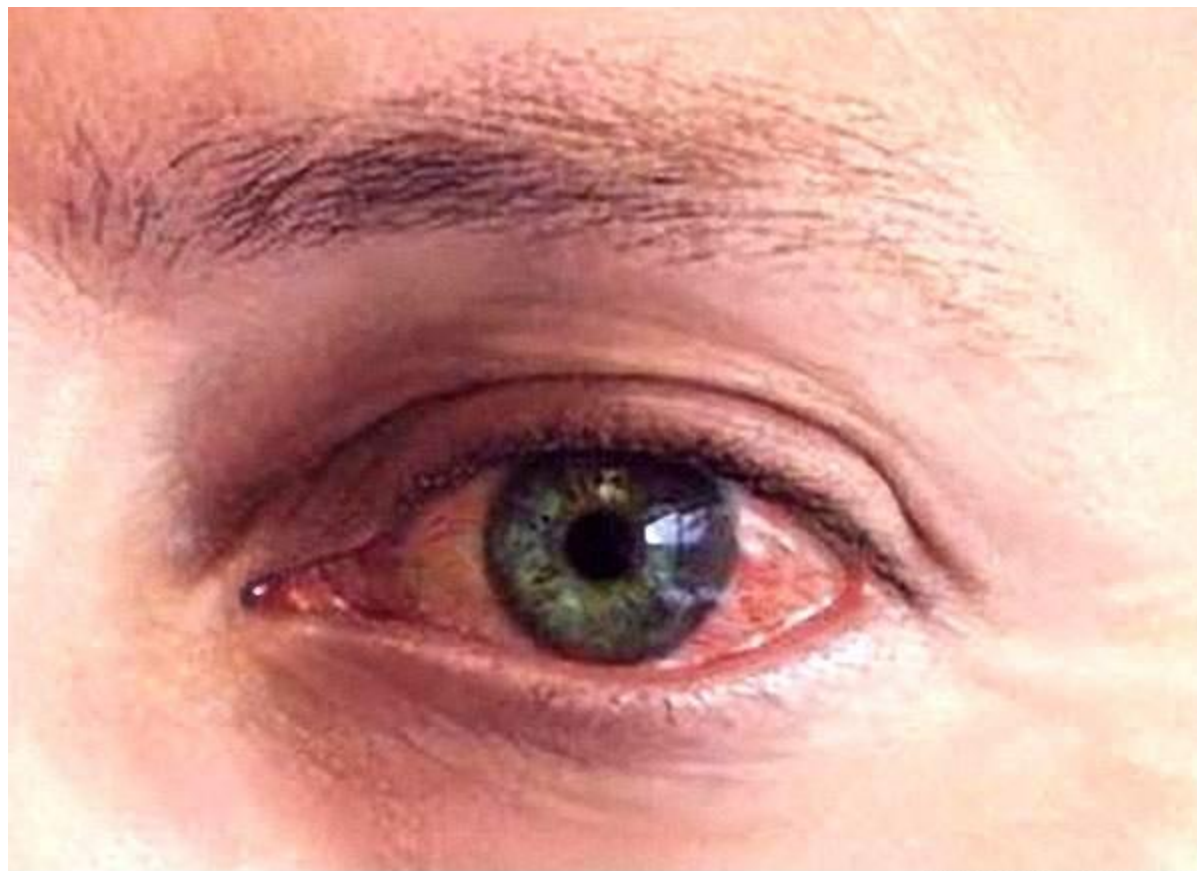
- **Острый дакриoadенит** – воспаление слезной железы; возникает осложнение общих инфекций (грипп, ангина, скарлатина, брюшной тиф, пневмония, эпидемический паротит и др.).
- **Каналикулит** – воспаление слезных канальцев; возникает в результате заболеваний век, конъюнктивы и слезного мешка. Возбудителями могут быть гноерс бактерии, патогенные грибы (аспергиллы, пенициллы, трихофи актиномицеты) и вирусы (вирус простого герпеса).



- **Аллергический конъюнктивит** частая причина воспалительного отека век. Это возникает при высвобождении вазоактивных медиаторов из сенсibilизированных тучных клеток, находящихся в тканях век. Основные симптомы аллергического конъюнктивита это жжение глаз, слезотечение и фотофобия (с корнеальными поражениями). Конъюнктивита отечна, но нет папиллярной гипертрофии конъюнктивальных лимфатических узлов, что отличает ее от других конъюнктивитов. Он часто развивается в ассоциации с аллергическим ринитом. Повышенные уровни IgE обнаруживаются в слезах, а окрашивание по Гимза конъюнктивальных соскобов выявляет наличие интактных эозинофилов или эозинофильных гранул.



# АЛЛЕРГИЧЕСКИЙ КОНЬЮКТИВИТ



[www.myeyecontacts.com](http://www.myeyecontacts.com)

- **Наследственный ангионейротический отек** - это аутосомально доминантное поражение при котором отсутствует или имеется функциональный дефицит ингибитор C1 эстеразы. Заболевание обычно начинается в детстве. У пациента развиваются приступы отека почти на любом участке тела, включая лицо и веки. Отек начинается постепенно и самоограничивается сохраняясь 24-72 часа. Как отсроченное начало, так и отсутствие зуда помогает отличить наследственную ангиооде уртикарии. Наследственное поражение характеризуется поражением органов, включая жизне гортани, абдоминальные п предполагается при определении пониженных уровней C4 и подтверждается функциональным отсутствием активности ингибитора

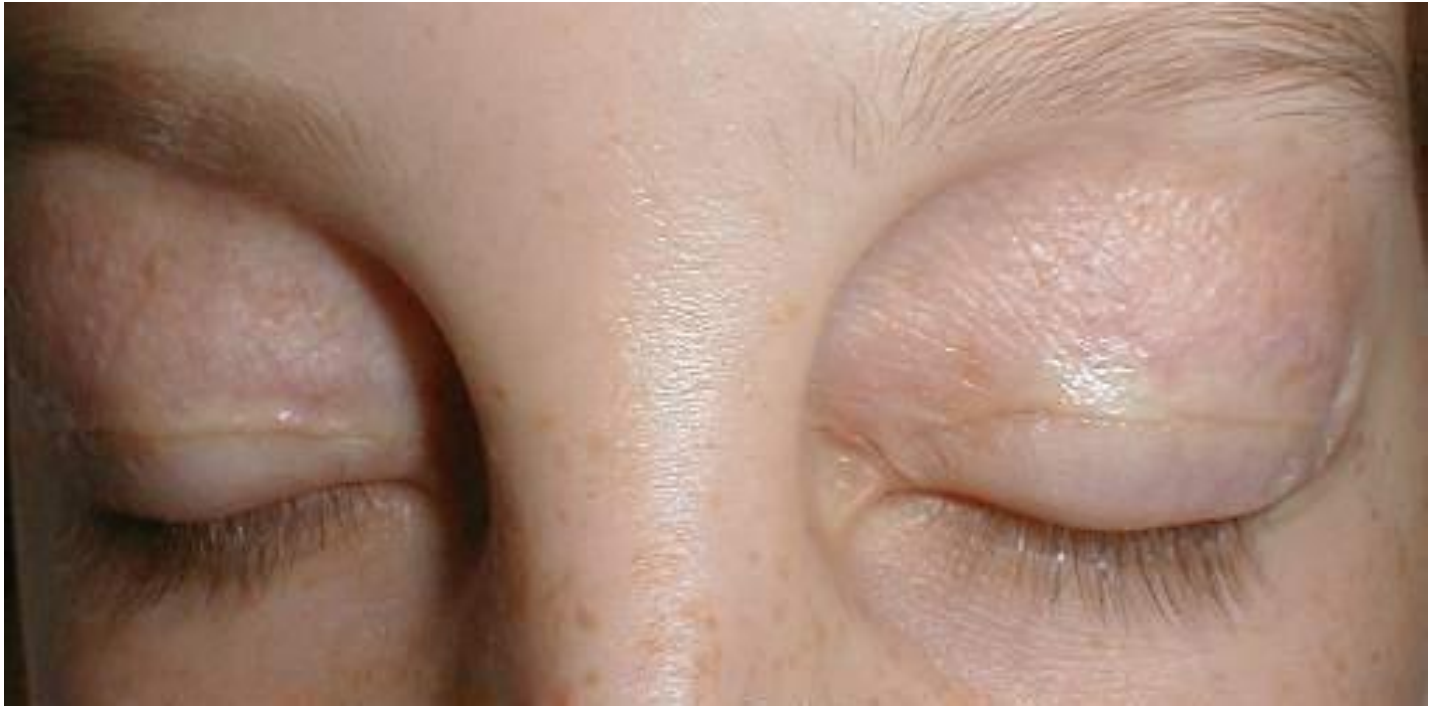



- **Блефарохалаз синдром** редкое поражение, характеризующееся повторными приступами отека верхнего века с началом в возрасте до 20 лет . Поражаются оба века. Обычно это безболезненный отек верхних век, который само-ограничивается, сохраняясь 3-4 дня, но рецидивы довольно часты. Повторные растяжения кожи век делают ее тонкой, растяжение мышцы поднимателя века вызывает ее ослабление и нарушает место прикрепления, что проявляется птозом. В начале орбитальная перегородка истончается что вызывает пролапс орбитальной жировой массы и веки выбухают, но позднее жир атрофируется и глаза западают. Этот синдром относится к совместному проявлению блефарохалазиса и отека верхнего при различных проявлениях зоба.



# ΒΛΕΦΑΡΟΧΑΛΑΖ



# НЕВОСПАЛИТЕЛЬНЫЙ ОТЕК

- **Обструкция приточных вен** дренирующих лицо является потенциальной причиной отека век. Основной дренаж век осуществляется верхней офтальмической веной, которая анастомозирует с фациальной веной. Ни в одной из вен нет клапанов и поэтому они ранимы к ретроградной передаче повышенного венозного давления, определение его причины может быть признаком заболевания орбиты или генерализованной задержки жидкости.
- **Лимфедема** связана с первичным нарушением развития или вторичной обструкцией лимфатических сосудов (например опухолью)

- **Генерализированная задержка жидкости.** Генерализованное повышение экстрацеллюлярного объема может развиваться в результате снижения концентрации протеинов в плазме (как при нефротическом синдроме, недостаточности печени), задержки экстрацеллюлярного натрия (как при гломерулонефрите) и повышения внутрисосудистого гидростатического давления (как при застойном заболевании сердца). Из-за рыхлости строения их подкожных тканей веки могут отекает диспропорционально по отношению к другим областям тела.
- **Злокачественные опухоли.** Лейкемические клетки, особенно миелобластические и монобластические, могут располагаться в веках, где они вызывают геморрагические нарушения окраски и отеки. Внутри орбиты лейкемические клетки могут инфильтрировать окулярные мышцы и жир, вызывая птоз и ограничения подвижности глаз.

---

**СПАСИБО ЗА ВНИМАНИЕ**

---