

Опухоли женской половой системы

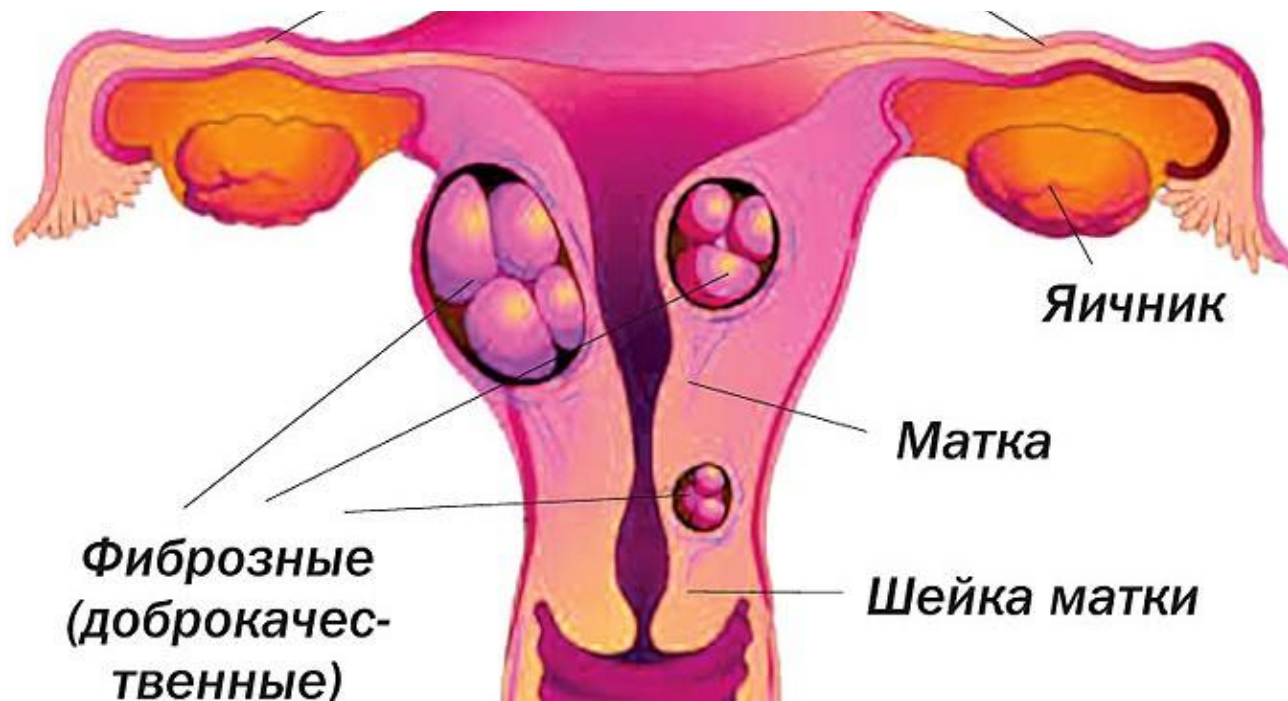


Доброкачественные опухоли

- Фиброма
- Киста
- Полип
- Папиллома
- Лейкоплакия
- Истинная эрозия шейки матки
- Эритроплакия
- Миома матки

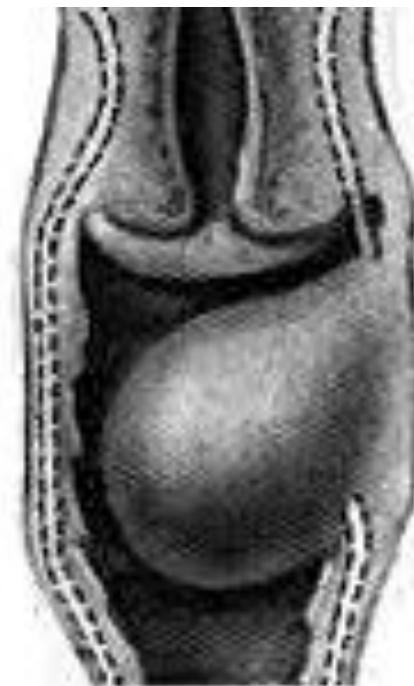Фиброма влагалища - ЭТО...

... – Это опухоль доброкачественного вида, которая формируется узелками из соединительной ткани влагалища и может иметь тенденцию к разрастанию.



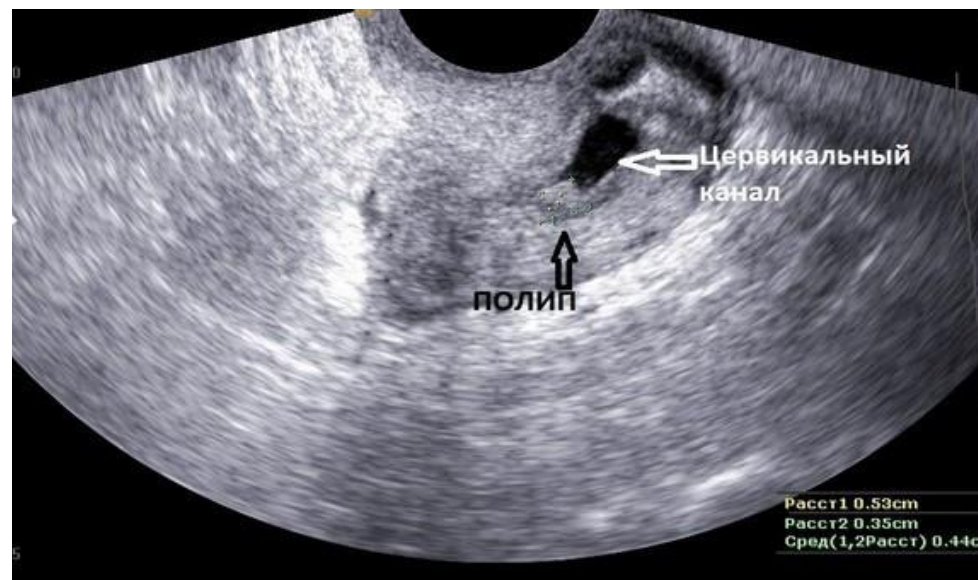
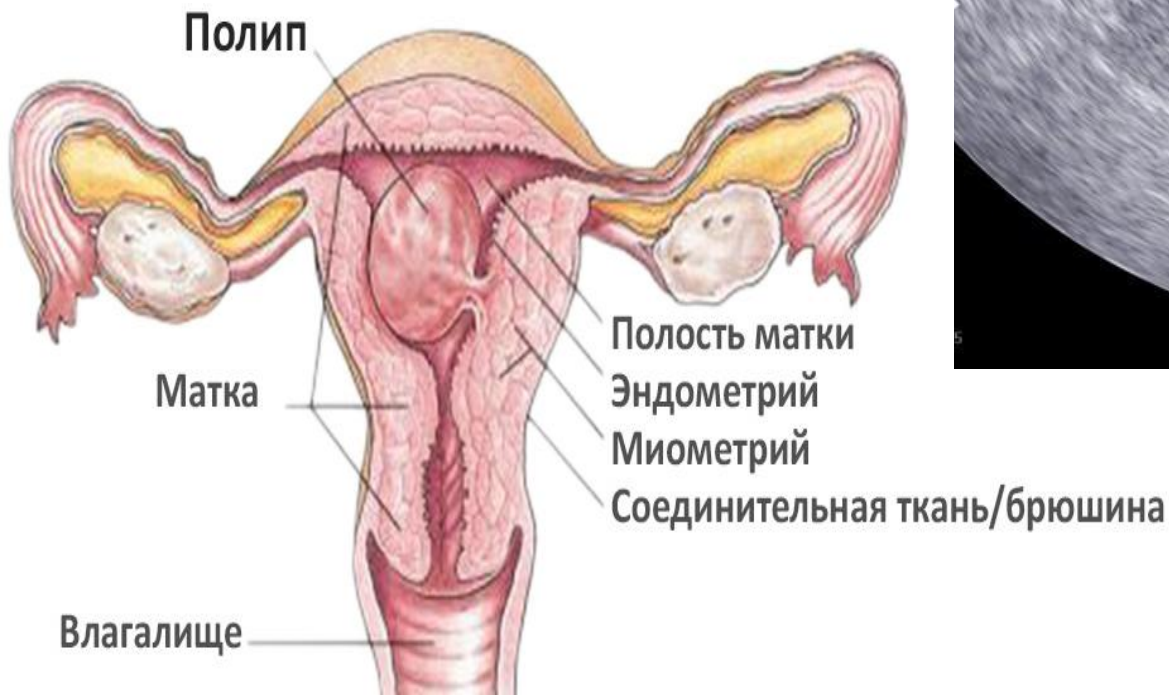
Киста - это...

... - Это ретенционное опухолевидное образование влагалищной стенки, не обладающее пролиферативным ростом, а увеличивающееся в результате накопления жидкого содержимого.



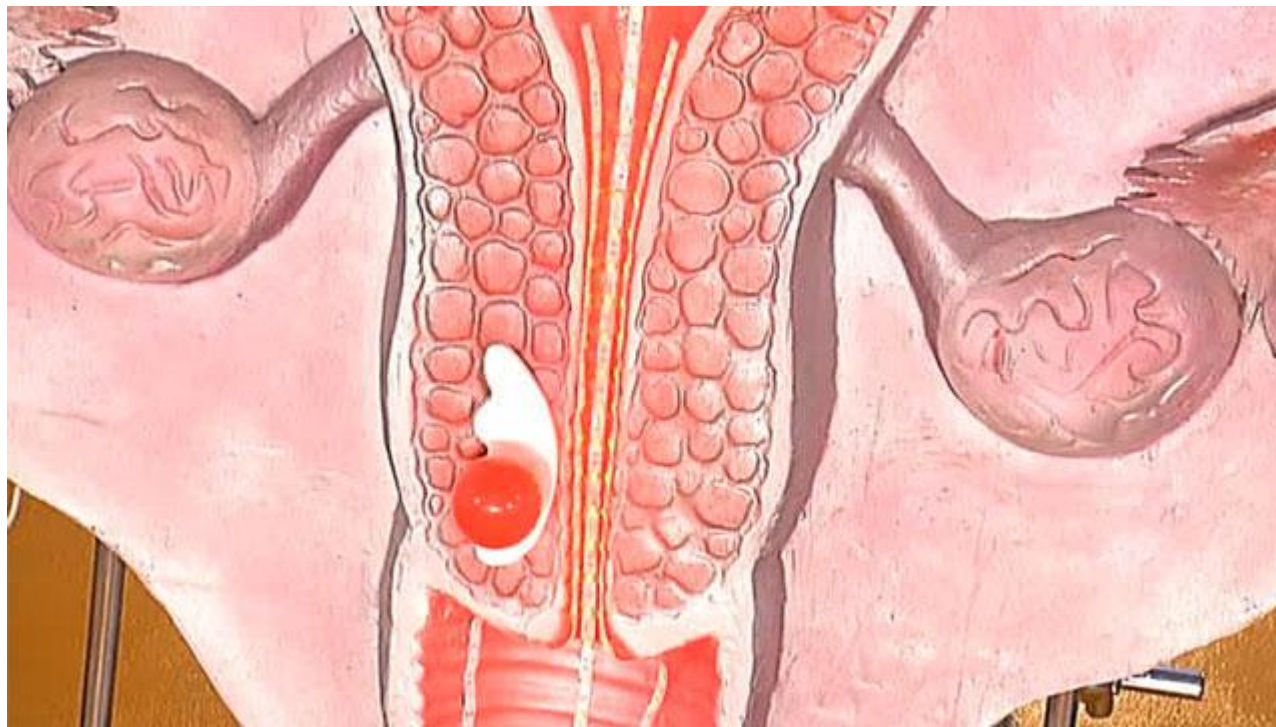
Полип - это ...

... - Это чрезмерное разрастание слизистой оболочки с подлежащей стромой или без нее.



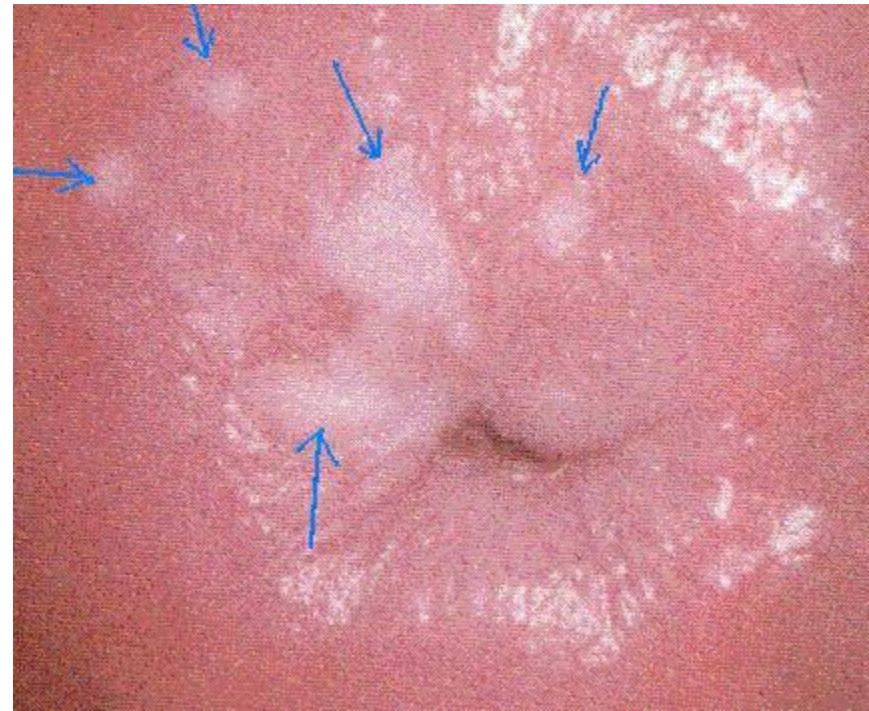
Папиллома - это ...

... - Это множественное разрастание ткани шейки матки на широком основании.



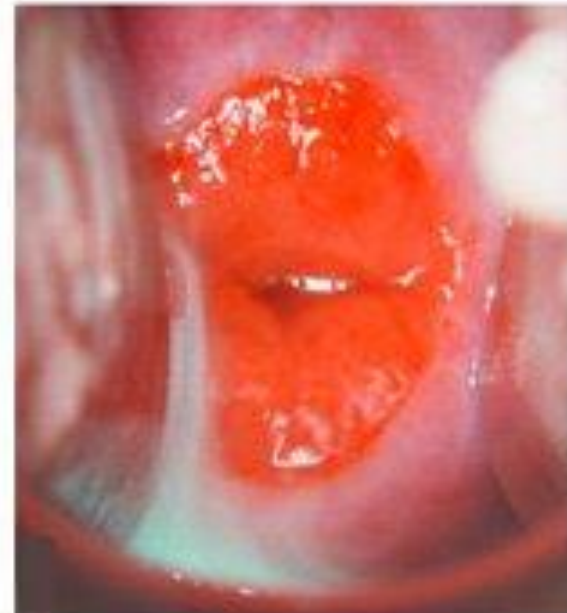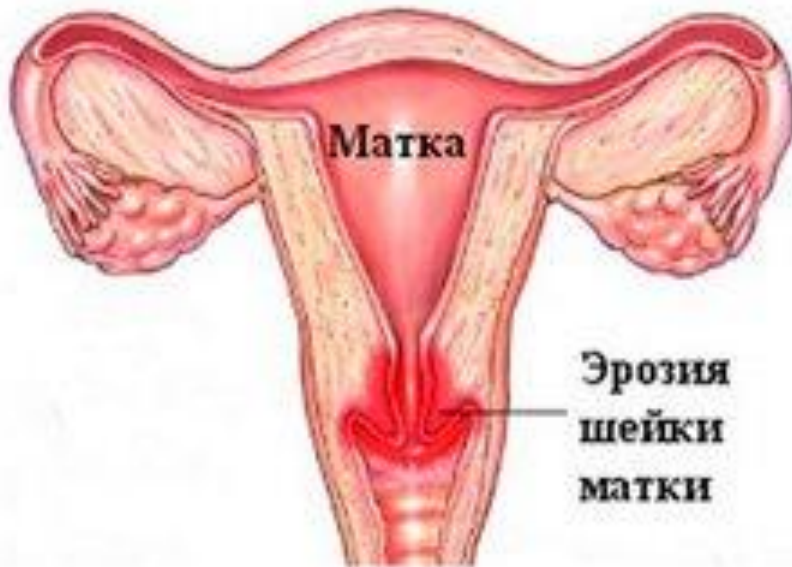Лейкоплакия - это ...

... - Это пятна или бляшки белесоватого окрашивания и представляет собой ороговевшие участки многослойного плоского эпителия.



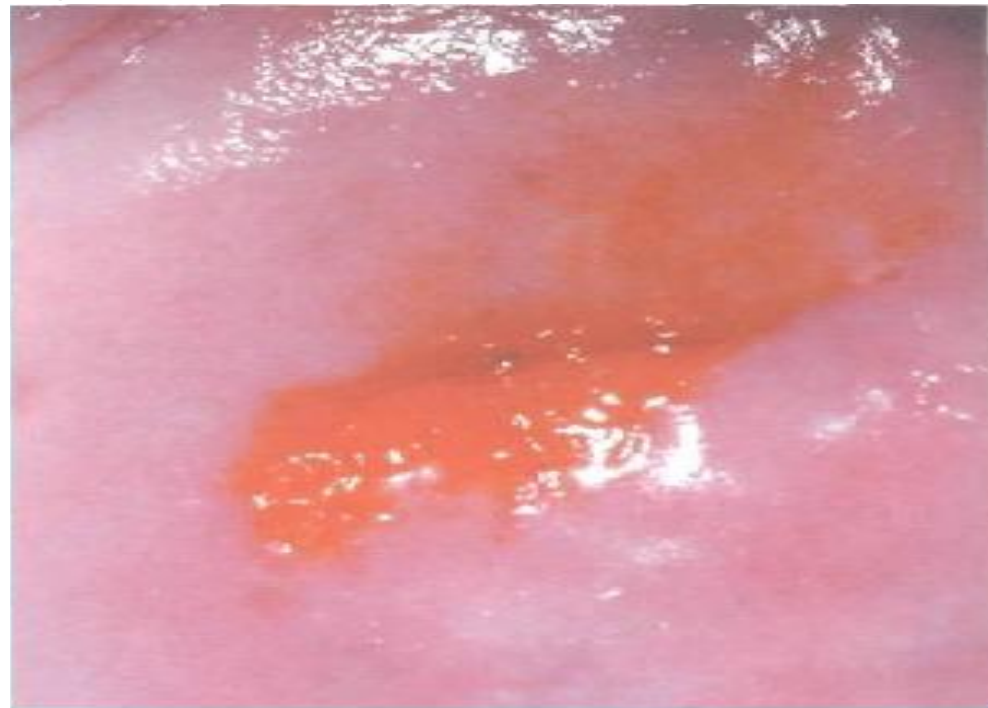
Истинная эрозия шейки матки - это...

... - Это дефект многослойного плоского эпителия влагалищной части шейки матки. Возникает при воспалительных заболеваниях половых органов и внешне напоминает псевдоэрозию.



Эритроплакия - это ...

... - Это участок истонченного эпителия, сквозь который просвечивается просвечивающая ткань красного цвета.

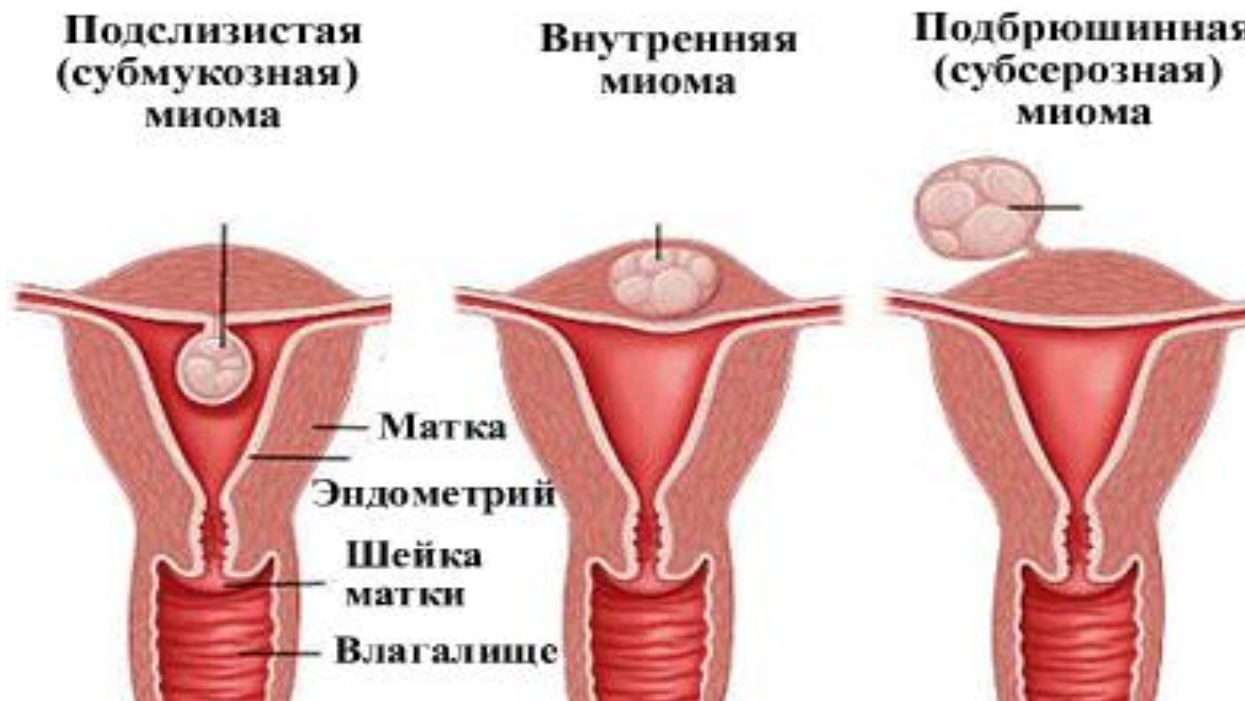

При выявлении фоновых и предраковых состояний влагалища и шейки матки используют метод лечения коагуляции тканей электричеством, химическими средствами (ваготил, солко-гель), электрокоагуляцию, криотерапию, лазеродеструкцию.

При наличии кист, фибромиом влагалища, полипов их удаляют хирургическим способом.

Миома матки - ЭТО ...

... - Это доброкачественное гормонозависимое опухолевидное образование, развивающееся из гладкой мускулатуры.

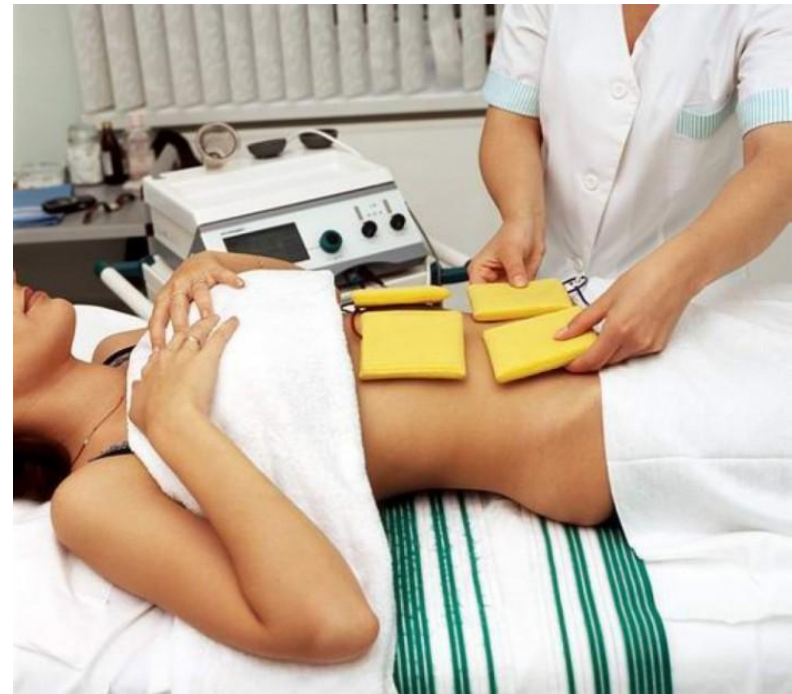



Лечение миомы

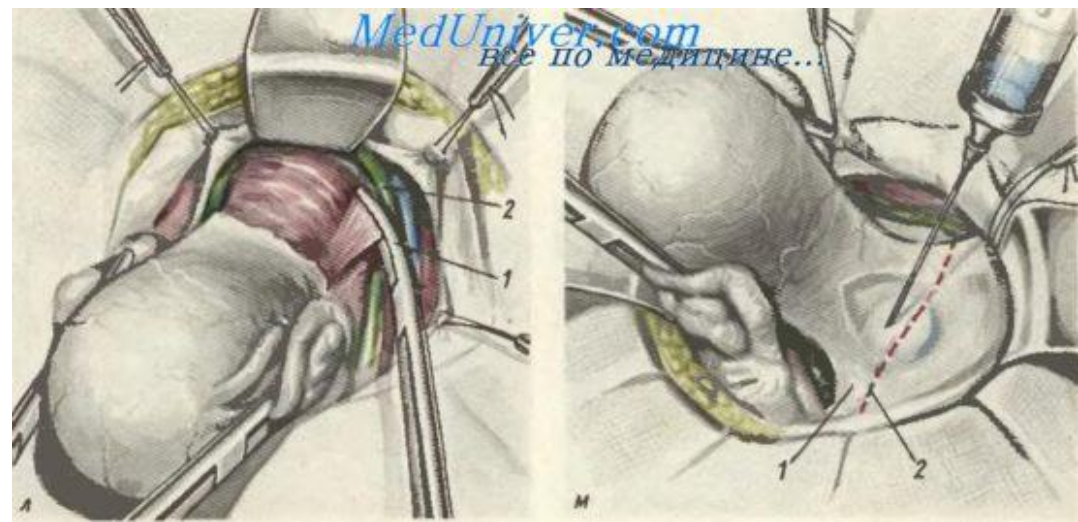
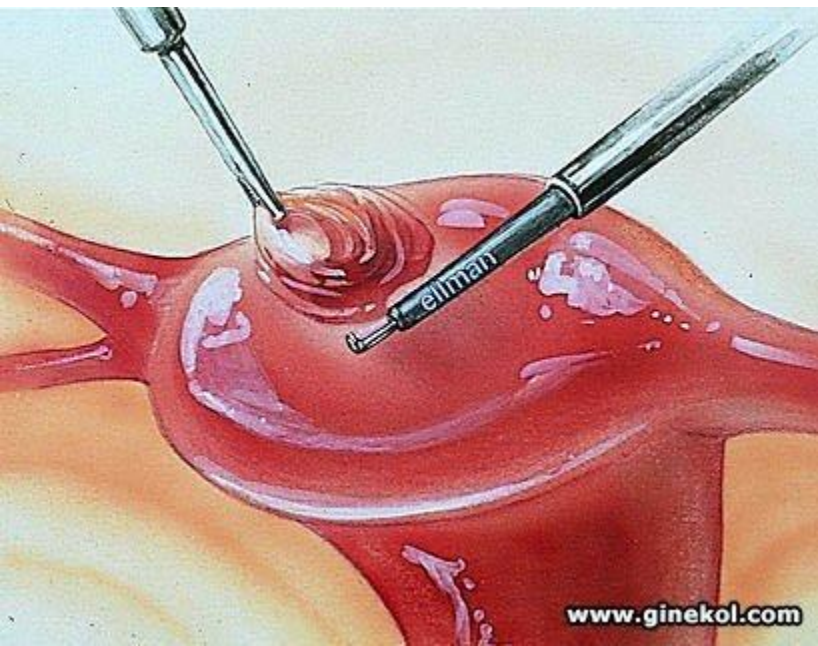
- Консервативный метод применяют при невыраженности симптомов заболевания, при наличии тяжелой экстрагенитальной патологии.

Комбинированная терапия включает в себя: эстрогенно-гестагенные пр-ты (норколут, примолут-нор), ФТЛ (электрофорез с цинком), родоновые ванны, иглорефлексотерапию, криотерапию эндометрия.



Лечение миомы

- Хирургическое вмешательство может быть консервативным (миомэктомия, высокая ампутация матки) и радикальным (экстирпация матки, надвлагалищная ампутация матки).



Доброкачественные опухоли яичников

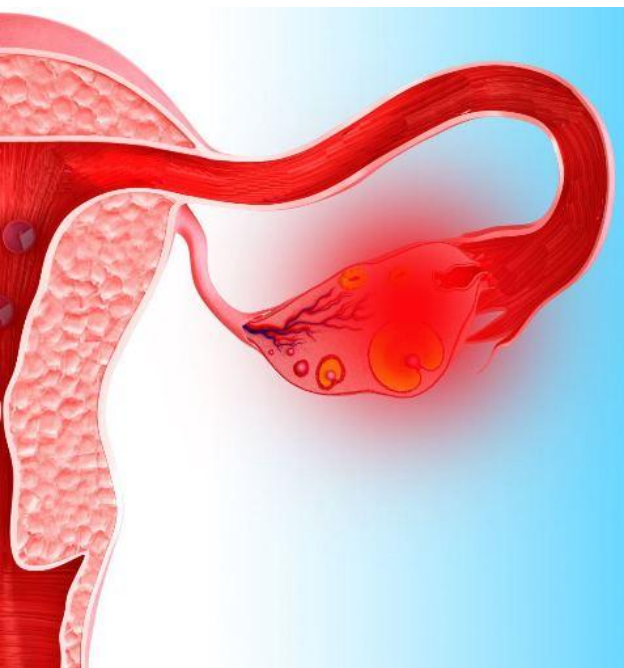- Кистомы / цистоаденомы
- Дермоидные кисты / зрелые тератомы

Цистоаденомы - это...

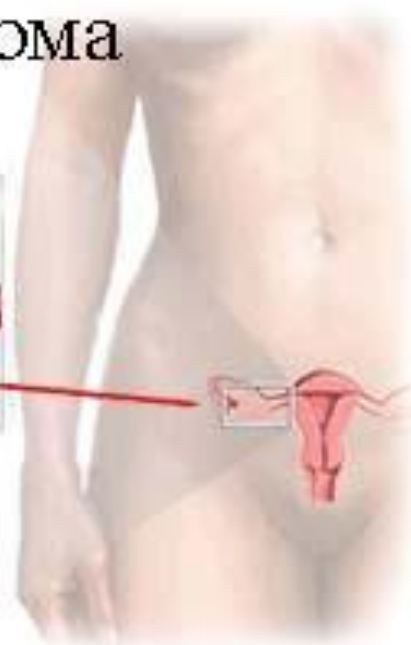
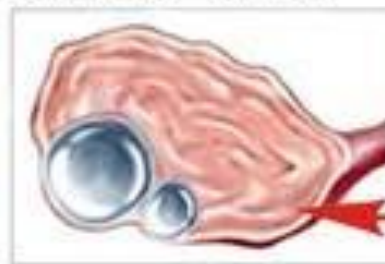... - Это доброкачественная опухоль, которую иногда называют кистой яичника.

Диагноз ставится на основе жалоб.

Диагностика: УЗИ, лапароскопия.

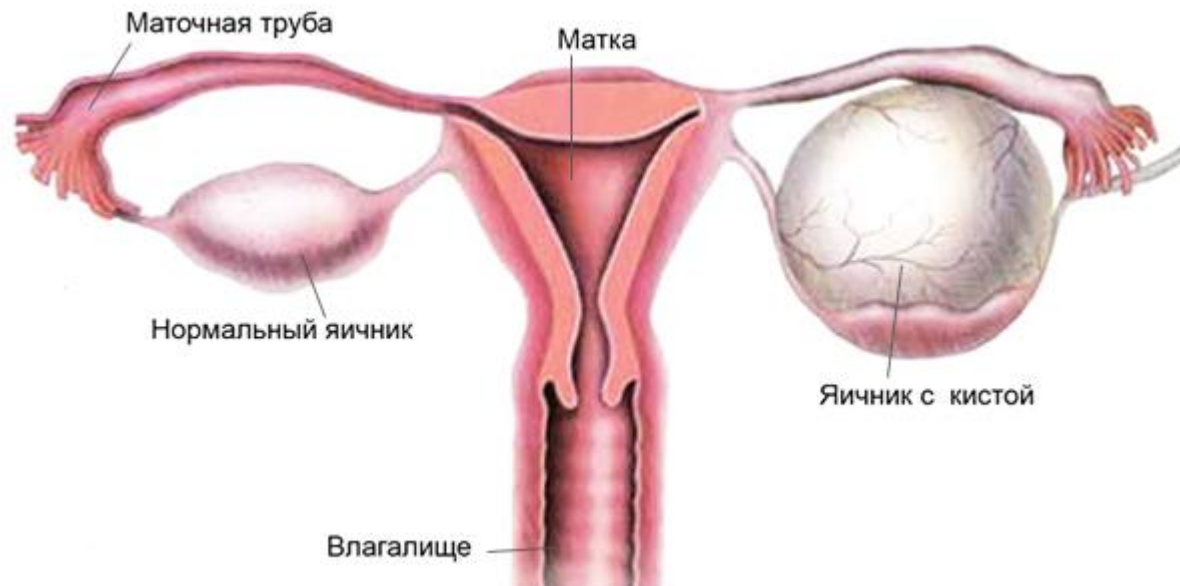


Цистаденома
яичника



Дермоидные кисты - ЭТО ...

... - Это опухоль, которая представляет собой образование тугоэластической консистенции, с гладкой поверхностью, чаще всего расположены ближе кпереди.



Злокачественные опухоли

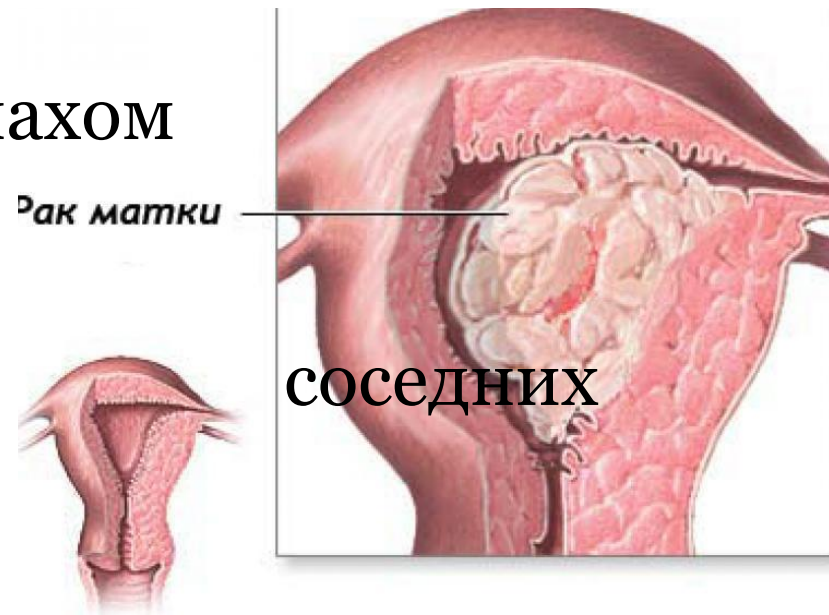
- Рак влагалища
- Рак шейки матки
- Рак тела матки
- Рак яичников

Рак влагалища - это ...

... - Это редкое злокачественное образование, развивается на фоне травмирования в результате выпадения стенок влагалища или дистрофических процессов.

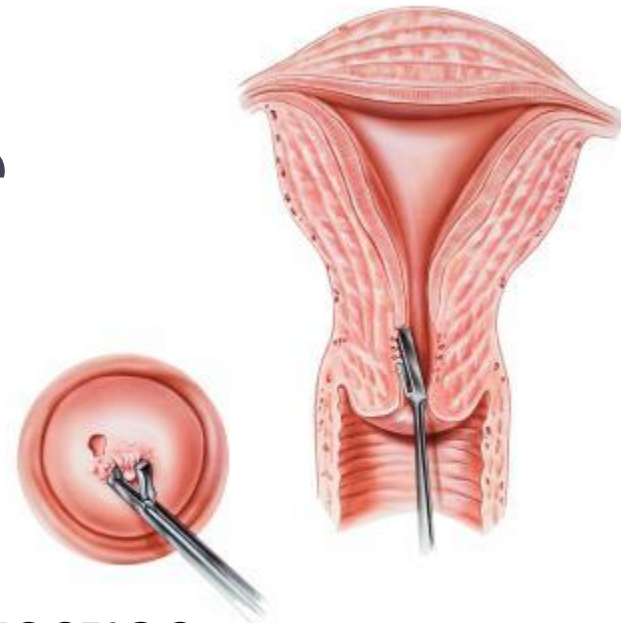
Клиника:

- Бели со зловонным запахом
- Изъязвления
- Боли в крестце/ паху
- Нарушение ф-ций органов



Диагностика и лечение

- Диагностика
 - Осмотр
 - Биопсия
 - Гистологическое/цитологическое исследование
- Лечение индивидуальное и зависит от локализации и стадии процесса.

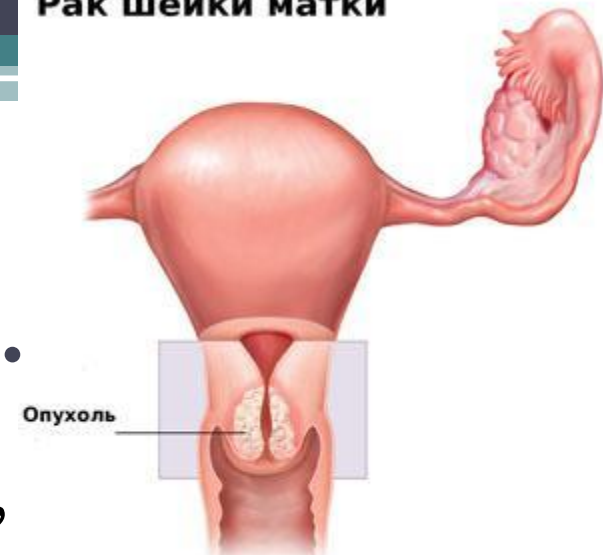

Рак шейки матки - это ...

... - Это злокачественная опухоль, развивающаяся из слизистой выстилки шейки матки в зоне перехода шеечного эпителия во влагалищный.

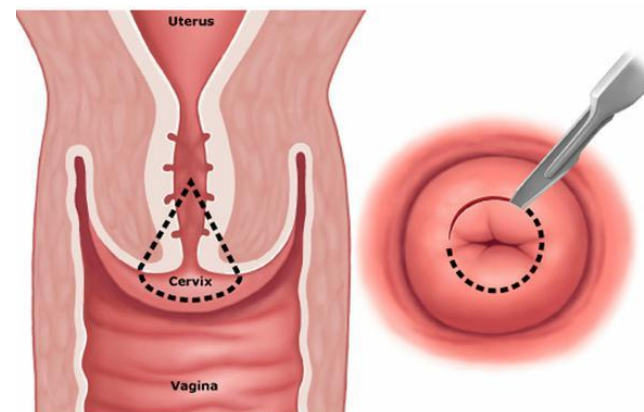
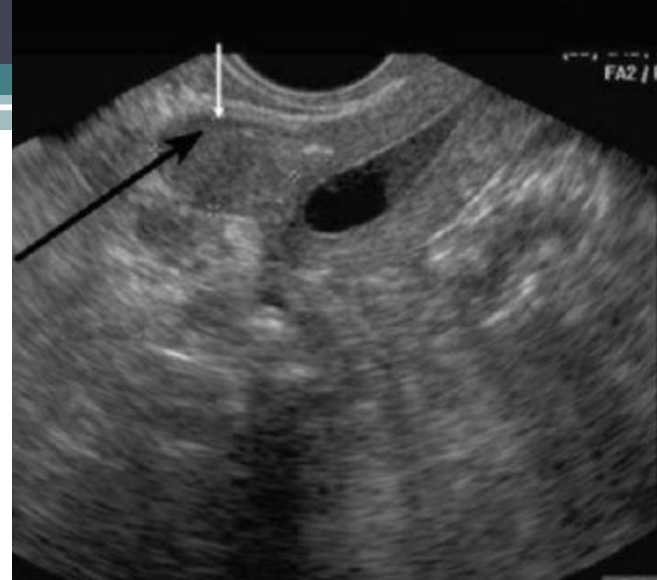Клиника:

- Контактное кровомазание (во время полового сношения)
- Обильные бели
- Боль внизу живота
- Кровь в моче и кале



Диагностика и лечение

- Диагностика
 - Осмотр половых органов
 - Бимануальное исследование
 - Цитологическое исследование (атипичные клетки)
 - УЗИ
 - Биопсия
- Лечение индивидуальное, с учетом стадии заболевания, возраст больной и формы опухоли.

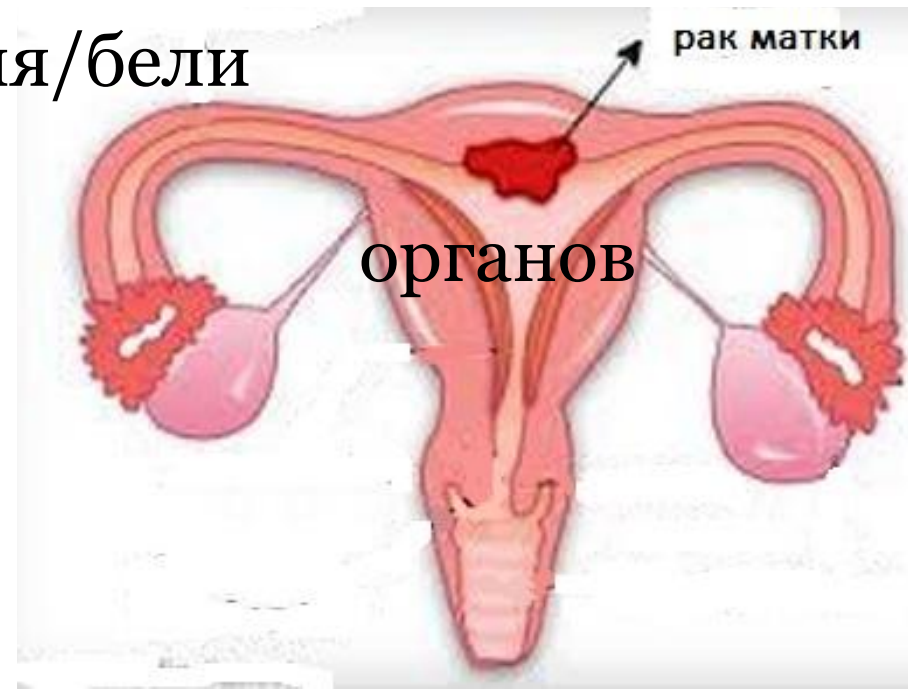

Рак тела матки - это ...

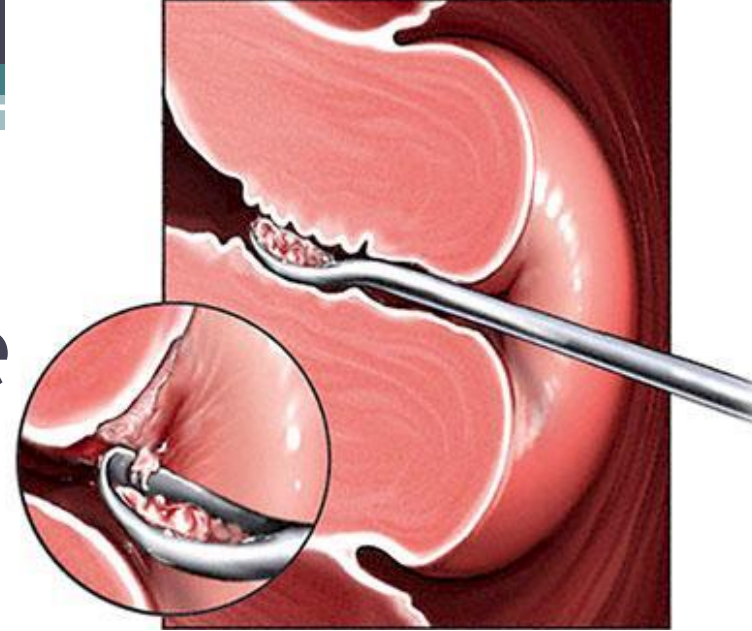
... - Это гормонозависимая опухоль, чаще у нерожавших женщин, в период 50-55 лет.

Клиника:

- Обильные кровотечения/бели
- Боли внизу живота
- Нарушение соседних



Диагностика и лечение



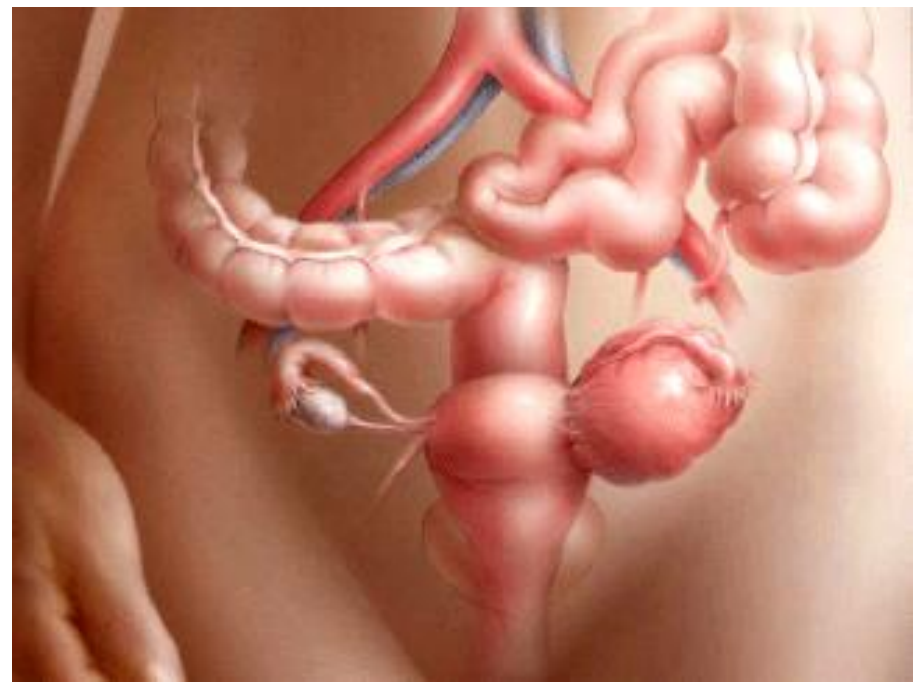- Диагностика
 - Осмотр
 - Гистологическое исследование (соскоб из полости матки)
 - УЗИ
 - Гистероскопия
 - КТ
- Лечение в зависимости от распространенности процесса, данных гистологического анализа, локализации метастазов.

Рак яичников - ЭТО ...

... - Это группа злокачественных новообразований, развивающихся в различных тканях, находящихся внутри яичников.

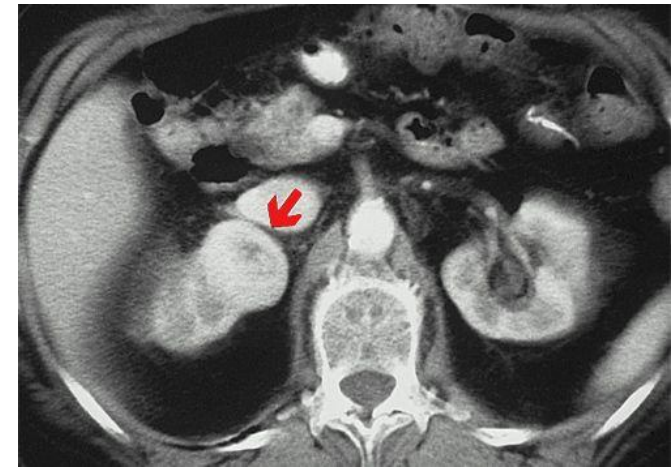
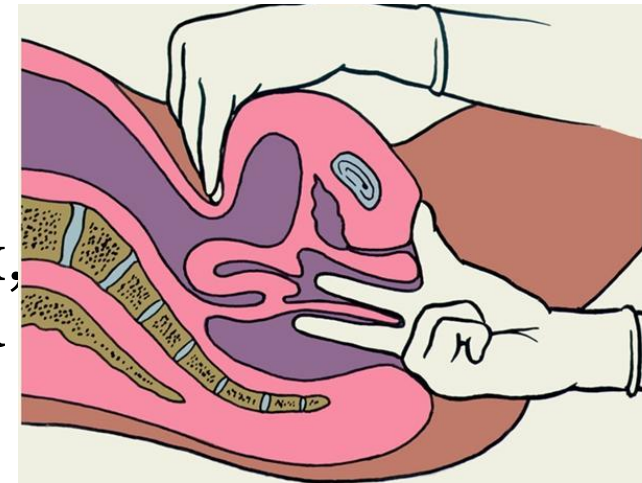Клиника:

- Боль внизу живота
- Слабость
- Снижение аппетита
- Похудание
- Диспептические явления
- Нарушение цикла
- Увеличение живота



Диагностика и лечение

- Диагностика
 - Ректовагинальное исследование
 - Исследование органов ЖКТ, мочевого пузыря, грудной клетки, молочных желез, нижнего отдела кишечника (для исключения метастазов)
 - КТ/МРТ
- Лечение комбинированно с применением операционного метода и химиотерапии. Последовательность методов определяет стадия заболевания.



Спасибо за внимание!

