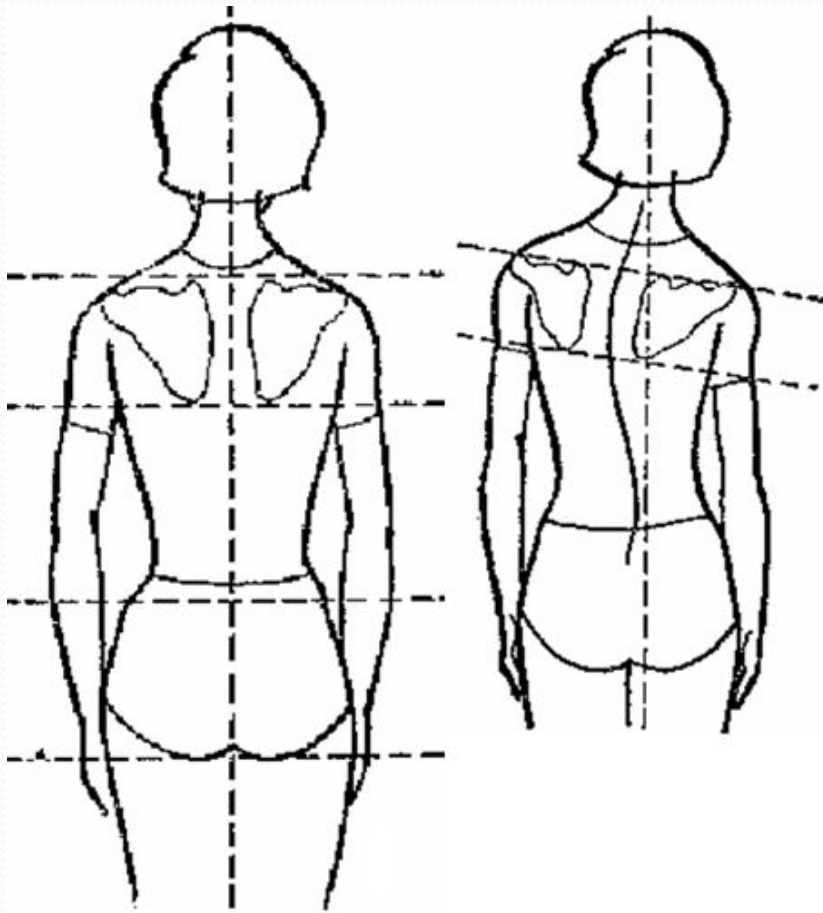


***Оздоровительное влияние средств  
физической культуры при  
нарушении осанки, сколиозе***

# *Нарушение осанки*

*Осанка - это привычная, непринужденная манера держать свое тело. При правильной осанке фигура человека выглядит красивой, стройной, а походка легкой и упругой. И наоборот, как часто приходится встречать людей разного возраста, хорошо сложенных, но фигуру и общий облик которых портит сутулая спина, плечи «коромыслом», опущенная во время ходьбы голова.*



*Осанка обусловлена наследственностью, но на ее формирование в процессе роста у детей влияют многочисленные факторы внешней среды. Формирование осанки начинается самого раннего возраста.*

Вид со спины во фронтальной плоскости: а) правильная осанка; б) нарушения осанки

# Виды нарушений осанки:

## Во фронтальной плоскости

закljučается в появлении изгиба позвоночника во фронтальной плоскости и называется сколиотическая или асимметричная осанка; характеризуется асимметрией между правой и левой половинами туловища, проявляющейся в разной высоте надплечий, различном положении лопаток как по высоте, так и по отношению к позвоночнику, к грудной стенке

## В сагиттальной плоскости

Сутулость

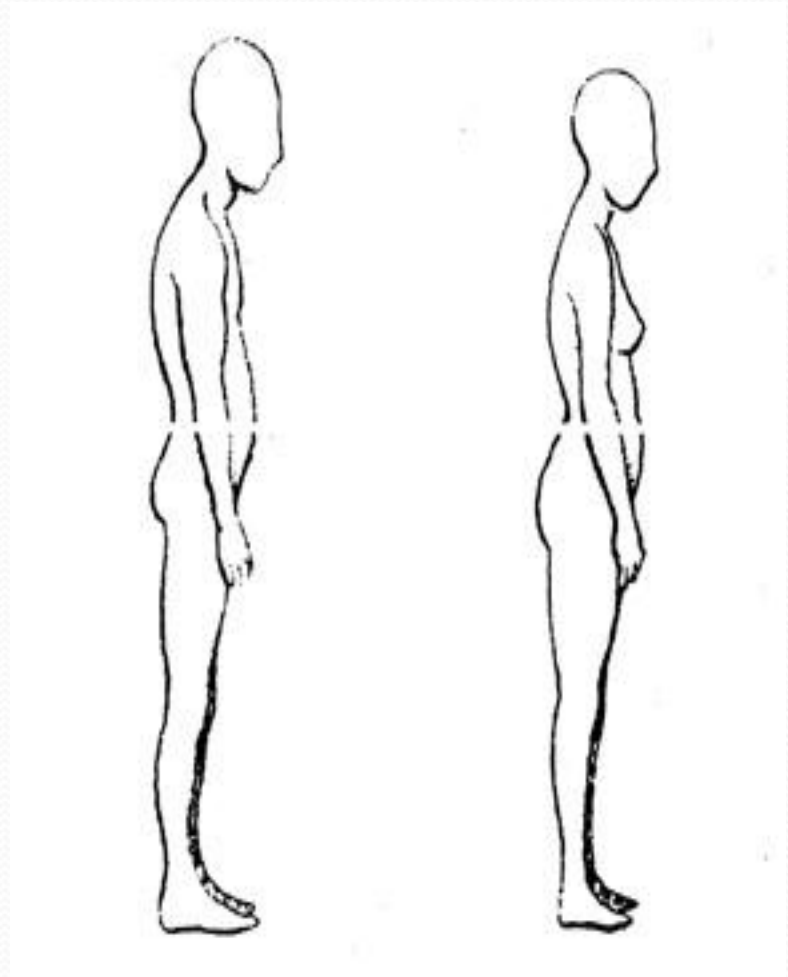
Круглая спина

Кругловогнутая спина

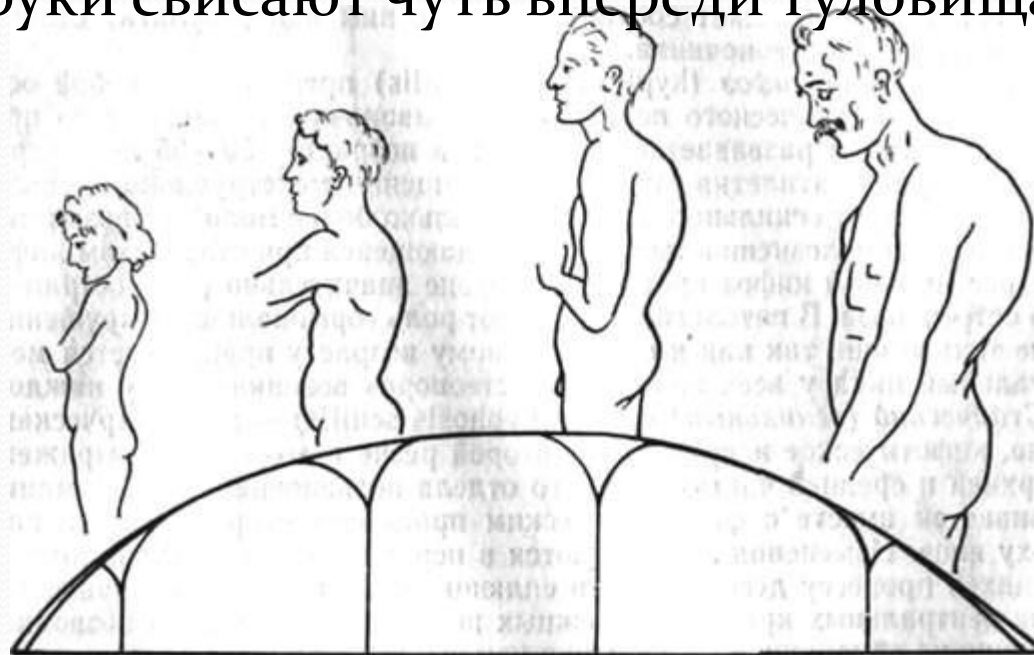
Плоская спина

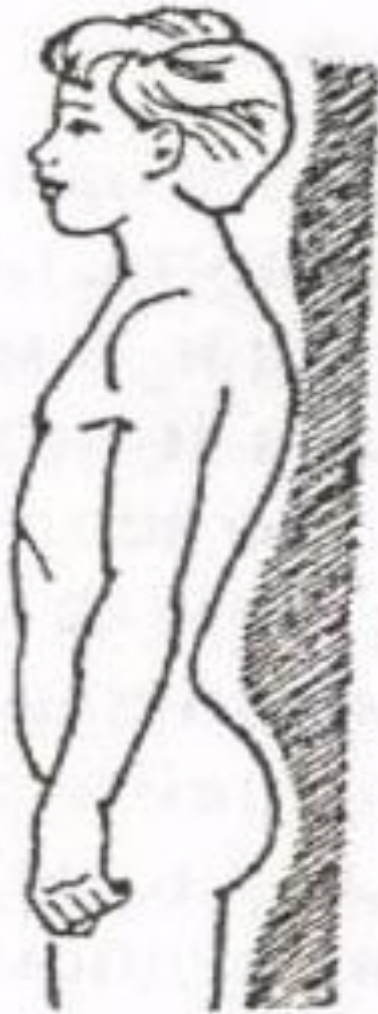
Плосковогнутая спина

**Сутулость** - нарушение осанки в основе которого лежит увеличение грудного кифоза с одновременным уменьшением поясничного лордоза. Шейный лордоз, как правило, укорочен и углублен вследствие того, что грудной кифоз распространяется до уровня 4-5 шейных позвонков. Надплечья приподняты. Плечевые суставы приведены.



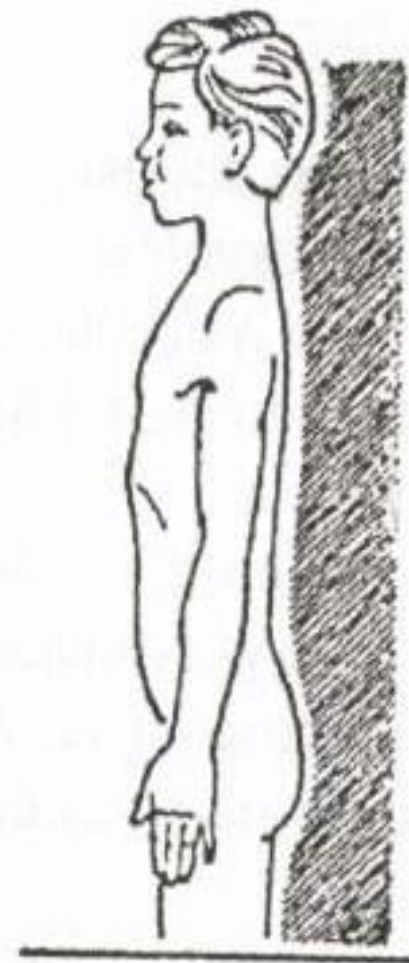
**Круглая спина (тотальный кифоз)** - нарушение осанки, связанное со значительным увеличением грудного кифоза и отсутствием поясничного лордоза. Для компенсации отклонения проекции общего центра масс кзади дети стоят и ходят на слегка согнутых ногах. Угол наклона таза уменьшен и это тоже способствует сгибательной установке бедра относительно средней линии тела. Голова наклонена вперед, надплечья приподняты, плечевые суставы приведены, грудь западает, руки свисают чуть впереди туловища.





**Кругловогнутая спина** - нарушение осанки состоящее в увеличении всех физиологических изгибов позвоночника. Угол наклона таза увеличен. Ноги слегка согнуты или в положении легкого переразгибания в коленных суставах. Передняя брюшная стенка перерастянута, живот выступает, либо даже свисает. Надплечья приподняты, плечевые суставы приведены, голова бывает выдвинута вперед от средней линии тела.

**Плоская спина** - нарушение осанки, характеризующееся уменьшением всех физиологических изгибов позвоночника, в первую очередь - поясничного лордоза и уменьшением угла наклона таза. Вследствие уменьшения грудного кифоза грудная клетка смещена вперед. Нижняя часть живота выстоит. Лопатки часто крыловидны.





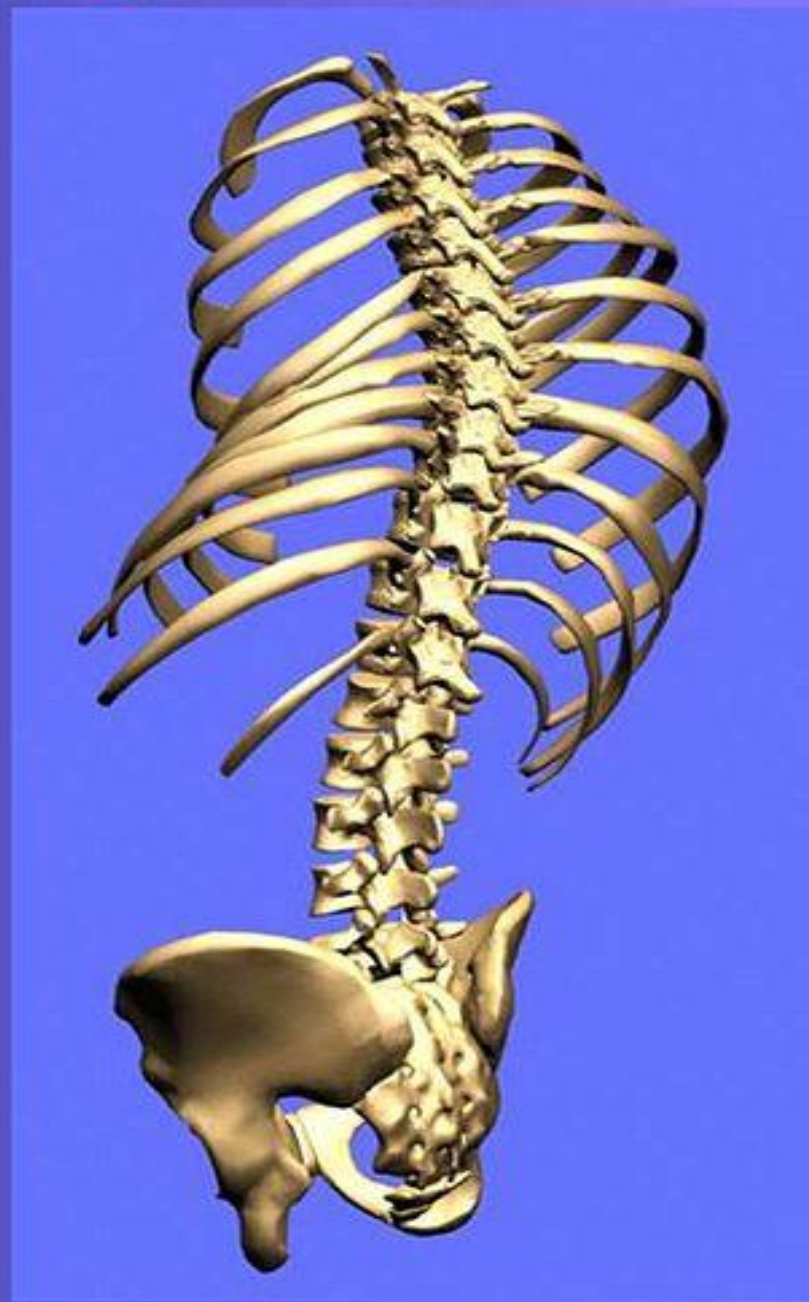
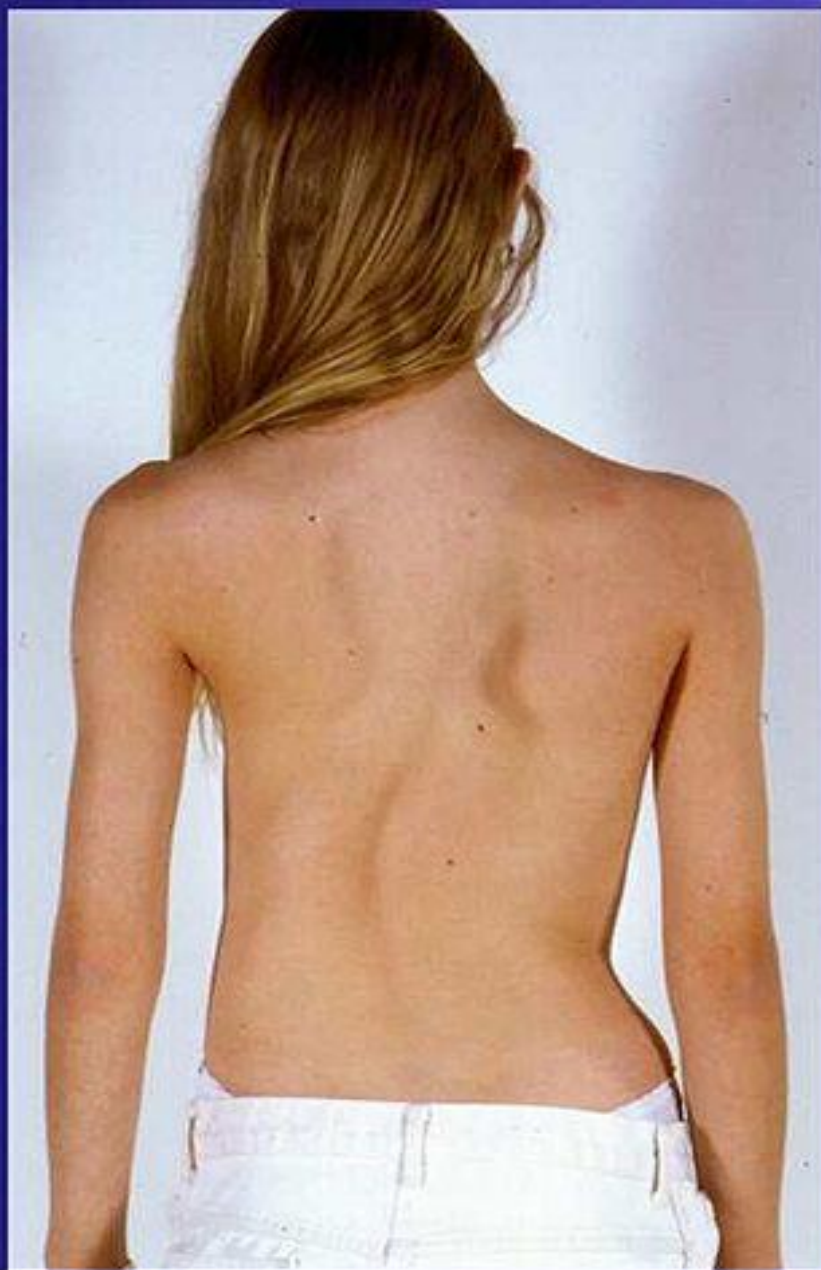
**Плосковогнутая спина** - нарушение осанки, состоящее в уменьшении грудного кифоза при нормальном или увеличенном поясничном лордозе. Шейный лордоз часто тоже уплощен. Угол наклона таза увеличен. Таз смещен кзади. Ноги могут быть слегка согнуты или перерасогнуты в коленных суставах.

## *Причины нарушения осанки:*

- нарушения нормального внутриутробного развития;
- недостаточная двигательная активность ( гиподинамия );
- нерациональное увлечение однообразными физическими упражнениями, неправильное физическое воспитание;
- профессиональная деятельность человека, при которой он постоянно прибывает в одной позе;
- разная развитость мышц спины;
- недостаточная чувствительность рецепторов, определяющих вертикальное положение позвоночника;
- ограничение подвижности в суставах.

# Сколиоз - "старый крест ортопедии"



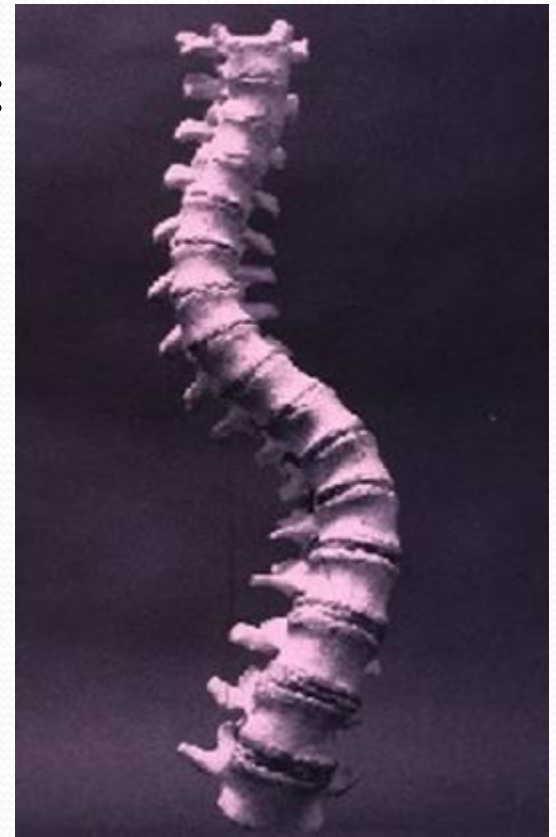# СКОЛИОЗ

Сколиоз (греч. skoliosis - искривление, от skolios - кривой) – это заболевание, характеризующееся дугообразным искривлением позвоночника во фронтальной плоскости, сочетающееся с торсией позвонков.

Торсия - скручивание позвонков вокруг вертикальной оси, сопровождающееся деформацией их отдельных частей и смещением смежных позвонков относительно друг друга в течение всего периода роста позвоночника.

# Классификация сколиотической болезни:

- I. По времени возникновения - врожденные и приобретенные;
- II. По этиологии - две классификации: Кобба и Казьмина;
- III. По количеству дуг: простые (имеющие одну дугу) и сложные (две или три дуги), S-образные (s. S-formis);



S-образный сколиоз

IV. По протяженности: тотальные и частичные;

V. Деление сколиоза на структурный и неструктурный;

VI. По степени выраженности деформации. В.Д. Чаклин (1965) выделяет 4 степени сколиотической болезни:

1 - небольшие боковые отклонения позвоночника и торсия. Первичная дуга искривления менее 10 градусов.

2 - значительное отклонение позвоночника во фронтальной плоскости, угол первичной дуги искривления - 21-30 градусов.

3 - выраженная стойкая деформация, первичная дуга искривления 40-60 градусов.

4 - обезображивающая деформация туловища, первичная дуга искривления 61-90 градусов.

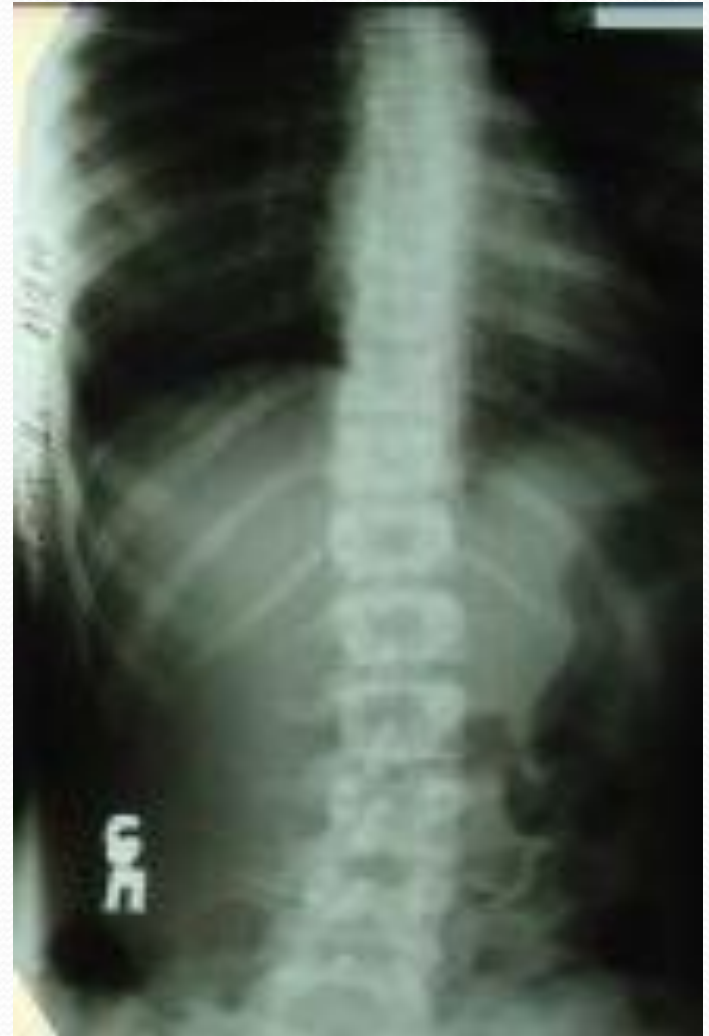# Признаки сколиотической болезни:

## Ранние клинические признаки:

- асимметрия надплечий,
- отклонения линии остистых отростков от средней линии,
- асимметрия высоты стояния лопаток и ассиметрия расстояний между углом лопаток и линией остистых отростков,
- асимметрия "поясничных" треугольников,
- мышечный "валик",
- асимметрия расположения крыльев подвздошных костей.

**Сколиоз I степени можно определить по следующим признакам:**

1. Опущенное положение головы.
2. Сведенные плечи.
3. Сутуловатость.
4. Надплечье на стороне искривления выше другого.
5. Асимметрия талии.
6. Намечается поворот позвонков вокруг вертикальной оси.

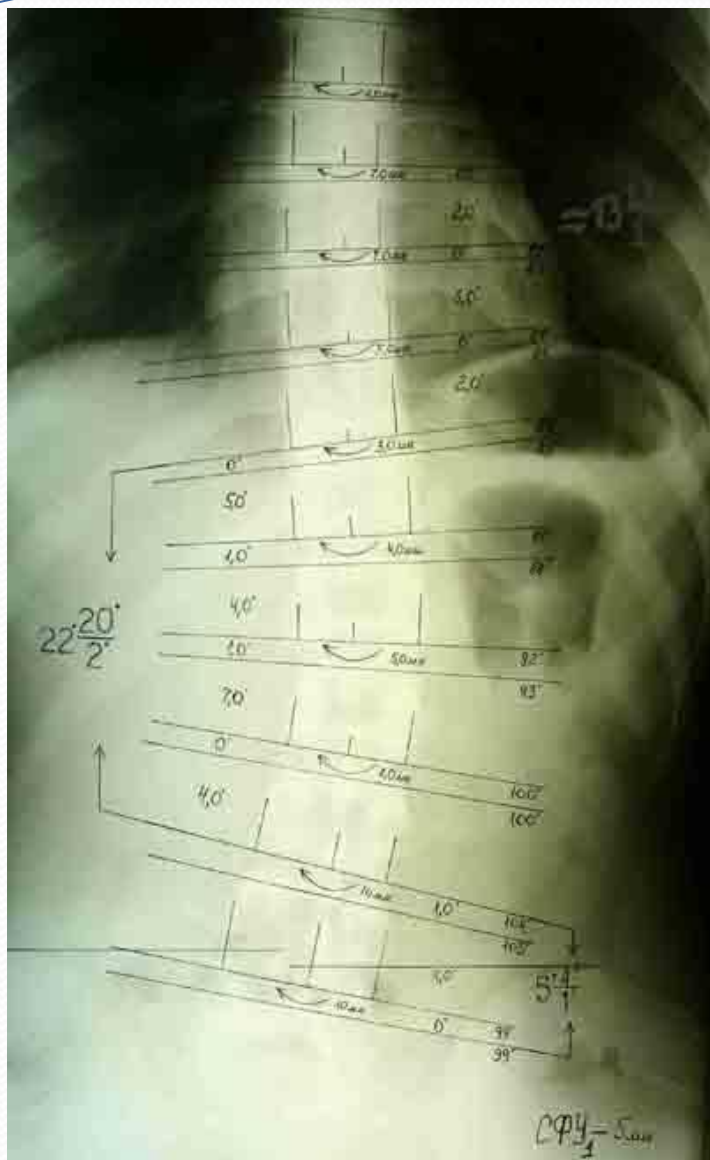




## Сколиоз II степени

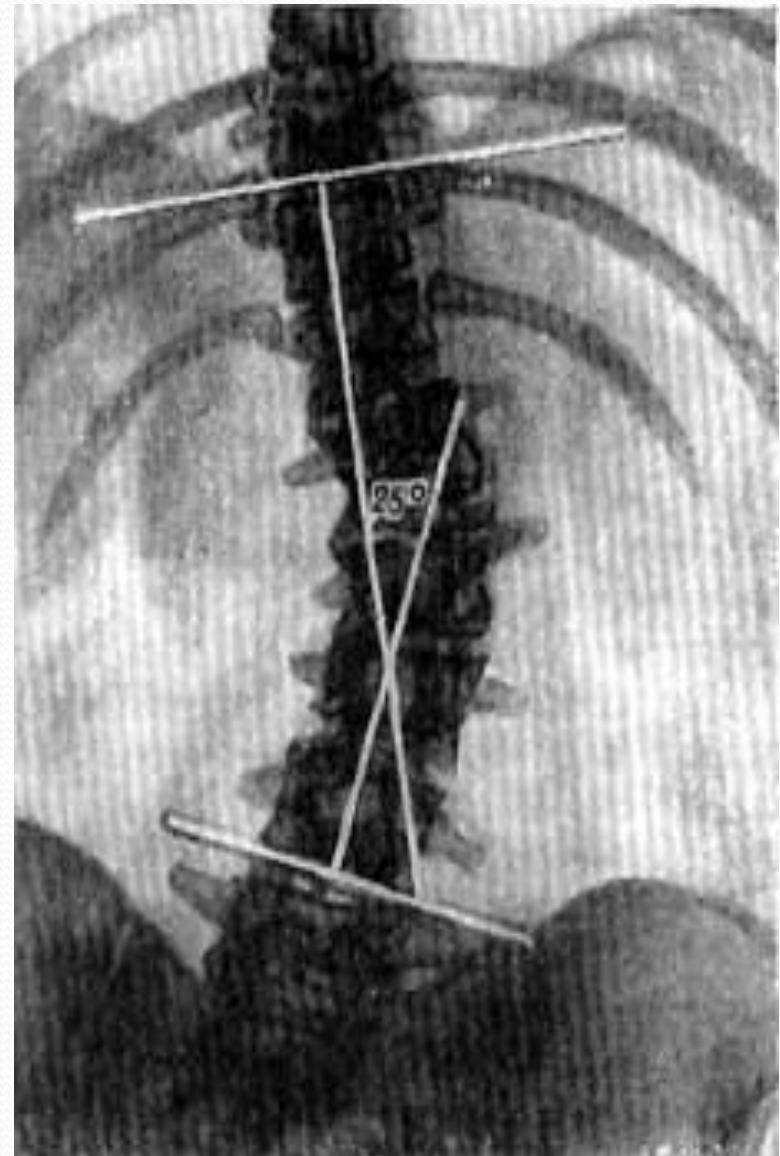
характеризуется наличием таких признаков:

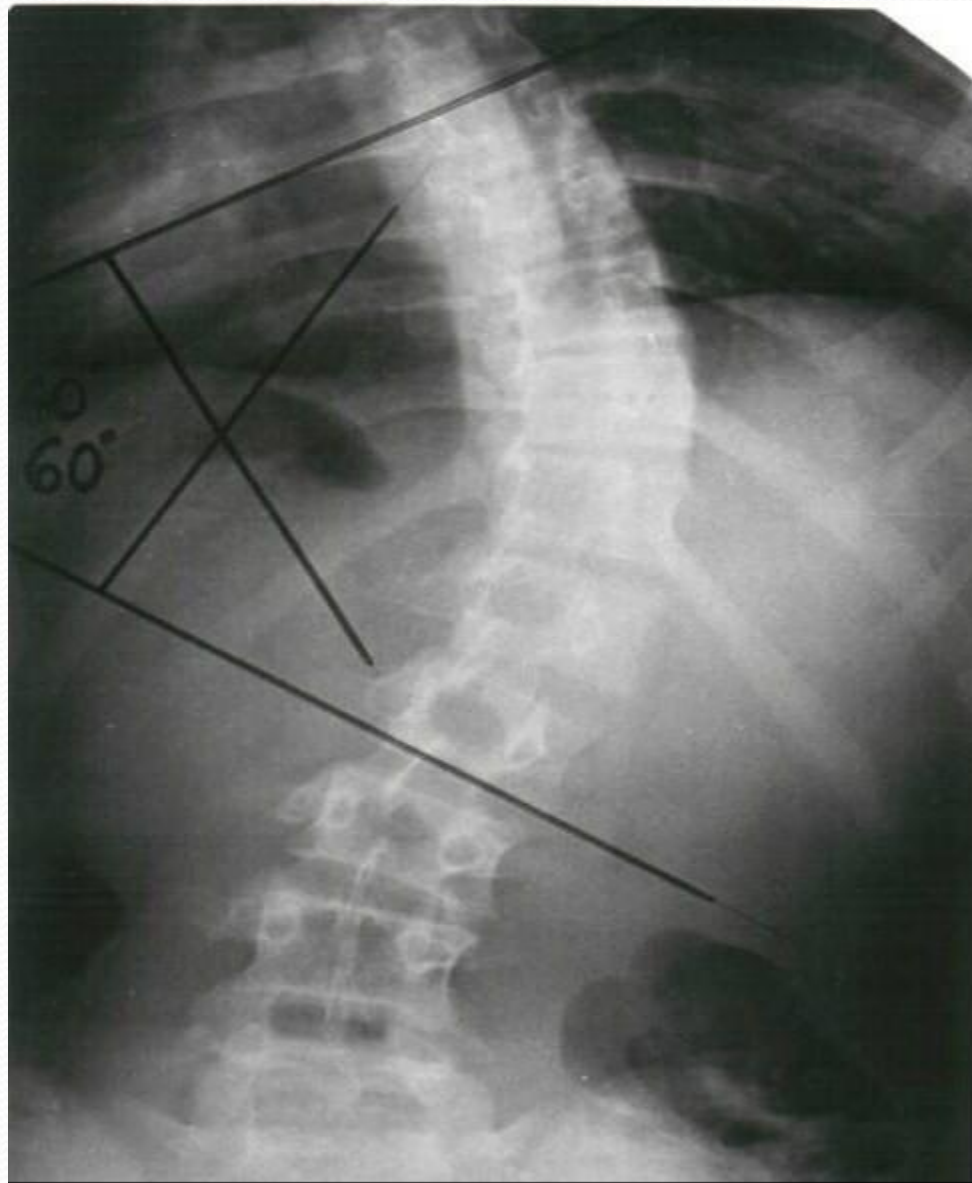
1. Торсия (поворот позвонков вокруг вертикальной оси).
2. Асимметрия контуров шеи и треугольника талии.
3. Таз на стороне искривления опущен.
4. На стороне искривления в поясничном отделе имеется мышечный валик, а в грудном - выпячивание.
5. Кривизна наблюдается в любом положении тела.



## Сколиоз III степени определяется по признакам:

1. Сильно выраженная торсия.
2. Наличие всех признаков сколиоза II степени.
3. Хорошо очерченный реберный горб.
4. Западание ребра.
5. Мышечные контрактуры.
6. Ослабление мышц живота.
7. Выпираание передних реберных дуг.
8. Мышцы западают, дуга ребра сближается с подвздошной костью на стороне выпуклости.





**Сколиоз IV степени** отличается сильной деформацией позвоночника. Вышеописанные симптомы сколиоза усиливаются. Мышцы в области искривления значительно растянуты. Отмечается западание ребер в области вогнутости грудного сколиоза, наличие реберного горба.

# Определение дуги искривления:

**по Фергюссону:**

определяют положение трех точек - центры ниже- и вышележащего интактных позвонков, третья - в центре тела вершины искривления.

Точки соединяются прямыми линиями, угол между ними измеряется транспортиром

**по Липману-Коббу:**

по верхнему краю верхнего нейтрального позвонка и по нижнему краю нижележащего позвонка проводятся линии, к которым в стороне от позвоночника восстанавливаются перпендикуляры до их взаимного пересечения. Тупой угол (при умеренных степенях искривления) - угол Кобба. Смежный с ним угол - угол искривления

# Причины сколиоза:

- аномалии развития позвоночника;
- превышение массы тела и нагрузки на опорно-двигательный аппарат над его возможностями;
- перенесенные заболевания (рахит, полиомиелит, туберкулёз, плеврит, радикулит и др.);
- травмы (переломы позвоночника), рубцы после ожогов, различных травматических повреждений, заболеваний позвоночника;
- неправильное положение тела вследствие физиологических особенностей человека (плоскостопие, разная длина ног или отсутствие одной из них, косоглазие или близорукость из-за которых человек вынужден принимать неправильную позу при работе);
- неправильная осанка;
- недостаточность и слабость мышечно-связочного аппарата позвоночника;
- изменения в центральной нервной системе.

# **Нарушения, вызванные нарушением осанки, сколиозом:**

Изгибы позвоночника тесно связаны между собой, и увеличение одной кривизны приводит к изменению другой.

Нарушение осанки и сколиоз могут привести к:

- деформации грудной клетки и ребер;
- изменению мышц позвоночника, межреберных мышц и мышц туловища;
- затруднению дыхания и работы сердца;
- головным болям, малокровию, снижению аппетита, ухудшению зрения;

- нарушениям пищеварения и местного кровообращения, опущению внутренних органов брюшной полости;
- застоем крови в области черепа, брюшной полости и таза;
- перекосу таза;
- нарушению походки;
- нарушению функций легких.