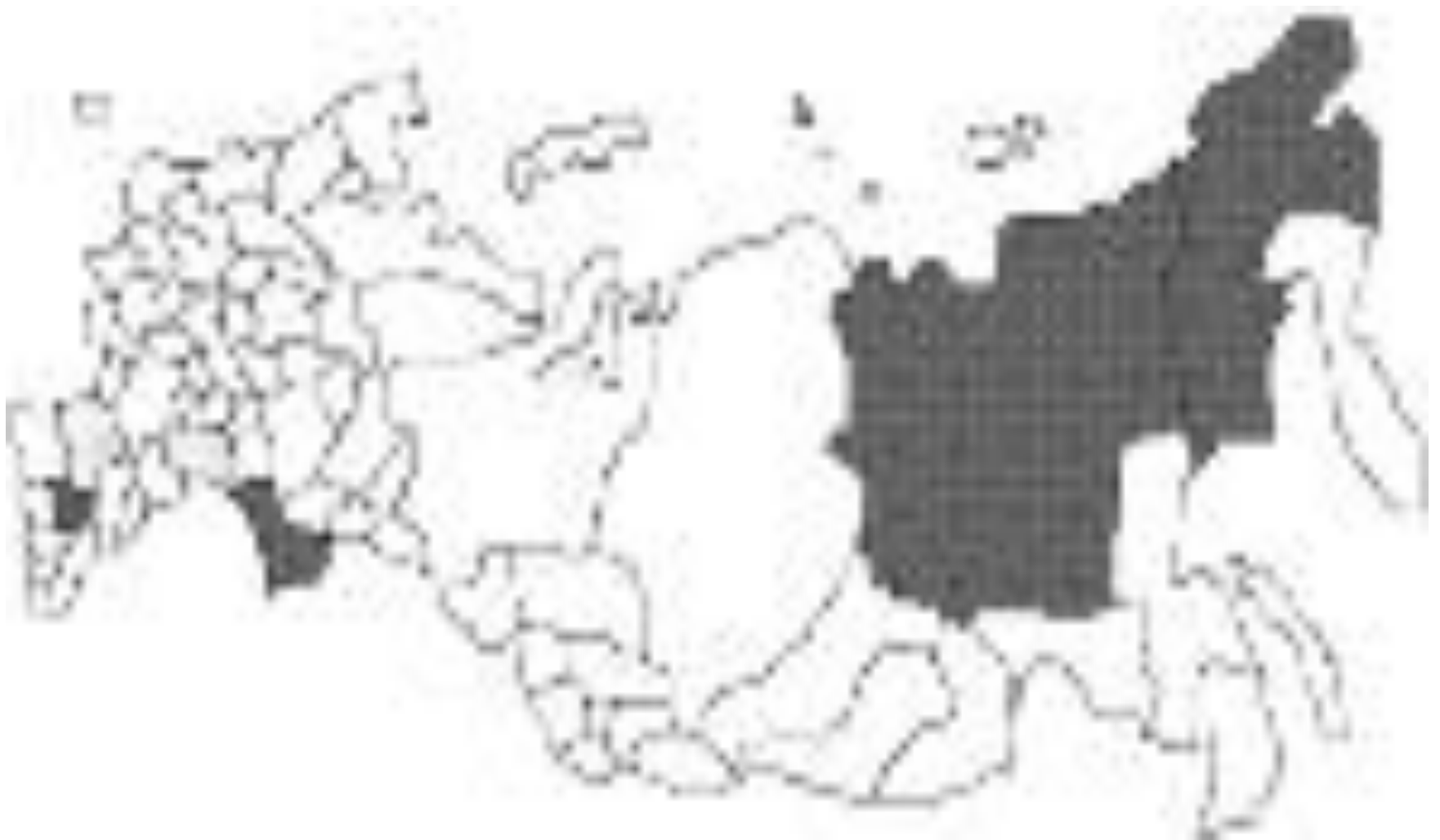

Паразитарные хирургические заболевания

Проф. Р.Т.Меджидов

Эхинококкоз эпидемиология

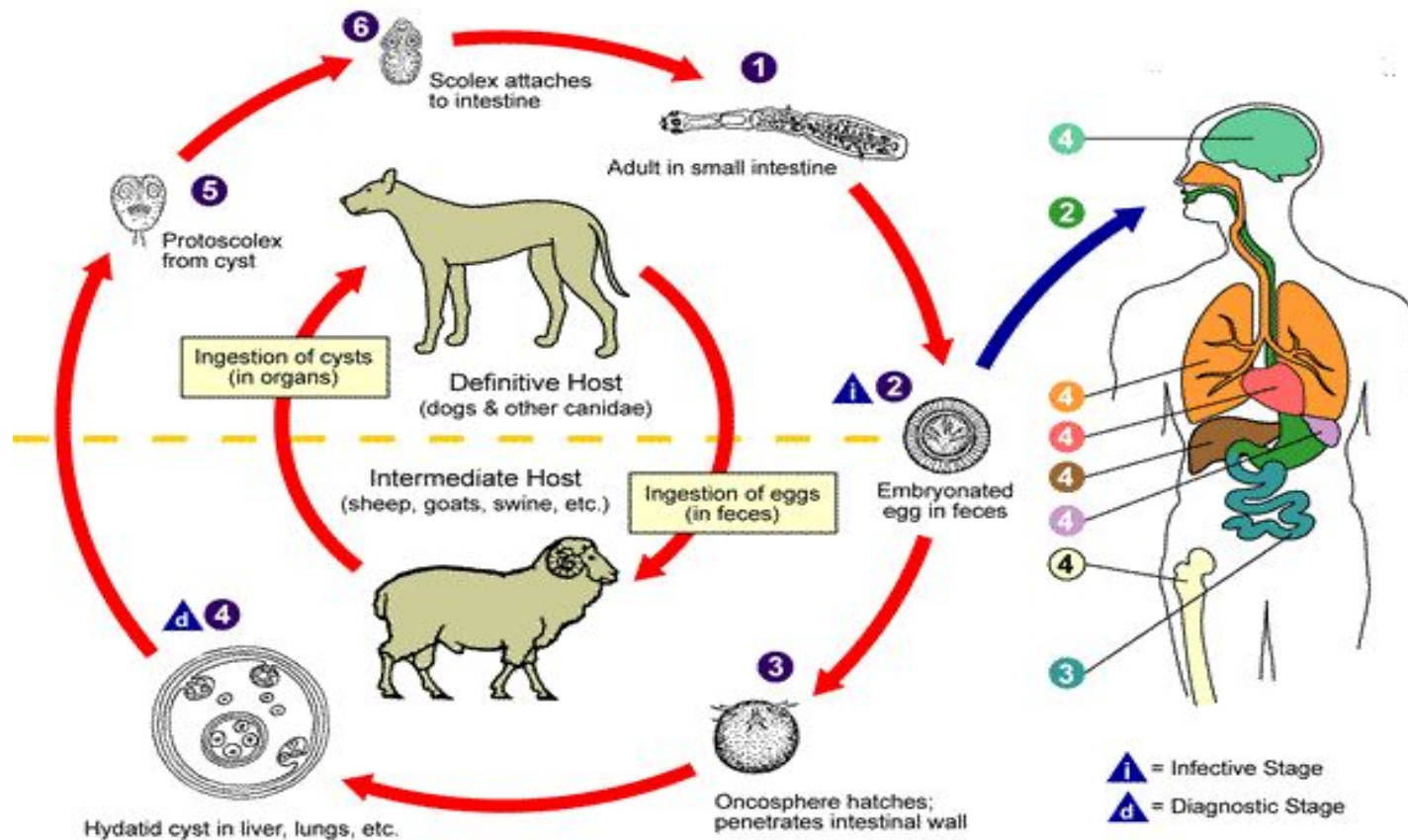


Эхинококкоз эпидемиология



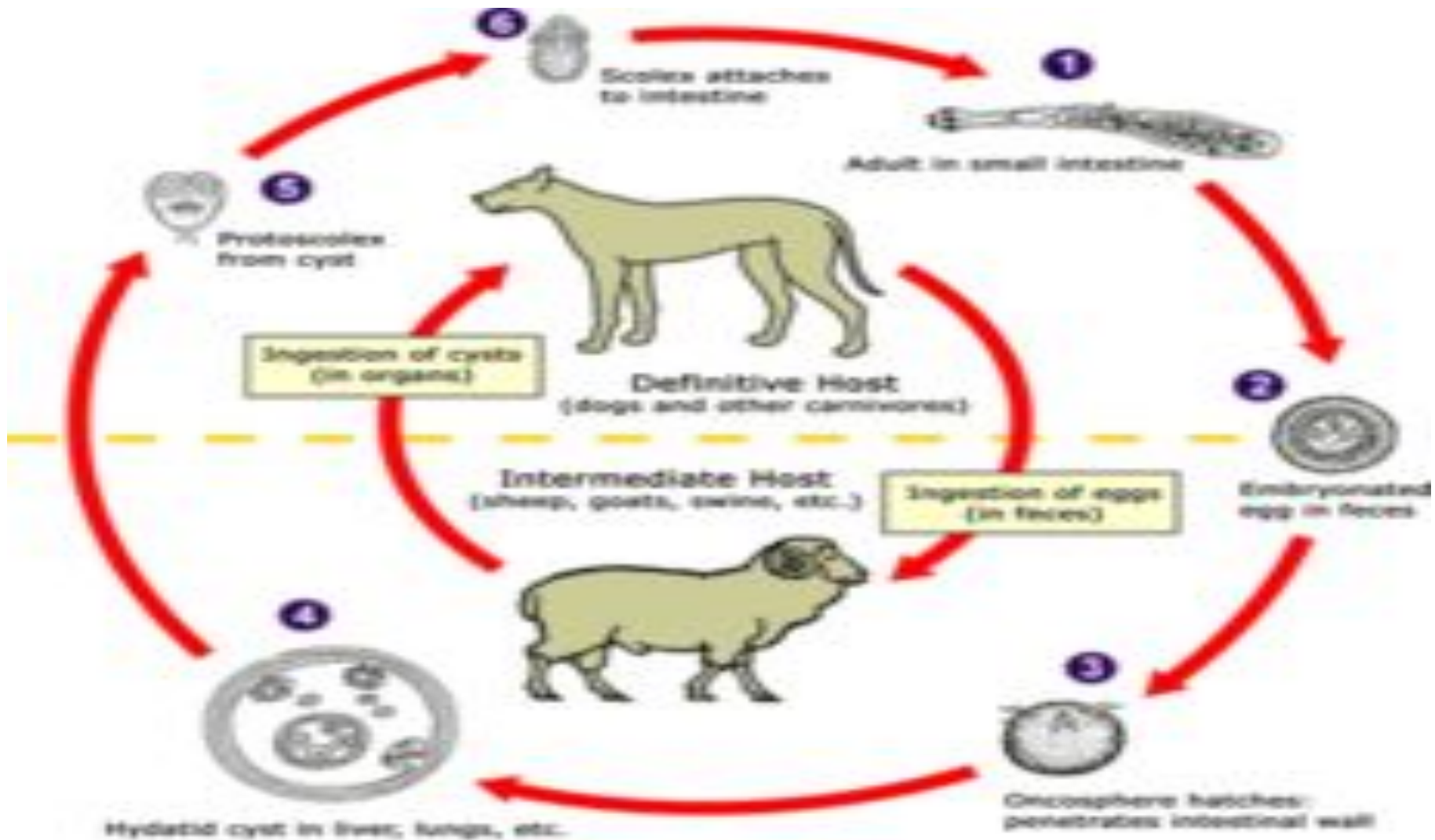
ЭХИНОКОККОЗ

Цикл развития



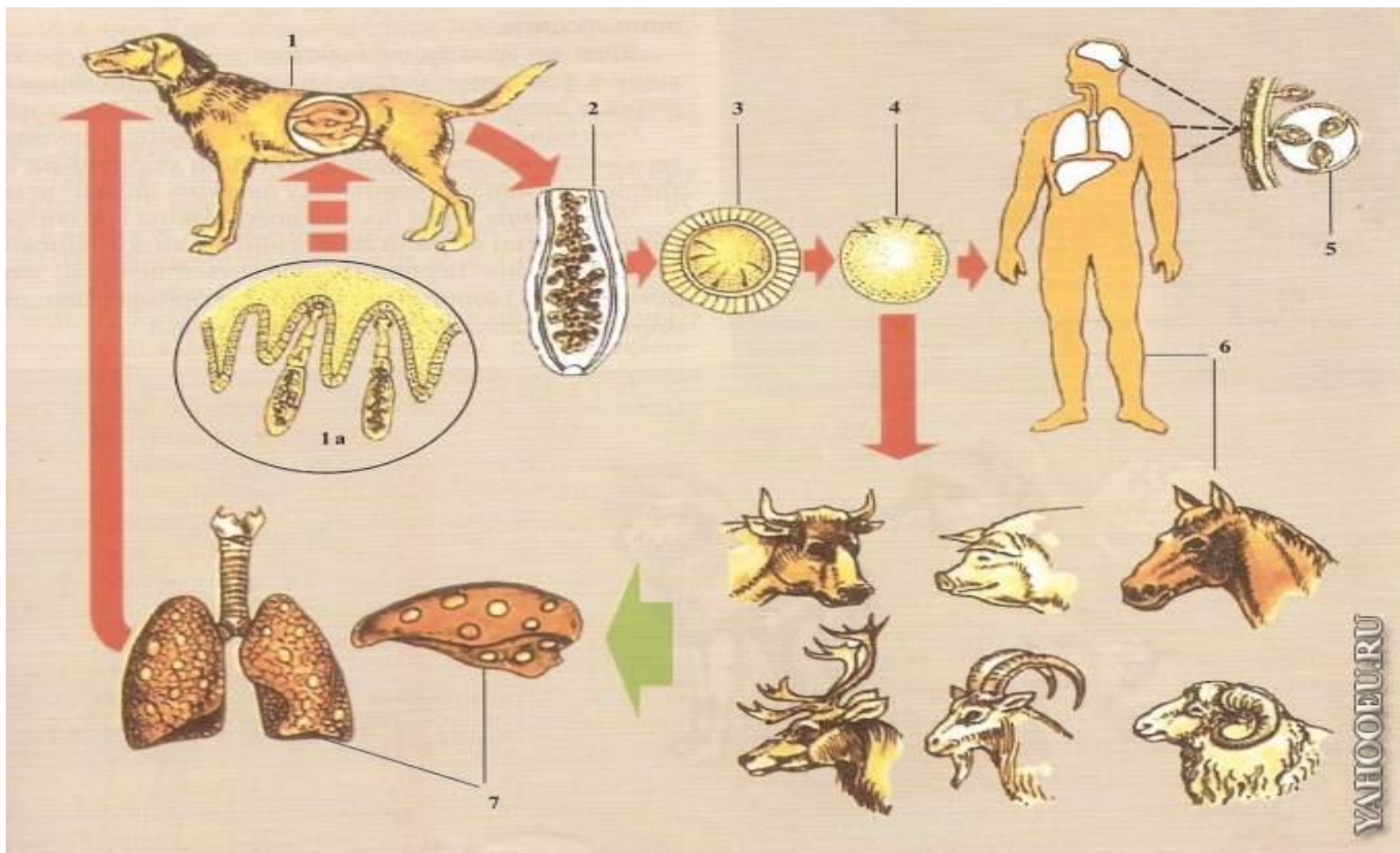
ЭХИНОКОККОЗ

Цикл развития

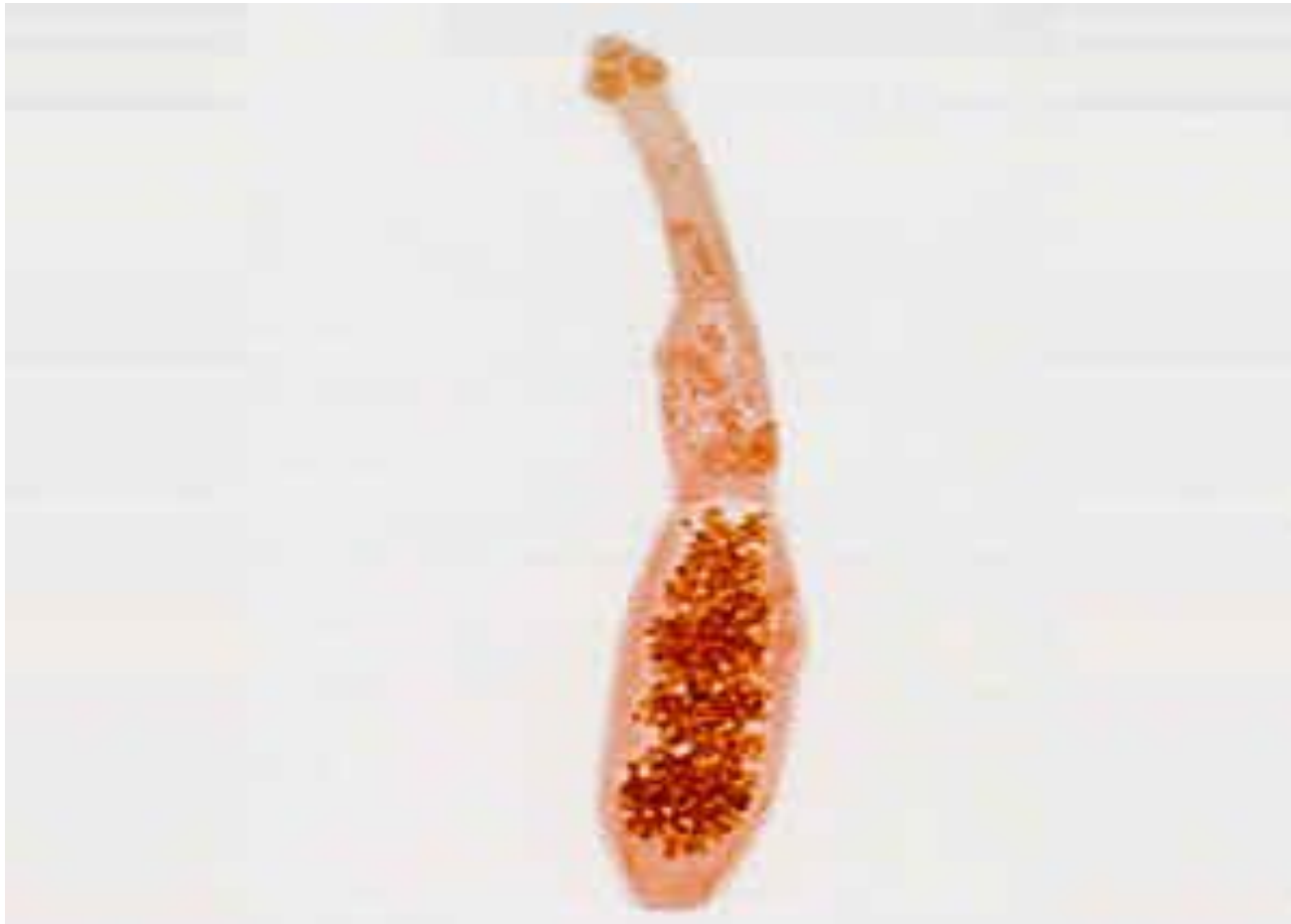

ЭХИНОКОККОЗ

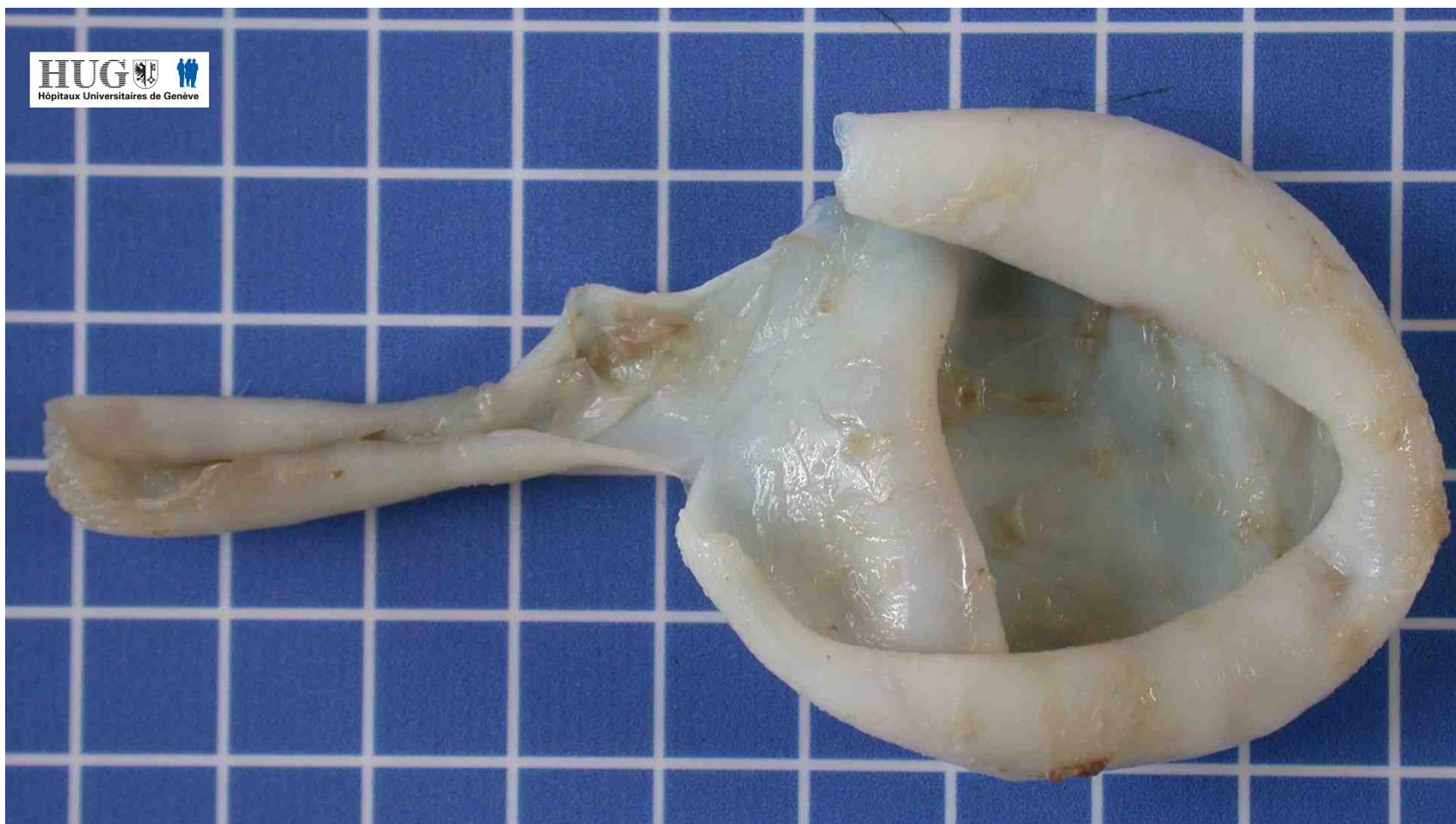Цикл развития



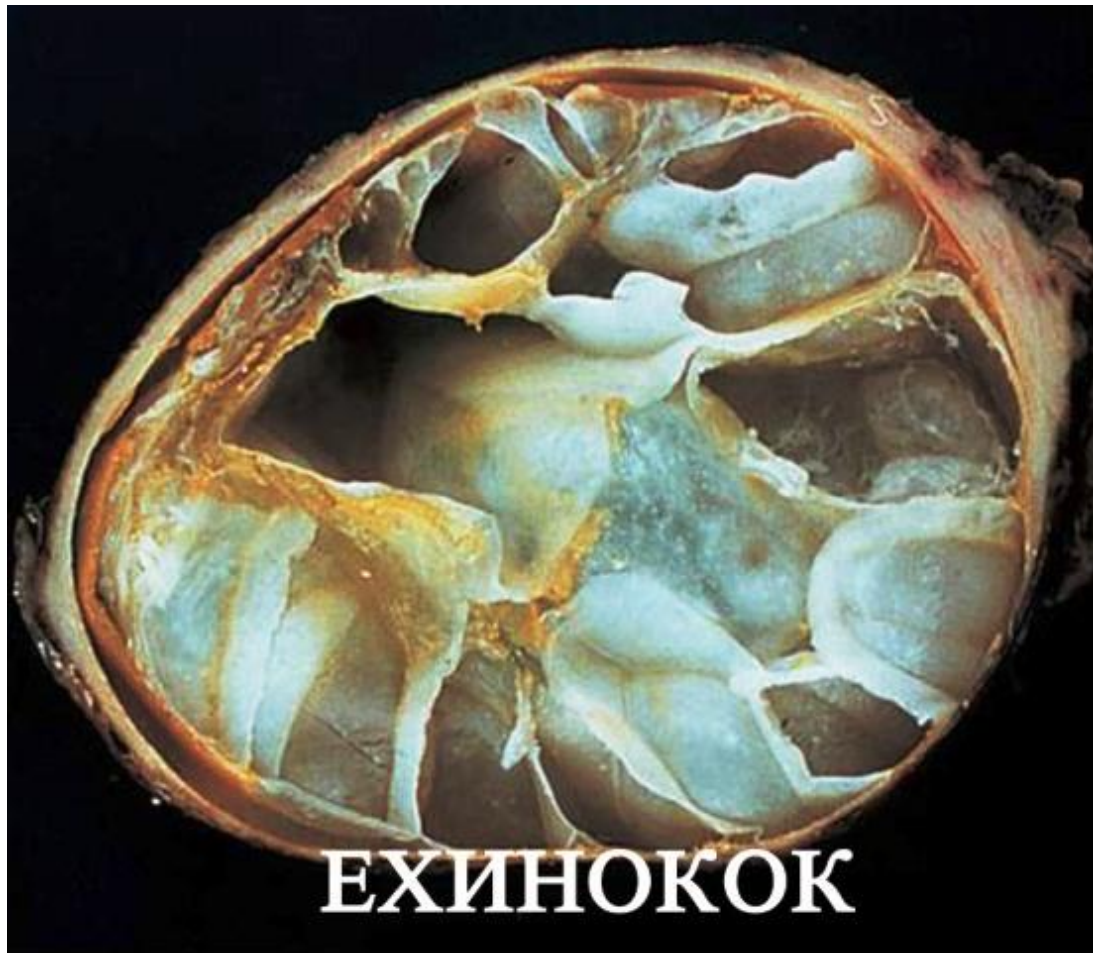
Эхинококк взрослый гельминт



Хитиновая оболочка Герминативный слой



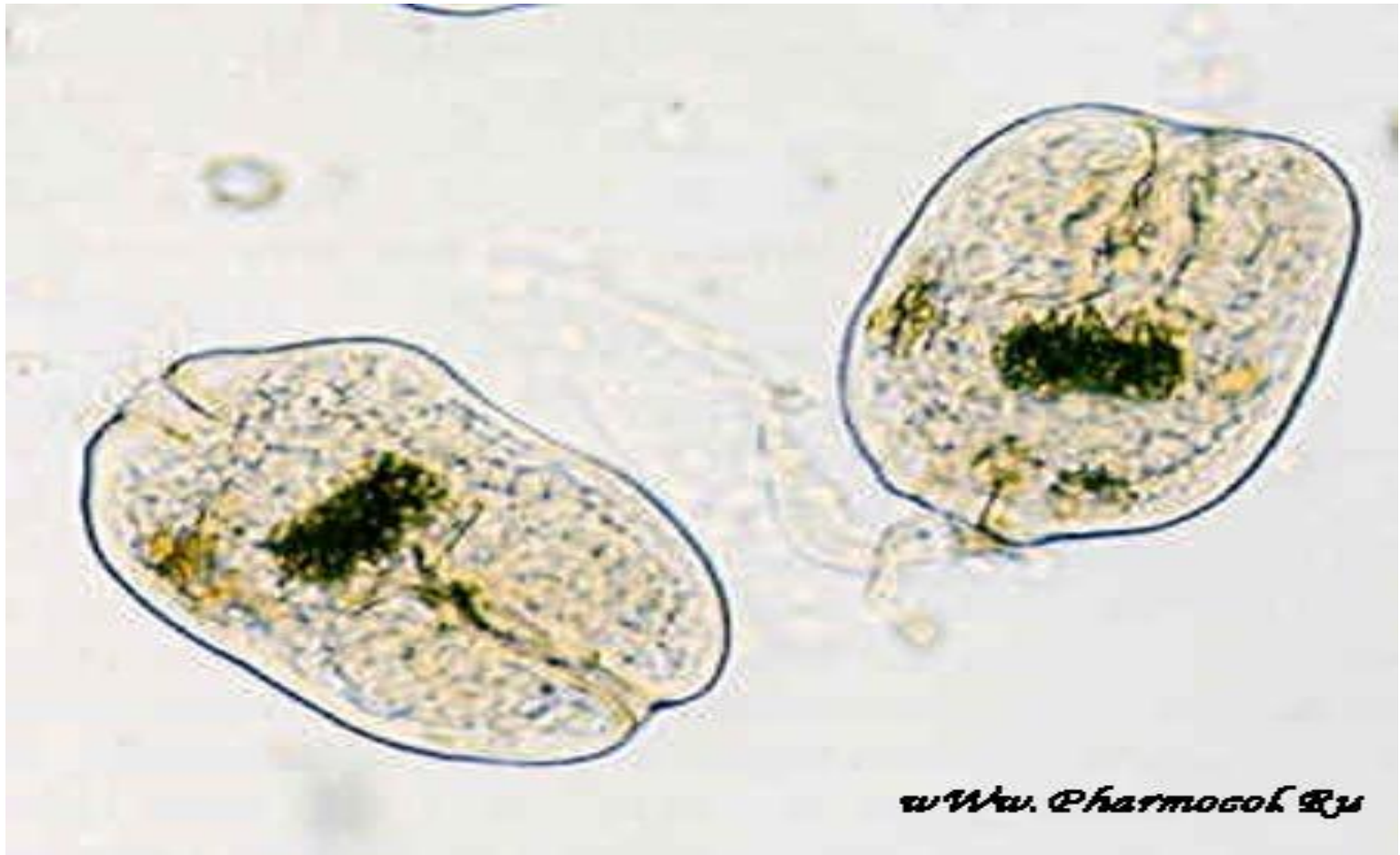Хитиновая оболочка ячеистой структуры



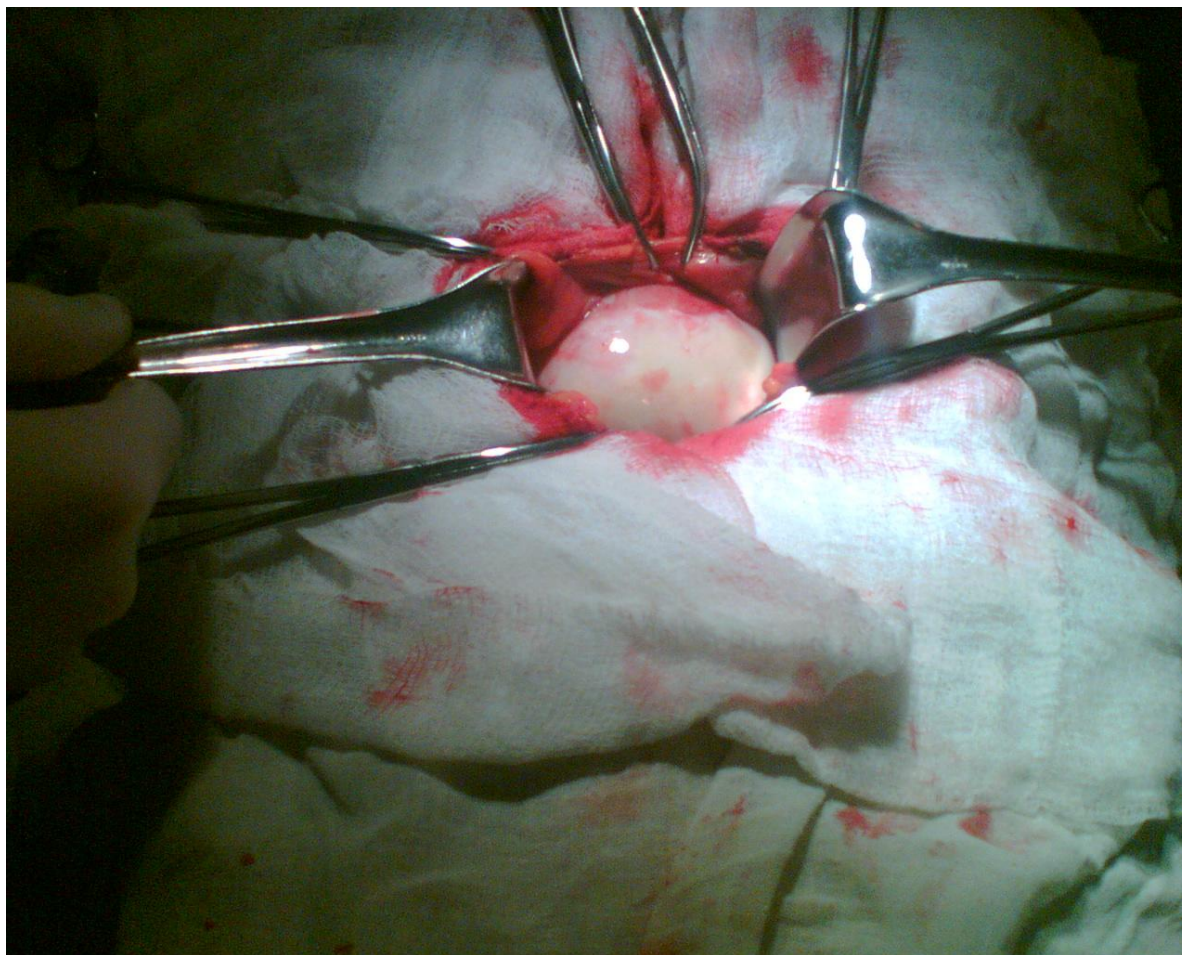
ЕХИНОКОК

Сколексы

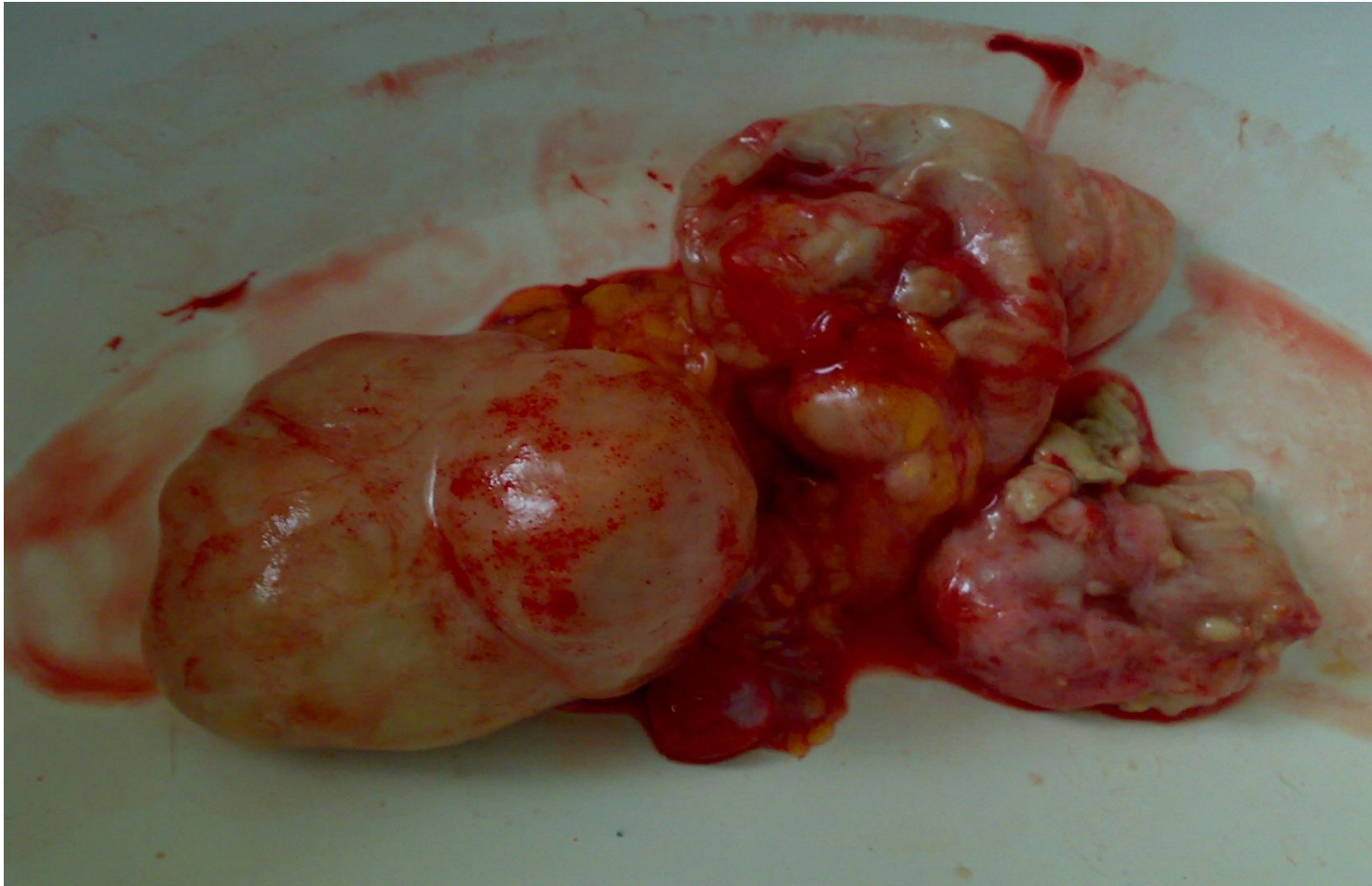(зародышевые элементы)



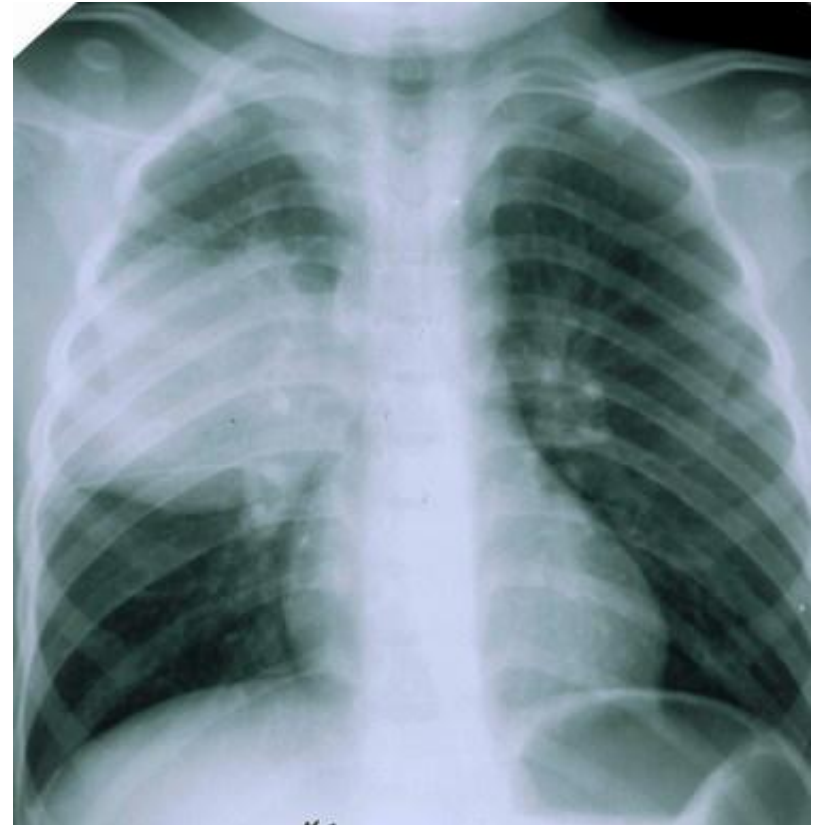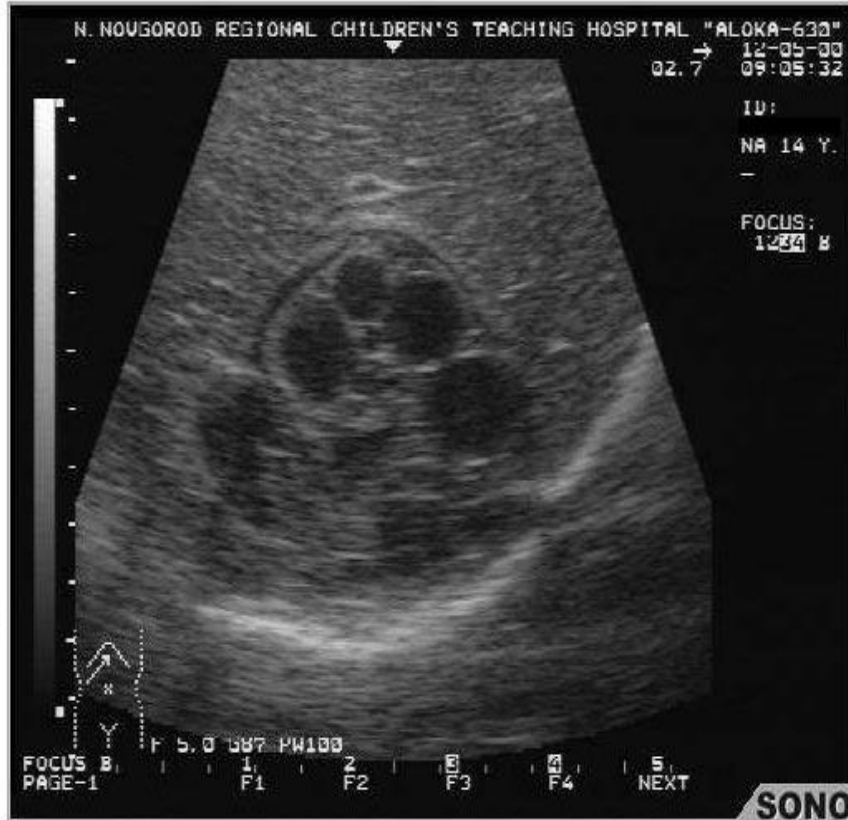Эхинококкоз печени



Эхинококковая киста (макропрепарат)



Методы диагностики УЗИ, Р-графия



Методы диагностики КТ, МРТ

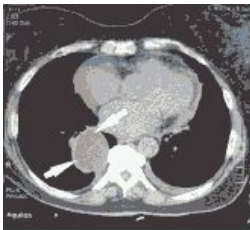

Рис. 3. Компьютерная томография:
В левом легком жидкостная киста до
4 см в диаметре с четко визуализируемой
капсулой. Свободная жидкость
в перикарде

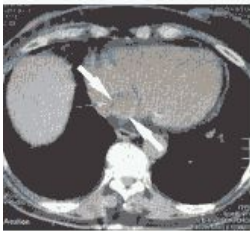

Рис. 4. Компьютерная томография:
в проекции задней стенки левого
желудочка капсулированное жидкостное
объемное образование округлой формы
до 2,5 см в диаметре

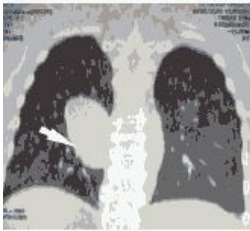


Рис. 5. Компьютерная томография:
фронтальная реконструкция

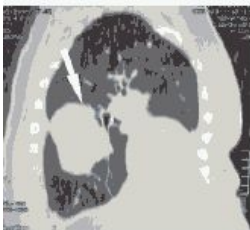
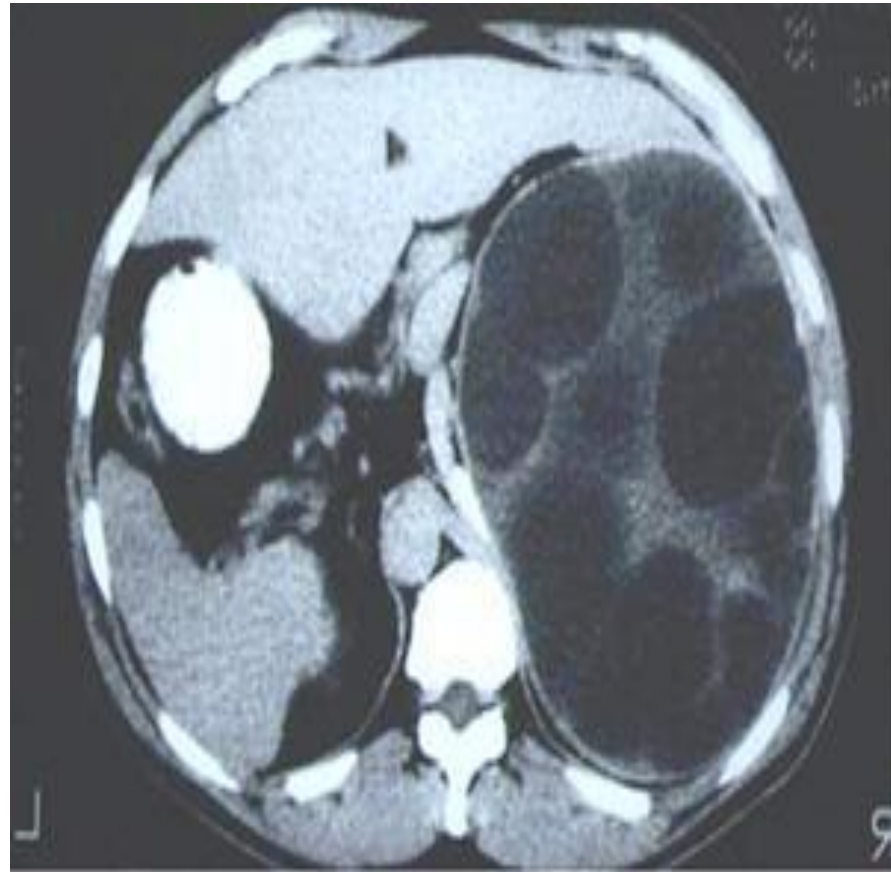
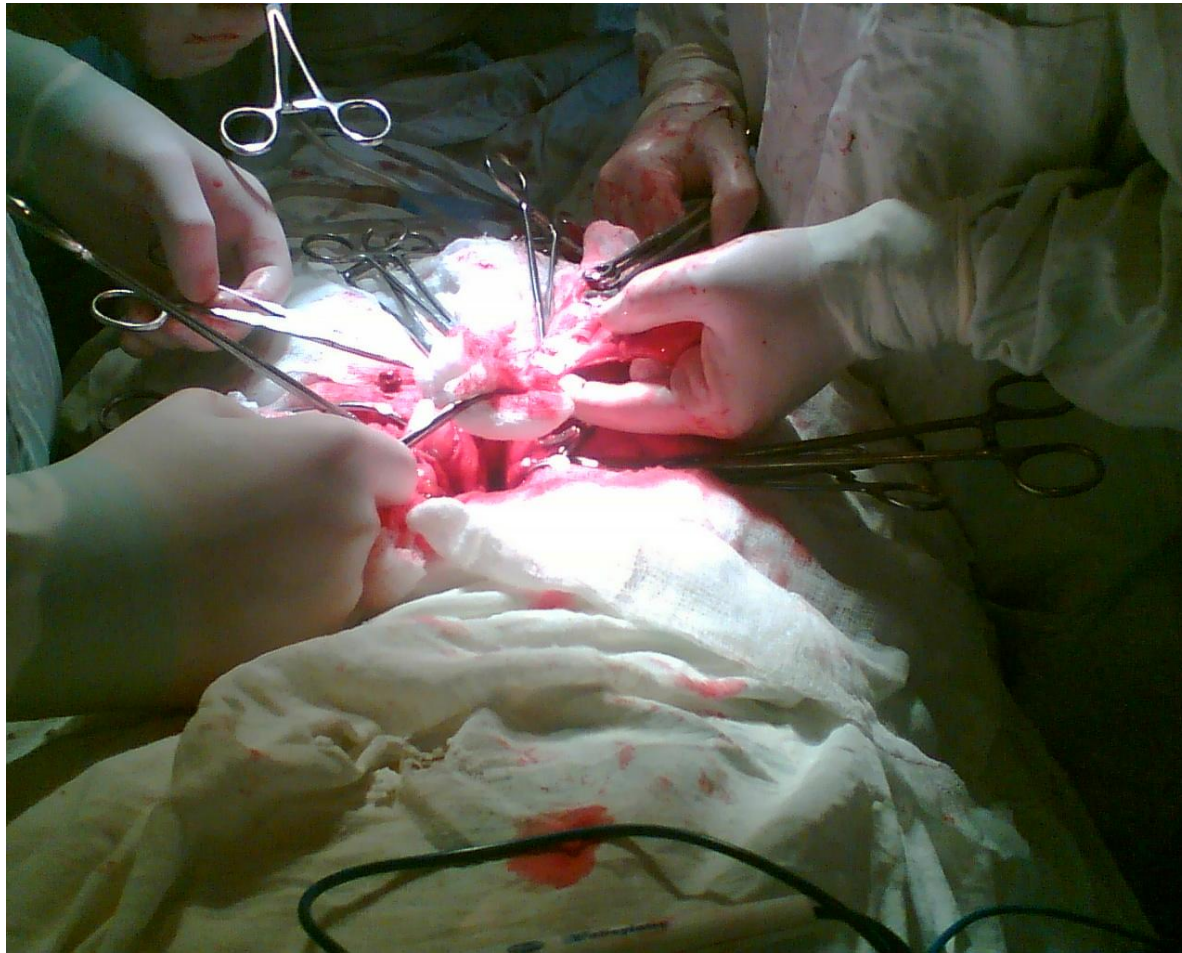


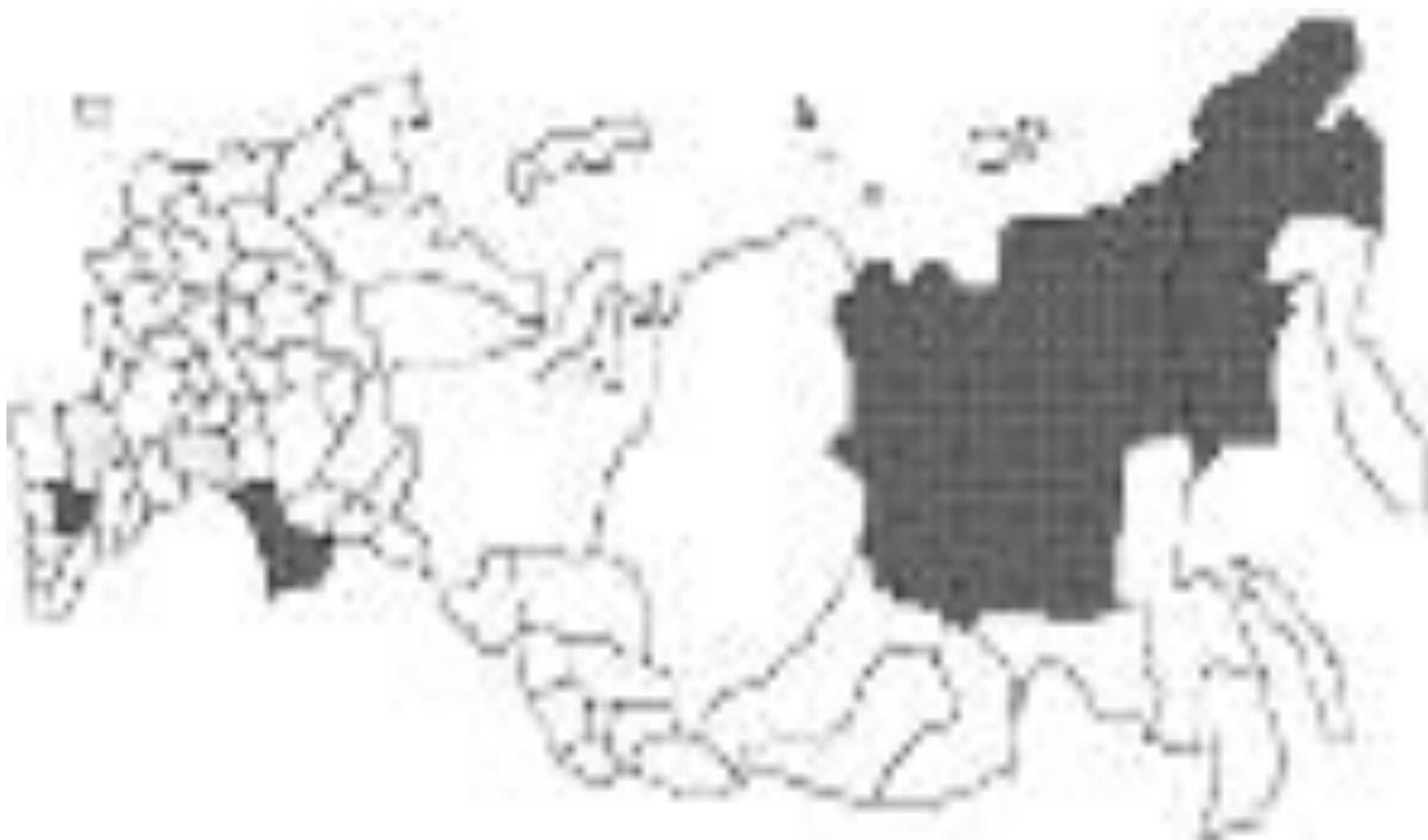Рис. 6. Компьютерная томография:
сагиттальная реконструкция



Методы лечения В основном оперативное

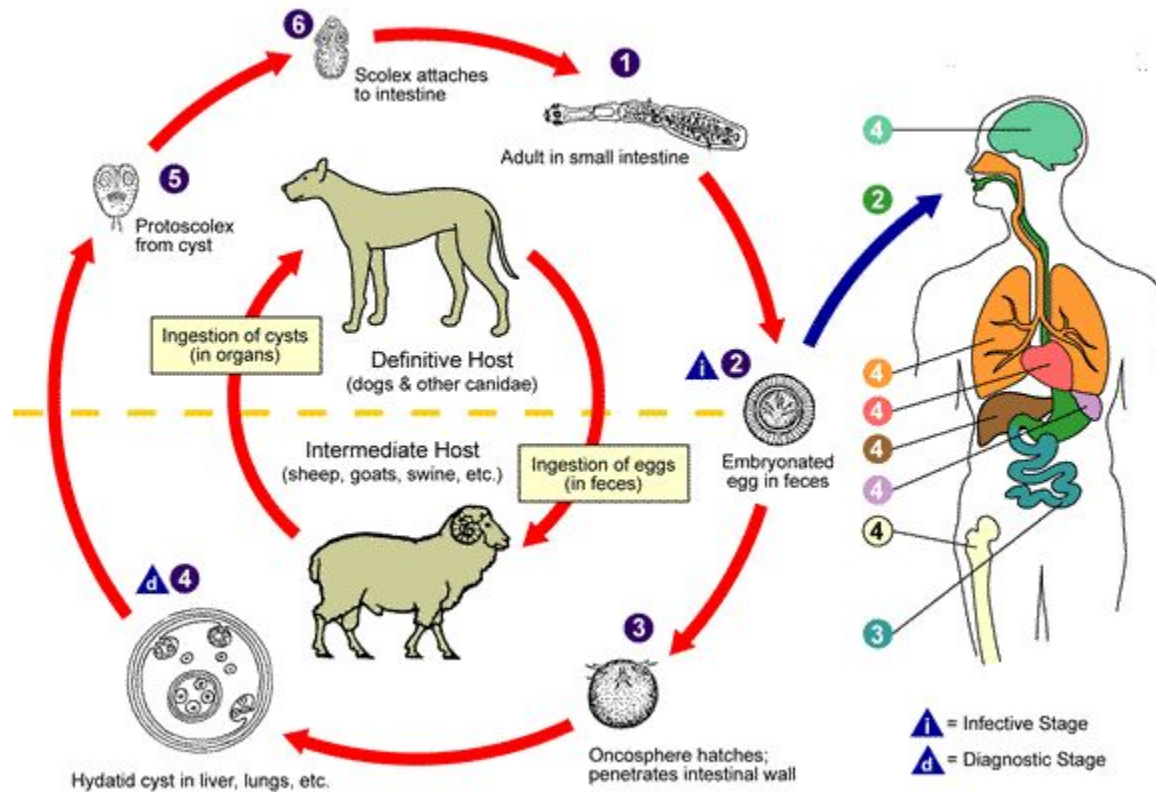


Альвеококкоз эпидемиология

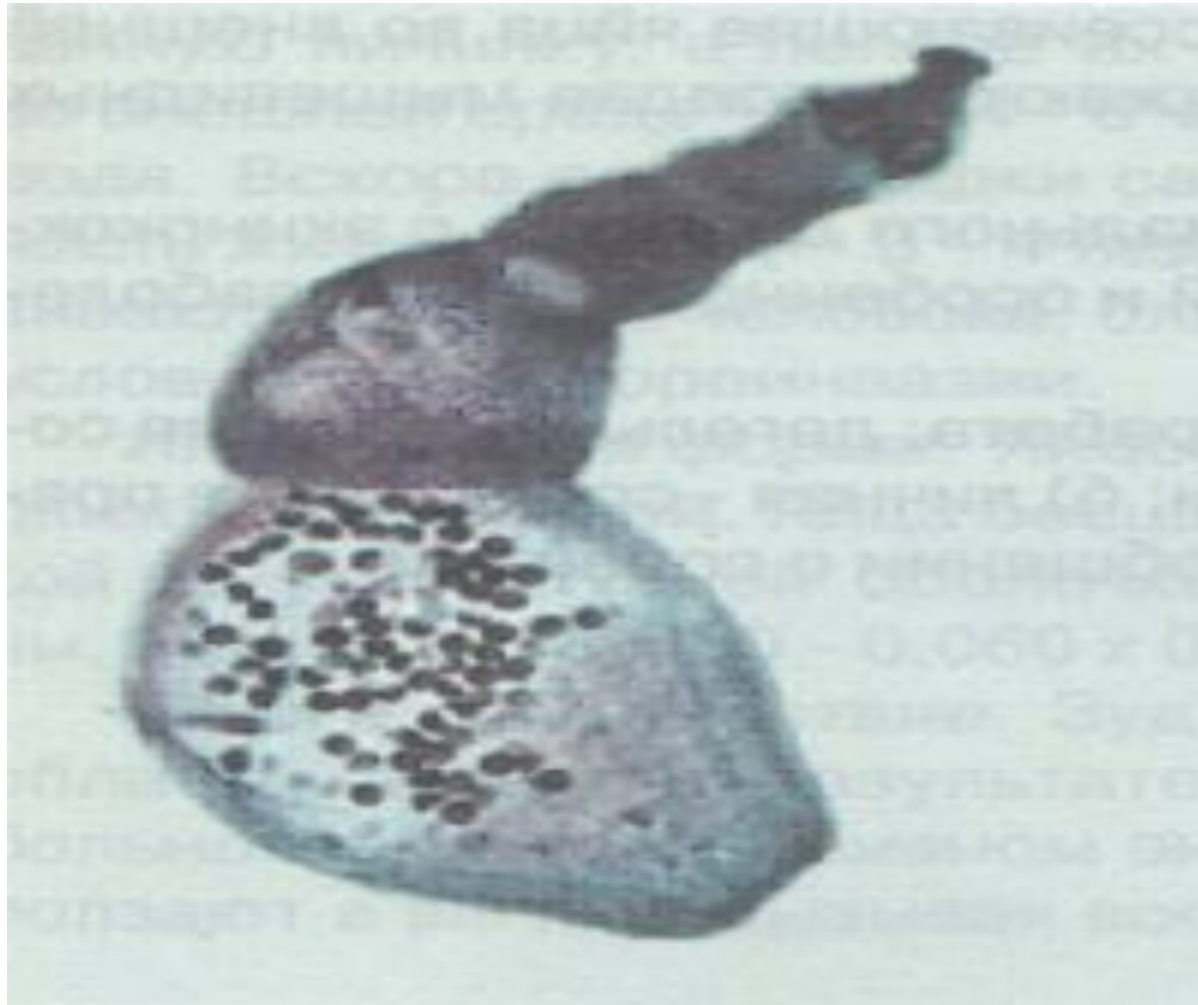

Альвеококкоз

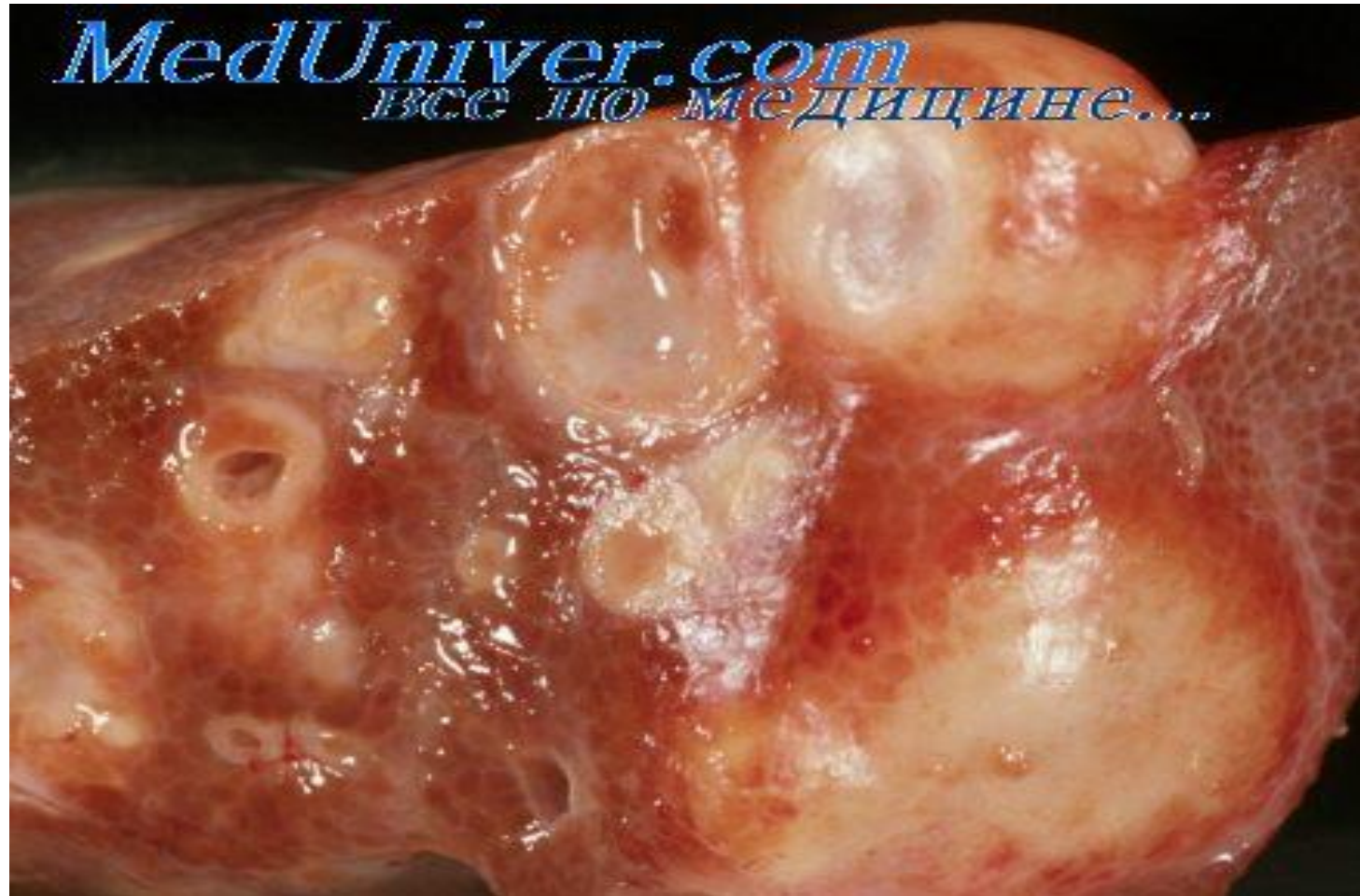цикл развития



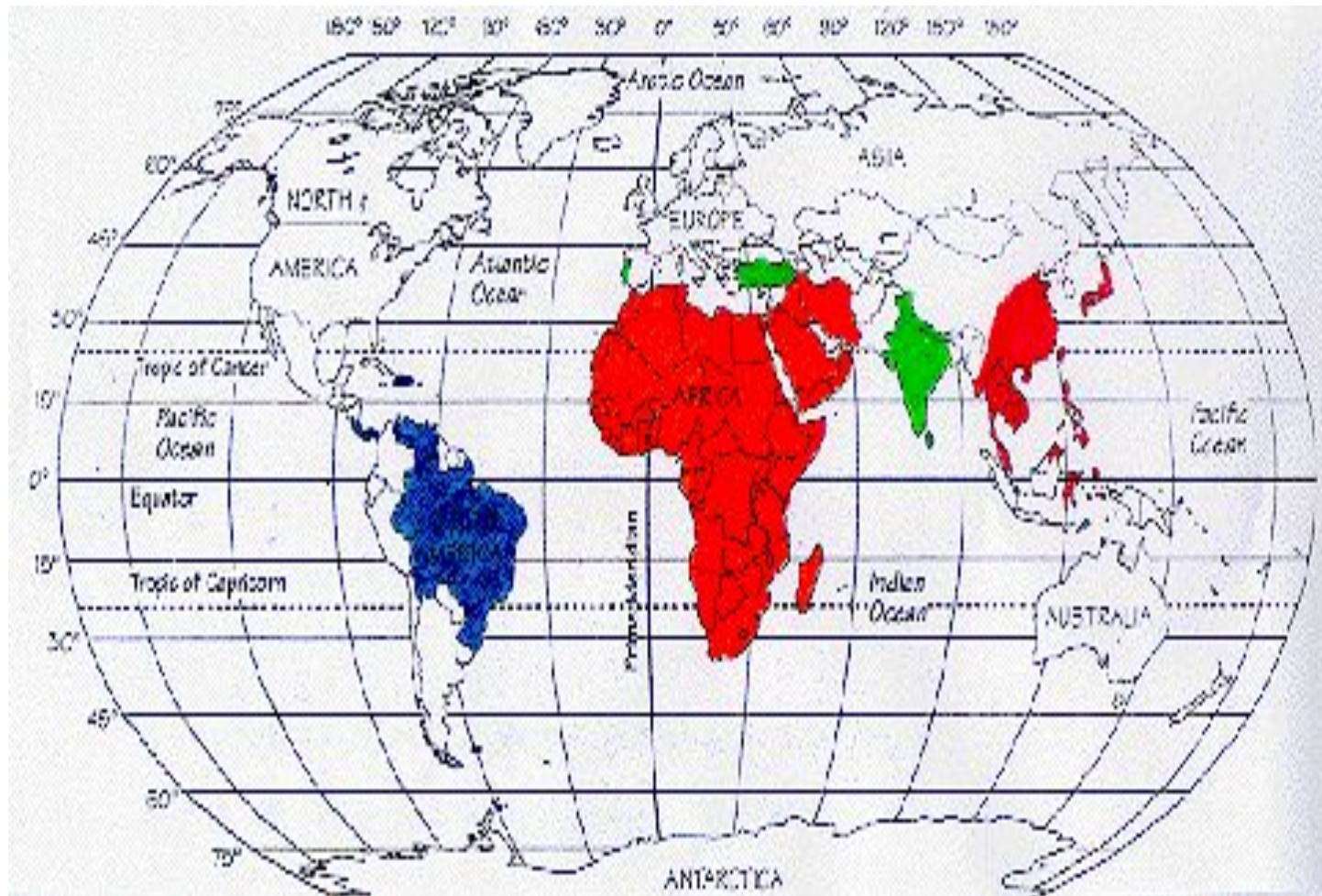
Альвеококк

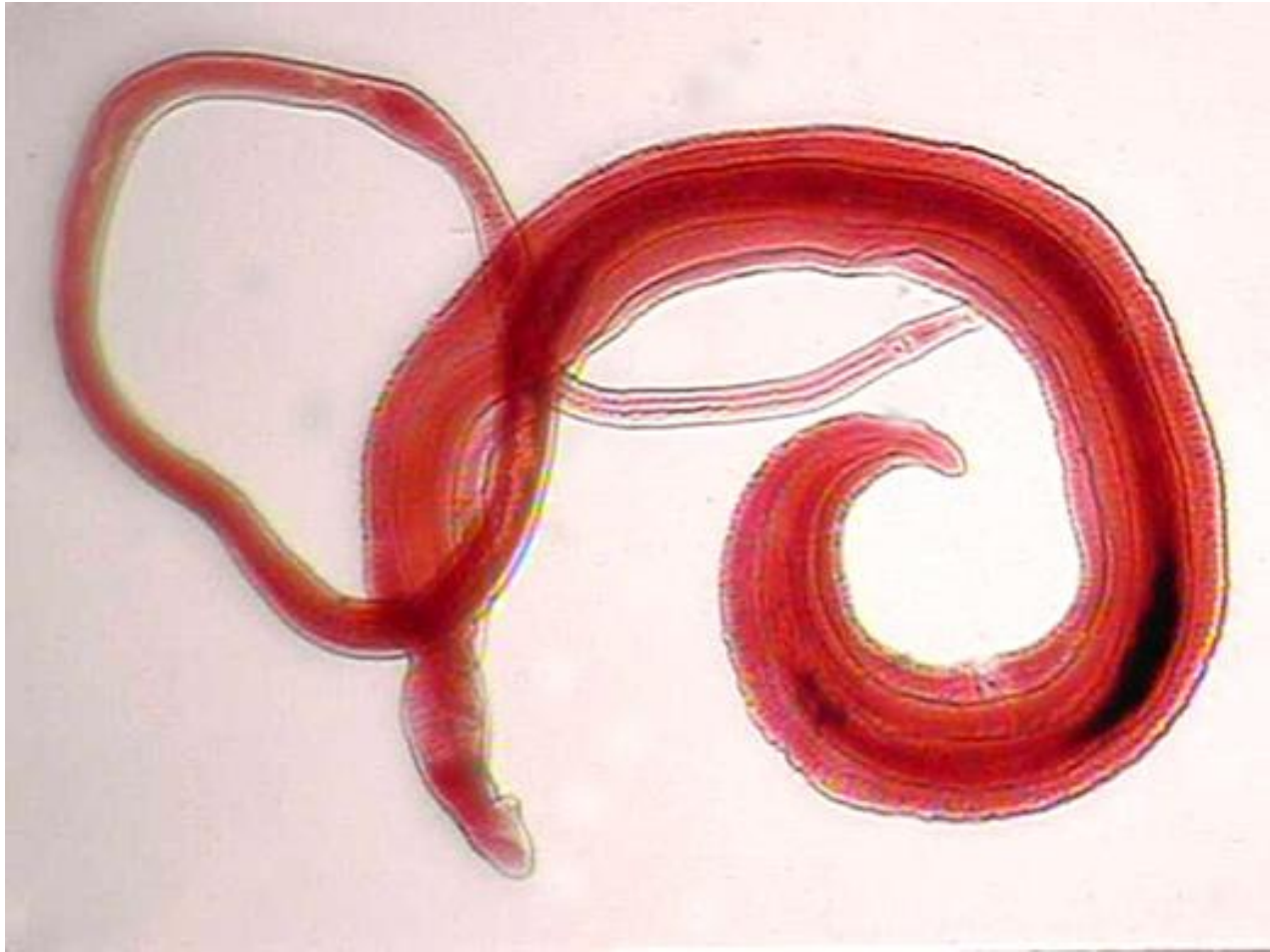

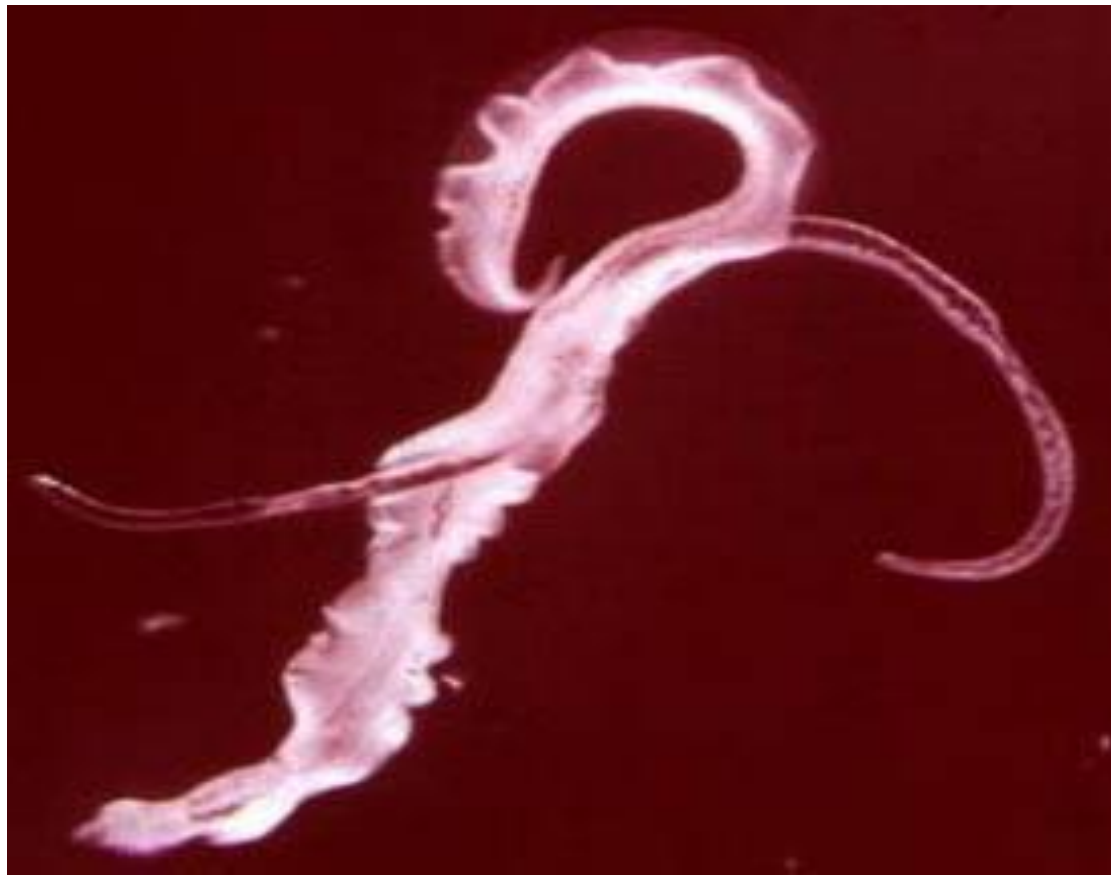Альвеококк макропрепарат



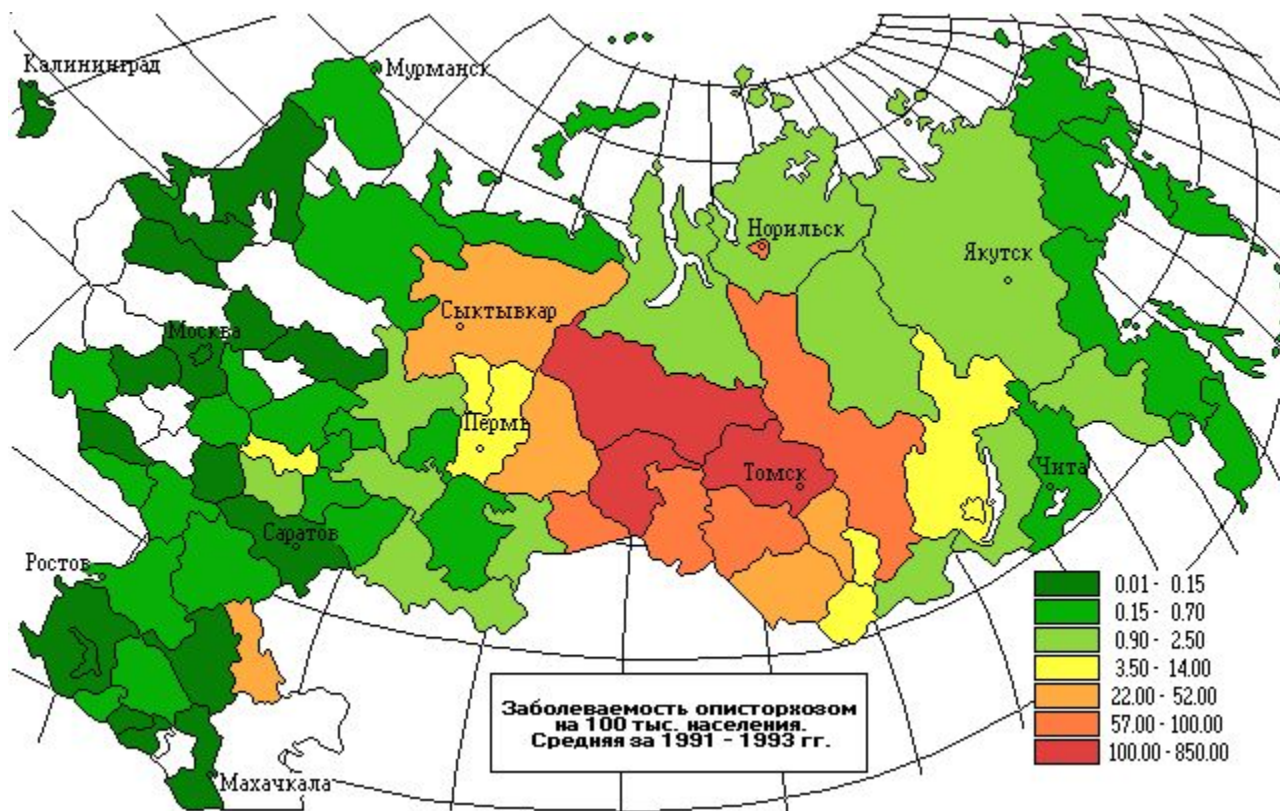
Шистосоматоз



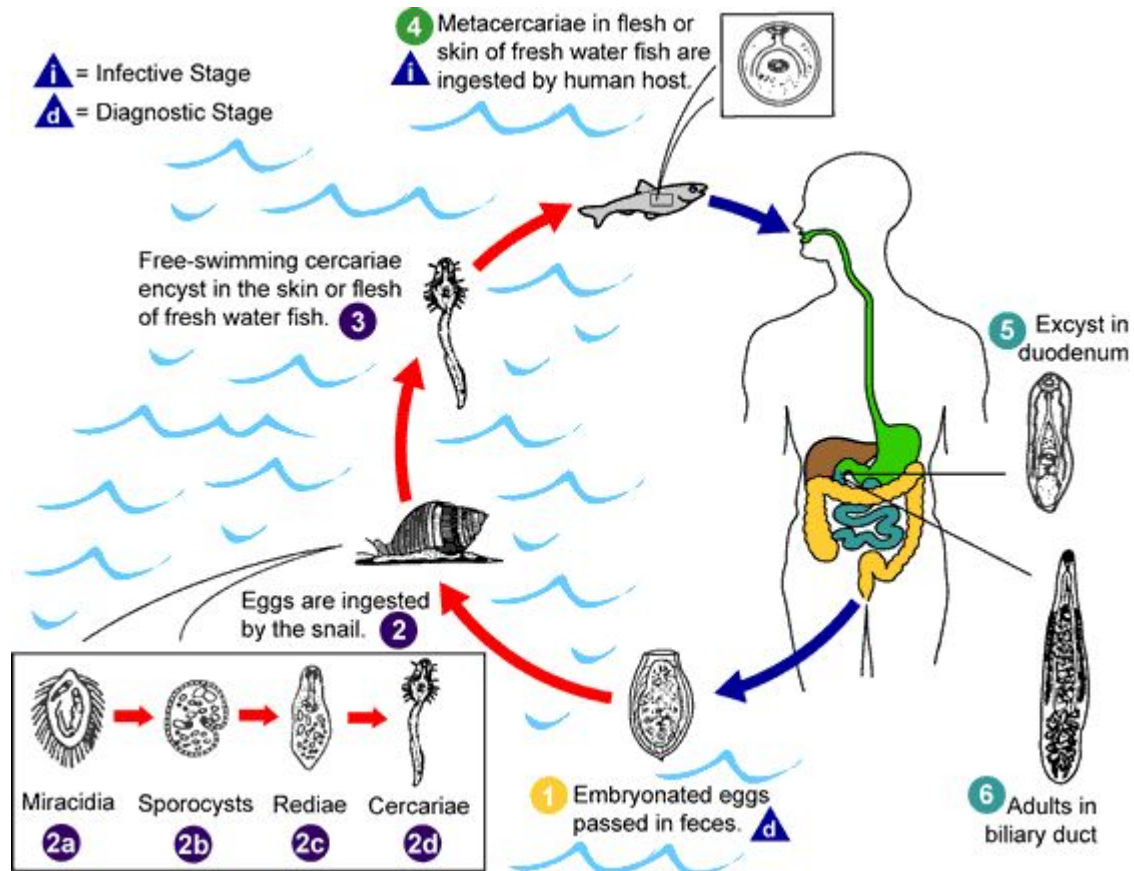




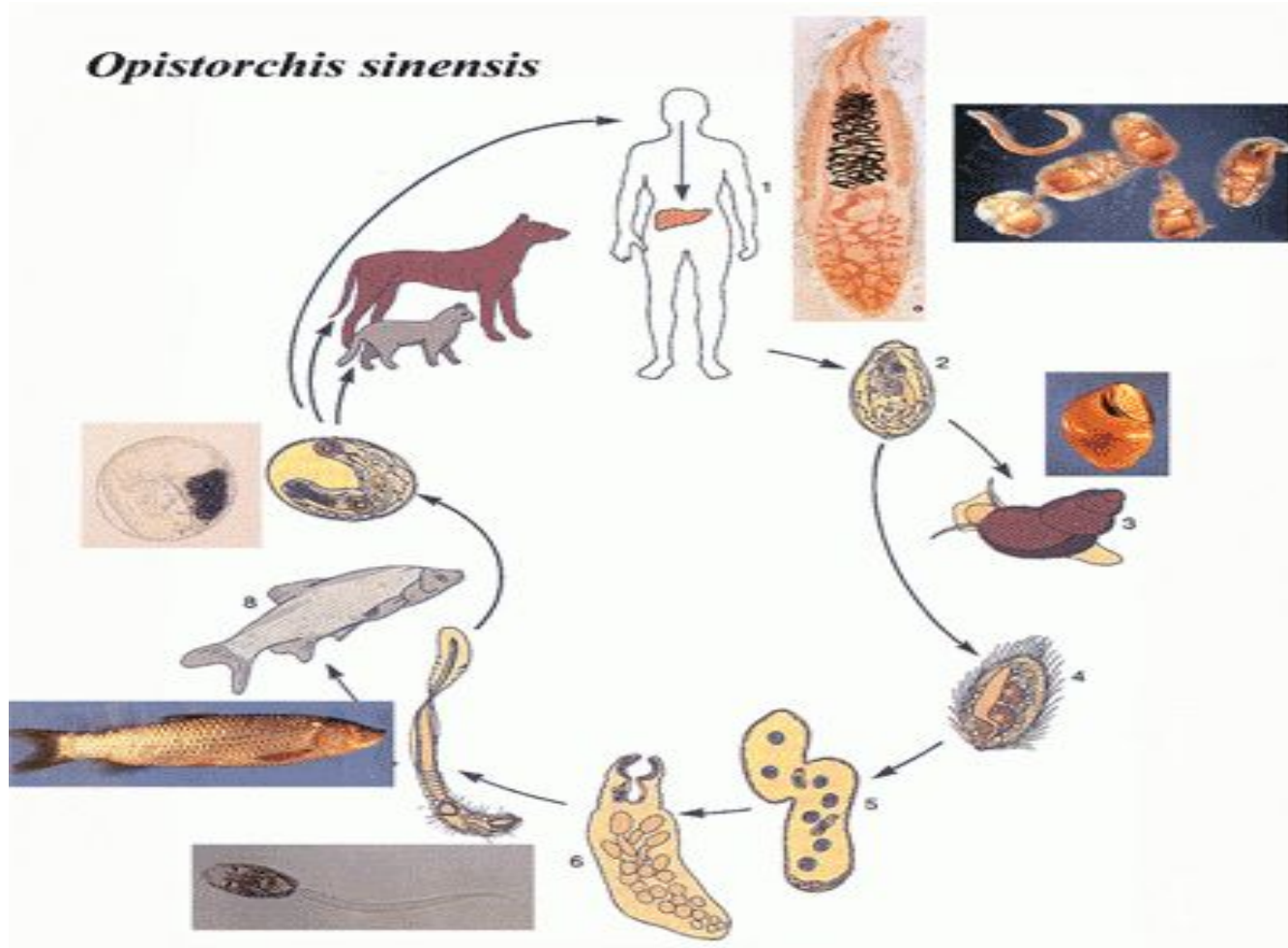
Описторхоз



Описторхоз

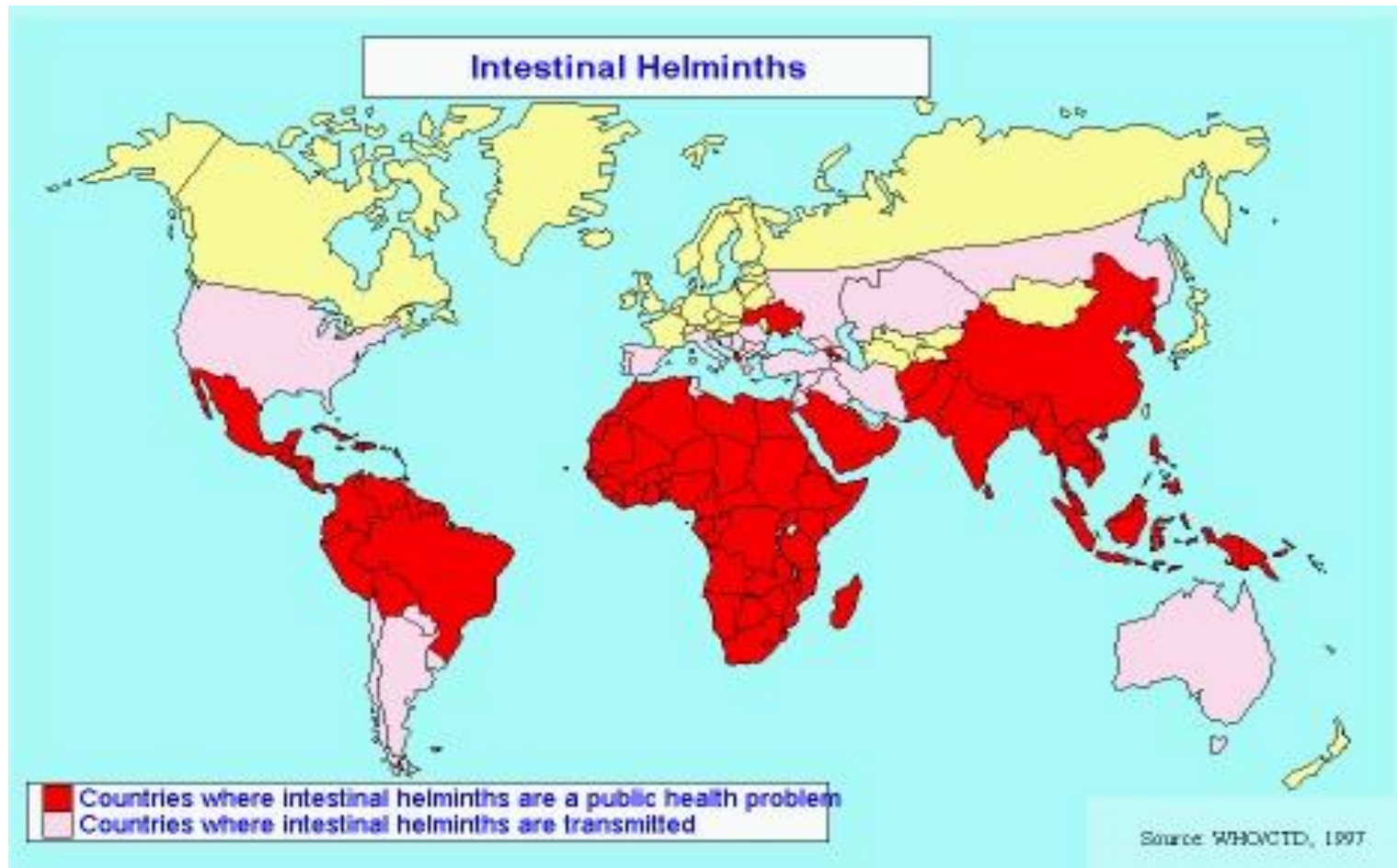


Описторхоз



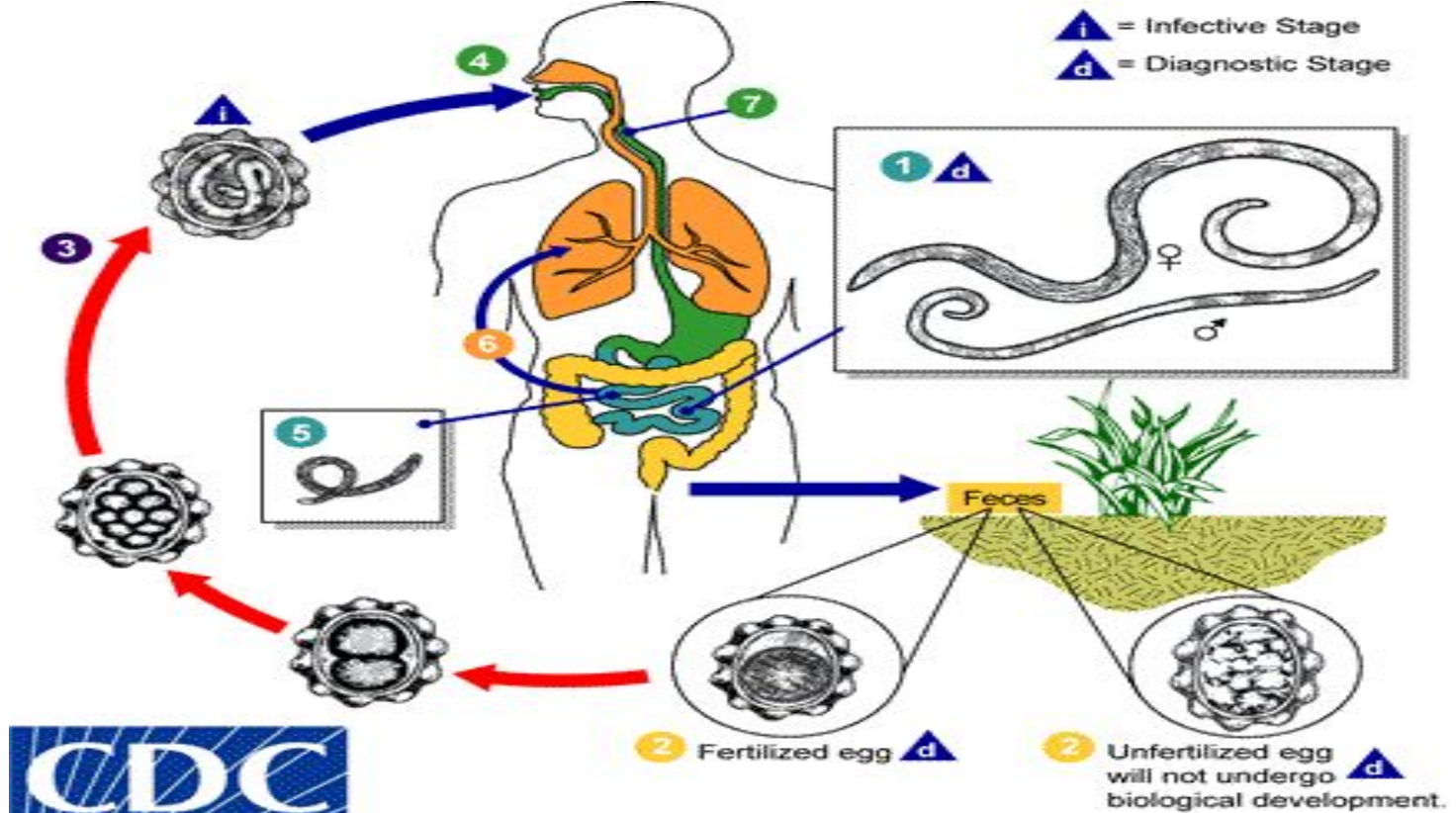
Аскаридоз

Эпидемиология



Аскаридоз

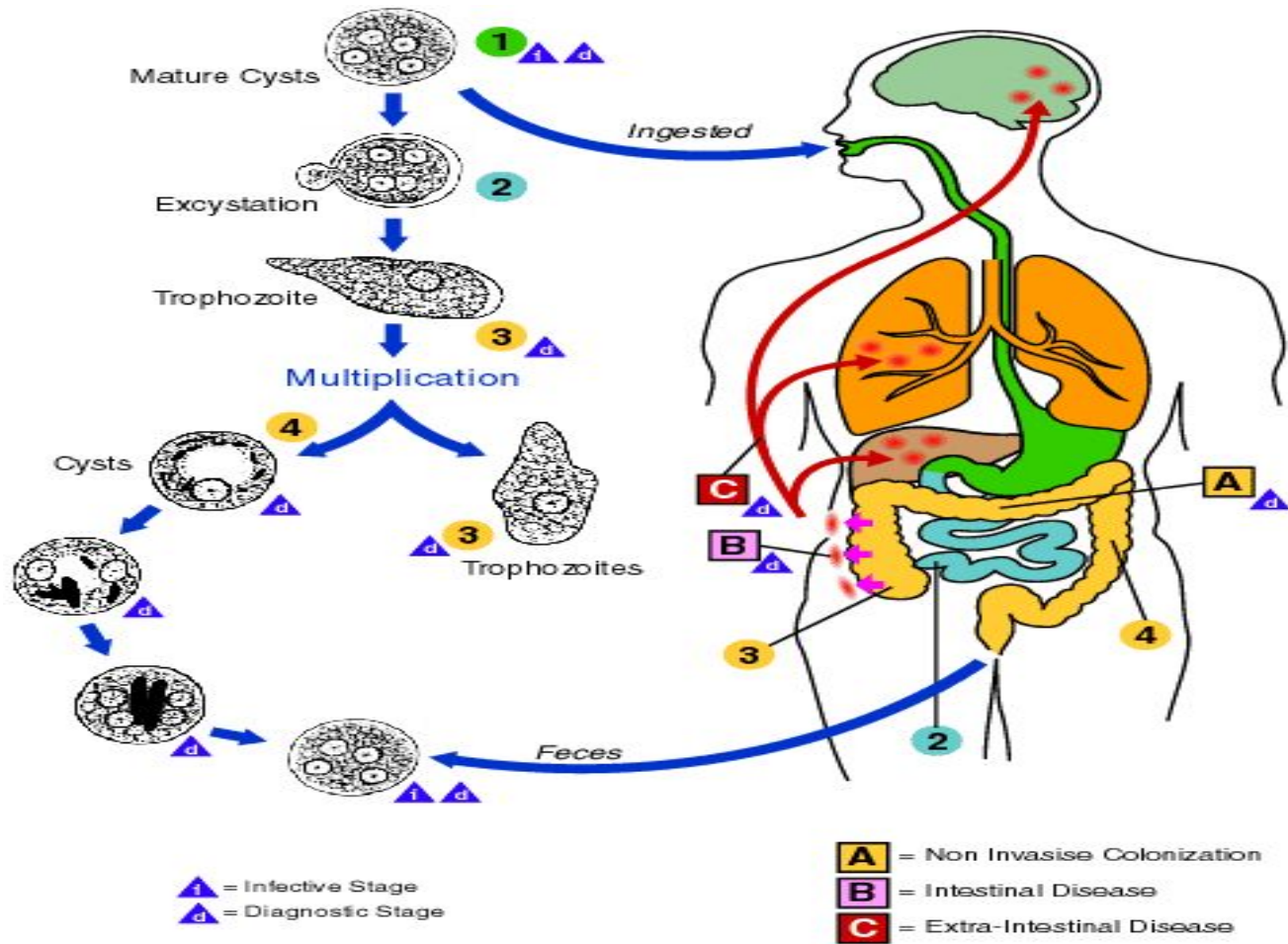
Цикл развития



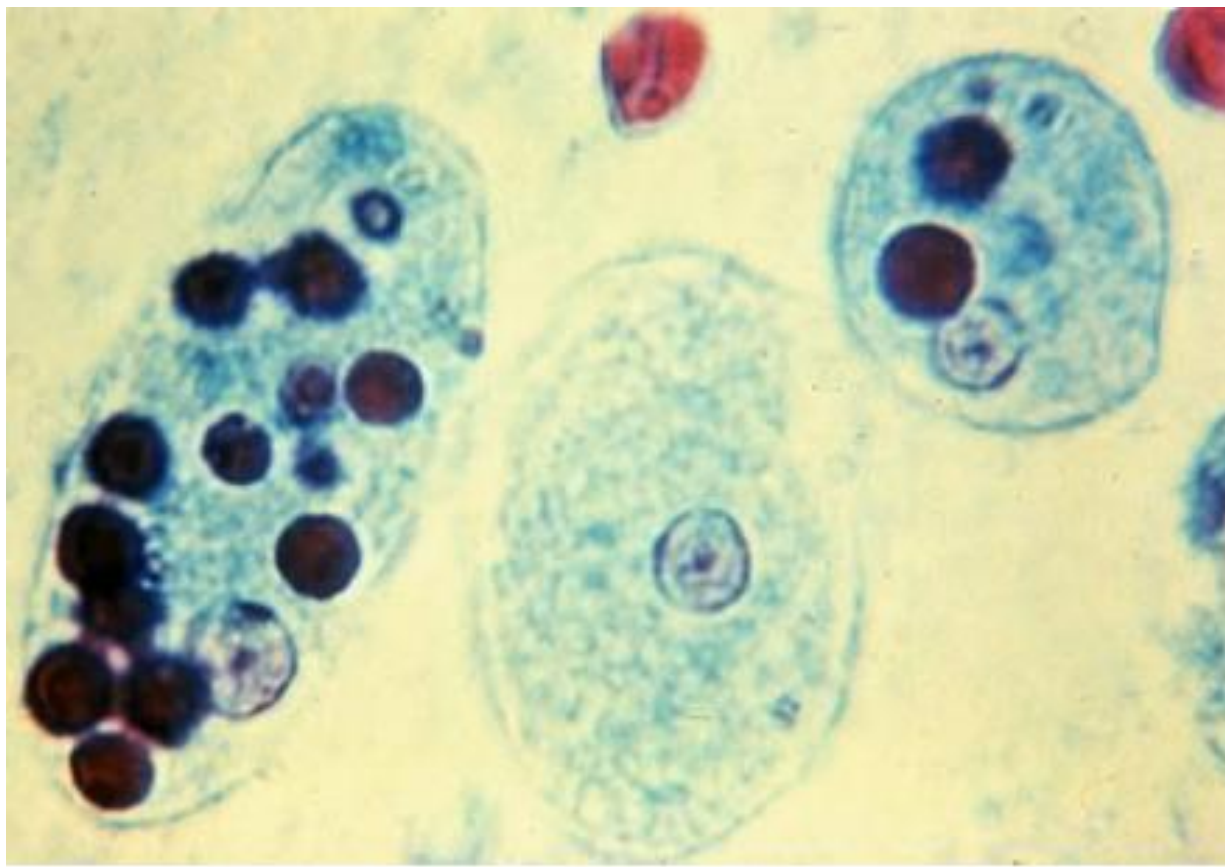
SAFER • HEALTHIER • PEOPLE™
<http://www.dpd.cdc.gov/dpdx>

Амёбиаз

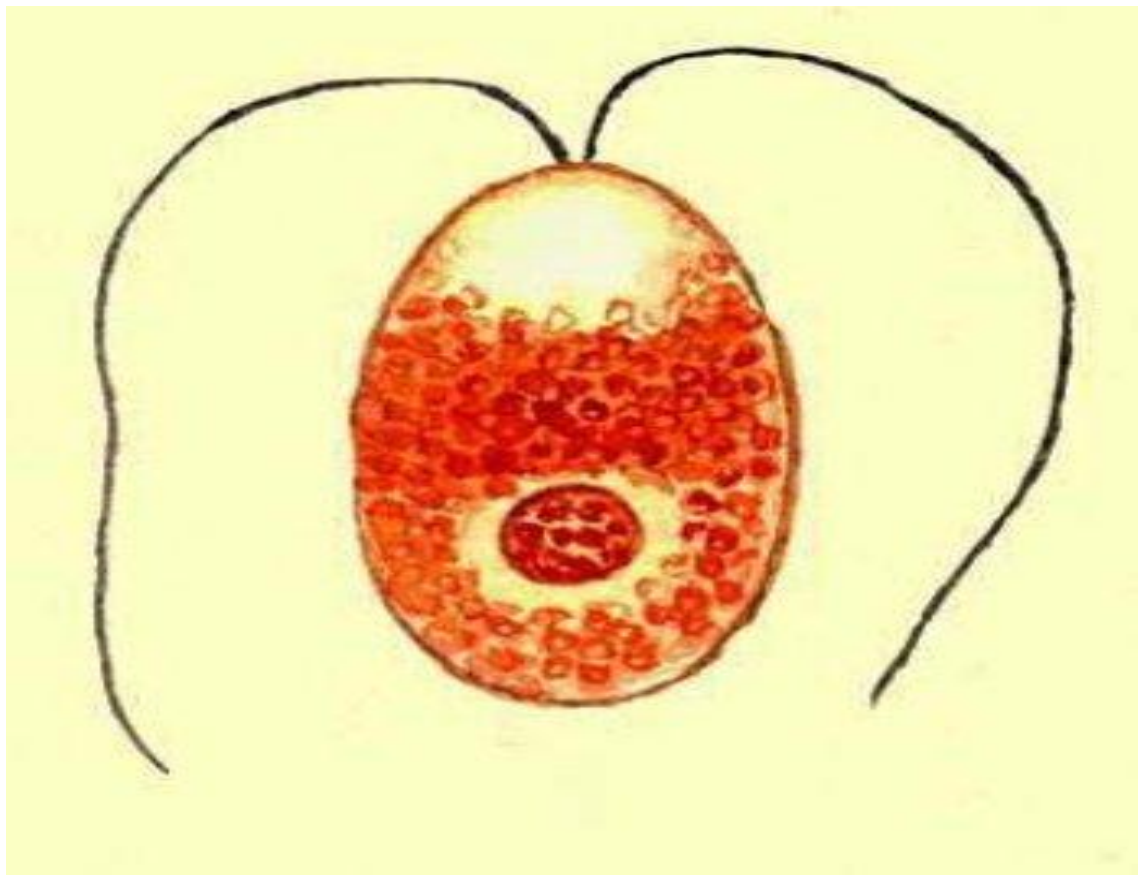
ЦИКЛ РАЗВИТИЯ



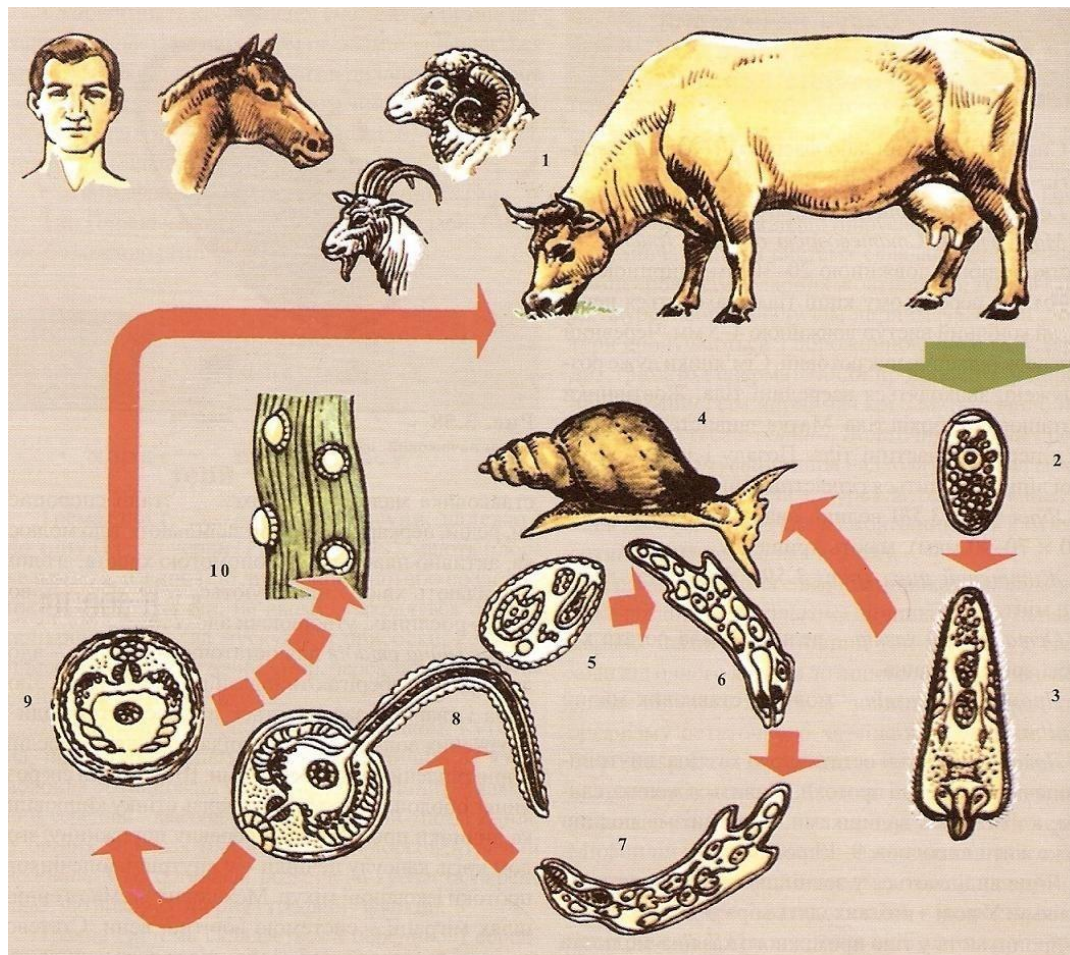
Амебиаз



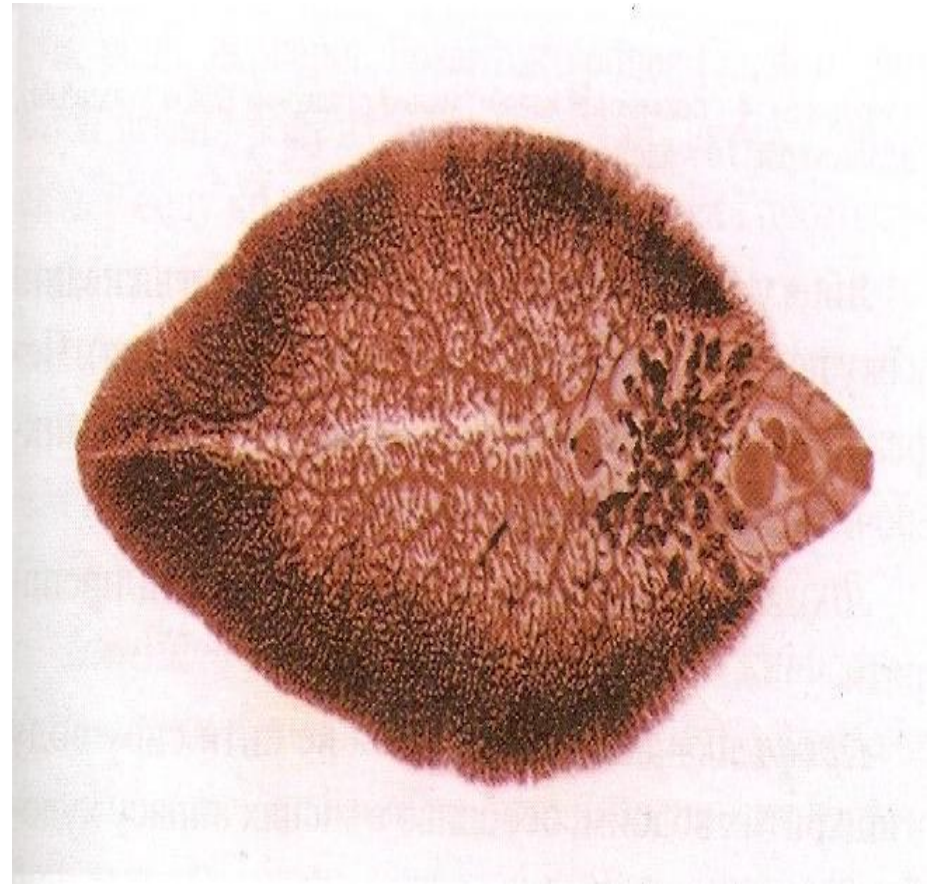
Амёбиаз



Фасциолез



Фасциолез печеночная двуустка



Парагонимоз

