

Витамин В-12 дефицитная анемия у детей

Подготовила студентка 401 гр. Симонова Ксения



Определение

- ◎ **Пернициозная анемия** (от лат. perniciosus - губельный, опасный) или **В12-дефицитная анемия** или **мегалобластная анемия** или болезнь Аддисона-Бирмера или (устаревшее название) злокачественное малокровие - заболевание, обусловленное нарушением кроветворения из-за недостатка в организме витамина В12. Особенно чувствительны к дефициту этого витамина костный мозг и ткани нервной системы.

- **Мегалобластные анемии** - группы заболеваний, характеризующихся ослаблением синтеза ДНК, в результате чего нарушается деление всех быстропролиферирующих клеток (гемопоэтических клеток, клеток кожи, клеток ЖКТ, слизистых оболочек).
- Кроветворные клетки относятся к наиболее быстро размножающимся элементам, поэтому анемия, а также нередко **нейтропения** и **тромбоцитопения** выходят на первый план в клинике.
- Основной причиной мегалобластной анемии является дефицит цианкобаламина или фолиевой кислоты.

Из истории...



- В 1855 году английский врач Томас Аддисон, а затем в 1872 году более подробно немецкий врач Антон Бирмер описали болезнь, которую назвали злокачественной (пернициозной) анемией.
- Вскоре французский врач Арман Труссо предложил называть эти болезни аддисоновой анемией и болезнью Аддисона.
- В 1926 году Дж. Уипл, Дж. Майнот и У.Мёрфи сообщили, что пернициозная анемия лечится введением в рацион питания сырой печени и что в основе заболевания лежит врожденная неспособность желудка секретировать вещество, необходимое для всасывания витамина В12 в кишечнике. За это открытие они в 1934 году получили Нобелевскую премию.

Витамин В 12

- Витаминами В12 называют группу кобальтсодержащих биологически активных веществ, называемых кобаламинами.
- В₁₂ имеет самую сложную по сравнению с другими витаминами структуру, основой которой является [корриновое](#) кольцо
- В природе продуцентами этого витамина являются [бактерии](#) и [археи](#).
- Поступают в организм с пищей; эндогенный синтез витаминов группы В микрофлорой кишечника не покрывает потребности в них

Действие:

Витамин В-12 работает в паре с фолиевой кислотой для производства красных кровяных телец.

Он также играет важнейшую роль в поддержании нормальной работы нервной системы, переваривании пищи, производстве белков, метаболизме жиров и углеводов.

Источники: Пища животного происхождения - печень, почки, рыба, молочные продукты, мясо и яйца.



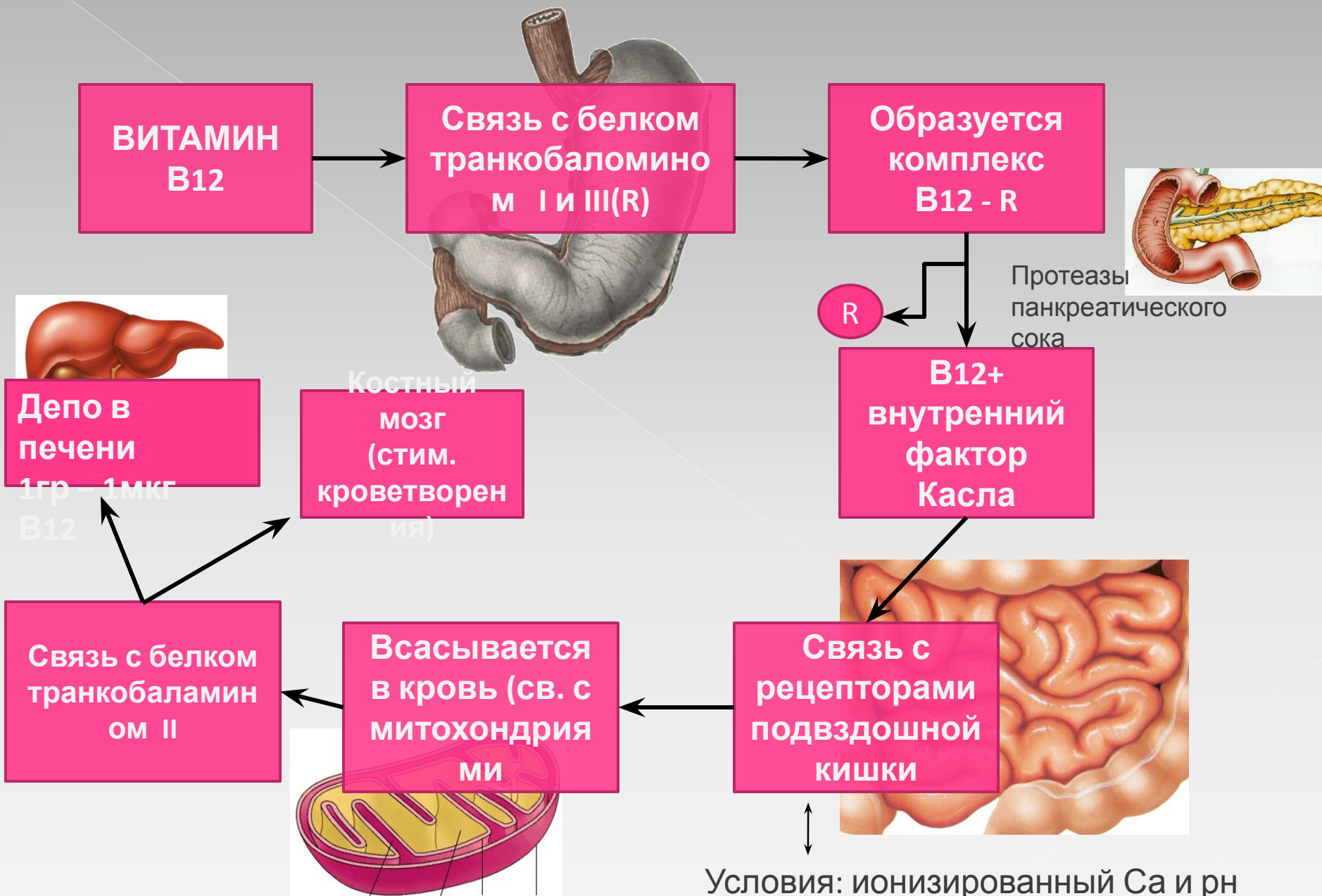
Рекомендуемая доза для детей:

0-3 мес = 0,3 мкг ;
4-6 мес = 0,4 мкг
7-12мес =0,5 мкг
1-3 года = 1,0 мкг
4-6 лет = 1,5 мкг

Функции витамина В12 в организме

- необходим для нормального кроветворения и созревания эритроцитов
- оказывает благоприятное влияние на функции печени
- активирует обмен углеводов и липидов
- снижает содержание холестерина в крови
- поддерживает нервную систему в здоровом состоянии
- хроническая недостаточность витамина приводит к необратимому разрушению нервов

Метаболизм витамина В12



Условия: ионизированный Са и рН 7,0

Причины дефицита витамина В12

- **Дефицит витамина в питании ребенка (вегетарианство)**
 - дефицит витамина у матери снижение вит в груд.молоке
 - алиментарная недостаточность

- **Наследственные нарушения**
 - врожденные дефициты сорбции
 - дефицит внутреннего фактора Касла
 - нарушения транспорта и метаболизма витамина В12
 - нарушение синтеза и метаболизма транскобаламина (врожденн, парциальный, транзиторн)

- **Приобретенные дефекты абсорбции витамина (т кишки)**

1. недостаточность секреции внутреннего фактора:

- АТ против слизистой оболочки желудка
- заболевания слизистой, эрозии
- резекция желудка и подвздошной кишки

2. Недостаточное всасывание в тонком киш-ке:

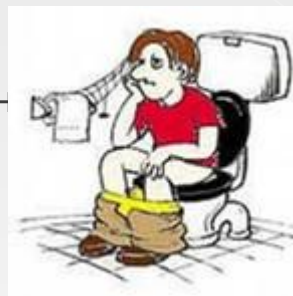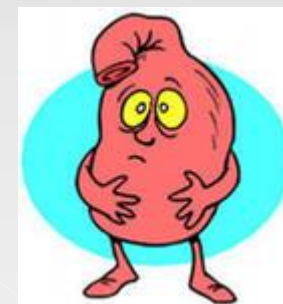
- регионарный илеит
- множественный дивертикулез тонкого кишечника
- недостаточность поджелудочной железы
- кишечный стаз или обструкция, обусловленн
- целиакия, синдром Золлингера-Эллисона

- **Прочие причины**

- глистная инвазия;
- лентец широкий (*Diphyllobotrium latum*);
- туберкулез подвздошной кишки;
- лимфома тонкой кишки;



ый отдел подвздошной



Патогенез

В плазме Вит В12 присутствует в виде коферментов:

МЕТИЛКОБАЛАМИН

Нарушение образования тимидина

Нарушение синтеза ДНК

Замедление N процессов созревания
гемopoэтических клеток (удлин. S
фазы)

Мегалобластическое кроветворение

Страдает эритропоэз,
гранулоцитопоэз, тромбоцитопоэз

5 дезоксиаденозилкоболамин

Нарушение метаболизма
метилмалоновой кислоты
(увеличение в крови и моче)

Угнетение метаболизма
жирных кислот

Дефицит метионина

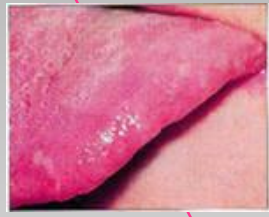Демиелинизация серого
вещества головного и спинного
мозга, периф. нервов

Симптомы:

Признаки мегалобластной анемии:


- бледность
- иктеричность склер и кожи
- сухость кожи
- ломкость ногтей и волос
- слабость, недомогание
- плохой аппетит
- усталость
- отвращение к мясу

Глоссит с атрофией сосочков (лакированный язык), болезненность языка, афты

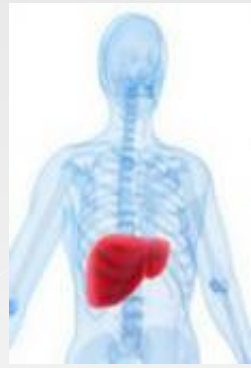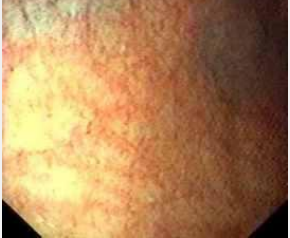


Дегенеративные изменения в сп.мозге: атаксия, парестезии, гипорефлексии, клонусы, патологический рефлекс Бабинского, ощущение ватных ног, галюцинации и бред

Желудочная секреция резко снижения. При ФГДС атрофия слизистой оболочки желудка + гистология



Диарея, умеренное увеличение селезенки и печени



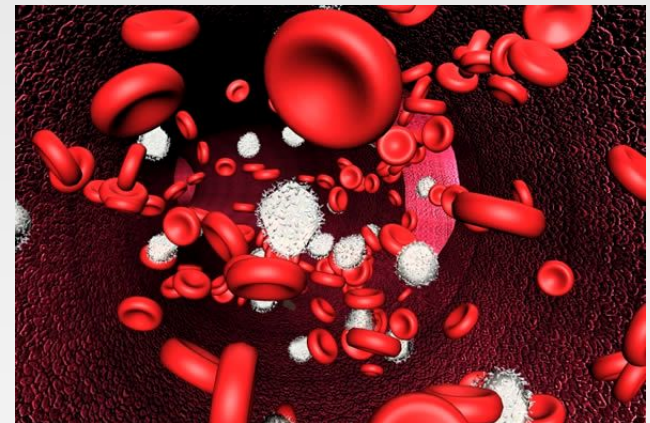
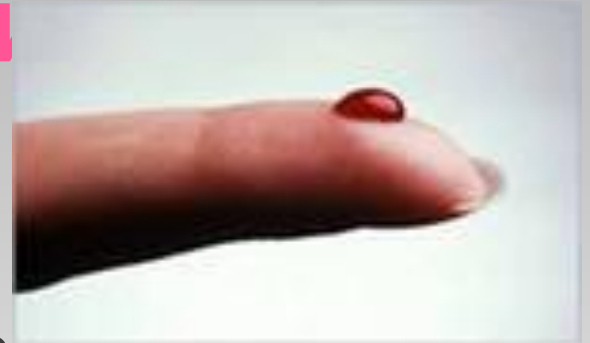План обследования больного с анемией:

- Клинический анализ крови с определением числа ретикулоцитов, и морфол.хар-кой Er
- Биохимический анализ крови(билирубин, его фракции, сывороточное железо)
- Миелограмма
- Морфологическое исследование мазков костного мозга
- Спаци,методы: определение концентр. B12 в сыворотке, уровень экскреции с мочой метилмалоновой кислоты
- Общеклинические обследования для уточнения причины: анализ мочи, кала, эндоскопическое исследование, опр-е секрeции жел.сока, Rg, осмотры специалистов.

Диагностика В12-дефицитной анемии

⦿ Клинический анализ крови

- гиперхромная анемия
- снижение количества эритроцитов
- снижение гемоглобина
- повышение цветного показателя (выше 1.05)
- макроцитоз (относится к группе макроцитарных анемий)
- появление мегалобластных клеток
- снижение ретикулоцитов
- лейкопения (умерен)
- тромбоцитопения (умерен)
- снижение моноцитов

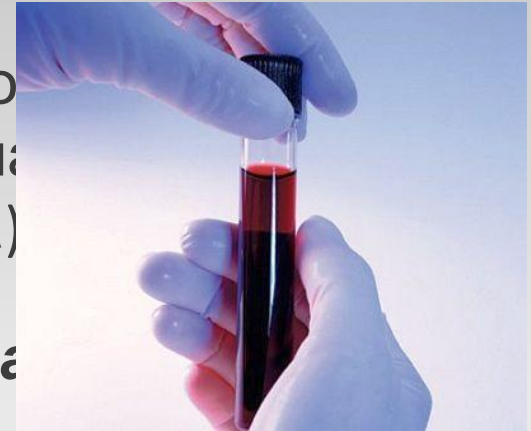

○ ***В окрашенных мазках***

- макроцитоз, мегалоцитоз, анизоцитоз, шизоцитоз Er
- Кольца Кэбота в Er, гиперсегментация нейтрофилов

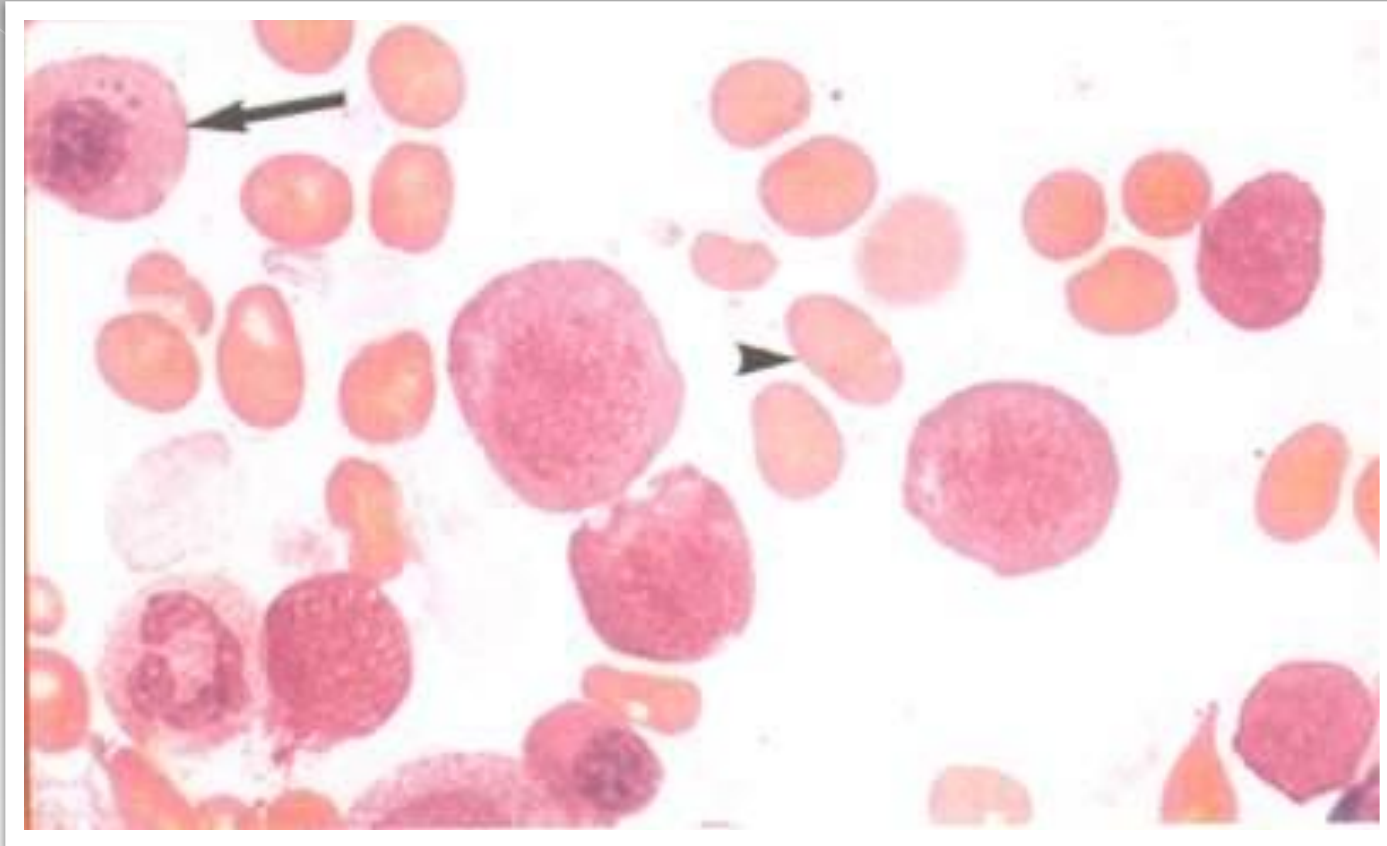
○ ***Биохимический анализ крови :***

- уровень билирубина в сыворотке повышен за счет непрямой фракции
- повышенный или N уровень железа сыворо
- повышение уровня свободного гемоглобина (признаки внутрикостно-мозгового гемолиза)

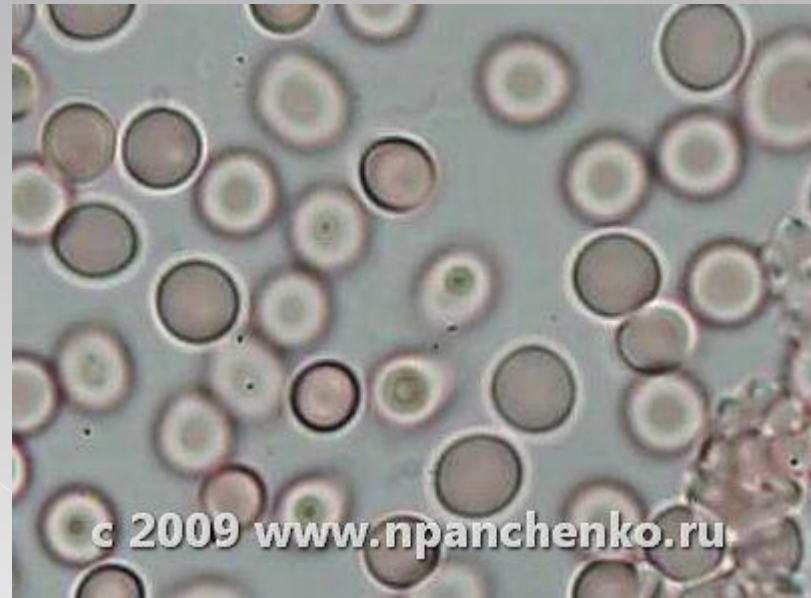
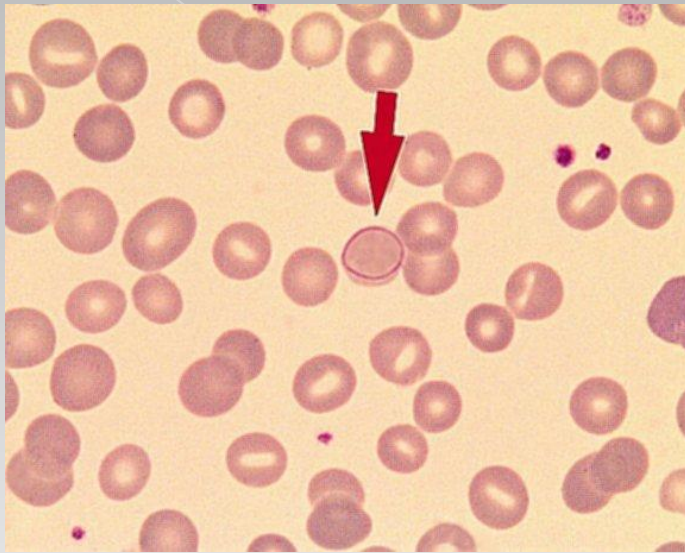


○ ***Обязательна пункция костного мозга***

- гиперплазия эритроидного ростка
- мегалобластный эритропоэз : для мегалобластов характерны большие размеры клеток, нежная хроматиновая сеть ядра и ранняя гемоглобинизация протоплазмы (темно-синяя окраска)
- клетки миелоидного ряда также увеличены в размерах



- Исследование костного мозга при **В12-дефицитной анемии**:
выявляется мегалобластический эритропоэз. Длинной стрелкой показан мегалобласт, короткой - овальный макроцит



○ Кольца Кебота

остатки оболочки ядра эритрокариоцита в виде восьмерки или **кольца**, окрашиваются в красный цвет.

Лечение:

- Лечение приобретенных форм: **-устранение этиологического фактора!!!**
- **не**пременным условием лечения В12 - дефицитной анемии при глистной инвазии является дегельминтизация (для изгнания широкого лентеца назначают фенасал по определенной схеме или экстракт мужского папоротника).
- при органических заболеваниях кишечника и поносах следует применять ферментные препараты (панзинорм, фестал, панкреатин), а также закрепляющие средства (карбонат кальция в сочетании с дерматолом)
- нормализация кишечной флоры достигается приемом ферментных препаратов (панзинорм, фестал, панкреатин), а также подбором диеты, способствующей ликвидации синдромов гнилостной или бродильной диспепсии.
- сбалансированное питание с достаточным содержанием витаминов, белка, безусловным запрещением алкоголя - **не**пременное условие лечения В12 и фолиеводефицитной анемии.

Лечение:

При дефиците витамина В12 назначают его препараты:

- цианокобаламин или оксикобаламин

ЛЕЧЕБНАЯ ДОЗА

5 мкг/кг/сут (до года)

100-200 мкг/сут (после года)

200-400 мкг/сут (подрост.воз-т)

Вводят **в/м**

1 раз в день в течение 5-10 дней до получения ретикулоцитарного криза, а затем через день – до получения гематологической ремиссии.

Курс 2-4 недели

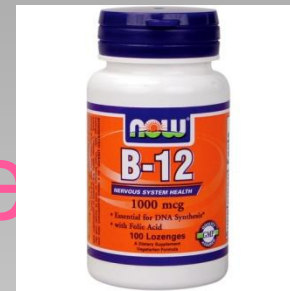

При наличии неврологических проявлений витамин вводят в дозе 1000 мкг в сутки в/м (2 нед)

Критерии эффективности лечения:

- Ретикулоцитарный криз (повышение ретикулоцитов с 3-4 дня, максимум ально на 6-10 день, N к 20 дню).
- Нормализация костно-мозгового кроветворения (в 4 дню)
- Нормализация картины периферической крови (улучшение показателей красной крови к 7 дню)
- Улучшение неврологической симптоматики с 3 дня

Дальнейшее лечение



- Закрепляют терапию введением препарата в суточной дозе 1 раз в неделю в течении 2 месяцев, затем 2-3 раза в месяц в течение 6 мес, один раз в пол года в течение нескольких лет.
- Если причина устранена- необходимости терапии нет!
- На фоне лечения возможен дефицит железа и фолиевой кислоты: поэтому через 7-10 дней после начала лечения вводим препараты фолиевой кислоты и железа (ЦП до 0.8!)
- Гемотрансфузии проводят лишь при значительном снижении гемоглобина и проявлении симптомов коматозного состояния.

Профилактика мегалобластных анемий

- ◎ Рациональное питание – диета с обязательным употреблением мяса, молока, печени, сыра, овощей (томаты, салат, шпинат, спаржа)
- ◎ Режим дня



DOSENG.ORG



OPEN.AZ

Спасибо
за
внимание
!